PH. STÖHR'S
LEHRBUCH DER HISTOLOGIE

21. AUFLAGE

VON

W. VON MÖLLENDORFF

JENA, GUSTAV FISCHER

22101336247

Philipp Stöhr's

Lehrbuch der Histologie

und der mikroskopischen Anatomie des Menschen
mit Einschluß der mikroskopischen Technik

Einundzwanzigste Auflage

Von

Dr. Wilhelm von Möllendorff
o. ö. Professor der Anatomie in Freiburg Br.

Mit 423 Abbildungen im Text

Jena
Verlag von Gustav Fischer
1928

Alle Rechte vorbehalten
Printed in Germany

WELLCOME INSTITUTE
LIBRARY
Coll. wellMOmec
Call No. QS504
1928
S87p

Vorwort zur ersten Auflage.

Vorliegendes Buch ist bestimmt, durch Anleitung zu mikroskopischen Präparierübungen den Studierenden instand zu setzen, auch hier von dem wichtigsten Lernmittel der Anatomie, dem Präparieren und dem Studium des Präparates, erfolgreichen Gebrauch zu machen.

Bei der Abfassung der technischen Vorschriften bin ich von der Voraussetzung ausgegangen, daß der Studierende durch den Besuch eines mikroskopischen Kursus mit den einzelnen Bestandteilen des Mikroskopes und den einfachen Handhabungen desselben bekannt ist. Derartige Kenntnisse lassen sich mühelos durch direkte Unterweisung, schwer aber und auf weiten Umwegen durch schriftliche Anleitung aneignen.

Bei der Auswahl aus dem reichen Schatze der mikroskopischen Methoden habe ich mich nur auf die Angabe einer möglichst kurzen Reihe möglichst einfacher Hilfsmittel beschränkt. Der Studierende wird durch die stets wiederholte Anwendung immer derselben, genau vorgeschriebenen Methoden nicht nur rasch lernen, diese vollkommen zu beherrschen, sondern auch bald imstande sein, nach anderen in diesem Buche nicht angegebenen, nicht so genauen Vorschriften zu arbeiten. Aus diesem Grunde habe ich auf die Empfehlung vieler, selbst trefflicher Methoden verzichtet.

Die Handhabung des Mikrotoms glaubte ich vollkommen aus einer Technik für Studierende verbannen zu müssen. So unschätzbar dieses Instrument in mikroskopischen Laboratorien ist, für unsere Zwecke hier ist ein Mikrotom ganz entbehrlich; ein scharfes Rasiermesser leistet dieselben, ja noch bessere Dienste, da es nicht die zeitraubenden Vorbereitungen erfordert wie das Mikrotom. Wer aber gelernt hat, mit einem Rasiermesser gute Schnitte zu machen, der wird auch dann, wenn ihm ein Mikrotom zur Verfügung steht, sich desselben nur im Notfalle bedienen.

Wer gute Präparate anfertigen will, muß schon vorher Kenntnis der anatomischen Tatsachen besitzen. Ich habe deswegen einen kurzen Abriß der gesamten mikroskopischen Anatomie des Menschen beigefügt und denselben mit zahlreichen Abbildungen versehen. Auf die Anfertigung der Abbildungen habe ich eine ganz besondere Sorgfalt verwendet; sind sie ja doch nicht nur zur Erläuterung des Textes, sondern auch als Wegweiser beim Mikroskopieren die wertvollsten Hilfsmittel. Sämtliche Figuren sind nach Präparaten[1]) gezeichnet, welche nach den

1) Ich habe, wo immer nur möglich, zu den Organpräparaten Teile des menschlichen Körpers benützt; aus diesem Grunde habe ich auch ein von Hans Virchow hergestelltes Retinapräparat und ein Nebennierenpräparat Gottschaus abgebildet. Sämtliche Maßangaben betreffen Teile des Menschen.

hier angegebenen Methoden von mir angefertigt worden sind. Alle Zeichnungen sind mit Hilfe von Zeichenapparaten bei stets gleicher Höhe des Zeichentisches aufgenommen worden, können also bei Messungen miteinander verglichen werden[1]). Ich habe mich dabei bestrebt, die Objekte in möglichster Treue wiederzugeben. Die beliebte Methode, Objekte bei schwachen Vergrößerungen zu zeichnen und die Details mit Hilfe starker Vergrößerungen nachzutragen, sowie das „Halbschematisieren" habe ich vermieden. Solche Abbildungen mögen in anderen Lehrbüchern Platz finden; hier, wo es sich darum handelt, dem Mikroskopierenden zu zeigen, wie ein Objekt bei einer bestimmten Vergrößerung wirklich aussieht, würde die Anwendung derartiger Figuren zu Irrungen führen. Der Anfänger neigt ohnehin zu der unmöglichen Anforderung, daß ein Präparat alles zeigen soll. Viele Figuren würden schöner sein, wenn ich sie in größeren Dimensionen ausgeführt hätte; allein ich habe das absichtlich unterlassen; einmal, weil ich dem von Anfängern so beliebten vorwiegenden Gebrauch der stärkeren Vergrößerungen nicht Vorschub leisten wollte, und zweitens, weil ich dem Mikroskopierenden zeigen möchte, daß oft kleine Bezirke eines Präparates hinreichen, um sich über den Bau eines Organes zu unterrichten.

In Rücksicht darauf, daß dem Studierenden nur selten Mikroskope zu Gebote stehen, welche eine stärkere als 600fache Vergrößerung liefern, habe ich unterlassen, mit sehr starken Objektiven untersuchte Präparate zu zeichnen. Die Vergrößerungen 50—100 entsprechen den gewöhnlichen Mikroskopen beigegebenen schwächeren Objektiven, die Vergrößerungen 240—560 den stärkeren Objektiven mit eingeschobenem oder mehr oder weniger ausgezogenem Tubus und schwachem oder mittlerem Okulare[2]). Für Vergrößerungen unter 50 nehme man teils Lupen[3]), teils schwache Objektive, die man auch durch Auseinanderschrauben des schwächeren Objektives (3 bei Leitz, 4 bei Hartnack) herstellen kann[4]).

Literaturnachweise habe ich dem Texte nicht beigefügt; sie würden, wenn sie in brauchbarer Form gegeben worden wären, den Umfang des Buches über Gebühr ausgedehnt haben. Wer sich in dieser Hinsicht weiter unterrichten will, der möge außer den Hofmann-Schwalbeschen (früher Henle-Meißnerschen) Jahresberichten die Lehrbücher von Koelliker[5]), Schwalbe[6]) und Stricker[7]) zu Rate ziehen. Für

---

1) Die Präparate sind nicht nur z. B. bei 50- usw. facher Vergrößerung gezeichnet, sondern auch in der Tat 50fach vergrößert.

2) In den den neuen Mikroskopen von Leitz beigegebenen Tabellen sind sämtliche Zahlen etwas höher als die meinen Zeichnungen beigefügten Werte. Der Grund liegt darin, daß ich bei der Anwendung der Zeichenapparate ein Okular benützt habe, das schwächer ist als Okular 1 Leitz.

3) Statt der Lupe kann man sich bei fertigen Präparaten auch eines der Okulare bedienen. Man setzt das Okular mit der oberen (sogenannten Okularlinse) auf die Rückseite des gegen das Licht gehaltenen Objektträgers und betrachtet von der unteren (sogenannten Kollektiv-) Linse des Okulars aus.

4) Dadurch wird eine ca. 20—40fache Vergrößerung erzielt. Man vergesse nicht, bei solchen Vergrößerungen den Planspiegel anzuwenden.

5) Mikroskopische Anatomie. 2. Band 1850—52 und Handbuch der Gewebelehre des Menschen. Leipzig 1867.

6) Lehrbuch der Anatomie von Hofmann-Schwalbe. 2. Band, zweite und dritte Abteilung.

7) Handbuch der Lehre von den Geweben. 1872.

technische Angaben sei ganz besonders Ranviers treffliches technisches Lehrbuch der Histologie[1]) empfohlen. Wertvolles findet sich endlich in der Zeitschrift für wissenschaftliche Mikroskopie und für mikroskopische Technik.

Meinem Verleger, Herrn Gustav Fischer, sei hier mein ganz besonderer Dank ausgesprochen für die der Ausstattung des Buches zugewendete Sorgfalt, sowie für die Liberalität, welche mir die Beifügung so zahlreicher, aus der bekannten Anstalt von Tegetmeyer hervorgegangener Holzschnitte ermöglichte.

Würzburg, im September 1886.

Philipp Stöhr.

---

1) Übersetzt von Nicati und v. Wyss. Leipzig 1877.

Vorwort zur vierzehnten Auflage.

Es war noch kein Jahr seit dem Erscheinen der letzten Auflage verflossen, da trat schon wieder die Notwendigkeit der Bearbeitung einer neuen, vierzehnten Auflage an mich heran. Der kurze Zeitraum erklärt die Gestaltung des neuen Buches. Mit Ausnahme des Kapitels „Blut" haben durchgreifende große Änderungen nicht stattgefunden. Kleine Verbesserungen wird dagegen der aufmerksame Leser fast in allen Kapiteln wieder finden. Auch die Zahl der neuen Abbildungen ist nur eine kleine; ein Teil davon sucht durch verschiedene, den natürlichen Verhältnissen entsprechende Farbengebung Klarheit zu bringen. Meine Absicht, eine größere Anzahl von Figuren durch mehrfache Färbung übersichtlicher zu machen, ist durch die Dringlichkeit der Neubearbeitung vereitelt worden. Zwei neue Figuren 168 und 169 sind naturgetreue Abbildungen von Präparaten, welche ich der Freundlichkeit des Herrn Kollegen L. B. Müller in Augsburg verdanke. Das gleiche Moment, die Dringlichkeit der neuen Auflage, trägt die Schuld, daß meine Darstellung des Haarwechsels bis auf kleine Änderungen, die Mißverständnissen vorbeugen sollen, noch dieselbe geblieben ist. Man wolle das nicht als eine Mißachtung der neuen (1910) Angriffe Stiedas betrachten, denen ich in einer kommenden, mit neuen, naturgetreuen Abbildungen versehenen Abhandlung entgegentreten werde. Der Dank, den ich wie immer meinen Mithelfern, Herrn Kommerzienrat Stürtz, Herrn Inspektor am hiesigen anatomischen Institut P. Hofmann, Herrn Universitätszeichner Wilhelm Freytag, abzustatten habe, ist diesmal gemischt mit tiefster Trauer. Herr Geheimrat Dr. G. Fischer, mein Verlagsbuchhändler, er, dessen Name sonst immer an erster Stelle stand, ist, wohl vielen ganz unerwartet, dahingegangen aus einem Leben voll Arbeitsfreude und Kraft, voll Genugtuung für diejenigen, die mit ihm schaffen durften, voll Segen für unsere ganze geliebte Wissenschaft.

Ehre seinem Andenken!

Ammerland am Starnberger See, 31. August 1910.

Philipp Stöhr.

Vorwort zur neunzehnten Auflage.

Dem Wunsche des Verlegers entsprechend, schließt sich diese Auflage der letzten (14.) von Stöhr selbst 1910 bearbeiteten Auflage an. Die wertvolle Bereicherung, die Oskar Schulze durch vier Auflagen dem bewährten Buche angedeihen ließ, hat auch zu mancher Umgestaltung in dieser Auflage die Anregung gegeben. In der Auswahl des Stoffes habe ich mich fast überall an die von Stöhr eingehaltenen Grenzen, die sich im praktischen Gebrauche durchaus bewährt haben, gehalten. Bei der riesigen Vermehrung histologischer Einzelkenntnisse liegt die Gefahr nahe, dem Anfänger Hand- statt Lehrbücher zu bringen. Andererseits bedurfte besonders die Gewebelehre einer völligen Umgestaltung. An Stelle des abstrakten Kapitels über die „Zelle“ wurde die Eizelle als konkretes Beispiel gewählt, um die Grundbegriffe der morphologischen Zusammensetzung lebender Substanz darzustellen; bei der Abfassung der Gewebelehre war das Bestreben vorherrschend, durch Hervorhebung der Zusammenhänge die morphologische Schilderung zu beleben, was zu einer etwas breiteren Darstellung zwang. Die einzelnen Kapitel der mikroskopischen Anatomie der Organe sind verschieden stark überarbeitet, am meisten die Kapitel: Blutgefäßsystem, zentrales Nervensystem, Innersekretorische Organe, Leber, Niere, Geschlechtsorgane, Auge.

Durch das Entgegenkommen des Verlegers, Herrn Gustav Fischer, war es möglich, 70 Abbildungen, die das vorhandene Material teils ergänzen, teils ersetzen, neu aufzunehmen. Sie wurden von Herrn Universitätszeichner Hans Dettelbacher mit großem Verständnis angefertigt. Meinem Verleger möchte ich für die stete entgegenkommende Behandlung meiner Wünsche wärmstens danken; ebenso der Fa. Breitkopf & Härtel, Leipzig, für die sorgfältige Drucklegung. Besonderen Dank schulde ich meinen Freunden Dr. Spatz-München und Dr. Wagenseil-Freiburg i. Br., die mir bei der Durcharbeitung der Gewebelehre mit manchem guten Rate behilflich waren. Dr. Spatz beriet mich in besonderem Maße bei der Bearbeitung des Nervensystems und unterstützte mich auch durch Überlassung wertvoller Präparate. Neben eigenen Präparaten standen mir solche von Herrn Priv.-Doz. Dr. Stöhr-Würzburg, Prof. Schroeder-Rostock (Menstruationsveränderungen), endlich von M. Heidenhain-Tübingen zur Verfügung. Beim Lesen der Korrekturen war mir Herr stud. med. Baumann behilflich. Allen, die so an der Fertigstellung der neuen Auflage geholfen haben, sei auch an dieser Stelle der herzlichste Dank ausgesprochen.

Möge das Buch auch in seiner neuen Gestalt neue Freunde werben und die alten bewahren zur Ehre und zum Andenken des Altmeisters der Histologie, der es schuf!

Freiburg i. Br., 28. Dezember 1921.

Wilh. von Möllendorff.

Vorwort zur einundzwanzigsten Auflage.

Auch in dieser Auflage wurde eine Neubearbeitung einer ganzen Reihe von Abschnitten notwendig (Bindegewebe, Kapillaren, Lymphknoten, Thymus, Epiphysen, Niere, Gehörorgan). Überall wurden Nachträge und Zusätze angebracht. 70 neue Abbildungen, davon 11 aus anderen Veröffentlichungen wurden aufgenommen, wodurch sich die Bilderzahl gegenüber der 20. Auflage um 26 vergrößert hat. Wieder haben mich eine Reihe von Autoren durch Überlassung von Präparaten unterstützt: Graf von Spee-Kiel, Prof. K. W. Zimmermann-Bern, Prof. Phil. Stöhr jun.-Bonn, Dr. Schabadasch-Charkow, Priv.-Doz. Dr. Büchner-Freiburg i. Br., Dr. Kadanoff-Würzburg. Allen Herren sage ich auch an dieser Stelle meinen herzlichsten Dank. Frl. Schlichting-Kiel und Herr Universitätszeichner H. Dettelbacher hat mit unermüdlichem Fleiß und bekanntem Geschick an der Herstellung der neuen Bilder gearbeitet. Herr cand. med. Marquardt hat mich beim Lesen der Korrekturen unterstützt. Auch ihnen bin ich zu größtem Danke verpflichtet.

Auch dieser Auflage haben der Verlag und die Druckerei ihre besondere Sorgfalt gewidmet. Möge das Werk dazu beitragen, den Weltruf des Hauses Gustav Fischer im 50. Jahre seines Bestehens weiter zu festigen.

Freiburg i. Br., Ostern 1928.

Wilh. von Möllendorff.

Inhaltsverzeichnis.

Seite

Einleitung 1
I. Histologie (Mikroskopische Anatomie der Zellen und der Gewebe) 3
A. Allgemeiner Bau der lebenden Masse 3
Die Eizelle (S. 3—11) 3
Bestandteile der Eizelle 3
Zytoplasma 4
Zellkern 9
B. Teilung, Wachstum und Differenzierung 11
C. Allgemeine Bemerkungen über Zellverbindungen 18
D. Die Gewebe (21—104) 21
I. Epithelgewebe (S. 21—35) 21
Speicherung im Epithelgewebe 28
Sekretorische Tätigkeit des Epithelgewebes 29
Die Drüsen 29
II. Stützgewebe (S. 35—74) 35
Die Zellen 37
Die Interzellularsubstanz 43
Die Formen des Stützgewebes 46
1. Das Bindegewebe 47
a) Die retikulären Bindegewebe und das Blut 47
1. Retikuläres Bindegewebe, Knochenmark 47
2. Lymphe und Blut 49
b) Gallertartiges Bindegewebe 58
c) Fibrilläres Bindegewebe 58
d) Pigmentgewebe 62
e) Fettgewebe 63
2. Das Knorpelgewebe 65
3. Das Knochengewebe 70
III. Muskelgewebe (S. 74—84) 74
1. Gewebe der glatten Muskeln 75
2. Herzmuskelgewebe 77
3. Gewebe der quergestreiften Muskeln 79
IV. Nervengewebe (S. 84—101) 84
A. Nervenzellen 87
B. Neuroglia 92
C. Nervenfasern 96
Definitionen und Winke zur Erkennung von Geweben 101

II. Mikroskopische Anatomie der Organe 104
I. Zirkulationssystem (S. 104—133) 104
a) Blutgefäßsystem 105
1. Die Systeme der Kapillaren 105
2. Arterien 111
3. Venen 115
4. Herz 117
5. Ernährungseinrichtungen und Nervenversorgung 118
b) Lymphgefäßsystem 120
Lymphgefäße 120
Lymphknoten 122
Blutlymphknoten 127
Peripherische Lymphknötchen 128
c) Milz 129

Seite

II. Bewegungsapparat (S. 133—153) 133
1. Muskelsystem 134
Muskeln 134
Sehnen 136
Faszien 136
Sehnenscheiden und Schleimbeutel 137
2. Skelettsystem 137
Entwicklung der Knochen 137
a) Entwicklung der Bindegewebsknochen 138
b) Entwicklung knorpelig vorgebildeter Knochen 138
Weiteres Wachstum der Knochen 144
Die Knochen 146
Knochenhaut, Gefäße und Nerven des Knochens 149
Verbindungen der Knochen 150

III. Organe des Nervensystems (S. 153—195) 153
1. Zentrales Nervensystem 154
Rückenmark 154
Gehirn 162
a) Die dem Rückenmarksgrau ähnlich gebauten Teile des Hirnstammes 162
b) Oliva inf. und N. dentatus 163
c) Substantia nigra 163
d) Stammganglien 163
e) Großhirnrinde 164
f) Kleinhirnrinde 170
Gefäße und Hüllen des Zentralnervensystems 175
2. Peripherisches Nervensystem 178
Nerven 178
Ganglien 180
Peripherische Nervenendigungen 187
Endigungen der sensiblen Nerven 187
Endigungen der motorischen Nerven 194

IV. Innersekretorische Organe (S. 195—212) 195
I. a) Thyreoïdea 196
b) Parathyreoïdea 197
c) Thymus 198
II. a) Hypophysis 204
b) Epiphysis 207
III. Gl. suprarenalis und verwandte Bildungen 208

V. Verdauungsorgane (S. 212—278) 212
Schleimhaut 212
A. Kopfdarm 213
I. Mundhöhle 213
1. Die Schleimhaut der Mundhöhle 213
2. Die Drüsen der Mundhöhle 214
3. Die Zähne 223
Entwicklung der Zähne 224
4. Die Zunge 234
II. Weicher Gaumen und Pharynx 239
B. Rumpfdarm 240
I. Vorderdarm 240
1. Die Speiseröhre 240
2. Der Magen 242
II. Mitteldarm 246
Duodenum und Dünndarm 246
III. Enddarm 253
1. Dickdarm 253
2. Mastdarm 255
Die Lymphknötchen des Magens des und Darmes 255
Die Blutgefäße des Magens und des Darmes 257
Die Lymphgefäße des Magens und des Darmes 258
Die Nerven des Magens und des Darmes 260

Seite
Das Pankreas 261
Die Leber 264
Das Bauchfell 276
VI. Atmungsorgane (S. 278—286) 278
Der Kehlkopf 279
Die Luftröhre 280
Die Bronchen und die Lungen 280
VII. Harnorgane (S. 286—303) 286
Die Nieren 286
Die ableitenden Harnwege 298
VIII. Geschlechtsorgane (S. 303—334) 303
A. Die männlichen Geschlechtsorgane (S. 303—316) 303
Die Hoden 303
Der Samen 309
Die ableitenden Samenwege 310
Anhangsdrüsen der männlichen Geschlechtsorgane 313
Der Penis 315
B. Die weiblichen Geschlechtsorgane (S. 316—334) 316
Die Eierstöcke 316
Epoophoron und Paroophoron 320
Tube, Uterus, Vagina 320
Ovulation, Menstruation und Schwangerschaft 324
Plazenta 328
Äußere weibliche Genitalien 334
IX. Die Haut (S. 335—357) 335
Die äußere Haut 335
Die Nägel 340
Haare und Haarbälge 340
Entwicklung der Haare 347
Wachstum der Haare und der Wurzelscheiden 348
Haarwechsel 348
Drüsen der Haut 350
Die Blutgefäße, Lymphgefäße und Nerven der Haut 352
Anhang: Die Milchdrüse 354
X. Sehorgan (S. 357—385) 357
Der Augapfel 358
Tunica interna 358
1. Pars optica retinae 358
a) Das nervöse Gewebe der Retina 359
b) Die gliösen Anteile der Retina 362
c) Macula lutea und Fovea centralis 363
2. Pars ciliaris retinae 365
3. Pars iridica retinae 365
N. opticus 365
Tunica media 367
Chorioidea 367
Corpus ciliare 368
Iris 369
Iriswinkel 371
Linse 371
Zonula ciliaris 373
Glaskörper 373
Tunica externa 374
Sklera 374
Kornea 375
Blutgefäße des Augapfels 377
Lymphbahnen des Augapfels 379
Nerven des Augapfels 380
Augenlider 380
Tränenorgan 384

Seite

XI. Das Gehörorgan (S. 385—402) 385
Inneres Ohr 385
Sacculus, Utriculus und Bogengänge 386
Schnecke 387
Mittelohr 400
Paukenhöhle 400
Ohrtrompete 400
Äußeres Ohr 400
Trommelfell 400
Äußerer Gehörgang 400
XII. Geruchsorgan (S. 402—406) 402
1. Regio vestibularis 403
2. Regio respiratoria 403
3. Regio olfactoria 404
XIII. Geschmacksorgan (S. 406—408) 406

Allgemeine Technik (S. 409—443) 409
Die Einrichtung der Laboratorien (§ 1—8) 409
Das Herstellen der Präparate (§ 9—48) 415

Technische Erläuterungen zum Text und zu den Abbildungen (S. 443—482) . . 443
Allgemeiner Bau der lebenden Masse (§ 49—57) 443
Epithelgewebe (§ 58—62) 446
Stützgewebe (§ 63—94) 447
Muskelgewebe (§ 95—106) 453
Nervengewebe (§ 107—117) 454
Zirkulationssystem (§ 118—133) 456
Bewegungsapparat (§ 134—143) 459
Nervensystem (§ 144—157) 461
Innersekretorische Organe (§ 158—167) 465
Verdauungsorgane (§ 168—190) 466
Atmungsorgane (§ 191—195) 471
Harnorgane (§ 196—203) 472
Geschlechtsorgane (§ 204—211) 473
Haut (§ 213—226) 474
Auge (§ 227—243) 476
Gehörorgan (§ 244—251) 479
Geruchsorgan (§ 252—255) 481
Geschmacksorgan (§ 256—257) 482

Namen- und Sachregister 483

Einleitung.

Alle Tierkörper entstehen durch einen sehr komplizierten Entwicklungsvorgang aus dem Ei, das ein in sich einheitliches Gebilde darstellt; es bildet sich im Beginne der Entwicklung in rascher Folge zu einem zusammengesetzten Gebilde um, dessen einzelne Teile in vieler Beziehung das Aussehen des Eies nachahmen, sich nur durch die mit dem Fortschreiten der Entwicklung abnehmende Größe von diesem unterscheiden. Durch die Entwicklung ist also aus dem zuerst einheitlichen Ei eine Vielheit von Einheiten geworden; diese Einheiten nennen

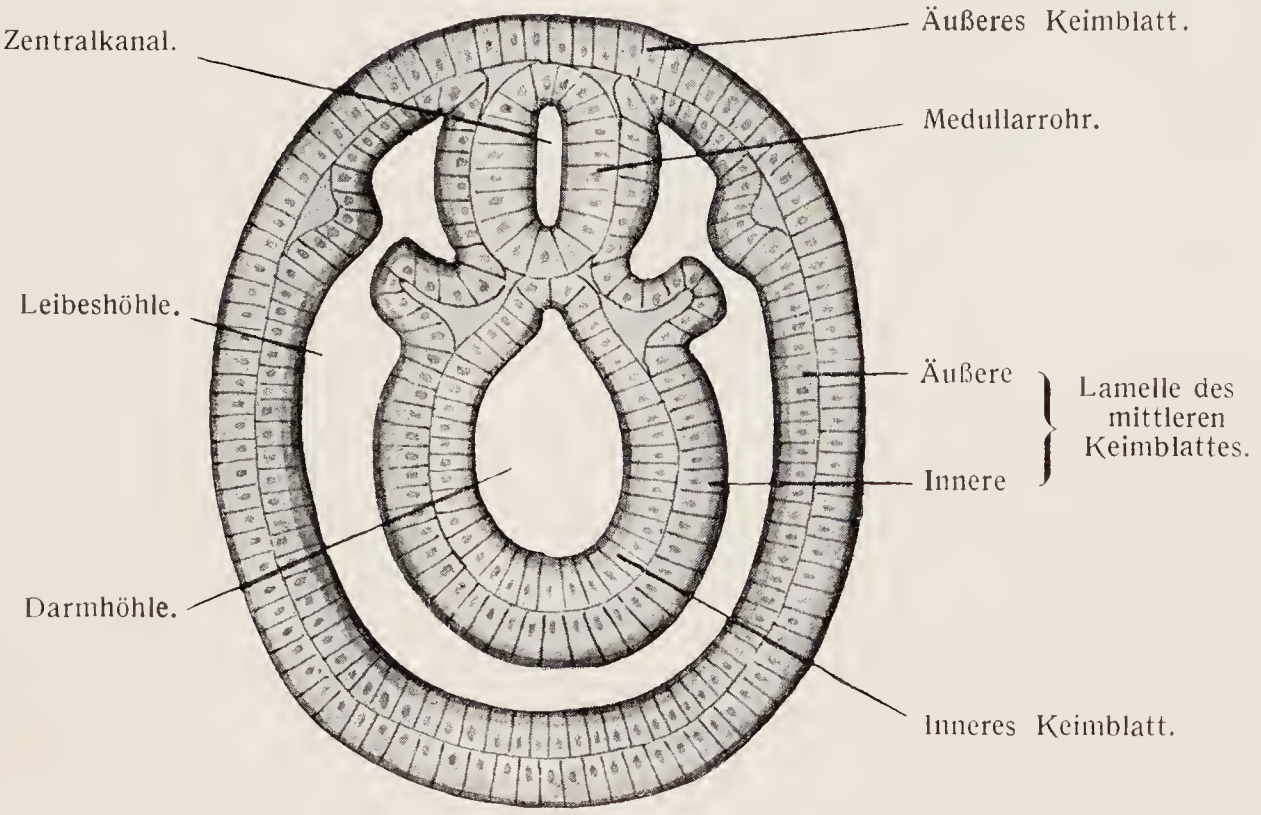

Fig. 1.

Schematischer Durchschnitt durch den Leib eines Wirbeltierembryos. Die freien Seiten der Zellen sind durch dunklere Abtönung markiert.

wir — unabhängig von der Frage ihres Zusammenhanges untereinander — Zellen (aus der Eizelle sind also durch die ersten Entwicklungsvorgänge zahlreiche, unter sich gleiche Zellen entstanden). Im Verlaufe der Entwicklung ordnen sich die Zellen zu Keimblättern, das sind Zellenkomplexe, die bei niederen Wirbeltieren eine Zeitlang in einfacher Schicht angeordnet sind.

Wir nennen so angeordnete Zellenkomplexe Epithelien, d. h. zusammenhängende Lagen von Zellen, welche äußere und innere Flächen des Körpers bedecken; alle Zellen sind zu dieser Zeit Epithelzellen, an denen man freie, der Oberfläche zugekehrte und basale Flächen unterscheiden kann (Fig. 1).

In dieser Entwicklungsstufe gleichen sich die Zellen nicht mehr völlig; sie sind aus dem vorher indifferenten Zustand differenziert worden.

Sehr bald entstehen auch Zwischenräume zwischen den Epithelien und werden mit Zellenkomplexen angefüllt, deren Differenzierung nach den verschiedensten Richtungen weiter fortschreitet. Komplexe von gleichartig differenzierten Zellen bezeichnen wir als Gewebe.

Wir unterscheiden vier Hauptgewebe: 1. Das Epithelgewebe, 2. das Gewebe der Stützsubstanz, 3. das Muskelgewebe, 4. das Nervengewebe. Solange diese Gewebe noch jung sind, bestehen sie nur aus gleichartigen Elementen, nur aus Zellen; im Verlauf der Entwicklung aber wird dieses Verhältnis in zweifacher Weise abgeändert. Erstens produzieren die Zellen besondere Substanzen, welche, zwischen Zellen gelagert, Interzellularsubstanzen genannt werden. Dadurch wird indessen der Charakter der Gewebe nicht wesentlich abgeändert, die oben angegebene Definition von „Gewebe“ muß nur dahin erweitert werden, daß wir ein Gewebe einen Komplex gleichartig differenzierter Zellen und ihrer Abkömmlinge nennen. Eingreifender ist die zweite Abänderung, die darin besteht, daß die Gewebe der einen Art in andere Gewebe eindringen; dies ist nun in sehr verschiedenem Grade der Fall, am reinsten hat sich noch das Epithelgewebe erhalten, ihm folgt das Stützgewebe. Muskelgewebe aber und Nervengewebe sind im ausgebildeten Zustande mit anderen Geweben so stark durchmischt, daß, wenn auch in ihnen die zu Muskeln bzw. zu Nerven differenzierten Elemente vorherrschen, von einem Gewebe im Sinne der gegebenen Definition doch kaum mehr die Rede sein kann.

Aus diesem Grunde ist auch der Vorschlag gemacht worden, von einer Einteilung in Gewebe Abstand zu nehmen und nur Elemente und Organe zu unterscheiden.

Die Gewebe sind also unter sich nicht gleichwertig; am niedersten stehen das Epithelgewebe und das Stützgewebe; beide, sowohl hinsichtlich ihrer Gestalt wie auch ihrer Leistung, voneinander verschieden, kommen auch im Pflanzenreiche vor; wir können sie deshalb als vegetative Gewebe zusammenfassen. Höher, sowohl in morphologischer, wie in physiologischer Hinsicht, stehen das Muskel- und das Nervengewebe, die, nur dem tierischen Körper zu eigen, animale Gewebe genannt werden.

Es wäre verfehlt, aus der Tatsache, daß die Gewebe von den epithelialen Keimblättern abstammen, schließen zu wollen, daß nach erfolgter Differenzierung der Hauptgewebe aus dem fertigen Epithelgewebe etwa Stütz- oder Muskel- oder Nervengewebe entstehen könne. Jedes Hauptgewebe liefert dann nur seinesgleichen.

Indem verschiedene Gewebe zum Aufbau eines Körpers von bestimmter innerer Struktur und bestimmter äußerer Form zusammentreten, bilden sie ein Organ.

Die Erforschung der Zellen und der Gewebe fällt der Gewebelehre, der Histologie, anheim. Die Gewebelehre ist ein Teil der feineren Anatomie, die nach dem Hilfsmittel, dessen sie sich zumeist bedient, mikroskopische Anatomie benannt wird; auch die Erforschung der Organe, soweit dieselbe durch das Mikroskop vermittelt werden kann, ist Aufgabe der mikroskopischen Anatomie.

I. Histologie[1]).

A. Allgemeiner Bau der lebendigen Masse.

Die Eizelle.

Unter Zelle [Cytos[2]), Cellula] versteht man ein räumlich begrenztes Formelement, welches unter gewissen Bedingungen fähig ist, sich zu ernähren, zu wachsen, sich fortzupflanzen und auf äußere Reize zu reagieren. Wegen dieser Fähigkeiten führt die Zelle den Namen „Elementarorganismus".

Die Eizelle, als Entstehungsform jedes tierischen Organismus, zeigt die wichtigsten Eigenschaften jeder Zelle. Bevor die Eizelle ihrer Bestimmung gerecht werden kann, liegt sie, von anderen Zellen umgeben, im Eierstock (Ovarium; s. darüber unter Geschlechtsorgane). Frisch aus einem reifen Ovarialfollikel isoliert (s. Technik § 49), ist die Eizelle der Säugetiere, auch des Menschen, ein kugliges Gebilde, von 0,06—0,25 mm Durchmesser. Die menschliche Eizelle besitzt gewöhnlich einen Durchmesser von 0,25 mm; man kann sie also gut mit bloßem Auge erkennen. Damit übertrifft sie die Mehrzahl der Körperzellen an Masse.

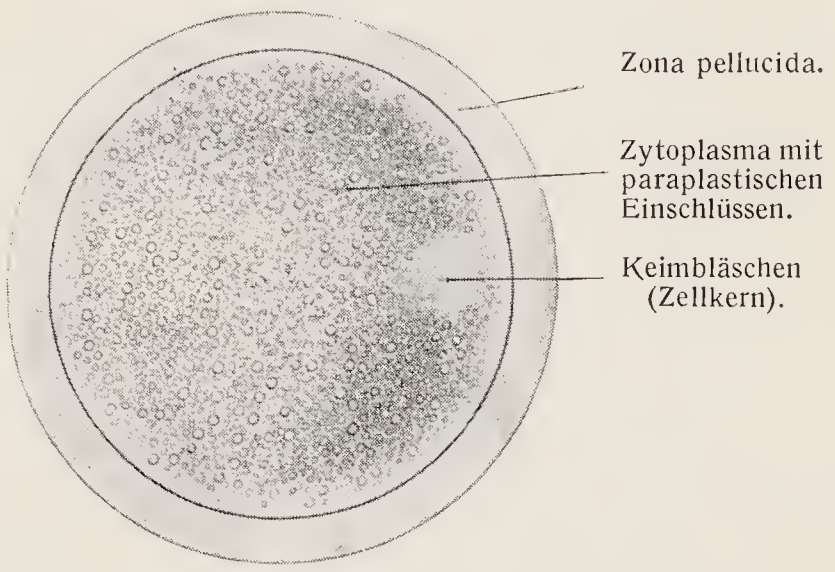

Fig. 2
Eizelle aus einem Ovarialfollikel der Kuh. 250mal vergrößert. Technik § 49.

Die Eisubstanz ist im ganzen durchsichtig, aber nicht klar; sie enthält in großer Zahl kleinere und umfangreichere, meist kuglige Einschlüsse, die die Durchsichtigkeit stören (s. Fig. 2). Diese Einschlüsse werden unter der Bezeichnung „Dotter" zusammengefaßt. Nur dicht unter der Oberfläche und an einer bestimmten Stelle im Innern ist der Dotter spärlicher zu finden.

Die Eizelle der Säugetiere ist von einer breiten, glasklaren Hülle umgeben, der Zona pellucida[3]).

Diese besitzt feine Porenkanäle, durch die Nährmaterial aus der Umgebung der Eizelle eindringen kann.

Nicht ganz zentral in der eben erwähnten dotterärmeren Masse der Eizelle liegt ein scharf begrenztes, hell durchscheinendes Bläschen, früher als „Keimbläschen" bezeichnet (s. Fig. 2); es ist der Zellkern [Nucleus, Karyon[4])]. In ihm tritt manchmal ein noch kleineres Kügelchen etwas dunkler hervor, der Nucleolus („Keimfleck").

Der Zellkern ist in allen Eizellen und in fast allen Körperzellen ein wichtiger Formbestandteil. Die gesamte übrige Zellmasse nennen

1) Von Histos (griech.), das Gewebe.
2) Von Kystos (griech.), der Hohlraum.
3) „Durchsichtige Schichte".
4) Von Karyon (griech.), die Nuß, der Kern in Steinfrüchten.

wir Zytoplasma[1]). Dieses zeigt schon bei den Eizellen in seiner Zusammensetzung eine große Mannigfaltigkeit, so daß es notwendig ist, zunächst rein begrifflich mehrere Gruppen von zytoplasmatischen Elementen zu sondern. In der Voraussetzung, daß die Lebenstätigkeit in einer fortwährenden Assimilation und Dissimilation besteht, daß also fortwährend Substanzen irgendwelcher Art auf- und abgebaut werden, lassen sich Teile des Zytoplasmas unterscheiden, die aktiv an diesen Vorgängen beteiligt sind, und solche, die entweder Objekt oder Produkt dieser Vorgänge sind.

Die Gesamtheit der Inhaltsmassen, die aktiv, als dauernder Bestandteil des Zytoplasmas an dem Lebensprozeß beteiligt sind, nennen wir Protoplasma[2]), die Gesamtheit der Objekte und Produkte des Stoffwechsels, soweit sie nur vorübergehend in der Zelle vorkommen, bezeichnen wir als paraplasmatische Stoffe[3]). Solche sind z. B. alle deutlich die Rolle von Nahrungsstoffen spielenden Einschlüsse, wie Eiweiß, Glykogen, Fette usw., ferner zur Ausscheidung bestimmte Stoffwechselprodukte, die häufig längere Zeit im Zytoplasma angesammelt werden.

Endlich sehen wir, daß durch die Tätigkeit des Protoplasmas gewisse Substanzen im Zelleib oder an der Oberfläche der Zellen entstehen, die wir dann nicht mehr eigentlich zum lebenden Teil des Zellkörpers rechnen, wohl aber als Dauereinrichtung der Zelle eine wichtige Rolle spielen sehen; solche Strukturen charakterisieren die mannigfaltigen Zellformen, die wir im Lauf der nächsten Kapitel kennenlernen werden, in hohem Maße. Sie fassen wir in dem Begriffe Metaplasma[4]) zusammen.

Protoplasma und Metaplasma also sind dauernde Zellbestandteile, während das Paraplasma als Objekt und Produkt der Zelltätigkeit eine dem Wechsel unterworfene Einrichtung darstellt.

Es gehört zu den schwierigsten Aufgaben der Zellenforschung, auf gefundene Strukturelemente in eine dieser drei begrifflich unterschiedenen Gruppen einzuordnen. Hierin gehen deshalb die Meinungen oft sehr stark auseinander.

Im Zytoplasma der Eizelle finden wir folgende paraplasmatischen Stoffe:

a) die Dotterkörner. Ihre Menge bestimmt bei den verschiedenen Tierarten im wesentlichen die Größe der Eizellen; so beruht die Größe des Vogeleies auf der sehr starken Dotteransammlung im Zytoplasma, während das kleine Säugetierei sehr dotterarm ist. Das Vogelei muß Nahrung für die ganze Bebrütungszeit in sich enthalten, der Säugetierkeim findet im mütterlichen Uterus sehr bald eine Nahrungsquelle und kann so der starken Dotterbelastung des Zytoplasmas entraten. Die Dotterkörner sind demnach Objekte des Stoffwechsels und als solche paraplasmatisch.

---

1) Von Kystos und Plasma (griech.), das Gestaltete, speziell der Leib. der Körper.

2) Von protos (griech.), der erste, im Sinne der Ursprünglichkeit des Daseins dieser Substanz.

3) Von pará (griech.), daneben, dazwischen.

4) Von metá (griech.), nach = später gebildete Substanz; über diese Unterscheidung verschiedener Zellbestandteile und andere Bezeichnungsweisen s. bei Bottazzi, Das Zytoplasma und die Körpersäfte, im Handb. d. vergl. Physiol. von Winterstein, Bd. I.

Sie bestehen aus einem Eisen und Phosphor enthaltenden komplizierten Eiweißlipoidgemisch und sind oft mit bestimmten Farben ausgestattet. In der frischen Säugetierzelle erscheinen sie als ziemlich stark lichtbrechende, verschieden große rundliche Körper. Bei Amphibieneiern formen sie sich zu größeren, sogenannten Dotterplättchen (s. Fig. 3), beim Vogelei nehmen sie Tropfenform an.

b) Fett. Dieses ist meist in der Form feinster Tröpfchen im Zytoplasma verteilt und zeichnet sich durch bestimmte Reaktionen aus (s. bei Fettgewebe, S. 63).

Diese paraplasmatischen Stoffe werden in der Eizelle erst im Laufe ihrer Ausbildung, die sich im Eierstock abspielt, abgelagert (s. bei Ovarium). Sie werden im Laufe der frühesten Entwicklung des Keimes als Nährmaterial aufgebraucht.

Wir wissen, daß die gesamte lebendige Masse, die ja aus der Eizelle entsteht, paraplasmatische Stoffe enthält, die wir zum Teil als solche charakterisieren können. Neben Eiweißen und Fetten gelingt mit besonderen Methoden vor allem auch der Nachweis von Glykogen, einem Kohlehydrat. Dieses findet sich in der embryonalen Entwicklungszeit in fast allen Teilen des Körpers im Zytoplasma, im erwachsenen Organismus läßt es sich ebenfalls vielfach nachweisen und zeigt sich (besonders in der Leber) deutlich dem Wechsel der Ernährung unterworfen: nach reichlicher Kohlehydratfütterung steigt der Glykogengehalt der Leberzellen beträchtlich an.

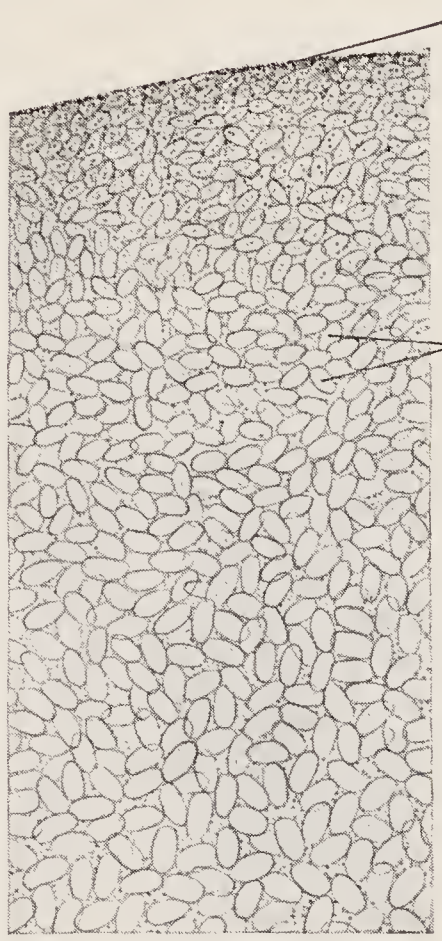

Fig. 3.
Aus einem Durchschnitt durch ein Froschei. 500 mal vergrößert. Nächst der Eioberfläche dichte Lagerung der hier dunkel gezeichneten Pigmentkörnchen (metaplasmatische Bildungen). Die (paraplasmatischen) Dotterplättchen füllen den größten Raum im Zytoplasma. Technik § 50. Nahe der Eioberfläche scheinen Pigmentkörnchen auch in den Dotterplättchen zu liegen, in Wirklichkeit liegen sie auf deren Oberfläche, also in dem zwischen den Dotterplättchen vorhandenen Zytoplasma.

Die zähflüssige Beschaffenheit der protoplasmatischen Grundmasse ermöglicht die Ablagerung von Substanzen, die durch die Oberfläche in das Innere der lebenden Substanz eindringen. Wir können diese Ablagerung beobachten, wenn wir gut erkennbare Fremdstoffe (Tusche, Farbstoffe) mit der lebendigen Substanz in Berührung bringen. An der Säugetiereizelle sind solche Versuche nicht ausführbar; doch sind diese Beobachtungen an vielen Objekten durchgeführt. Viele einzellige Organismen (Protozoen) ernähren sich durch die Aufnahme von noch kleineren Organismen oder fauligen Resten organischer Substanz, indem sie solche Teilchen umfließen. Diese liegen dann als paraplasmatische Einlagerungen im Zytoplasma, werden verdaut und, soweit sie unverdaulich sind, wieder ausgestoßen. In gleicher Weise nehmen solche Formen (besonders eignen sich Amöben zu diesen Versuchen) Zinnober-, Tuschekörnchen, kleine Kieselsteinchen und anderes auf. Diese Fähigkeit, die man auch als Phagozytose[1]) bezeichnet, ist in der lebendigen Masse weit verbreitet und scheint nur denjenigen Teilen der-

1) Von phagein (griech.), fressen und Kystos, die Zelle.

selben abhanden gekommen zu sein, die in Anpassung an besondere Aufgaben eine besondere Oberflächenverdichtung (Crusta, s. S. 26) ausgebildet haben.

Es ist nun bemerkenswert, daß wir auch die Entstehung tröpfchenartiger Einlagerungen im Zytoplasma durch die Zufuhr mancher Farbstoffe beobachten können. Hierzu eignen sich unter den sogenannten kolloidalen sauren Farbstoffen besonders Trypanblau und Lithionkarmin (s. Technik §§ 42, 64). Bringt man diese im lebenden Tier mit der lebendigen Masse in Berührung, so werden sie in vielen Teilen derselben nach einiger Zeit sichtbar. Sie werden in tropfiger Form im Zytoplasma abgelagert (s. Fig. 40, S. 36). Diese Farbstofftropfen ähneln dann in ihrer Anordnung vielfach bekannten paraplasmatischen Gebilden. Paraplasmatische Einlagerungen dürften nach ähnlichen Gesetzen entstehen, wie sie für saure Farbstoffe gelten.

Als ein Beispiel metaplasmatischer Bildungen sind die Pigmentkörnchen zu betrachten, die der Säugetiereizelle zwar fehlen, aber bei solchen Tierformen sehr verbreitet sind, deren Eier sich freilebend im Wasser entwickeln. Sie sammeln sich z. B. beim Froschei vorzugsweise an der Oberfläche des Zytoplasmas an (s. Fig. 3) und sind hier als Schutz gegen zu starke Lichtwirkungen zu betrachten (s. auch unter Pigment, S. 62). Die Pigmentkörnchen sind sicher durch die Tätigkeit des Protoplasmas entstanden, besitzen aber kaum eine selbständige Stoffwechseltätigkeit; andererseits sind sie aber eine für die Zelle notwendige Einrichtung überall dort, wo sie angetroffen werden, also ein nicht lebender Baubestandteil, daher seine Einordnung bei dem Begriff Metaplasma.

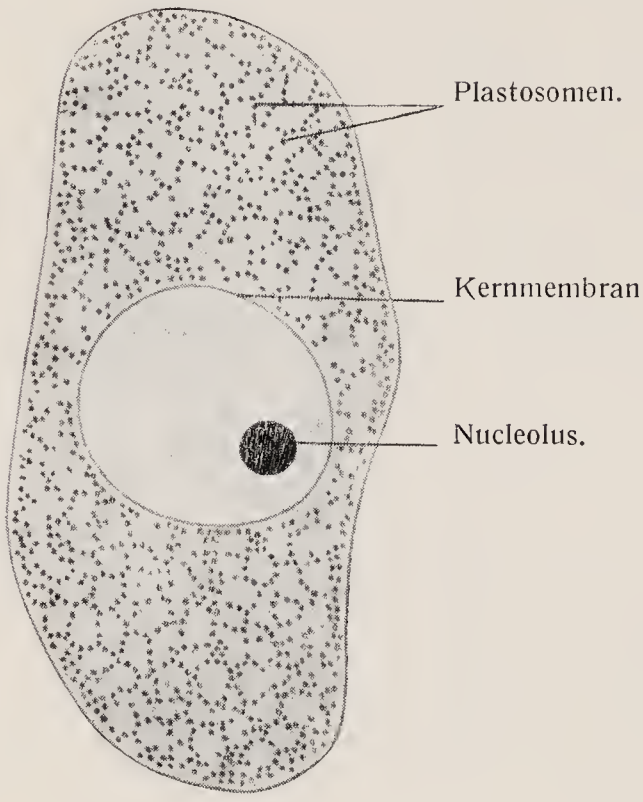

Fig. 4.
Schnitt durch ein Wurmei (Filaria papillosa) nach Meves (1915). Sehr stark vergrößert. (Feinkörnige Plastosomen schwarz.) Im Kern nur der Nucleolus gefärbt. Technik § 51.

Falls die Zona pellucida (s. oben) von der Eizelle gebildet wird (sie könnte auch von den bei der Eizellentwicklung dicht anliegenden Follikelzellen geformt sein), so muß sie dem Metaplasma zugerechnet werden.

Schwierig ist zur Zeit besonders die Beurteilung einer anderen Art von Einschlüssen des Zytoplasmas, die unter der Bezeichnung Plastosomen[1]) als regelmäßige Inhaltskörper der Eizelle wie der meisten Körperzellen erkannt sind. Sie lassen sich in der unfixierten Eizelle nicht erkennen, dagegen mit besonderen Färbemethoden aus der Fülle andersartiger Zelleinschlüsse hervorheben (Fig. 4). Während einige Forscher diese Plastosomen als einen wesentlichen formbildenden, also protoplasmatischen Bestandteil des Zytoplasmas bezeichnen, werden sie von anderen als hauptsächlich aus Eiweiß bestehende, para-

1) Von plassein (griech.) = bilden, Soma (griech.) = Körper: Bildungskörper.

plastische Reservestoffe aufgefaßt, auf deren Kosten sich im Zytoplasma die verschiedensten Einschlüsse bilden können. Wenn wir auch der letzteren Ansicht den Vorzug geben, so verkennen wir nicht, daß diese Substanzen von besonderer Bedeutung für viele Bildungsvorgänge im Zellkörper sind, und werden deshalb auf sie bei vielen Gelegenheiten hinweisen müssen. Ihre Form ist sehr wechselnd, bald treten sie als Körner, bald als Fäden auf, endlich können sie aus Körnern zusammengesetzte Ketten bilden.

Die hier als Plastosomen bezeichneten Gebilde sind morphologisch identisch mit den Mitochondrien[1]), Chondriosomen[2]), Chondriomiten[3]) (Benda, Meves, Duesberg), zum Teil mit der Filarmasse (Flemming), den Bioblasten[4]) (Altmann), den Plasmosomen[5]) (Arnold). Ihre morphologische Darstellung beruht teilweise auf Untersuchungen an überlebenden Zellen, teilweise auf komplizierten Färbemethoden, mit denen es gelingt, sie sichtbar zu machen. Ihre physiologische und histogenetische Bedeutung ist noch lebhaft umstritten. Wegen Einzelheiten sei besonders verwiesen auf Duesberg (Ergebn. d. Anat. u. Entwicklungsgesch., Bd. XX) und A. Meyer, Analyse der Zelle, Jena 1920, der sie als Allinante bezeichnet.

Dem Metaplasma rechnen wir die außerordentlich mannigfachen Bildungen zu, die die morphologischen Unterschiede in den verschiedenen Erscheinungsformen der lebendigen Substanz ausmachen. Dabei ist mit der Ausbildung von solchen Dauereinrichtungen in der sonst veränderlichen Masse des Zytoplasmas eine Befähigung zu Sonderleistungen eng verbunden. So finden wir vielfach fädige, oft zu schwammartigen Gerüsten verbundene Strukturen in vielen Epithelzellen; auch die fibrilläre Struktur im Nervengewebe gehört vielleicht hierher. Eine besondere Ausgestaltung fibrillärer Strukturen findet sich in den sogenannten kontraktilen Geweben (Muskelgewebe). Bei zahlreichen Formen der Protozoen kommt es zur Formung intraplasmatischer Skelette.

Begrifflich sind von den intraplasmatisch gelegenen metaplasmatischen Gebilden, die wir im Innern des Zytoplasmas antreffen, die sogenannten Interzellularsubstanzen zu sondern, die wir im Aufbau der Organismen eine große Rolle spielen sehen. Auch in ihnen bilden sich, wahrscheinlich unter dem Einfluß des Zytoplasmas, besondere Strukturteile aus, die dann zu besonderen Leistungen berufen sind. Diese Formationen erreichen im Gewebe der Stützsubstanzen Höchstleistungen (Sehnen-, Knorpel- und Knochengewebe). Die enge Verwandtschaft mit den im Zytoplasma selbst gelegenen metaplasmatischen Einrichtungen kommt bei den Interzellularsubstanzen hauptsächlich darin zum Ausdruck, daß sie wie jene erst im Laufe der Entwicklungsvorgänge entstehen und wahrscheinlich ebenfalls auf eine Tätigkeit des Protoplasmas zurückgeführt werden müssen. Auch muß aus vielen Erscheinungen geschlossen werden, daß beide Gruppen von Gebilden an den Stoffwechselvorgängen weniger stark beteiligt sind als das Zytoplasma.

Während der Wachstumszeit kommt in den Eizellen noch ein eigenartiger Substanzkomplex vor, den man als Balbianischen Dotter-

---

1) Von mitos (griech.) = der Faden, chondros (griech.) = das Korn: Fadenkörner.

2) „Körnchenkörperchen".

3) „Körnerfäden".

4) Von bios (griech.) = das Leben, blaste (griech.) = der Keim: Lebenskeime.

5) Von plasma (griech.) = der Bildungsstoff, im Sinne von Zytoplasmakörnchen.

kern bezeichnet; in ihm müssen wir die Überreste einer bei den meisten Zellen sehr wichtigen Einrichtung erkennen, die wir als Zentralapparat bei den Teilungsvorgängen genauer besprechen werden.

Alle bisher besprochenen Gebilde und der Zellkern werden von einer Grundmasse zusammengefaßt, die wir für die wesentlichen aktiven Leistungen des Zelleibes verantwortlich machen. Diese Masse ist das Protoplasma (auch Bildungsplasma genannt). Seine Zusammensetzung ist noch in tiefes Dunkel gehüllt. Es ist eine weiche, zähflüssige Substanz, die, in Wasser unlöslich, leicht quellungsfähig, hauptsächlich aus Eiweißkörpern, sogenannten Lipoiden, viel Wasser und Salzen besteht. In den primitiven Zellen, zu denen wir vor allem die Eizellen und die Zellen aus den jüngsten Entwicklungsstufen der Organismen rechnen, ist eine Struktur in diesem Bildungsplasma nicht zu erkennen. Experimentelle Untersuchungen[1]) haben nachgewiesen, daß dies primitive Protoplasma alle wesentlichen Eigenschaften einer emulsionsartigen Flüssigkeit besitzt, was das Bestehen festerer Strukturen ausschließt. In Eizellen läßt sich z. B. der Inhalt vollständig durcheinandermischen, ohne daß die wichtigste Eigenschaft, die Formbildung, wesentlich gestört würde. Wie wir in jeder Emulsion mindestens zwei Phasen unterscheiden, das Lösungsmittel und die tropfig gestaltete emulgierte Phase, so wird eine ähnliche, wenn auch viel kompliziertere Zusammensetzung auch für das Protoplasma anzunehmen sein. Erst durch eine lokale Konzentrationserhöhung wird es zu einer teilweise festeren Konsistenz des Protoplasmas und damit zur Bildung ultramikroskopischer und mikroskopisch sichtbarer Strukturen kommen, die wir somit als eine sekundäre Umbildung aus dem primitiven Zustand betrachten. Hierher gehört die Schaumstruktur des Protoplasmas, die Buetschli an vielen Objekten nachgewiesen hat, hierher die Filarstrukturen Flemmings und viele später zu erwähnende morphologische Differenzierungen im Zellinnern. Alle diese Bildungen sind den primitiven Zellen wahrscheinlich fremd, gehören also nicht zu den unbedingt notwendigen Eigenschaften des aktiven Protoplasmas.

Daß in dieser morphologisch kaum faßbaren Substanz die wichtigsten Lebensvorgänge ablaufen, lehrt einmal ihr konstantes Vorkommen gegenüber dem sehr wechselnden Verhalten aller oben charakterisierten Einschlüsse. Die Protoplasmagrundmasse und der Zellkern sind es auch, die sich gegen eindringende Giftstoffe am längsten wehren.

Davon kann man sich an vielen lebenden Zellen mit Hilfe von basischen Farbstoffen leicht überzeugen; Neutralrot z. B. wird von sehr vielen lebenden Zellen sehr schnell aufgenommen, läßt aber, nachdem vorübergehend die ganze Zelle leicht rötlich erscheint, nach kurzer Zeit die Protoplasmagrundmasse und den Zellkern ungefärbt, solange die Zelle lebt. Der Farbstoff wird dann nur an paraplasmatische Bestandteile des Zytoplasmas (Vakuolen. Granula) verankert. Erst mit dem Zelltode färben sich auch Grundmasse des Protoplasmas und Zellkern intensiv. Diese Erscheinungen gestatten tiefe Einblicke in das Leben der Zellen, bedürfen aber in ihrer Mannigfaltigkeit noch vielfach der Aufklärung.

Eine der wesentlichen Eigenschaften des Protoplasmas liegt in seiner Veränderlichkeit, die bei der Entstehung von Differenzierungsprodukten zum Ausdruck kommt (s. oben). Diese Veränderlichkeit beruht zum Teil auf Quellungs- und Entquellungsvorgängen; hierdurch können fädige und wabige Gerüststrukturen gebildet werden.

1) S. vor allem L. Rhumbler, Ergebn. d. Physiol. 1914.

Durch die meisten Fixationsmittel wird das Protoplasma gefällt, so daß hierdurch an Stelle des homogenen Bildes, das das unfixierte Eizellenprotoplasma darbietet, körnige, fädige Gerinnsel erkennbar werden. So kommt es oft durch die angewandte Methodik zur Entstehung von künstlich hervorgerufenen Strukturen, die mit der lebendigen Struktur nicht gleichgesetzt werden dürfen.

Das lebende Zytoplasma ist gegen die verschiedensten Einflüsse außerordentlich empfindlich und beantwortet auch geringere Veränderungen in seiner Umgebung mit zum Teil sehr auffälligen Abänderungen in seiner äußeren Form und in seiner inneren Struktur. Es bedarf dazu nicht so großer Eingriffe, wie sie die „Fixation" durch schnellwirkende Metallsalze oder Säuren darstellen. Die lebende Masse ist auf eine ganz bestimmte, in einzelnen Fällen verschieden starke Salzkonzentration ihrer Umgebung eingestellt. Diese entspricht beim Säugetier etwa einer 0,9% igen, bei Amphibien etwa einer 0,65% igen Kochsalzlösung. Vermindert man künstlich den Salzgehalt, so schwillt das Zytoplasma in allen Teilen an, wodurch eine Vergrößerung hervorgerufen wird, verstärkt man den Salzgehalt, so schrumpft das Zytoplasma unter Zunahme der Lichtbrechung auf ein kleineres Volum zusammen. Diese Erfahrungen zwingen dazu, sich bei der Untersuchung frischer Gewebe nicht etwa reinen Wassers, sondern sogenannter physiologischer Salzlösungen zu bedienen (s. Technik § 41).

Unter solchen Umständen ist es begreiflich, daß der Lebenszustand des Zytoplasmas durch geringste Mengen von Giftstoffen empfindlich leiden muß. Man kann nach ihrer Wirkung auf die lebende Masse die Giftstoffe in verschiedene Gruppen einteilen. Bei zu starker Giftwirkung kommt es zum Absterben der lebenden Masse, was sich optisch an eingreifenden Veränderungen im Zytoplasma wie im Zellkern bemerkbar macht.

Eine besondere Stellung unter den mannigfachen Reizwirkungen nehmen die Kontraktionserscheinungen und die erstaunlichen Vorgänge im Nervengewebe ein. In ihrer Wesensart noch nicht ganz geklärte Reize bewirken hier unter Umständen gewaltige Wirkungen. In beiden Gruppen von Erscheinungen verfügen wir noch nicht über eine befriedigende Beurteilung der im Mikroskop beobachtbaren Vorgänge.

Für die Organismen von größter Bedeutung endlich ist die Fähigkeit der lebenden Substanz, sich zu vermehren, was sich in zwei Gruppen von Erscheinungen ausdrückt, die wir unten näher kennenlernen werden: im Wachstum und in der Teilungsfähigkeit.

Der gleichen Schwierigkeit wie beim Zytoplasma begegnen wir in der Deutung der Strukturen des Zellkernes. In der unfixierten Eizelle der Säugetiere erkennen wir in günstigen Fällen nur die scharfe Begrenzung gegen das Zytoplasma, die durch die Kernmembran bewirkt wird, und ein etwas stärker lichtbrechendes Körperchen, den Keimfleck (Nucleolus). Fixierte Kerne ergeben, daß der Kerninhalt eine große Mannigfaltigkeit substantiell und funktionell verschiedener Gebilde enthält. Am deutlichsten werden die heute unterschiedenen Formbestandteile bei der Anwendung von Farbstoffen auf fixierte Zellkerne. Danach unterscheidet man:

1. den Kernsaft, das ist die strukturlos erscheinende Grundmasse des Zellkernes, die sich am schwersten mit Farbstoffen belädt;
2. die Kernmembran;
3. ein sogenanntes achromatisches Gerüst[1]), das das ganze Kerninnere durchzieht;
4. die chromatischen[1]) Substanzen;
5. die Nukleolarsubstanzen.

Die mikrochemische Analyse der Kernsubstanzen darf trotz beträchtlicher Ansätze zu einer Lösung dieser wichtigen Frage noch nicht als gelungen betrachtet werden. So haben die chemischen Bezeichnungen Nuklein für Chromatin, Linin[2]) für das achromatische Gerüst, Amphipyrenin[3]) für die Kernmembran, Pyrenin für

---

1) chroma (griech.) = die Farbe: nicht färbbar (mit α privativum).
2) Von linum = der Faden.
3) pyrén (griech.) = der Kern, amphi (griech.) = rings herum: Kernmembran; Amphipyrenin = der die Kernmembran zusammensetzende Stoff.

die Nukleolarsubstanz nicht den Wert der Lokalisation chemisch definierter Substanzen.

Am Zellkern werden unter verschiedenen Zuständen sehr charakteristische Formwandlungen beobachtet; man unterscheidet deshalb als zwei Hauptzustände die Arbeitsform und die Teilungsformen des Zellkernes (über die letzteren s. u. S. 11ff.).

Die Arbeitsform wird vielfach auch im Gegensatz zur Teilungsform als „Ruheform" bezeichnet. Doch ist die letztere Bezeichnung nicht gut; denn außerhalb der Teilungen ruht das Zellenleben nicht, sondern Zytoplasma und Kern liegen den für sie charakteristischen Funktionen ob, sie arbeiten. Andererseits wissen wir aus einer Reihe von Beobachtungen, daß die charakteristische Stoffwechselarbeit von Zellen während der sogenannten mitotischen (s. S. 12) Zellteilungen herabgesetzt, wenn nicht gar aufgehoben ist. Solche Beobachtungen sind vor allem an den Epithelzellen der Niere gemacht worden.

Daß der Zellkern an der Stoffwechselarbeit der Zellen beteiligt ist, läßt sich für viele Zellarten an eigenartigen Formveränderungen erkennen, so besonders bei

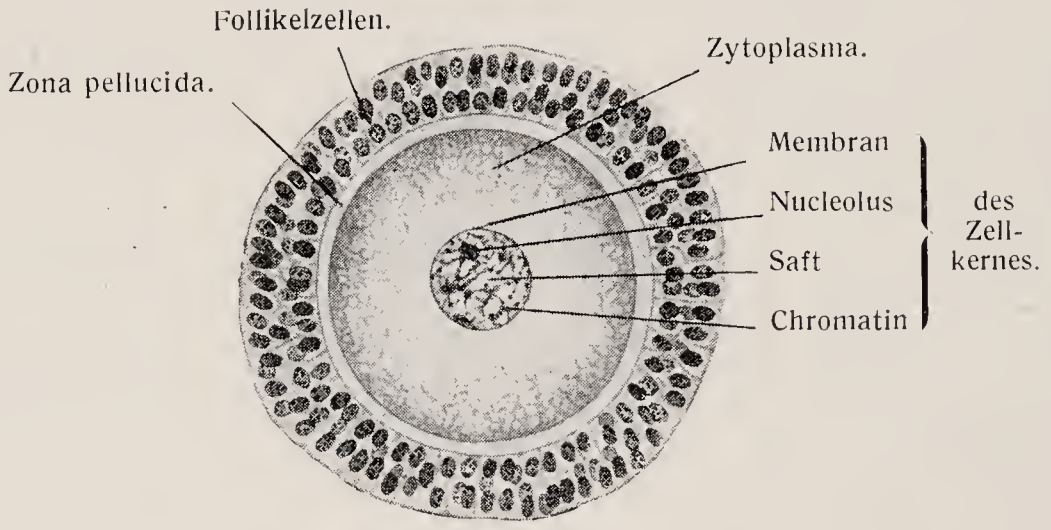

Fig. 5.

Schnitt durch eine im Eierstock liegende Eizelle des Kaninchens. 250mal vergrößert. Technik § 53.

Drüsenzellen. Aber auch dort, wo die Kernveränderungen minder auffällig sind, muß mit einem fortdauernden Stoffaustausch zwischen Kern und Zytoplasma gerechnet werden.

Der Kernsaft ist einer Analyse bisher kaum zugänglich gewesen, er wird deshalb oft als nebensächlich angesehen, obwohl es nicht unwahrscheinlich ist, daß er bei den Stoffwechselvorgängen der lebenden Zelle die Hauptrolle spielt, entsprechend dem Protoplasma im Zytoplasma. Er dürfte eine wesentlich flüssige Konsistenz besitzen und so für die mannigfachen Formänderungen, zu denen viele Zellkerne fähig sind, die physikalische Voraussetzung bilden.

Die Kernmembran bildet eine zumeist, besonders im Einzellenkern morphologisch gut faßbare Struktur, die als äußere Hülle die Grenze gegen das Zytoplasma darstellt. Ihr dürfte für den Stoffaustausch zwischen Kern und Zytoplasma eine wesentliche Bedeutung zukommen. Bei allen Formveränderungen des Kernes paßt sie sich geschmeidig der Umgebung an. Sie färbt sich unter ähnlichen Bedingungen wie die Nukleolen.

Das achromatische (Linin-) Gerüst ist morphologisch eng verknüpft mit dem Chromatin und im ruhenden Kern hauptsächlich durch sein Verhalten zu vielen Farbstoffen von ihm unterschieden. Beide zusammen bilden das Kerngerüst, dessen Grundlage, aus netzig zusammengewirkten Fäden bestehend, das Achromatin bildet, während das Chromatin in gut fixierten Kernen in der Form von feinsten, rundlichen Körnchen (Chromiolen) längs des Gerüstes aufgereiht ist. Dem Chromatin wird im allgemeinen die Hauptrolle bei den wichtigsten Lebensvorgängen zugeschrieben.

In neuester Zeit wird von manchen Seiten der Kernbau wesentlich anders dargestellt. Danach bestände der Zellkern aus voneinander getrennten Bläschen, die mit ihrer Wandung aneinanderliegen. Jedes Bläschen entspräche je einem der bei der mitotischen Kernteilung isoliert auftretenden Chromosomen (s. S. 12). Diese Vorstellung würde das „Achromatin" nicht als ein Netzwerk, sondern als Wabenwände

auffassen. Es bleibt abzuwarten, ob weitere Untersuchungen die Richtigkeit dieser Vorstellung ergeben.

Als Nukleolarsubstanz bezeichnen wir größere Substanzkomplexe, die sich bei manchen Methoden anders als das Chromatin färben und im Kernsaft oder im Kerngerüst liegen [über diese Lagebeziehung ist eine Einigung noch nicht erzielt[1])]. Den Nucleolus (Keimfleck) der Eizelle erkennt man in der gleichen Form im unfixierten Präparat. In der Zeit des stärksten Stoffansatzes beim Wachstum der Eizellen vermehrt sich die Nukleolarsubstanz, so daß bei den dotterreichen Eiern der Fische, Amphibien, Reptilien in dieser Zeit zahlreiche Nukleolen auftreten. Besonders aus diesen Tatsachen darf man den Schluß ziehen, daß die Nukleolarsubstanz ein Stoffwechselprodukt ist, das sich bei regen Umsetzungen stärker ansammelt. Möglicherweise treten auch zu bestimmten Zeiten Nukleolarsubstanzen durch die Kernmembran in das Zytoplasma über. Die wechselnde Zusammensetzung der Nukleolen (Vakuolen in ihrem Innern, die z. B. als Schroensches Korn im Keimfleck beobachtet werden, ferner aus verschiedenen Substanzen bestehende Nukleolen) dürfen auch als ein Zeichen der passiven Natur angesehen werden.

Die äußerst wechselnde Form des Zellkernes, wie die Mannigfaltigkeit seiner Zusammensetzung wird bei der Besprechung der verschiedenen Gewebszellen klar zutage treten. Stets aber finden wir, mehr oder weniger abgewandelt, die Bestandteile wieder, die der Kern der Eizelle aufweist.

B. Teilung, Wachstum und Differenzierung.

Von den meisten in der Eizelle sich abspielenden Lebensvorgängen können wir morphologisch nichts erkennen. Eine deutliche Veränderung in der Anordnung der Zellsubstanzen wird erst sichtbar, wenn die Entwicklungsvorgänge einsetzen, die zur Ausbildung eines zusammengesetzten Organismus führen. Der Beginn dieser Entwicklung ist bei den meisten Tierarten an die Befruchtung durch eine Samenzelle gebunden. Über die Organisation der Samenzelle s. später; über den Befruchtungsvorgang s. die Lehrbücher der Entwicklungsgeschichte.

Die befruchtete Eizelle enthält außer den umgewandelten Substanzen der Eizelle noch den Kern und Teile des Zytoplasmas der Samenzelle, die bei der Befruchtung in die Eizelle hineingelangt sind. Unter diesen neu hinzugekommenen Bildungen ist das Mikrozentrum besonders auffällig. Im Zytoplasma befruchteter Eizellen nimmt diese Bildung die Mitte eines kleinen helleren Hofes ein, der als Zentrosoma bezeichnet wird. In ihm lassen sich ein, zwei (oder mehrere) Zentralkörperchen (Zentriole) nachweisen, die mit bestimmten Färbemethoden deutlich scharf hervortreten.

An die als Zentrum bezeichnete Struktur knüpfen sich bei den bald nach der Befruchtung einsetzenden Zellteilungen die auffallendsten Veränderungen in der Anordnung des Zytoplasmas.

Inwieweit das Zentrum in der unbefruchteten Eizelle noch vorhanden ist (s. Balbianischer Dotterkern, S. 7), ist unbestimmt.

Neben solchen zytoplasmatischen Veränderungen ist es besonders der Zellkern, der in einer merkwürdig regelmäßigen Folge Umwandlungen erleidet, wenn es sich darum handelt, das gesamte Zellmaterial zu teilen. Die vollkommenste Teilung, d. h. eine Teilung, bei der eine möglichst

---

1) Siehe hierüber und über andere Fragen des Zellkernbaues besonders M. Heidenhain, Plasma und Zelle 1907, Bd. I.

gleichmäßige Halbierung aller Zellbestandteile ermöglicht wird, nennen wir indirekte Teilung oder Mitosis[1]).

Ihr Verlauf, den man gewöhnlich in drei Phasen teilt, ist folgender:

1. Stadium, Prophase.

Mikrozentrum und Kern nähern sich einander, schließlich gelangt ersteres in die nächste Nähe der Kernmembran, wobei in dem das Zentrum umgebenden Zytoplasma in radiärer Richtung ausstrahlende feine Fäden deutlich sichtbar werden. Die Summe dieser Fäden heißt Astrosphäre. Dann teilt sich das Zentrum in zwei, je von einer Astrosphäre umgebene Zentren, die auseinander rücken (Fig. 6). Dann vergrößert sich der Kern, das Kerngerüst wird chromatinreicher und seine Chromatinstränge erscheinen alsbald in Form einer für jede Tierart konstanten Anzahl (beim Menschen 24) von geschlängelten Teilstücken (Chromosomen), die quer zur Längsachse des Kernes gestellt sind.

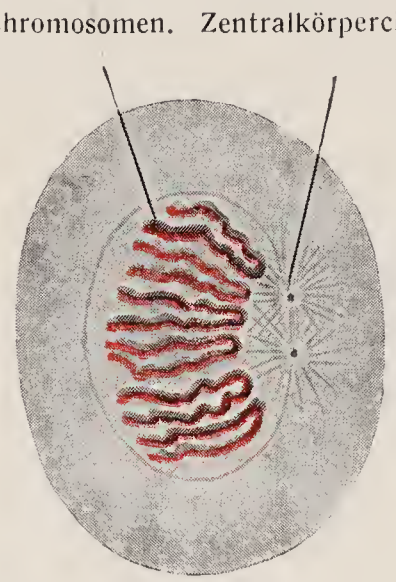

Fig. 6.
Schema des dichten Knäuels.

Fig. 7.
Schema des lockeren Knäuels.

Diese Teilstücke sind auch an vielen ruhenden Kernen vorhanden, sie sind aber wegen der vielen Seitenäste, durch welche sie sich mit ihren Nachbarn zu einem Netzwerk verbinden, nicht leicht zu unterscheiden. Mit Beginn der Teilung werden die Seitenäste eingezogen, dadurch werden die Teilstücke dicker und erscheinen deutlicher. Wenn sich die oben S. 10 erwähnte Vorstellung bewahrheitet, so würde das Sichtbarwerden der Chromosomen darauf beruhen, daß sich dieselben voneinander abheben und verkleinern, wobei sie gleichzeitig stärker färbbar werden.

Die Gestalt der Teilstücke ist meist die von winklig gebogenen Fäden, „Schleifen“, deren Umbiegungsstellen („Scheitel“) nach der einen, dem Zentralkörperchen zugekehrten Seite („Polseite“, „Polfeld“), deren freie Enden nach der anderen Seite („Gegenpolseite“) gerichtet sind. Die Teilstücke bilden in diesem Stadium einen „dichten Knäuel“ (Fig. 6 u. 417), werden aber bald immer dicker und verlaufen mehr gestreckt: dadurch wird aus dem dichten Knäuel ein „lockerer Knäuel“ (Fig. 7).

Unterdessen rücken die zwei meist an Umfang zunehmenden Zentralkörperchen weiter auseinander und wandern entlang der Kernmembran je einem Punkte zu, der 90° von ihrer ursprünglichen Lagerstätte entfernt liegt. Zwischen den auseinanderrückenden Zentralkörperchen spannen sich feine Fasern, welche die „Zentralspindel“

1) Von mitos = der Faden (griech.), weil bei diesem Vorgange im Kern Fäden sichtbar sind.

bilden. An sie legen sich Fäden der Astrosphären an, die man jetzt bis zu den Chromatinsträngen verfolgen kann, aus denen sich die sogenannten Chromosomen bilden. Gegen das Ende der Prophase ist die Kernmembran verschwunden und auch das Kernkörperchen ist unsichtbar geworden.

Das bisher beschriebene Verhalten der Zentralkörperchen hat nicht allgemeine Gültigkeit; so teilt sich z. B. bei Ascaris megalocephala univalens das Zentralkörperchen innerhalb des Kernes, der sich streckt und an seinen Enden je ein Zentralkörperchen austreten läßt. Mit dem Austritt bildet sich die Kernspindel.

2. Stadium. Metaphase.

Die Zentralkörperchen haben einander entgegengesetzte Punkte erreicht, ihre zu den Chromosomen ziehenden Fäden, zu denen sich vielleicht Teile der Kernmembran und der Nukleolensubstanz gesellt haben, erscheinen jetzt unter dem Bilde einer Spindel, der „Kernspindel“, an deren Spitze je ein relativ sehr großes Zentrum gelegen ist, das von seiner Astrosphäre, die man in diesem Stadium auch „Polstrahlung“ nennt, umgeben wird. Die Chromosomenschleifen rücken in den Äquator der Spindel, in die künftige Teilungsebene des Kernes und stehen bald so, daß ihre Scheitel gegen die Spindelachse, ihre freien Enden gegen den Äquator gerichtet sind. Von einer Spindelspitze her gesehen, erscheint diese Gruppierung unter dem Bilde eines Sternes, des Muttersternes (Monaster) (Fig. 8, 9, 10).

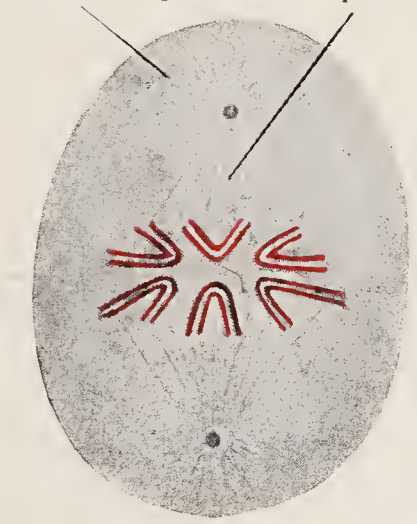

Fig. 8.
Schema des Muttersternes.

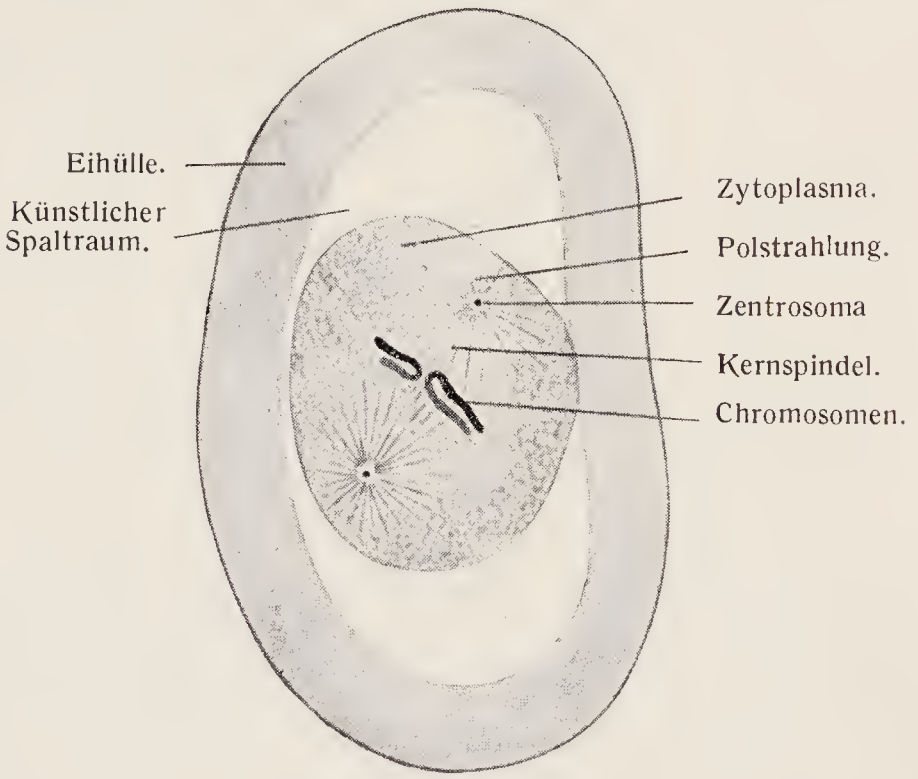

Fig. 9.
Schnitt durch ein in Teilung begriffenes Ei des Pferdespulwurms (Ascaris megalocephala). Diese Figur stammt von der Art, deren Zellen nur 2 Chromosomen enthalten (univalens). 750mal vergrößert. Technik § 55.

Während der Bildung des Muttersternes, oft schon früher, in den ersten Stadien der Prophase, spalten sich die Chromosomenschleifen der Länge nach, so daß aus je einer Schleife zwei „Schwesterschleifen“ werden. Jetzt erfolgt eine Teilung des Kernes genau in zwei Hälften, indem durch die Kontraktion der Spindelfäden (?) die eine Schwesterschleife zu einem Pol, die andere Schwesterschleife zum anderen Pol der Kernspindel gezogen wird. Man nennt diesen Vorgang Metakinesis[1])

1) Von kinein (griech.), bewegen.

(Fig. 11); er ist mit einer Entfernung der Zentralkörperchen voneinander verknüpft. In diesem Stadium erscheinen die Kernsegmente in Form zweier „Tochtersterne“, sie bilden den „Dyaster“. Jeder Tochterstern zeigt Pol- und Gegenpolseite (Fig. 12 u. 417).

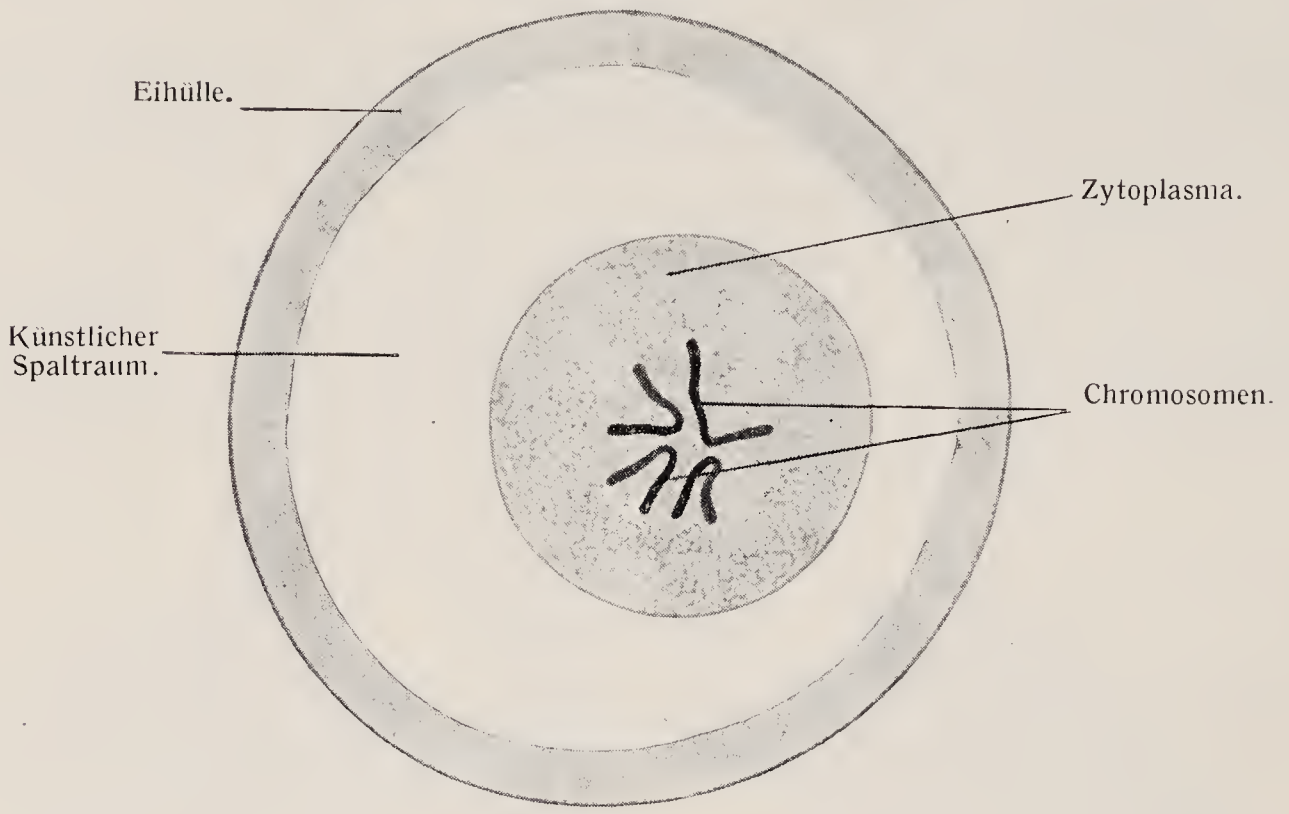

Fig. 10.

„Mutterstern“ bei der Teilung des Ascariseies, von einem Pol aus gesehen. Diese Figur stammt von der Art, deren Zellen 4 Chromosomen enthalten (bivalens). 750mal vergrößert. Technik § 55.

3. Stadium. Anaphase.

Bald verwischen sich diese Verhältnisse, indem das Zentrum sich wieder verkleinert, dann sich verdoppelt und die Chromosomen Seitenzweige zur Verbindung mit Nachbarchromosomen ausschicken und so das Gerüst des ruhenden Kernes erzeugen. Während die Spindel und der größte Teil der Polstrahlung unsichtbar werden, und eine neue Kern-

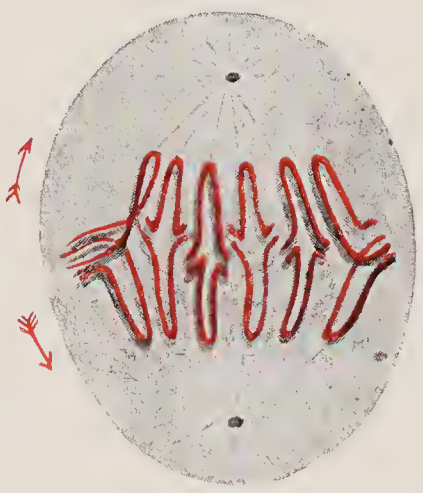

Fig. 11.
Schema Metakinesis.

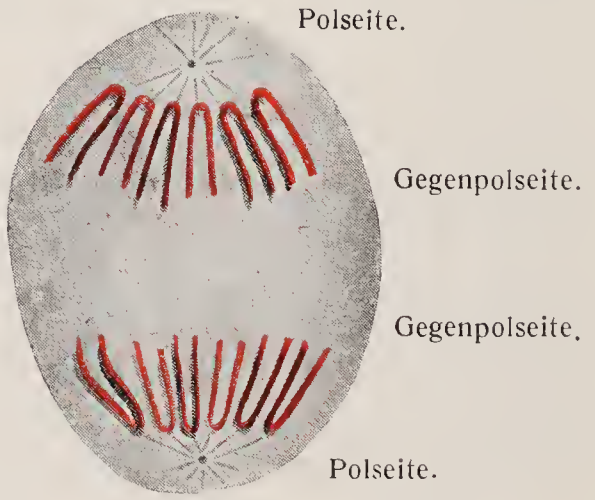

Fig. 12.
Schema Tochtersterne.

membran (von der Gegenpolseite ausgehend) erscheint, schwillt der Kern durch Aufnahme von Kernsaft mehr an, wird kugelig, und es erscheinen Kernkörperchen; zugleich beginnt am Äquator der Zelle eine Teilung des bis dahin einfachen Zytoplasmas (Fig. 14), welche bis zur vollkommenen Trennung in zwei nicht immer gleiche Hälften führt.

Sind die Teilprodukte von Zytoplasma und Kern ungleich groß, dann spricht man von Knospung; es sieht aus, als wenn die Zelle einen Sproß, eine Knospe triebe, die, sich abschnürend, zu einer selbständigen Zelle wird.

Durch die mitotische Teilung wird vor allem das Chromatinmaterial auffallend gleichmäßig auf die Tochterzellen verteilt; trotz der zahlreichen Versuche, die merkwürdigen während der Mitose auftretenden Zytoplasmastrukturen an unorganisiertem Material nachzuahmen — Ver-

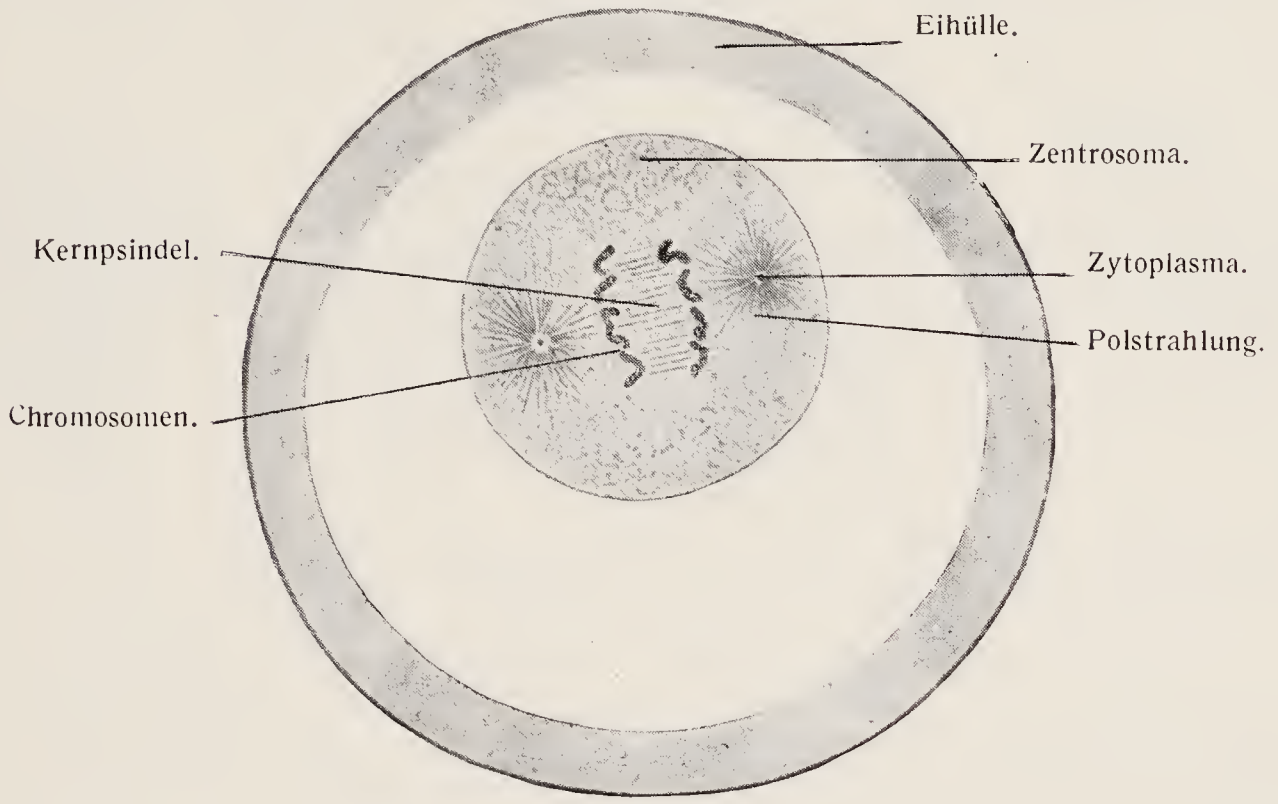

Fig. 13.
„Dyaster" bei der Teilung des Ascariseies (4 Chromosomen). 750mal vergrößert. Technik § 55.

suche, die für einzelne Strukturen ein Verständnis anbahnen —, sind wir von einer mechanischen Erklärung der Mitose noch weit entfernt.

In seltenen, vorzugsweise pathologischen Fällen erfolgt auch eine gleichzeitige Teilung in mehr als zwei Kerne nach dem Typus der Mitose, sogenannte pluripolare Mitose.

Die Dauer einer Zellteilung, bei welcher die einzelnen Stadien nicht gleichmäßig schnell ablaufen, schwankt von ½ Stunde (beim Menschen) bis 5 Stunden (bei Amphibien).

Bis zum völligen Verschwinden der Mitosen in der menschlichen Leiche vergehen 48 Stunden.

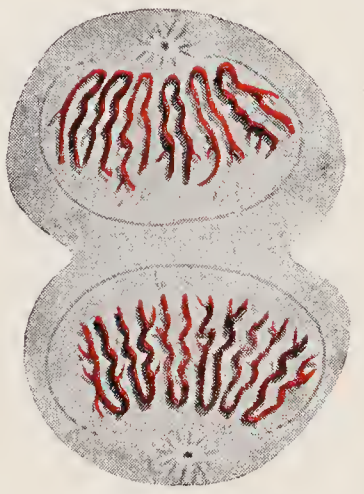

Fig. 14.
Schema Zytoplasmateilung.

Die mitotische Teilung darf für alle Abkömmlinge der Eizelle als die Regel gelten. Es gibt aber noch eine zweite Art der Kernteilung, die direkte oder amitotische Teilung; hier erfolgt keine typische Gruppierung des Kerngerüstes, sondern eine einfache Teilung, zuerst des Kernkörperchens, dann des Kernes (Fig. 15). Die Vorgänge der Amitose führen nicht immer zu Teilungen. Oft handelt es sich nur um eine vorübergehende Aufgabe der runden Kernform; man findet dann einfach oder mehrfach eingeschnürte Kerne (z. B. Leukozyten). Manchmal kommt es dann zur Bildung zwei- und mehrkerniger Zellen. Endlich führen amitotische Kernvermehrungen in vielen Fällen auch zur Vermehrung der Zellindividuen. Wann sich die lebende Masse der Mitosis, wann der Amitosis zur Vergrößerung der Zellenzahl bedient, ist noch nicht sicher gestellt.

In der ersten Entwicklungszeit der Eizellen bilden fortgesetzt aufeinanderfolgende Zellteilungen (Furchungen) die Hauptveränderung, die wir beobachten können. Durch sie wandelt sich die Eizelle in einen Haufen gleichartig gebauter, aber viel kleinerer Zellen (Blastomeren)[1]) um. Die Summe der Blastomeren nimmt den Raum ein, den vorher die Eizelle einnahm (Fig. 16).

Erst von jetzt ab treten neue Veränderungen ein, die zur Ausbildung des fertigen Organismus hinleiten und uns mit wichtigen all-

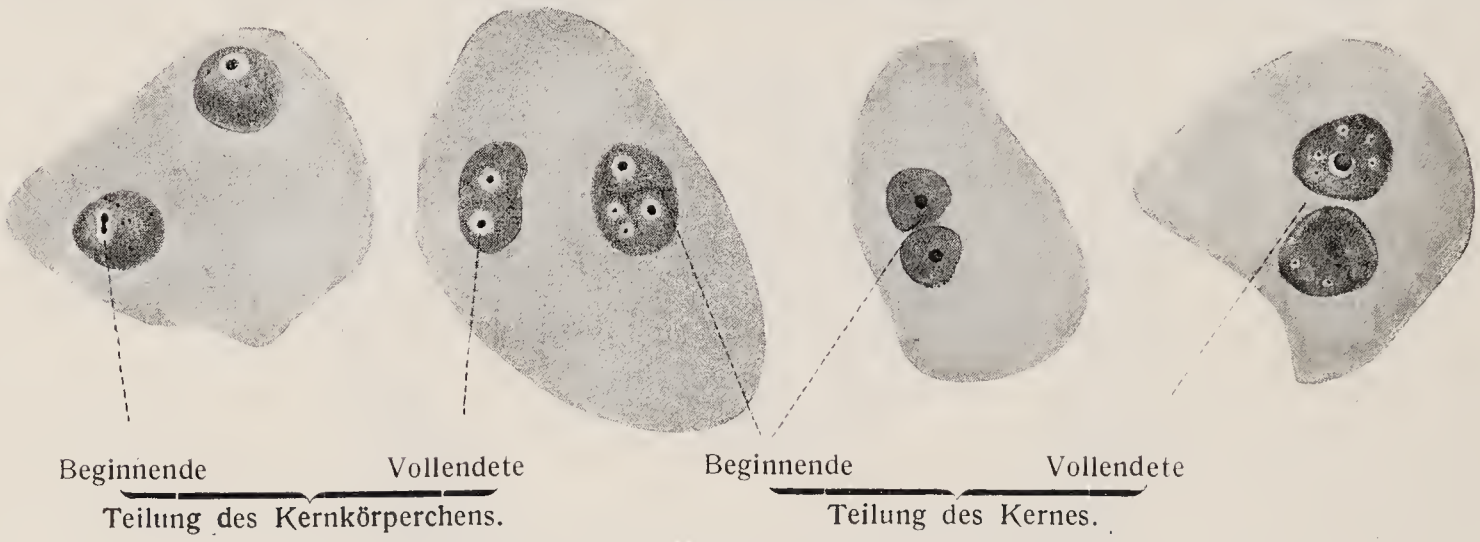

Fig. 15.
Zellen des Harnblasenepithels einer Maus. 560mal vergrößert. Technik § 56.

gemeinen Zelleigenschaften bekannt machen; wir bezeichnen diese Vorgänge als Wachstum und Differenzierung.

Das erste Wachstum des Keimes beruht auf einer beträchtlichen Wasseraufnahme, die Hohlräume zwischen den Blastomeren verursacht. Dazu kommt aber die Fähigkeit der Zellen, ihre Leibessubstanz durch Ansatz neuer Stoffe zu vermehren. Sobald die Zellen, die nach einer Teilung ja nur halb so groß sind wie die Mutterzelle, dazu übergehen,

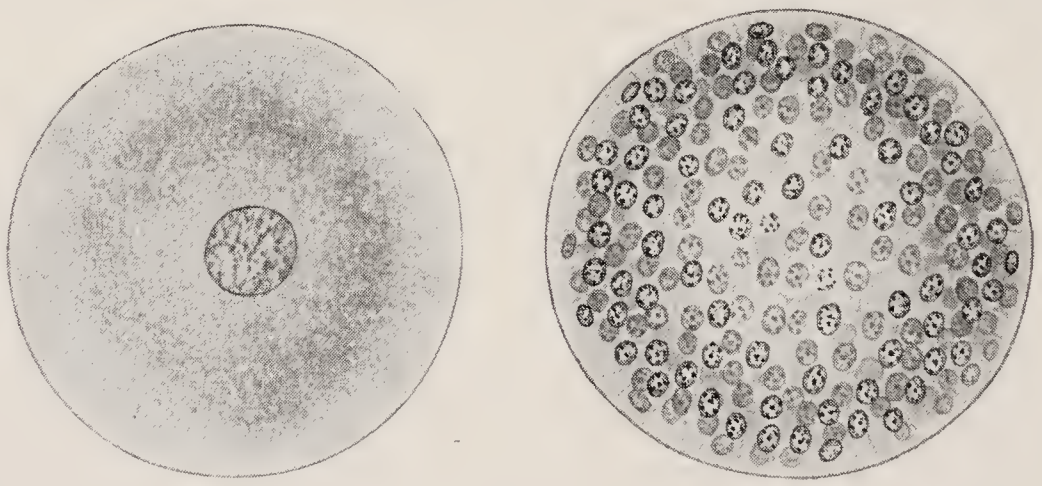

Fig. 16.
Unreifes Ei (A) und in viele Blastomeren geteiltes Ei (B) vom Seeigel bei gleicher (500facher) Vergrößerung. Technik § 57.

ihr Zytoplasma erst auf die Größe der Mutterzelle heranwachsen zu lassen, ehe sie mit einer neuen Teilung beginnen, bedeutet Zellteilung gleichzeitig Vermehrung der Gesamtmasse des Keimes. Von einer gewissen Entwicklungsstufe des Keimes an ist das Heranwachsen der Zellen in der Ruhepause zwischen zwei Zellteilungen die Regel.

1) Von blastós (griech.), der Keim und méros (griech.), der Teil. Wir behalten den Zellbegriff hier bei, obwohl es nicht sicher ist, daß die Blastomeren vollkommen voneinander getrennt sind (s. darüber S. 18).

Erst in späteren Ausbildungsstufen, wenn die Zellen sich nicht mehr bloß vermehren, sondern allmählich für verschiedene Aufgaben bestimmt werden, setzen dann die Wachstumsveränderungen ein, die zu der für jede differenzierte Zelle charakteristischen Größe führen. Die endgültige Größenänderung ist dann zumeist mit einer Formänderung verbunden, so daß die mehr oder weniger typischen Gestalten der verschiedenen Zellarten dabei definiert werden. Bei diesen Wachstumsvorgängen verändert sich das Zytoplasma gewöhnlich in stärkerem Maße als der Zellkern; bei ungleichmäßigem Wachstum desselben wird die Zelle gestreckt, abgeplattet oder verästelt usw.

Die meisten Zellen sind weich und imstande, unter mechanischen Einflüssen ihre Form zu verändern; so werden z. B. die in der leeren Harnblase zylindrischen Epithelzellen in der gefüllten Blase zu niedrig abgeplatteten Gebilden (s. Fig. 308); Epithelzellen des Bauchfelles können durch Dehnung das Dreifache ihrer normalen Flächenausbreitung erhalten.

Das ungleichmäßige Wachstum ist also schon ein Teilvorgang dessen, was wir als Differenzierung bezeichnen. Über das Wesen dieses Vorganges sind wir nicht unterrichtet. Wir wissen, daß sich im erwachsenen Organismus unter dem Einfluß besonderer Reizwirkungen, die an die Funktion eines Gewebes gesteigerte Ansprüche stellen, die Zusammensetzung mancher Gewebe in zweckentsprechender Weise ändern kann; man wird hiernach daran denken müssen, daß es auch bei der ersten Entstehung bestimmter Gewebsdifferenzierungen ein neuer Reiz war, der zur Ausbildung der neuen Gewebsstruktur führte. Dieser Möglichkeit steht aber die Tatsache gegenüber, daß die große Mehrzahl der Differenzierungen schon in einer Entwicklungsstufe auftritt, in der eine funktionelle Beanspruchung in den allermeisten Fällen kaum in Frage kommt. Ist also das Entstehen der Gewebsstruktur in Vorstufen heutiger Organismen die Folge einer Reizwirkung gewesen, so muß man, um den Tatsachen gerecht zu werden, die Annahme machen, daß die einmal erworbene Fähigkeit durch Vererbung in den Organismen auch dann Strukturen bildet, wenn der Bildungsreiz nicht wirksam ist.

Dieser Gedankengang würde also die Möglichkeit einer Vererbung erworbener Eigenschaften zugeben. Schließt man, wie viele Forscher es tun, diese Möglichkeit aus, so muß man umgekehrt die Struktur als das primär Gegebene betrachten und annehmen, daß nur passend strukturierte Gewebe ihre Aufgabe zu erfüllen imstande waren. Nur solche aber konnten erhalten bleiben. Wie im Falle der letzteren Annahme die erste Gewebsdifferenzierung zustande kam, bleibt dabei unerörtert.

In der Regel nimmt mit dem Differenzierungsgrad der lebenden Masse ihre Vermehrungsfähigkeit ab, so daß wir diese bei gewissen hochspezialisierten Formen ganz vermissen. Da die Lebensfähigkeit gerade der hochdifferenzierten Teile der lebenden Masse zumeist geringer ist als diejenige des Gesamtorganismus, so behält fast in allen Gewebsarten ein Teil der lebenden Masse einen jugendlichen Charakter und ist befähigt, fortdauernd Ersatz für die abgebrauchten Teile der gleichen Gewebsart zu liefern.

Absterbende Teile sind charakterisiert durch Volumabnahme von Kern und Zytoplasma, welch letzteres oft am Rande angenagt erscheint oder sich stärker färbt, während im Kerne die chromatische Substanz entweder abnimmt oder sich zu kompakten, unregelmäßig geformten, intensiv sich färbenden Brocken („pyknotische Kerne“)[1]) zusammenballt. Auch Vakuolen im Zytoplasma und im Kerne sind oft als Zeichen des Absterbens aufzufassen.

---

1) Von pyknós (griech.), dicht. Zerfallende Kerne heißen „fragmentiert“

C. Allgemeine Bemerkungen über Zellverbindungen.

Alle Gewebe bestehen aus Formbestandteilen, in denen wir Zytoplasma, Zellkerne und Bildungsprodukte dieser Grundbestandteile aller lebenden Materie wiederfinden. Man hat deshalb den Organismus der Metazoen als einen Zellenstaat aufgefaßt, die Zelle als den Baustein bezeichnet, der in unendlicher Variation im Aufbau aller Teile wiederkehrt und in genetischer wie funktioneller Beziehung die Einheit darstellt, auf der sich alles Leben aufbaut.



Fig. 17.

Schema der 3 Haupttypen von Zellverbänden. *a* Spaltenloser Zellverband (Skelettmuskelfaser). *b* Feinspaltiger Zellverband (Epithel). *c* Weitmaschiger Zellverband (Stützgewebe).

Diese Auffassung muß damit rechnen, daß in der Mehrzahl der Fälle eine scharfe Begrenzung einzelner Zellen in den Bestandteilen des Organismus nicht durchgeführt werden kann. Wohl gibt es sogenannte freie Zellen (s. besonders das Blut), aber die Mehrzahl der Zellen steht durch feinere Fortsätze mit benachbarten in Verbindung; nur die gewöhnlichen Methoden, deren wir uns bedienen, lassen oft solche Verbindungen nicht deutlich hervortreten, so daß wir einen Zellkern mit einem ihn umgebenden Zytoplasma als abgeschlossene Zelle ansehen auch dann, wenn das Zytoplasma in Wirklichkeit durch eine Reihe von Strängen mit benachbarten „Zellen" in Verbindung steht.

Wenn wir von einer Zusammensetzung der Gewebe aus Zellen sprechen, so setzen wir dabei voraus, daß diese Zellen nicht räumlich

voneinander vollständig getrennte oder gar funktionell voneinander unabhängige Gebilde sind. Es gehört vielmehr zur Bildung eines Gewebes, wie wir heute wissen, gerade der Zusammenhang der Zellen untereinander, der nur in bestimmten Fällen verloren geht.

Oft wird als die hauptsächliche Bedingung für den Zusammenhalt der Zellen zu Geweben die Ausbildung von „Kittsubstanzen", also Interzellularsubstanzen, betrachtet. Das ist aber offenbar gerade bei denjenigen Geweben, bei denen Zellen sehr dicht aneinandergeschlossen sind, nicht der Fall. Hier, bei den Epithelien, werden die Zellen durch feine Fortsätze aneinandergehalten, während wir die vermeintliche Kittsubstanz als Spalten auffassen, in denen sich der zur Ernährung der Zellen notwendige Gewebssaft bewegt.

Anders liegen in dieser Hinsicht die Dinge bei den sogenannten Stützgeweben, wo Interzellularsubstanzen in verschiedenem Grade für die Konsistenz des ganzen Gewebes charakteristisch sind. Auch hier ist aber die Interzellularsubstanz nicht ein die zugehörigen Zellen verbindender Kitt, sondern, zum Teil völlig unabhängig von den Zellen, eine für den Gesamtorganismus wichtige neue Bildung.

Demgemäß legen wir auf die zytoplasmatischen Zusammenhänge zwischen den Zellen großen Wert, zumal wir von allen Geweben als Ausgangszustand den Zellenverband kennen. Dieser Zusammenhang ist von der ersten Entwicklung aus der Eizelle her ableitbar; dabei können im einzelnen die größten Unterschiede im Aussehen eines Zellverbandes vorkommen. Bleibt nach einer Kernteilung die Zytoplasmateilung aus, so entstehen große, vielkernige Zytoplasmagebilde (Plasmodium, z. B. quergestreifte Muskelfasern); findet eine Zytoplasmateilung statt, bleibt sie jedoch unvollständig, so daß es zur Bildung von kürzeren oder längeren Verbindungsfäden kommt, so haben wir den häufigsten Fall eines Zellverbandes.

Um den Formverschiedenheiten der Gewebe gerecht zu werden, könnte man die Weite der die Zellverbände durchsetzenden Saftspalten zu einer Untereinteilung verwenden und unterscheiden: 1. Spaltenlose Zellverbände (Skelettmuskelfasern), 2. feinspaltige Zellverbände (Epithel), 3. weitmaschige Zellverbände (Stützgewebe, Glia, Nervengewebe [?]).

Der Gegensatz zu dem Begriff Zellverband ist die freie Zelle, die nach unserer Auffassung im Metazoenkörper ein sekundär erworbener Zustand ist. Freie Zellen haben die Fähigkeit, sich in den flüssigen Gewebesäften fortzubewegen. Am deutlichsten sind sie im Blute ausgebildet. Alle freien Zellen haben sich sekundär aus Zellverbänden losgelöst oder sind durch Teilung aus vorher vom Zellverband abgelösten Zellen entstanden.

Eine Loslösung einzelner Zellen kommt unter besonderen Reizen auch dann vor, wenn wir im Normalszustand eines Gewebes nur den Zellenverband finden. Solche Vorgänge kennen wir z. B. vom Stützgewebe und der Glia im Nervensystem. Auch die Abstoßung verbrauchter Epithelzellen, die dann durch neue ersetzt werden, gehört hierher.

Freie Zellen können nach ihrer Loslösung entweder noch wichtige Aufgaben erfüllen, wie wir das besonders vom Blute her kennen, oder sie gehen rasch nach ihrer Ablösung aus dem Verbande zugrunde.

Vom Bindegewebe wissen wir, daß aus dem Verbande herausgelöste und zu Rundzellen gewordene Bestandteile unter bestimmten Umständen wieder in den Zellenverband aufgenommen werden können.

---

1) Die in dieser Auflage verwandte Namengebung weicht von derjenigen in den vorigen Auflagen ab und entspricht der für das „Handbuch der mikroskopischen Anatomie" festgelegten Bezeichnungsweise.

In einer Reihe von Geweben ist der Nachweis erbracht, daß die Zellen in der Regel zu einem Zellverband vereinigt sind; so im Epithelgewebe, unter den Stützgeweben beim embryonalen, gallertigen, retikulären, lockeren Bindegewebe, dem Sehnengewebe und dem Knochengewebe. Zweifelhaft ist es, ob die glatten Muskelzellen untereinander verbunden sind, während ein solcher Zusammenhang für das Herzmuskel- und in bestimmter Weise auch für das Skelettmuskelgewebe unzweifelhaft ist. Das Gliagewebe ist ein typischer Zellenverband, für das Nervengewebe ist der Zellenverband wahrscheinlich.

Die in den meisten Geweben durchgeführte Einteilung in Zellen ist also unvollständig und nicht in dem Sinne zu verstehen, daß dadurch vollständig selbständige Einzelindividuen geschaffen werden. Es erscheint vielmehr berechtigt, anzunehmen, daß der mit den Lebensvorgängen einhergehende Stoffwechsel eine Oberflächenvergrößerung notwendig macht; diese ist in der vielfältigen Einteilung zytoplasmatischer Massen gegeben. Jeder Zellkern bildet dann mit dem ihn umgebenden Zytoplasma ein Stoffwechselzentrum, das von Gewebssaft reichlich umspült ist.

Hierdurch erklärt es sich auch, daß oft zwei- und mehrkernige „Zellen" vorkommen. Gewöhnlich steht die Größe der vorhandenen Kernsubstanz und die zugehörige Zytoplasmamenge in einem bestimmten Verhältnis zueinander (Kern-plasma-Relation). Die Zelle spielt also weniger die Rolle einer selbständigen Lebenseinheit, eines Bauelementes, als daß sie einem Kernbereich der die Gewebe aufbauenden zytoplasmatischen Substanz entspricht.

Unter den verschiedensten Umständen können die Grenzen zwischen vorher getrennten (wenn auch im Verbande stehenden) Zellen sekundär verschwinden; dann werden eine größere Reihe von vorher abgetrennten Kernbereichen zu größeren Zytoplasmaklumpen vereinigt, in denen dann zahlreiche Kerne liegen. Solche Bildungen bezeichnen wir als Synzytium. Diese sind also gegenüber dem Zellverbande nur dadurch zu unterscheiden, daß ihnen eine Stufe vorausging, in der die einzelnen Kernbereiche als selbständige Stoffwechselzentra anzusehen waren.

Als Synzytium in diesem Sinne bezeichnen wir z. B. die Osteoklasten (s. Knochenentwicklung), das Synzytium des Trophoblastes in der Plazenta, ferner zahlreiche, besonders unter pathologischen Bedingungen auftretende Bildungen.

Welches die Ursachen für die Bildung von Synzytien sind, übersehen wir nicht.

Die ursprüngliche, genetische Zusammengehörigkeit der verschiedenen Gewebearten kommt vielfach in der innigen Verbindung zum Ausdruck, in der auch im ausgebildeten Zustande die Bestandteile verschiedener Gewebe miteinander stehen. Teils sind es Interzellularsubstanzen, teils zytoplasmatische Zusammenhänge, die den Zusammenhalt gewährleisten.

Zwei Beispiele: Im System des Bewegungsapparates stehen folgende Gewebearten in untrennbar fester Verbindung miteinander: die Muskelfaser mit der Sehne, diese durch das Bindegewebe des Periostes mit dem Knochen; die Muskelfaser steht endlich mit der Endigung des sie innervierenden Nerven in inniger Verbindung.

Viele Epithelzellen stehen zwar nur durch interzellulare Bildungen mit dem Bindegewebe in Verbindung, bei anderen sind aber Verbindungen mit Bindegewebszellen nachgewiesen.

Die innige Verbindung der einzelnen Gewebe untereinander, das Charakteristische der hierdurch ermöglichten Leistungen wird bei der Besprechung der einzelnen Gewebearten teilweise betont werden, zum Teil kommt es bei der Schilderung der Organzusammensetzung zum Ausdruck.

D. Die Gewebe.

I. Epithelgewebe.

Bei allen komplizierter gebauten Organismen schließt sich die Körpersubstanz gegen die Oberfläche ebenso wie gegen innere Hohlräume durch ein fast nur aus mehr oder weniger primitiv gestalteten Zellen zusammengesetztes Gewebe ab, das wir als Epithel[1]) bezeichnen. Die Art der Zellen, die mit den verschiedensten, spezifischen Einrichtungen versehen sein können, ihre Form und Zusammenlagerung läßt die mannigfaltigsten Lösungen des Problems, die Körpersubstanz abzuschließen, zu.

Weit verbreitet ist, besonders in der pathologisch-histologischen Literatur, die besondere Unterscheidung des Begriffes Endothel. Dieser Name ist ethymologisch sinnlos (in der Brustwarze!); auch läßt sich die Unterscheidung der Endothelien von anderen Epithelien weder nach der Funktion, noch nach der Genese, noch nach der morphogenetischen Leistung scharf absondern. Es ist deshalb besser, statt von Kapillarendothelien, von Kapillarepithelien zu sprechen und ebenso in den

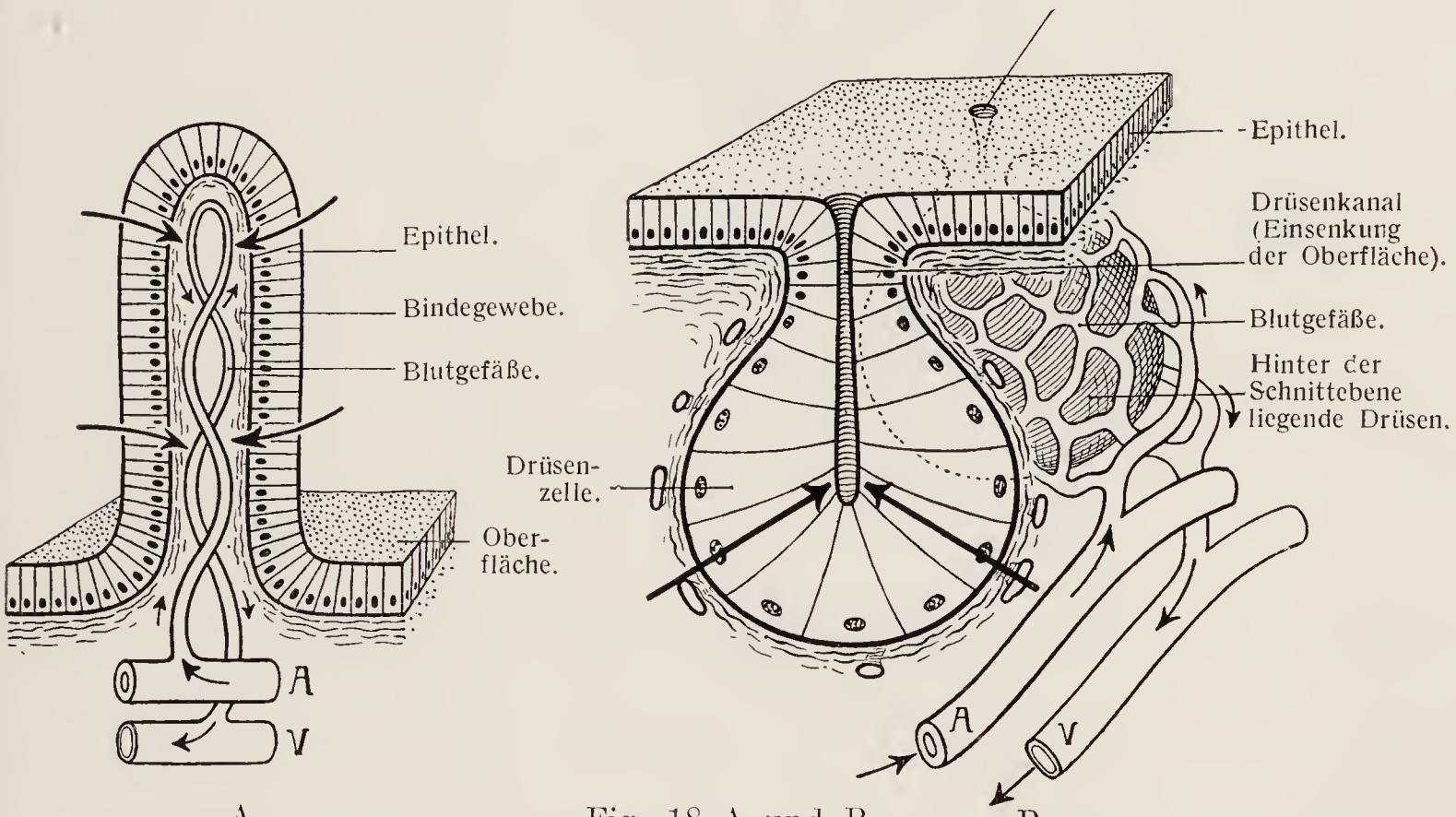

Fig. 18 A und B.

Schemata, um die Stoffwanderung in resorbierenden (A) und sezernierenden (B) Epithelien darzustellen. Beachte die Oberflächenvergrößerung des resorbierenden Epithels nach der freien Oberfläche, diejenige des sezernierenden nach der Körpersubstanz zu.

anderen Fällen zu verfahren, in denen jetzt vielfach der Begriff Endothel verwandt wird. In diesem Buche wird an den entsprechenden Stellen erwähnt werden, wo von anderen Autoren der Begriff Endothel gebraucht wird.

Immer erscheint es als eine Hauptaufgabe der Epithelien, den Eigenbestand des Körpers an Flüssigkeiten zu erhalten; so sind überall die Spalten, die zwischen den Zellen liegen, nach der Oberfläche zu sorgfältig abgedichtet, so daß ein Flüssigkeits- und Stoffaustausch vermutlich nur unter unmittelbarer Anteilnahme der Zellen möglich ist. Für diese Stoffwanderung sind viele Epithelzellen besonders eingerichtet. So sprechen wir von resorbierenden Epithelien, wenn die Stoff-

1) Von epi (griech.), auf, und Thele (griech.), die Brustwarze, da man diese Form der Zellzusammenlagerung zuerst an dieser Stelle erkannte; später auf alle derartig zusammengesetzten Bedeckungsschichten übertragen.

wanderung ins Körperinnere, von sezernierenden Epithelien, wenn sie nach der inneren oder äußeren Oberfläche des Körpers gerichtet ist. Doch erfüllen auch diese besonders angepaßten Epithelien die allgemeine Aufgabe aller Epithelien, das Körperinnere vor ungeregeltem Säfteverlust zu schützen.

Die dichte Zellagerung, die diese Aufgabe erfordert, bewirkt eine gegenseitige Formbeeinflussung der einzelnen Zellen. Von der Fläche betrachtet, sind die Zellen aneinander gepaßt, wie die Steinchen in einem Mosaik.

Doch gibt es keine Starrheit im Aufbau eines Epithels; die Zellen sind zu andauernden Formveränderungen befähigt, was schon daraus zu schließen ist, daß bei vielen Epithelien fortwährend Zellen zugrunde gehen und durch neue ersetzt werden. Mit diesem Wechsel sind immer wieder neue gestaltliche Anpassungen nötig.

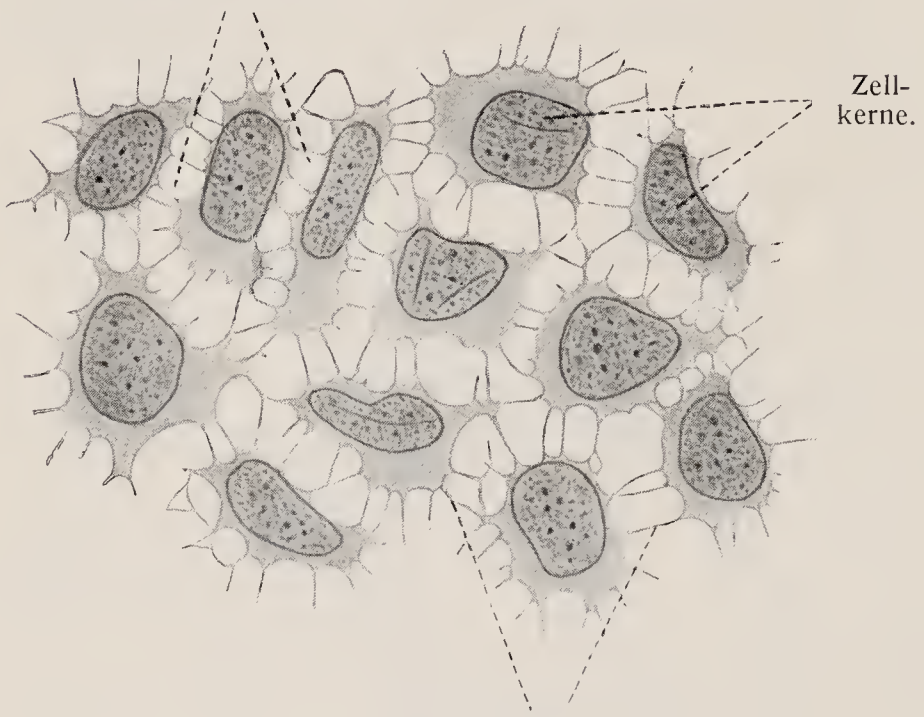

Fig. 19.

Plattenepithelzellen aus der Kiemenplatte einer Salamanderlarve. 300mal vergrößert. Technik § 58 (aus Stöhr-Schultze, 17. Auflage).

Entsteht durch Verletzung eine Epithellücke, so wandern die am Wundrand liegenden Epithelzellen unter aktiver Formveränderung nach der Lücke hin und bedecken sie in kurzer Zeit.

Die dichte Zusammenlagerung der Epithelzellen kann unter besonderen Umständen verloren gehen. So werden in der Schmelzpulpa (s. Zahnentwicklung) die Zellen durch starke Ausbildung der Interzellularspalten sternförmig verzweigte Gebilde, deren Ausläufer aneinanderhaften. Dadurch erhält dieses Epithel eine hohe Formähnlichkeit mit Stützgewebszellverbänden (s. bei Bindegewebe). Der Epithelcharakter geht auch bei der Einlagerung von rundkernigen Einzelzellen (sogenannte Lymphozyten) in das Epithel verloren (s. Fig. 242). So wird die Form der Epithelzellen in den Tonsillen und im Thymus ebenfalls derjenigen von Bindegewebszellen nicht unähnlich.

Unter diesen Umständen ist die Frage berechtigt, ob die Epithelien überhaupt spezifisch von den anderen Hauptgeweben unterschieden sind. Bei der Explantation und Züchtung bewahren aber Epithelien ihren Charakter im allgemeinen bei; Epithel wächst in massigen Verbänden aus oder sproßt in feinen Strängen. Stets sind allerdings Epithelien bestrebt, eine Oberfläche zu besiedeln; bringt man zwangsweise Epithel in die Mitte eines Plasmatröpfchens (Technik s. § 43), so können Epithelzellen fibrozytenähnliche Formen annehmen. Es muß abgewartet werden, worin die Spezifität des Epithelgewebes gefunden werden wird.

Noch unklar ist auch die Frage, inwieweit verschiedene Epithelformen spezifisch sind, und in welchem Umfang eine Epithelform im erwachsenen Organismus durch eine andere ersetzt werden kann. Während der Entwicklung ändert das Epithel an ein und derselben Stelle oft mehrmals den Charakter.

Die Verbindungsweise der Zellen weicht von derjenigen eines Mosaiks stark ab; nicht eine besondere Kittsubstanz, sondern feinste Zytoplasmafädchen, die sich zwischen benachbarten Zellen ausspannen, bewirken das Haften der Zellen aneinander (Interzellularbrücken). Im Sinne der S. 18ff. gegebenen Darlegungen sind also die Epithelien als feinspaltige Zellverbände zu betrachten (s. Fig. 17 u. 19).

Die Interzellularbrücken sind sehr fein und nur schwer nachweisbar bei einschichtigen Epithelien, kräftiger sind sie in allen mehrschichtigen Epithelien, wo sie auch wegen der Weite der Interzellularspalten (s. unten) leichter sichtbar sind. Bei

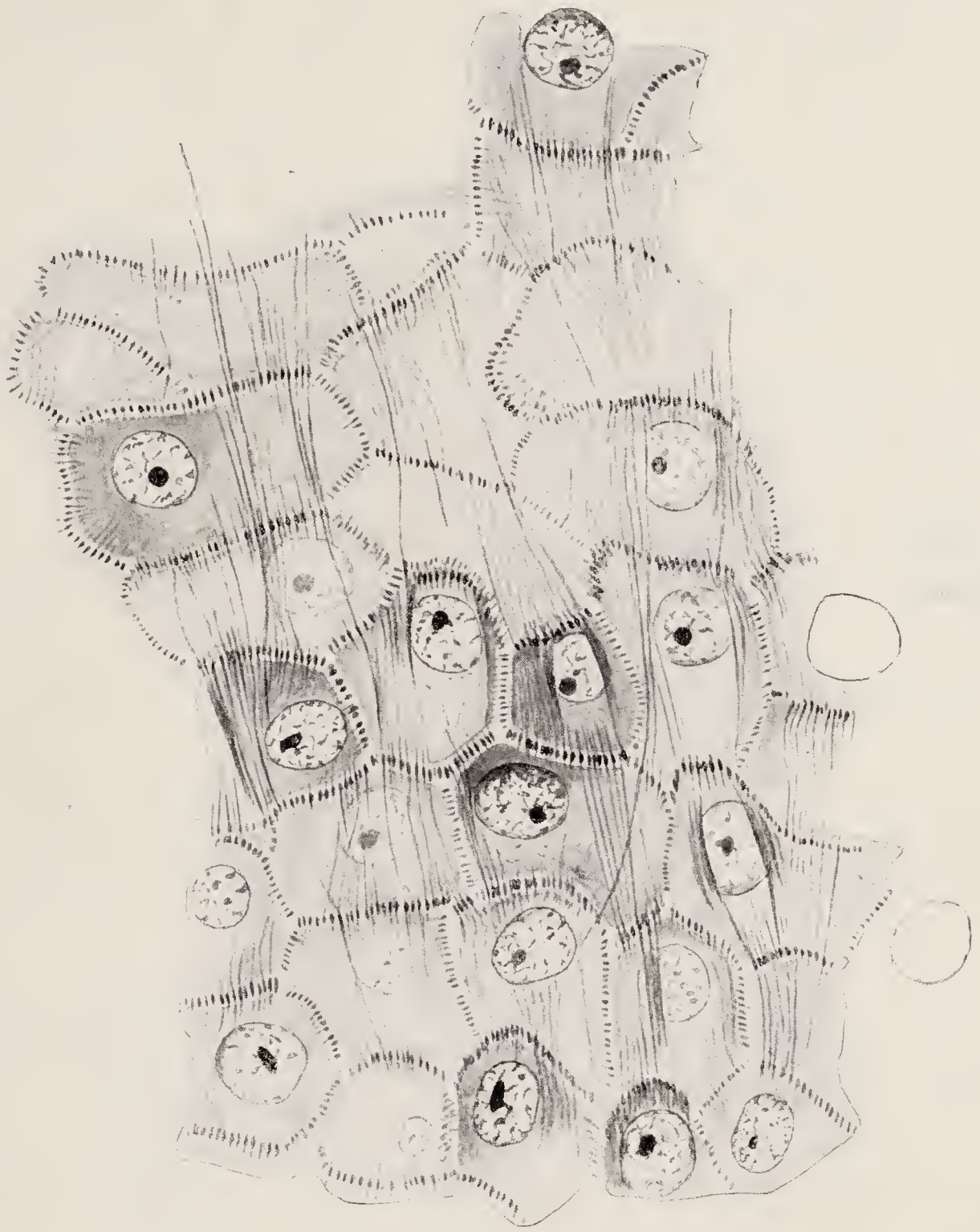

Fig. 20.
Aus dem Epithelwall vom Kiefer der neugeborenen Katze; aus der Mitte eines Epitheldurchschnittes. Beachte die Interzellularbrücken und die Epithelfasern. (Aus M. Heidenhain, Plasma und Zelle.) Technik § 59.

sehr fester Verbindung (Hautepithel, Huf) verlaufen in den Interzellularbrücken besondere Fasern, die eine Versteifung darstellen und durch mehrere Zellen hindurch zu verfolgen sind (sogenannte Epithelfasern) (s. Fig. 20).

Ursprünglich waren wohl alle Epithelien einschichtig und aus kubischen, d. h. einigermaßen äquidimensionalen Zellen zusammengesetzt (Fig. 21).

In einschichtigen Epithelien sind alle Zellen (d. h. einen Kern enthaltenden Zytoplasmabezirke) mit der Unterlage in Verbindung.

Eine starke Abflachung der Zellen eines einschichtigen Epi-

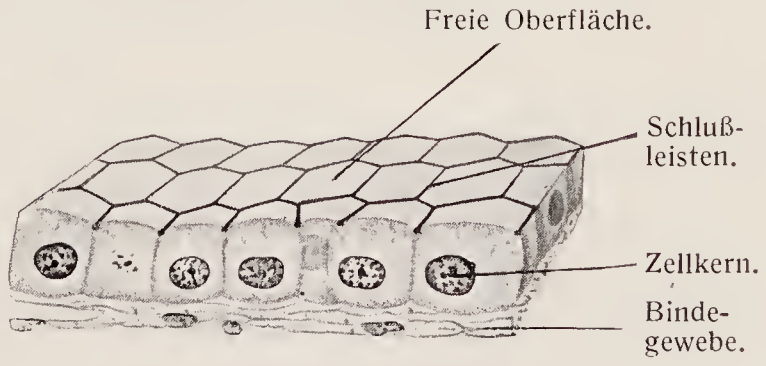

Fig. 21.
Kubisches Epithel. Halbschematisch, unter Verwendung eines Schnittes der Nierenpapille einer Katze. 500mal vergrößert. Technik § 59.

thels ist in der Regel mit einer besonderen Steigerung der Durchlässigkeit verbunden (sogenanntes Plattenepithel in den Blutgefäßen, Lymphgefäßen, Lungenalveolen, serösen Höhlen [Fig. 22] usw.). An manchen Stellen (Lungenalveolen) verlieren die Zellen sogar ihre Zellkerne und werden zu extrem dünnen „kernlosen Platten". Nur an geschützten Stellen des Körpers kann ein so dünnes Epithel ausgebildet werden.

Fig. 22.
Omentum majus halbschematisch. Durch Zellgrenzenfärbung (Technik § 30) treten die Epithelschichten deutlich hervor, das Bindegewebe ist nur am Schnittrand angedeutet. 500mal vergrößert.

Zwischen den Zellen finden sich häufig Lücken, sogenannte Stomata, die vermutlich beim Durchtreten sogenannter Lymphozyten entstehen, sich aber wohl in der Regel langsam schließen, also vorübergehende Bildungen darstellen.

In besonderen Fällen muß die der freien Oberfläche zugewandte Zellfläche bedeutend verkleinert werden; dann werden die Zellen senk-

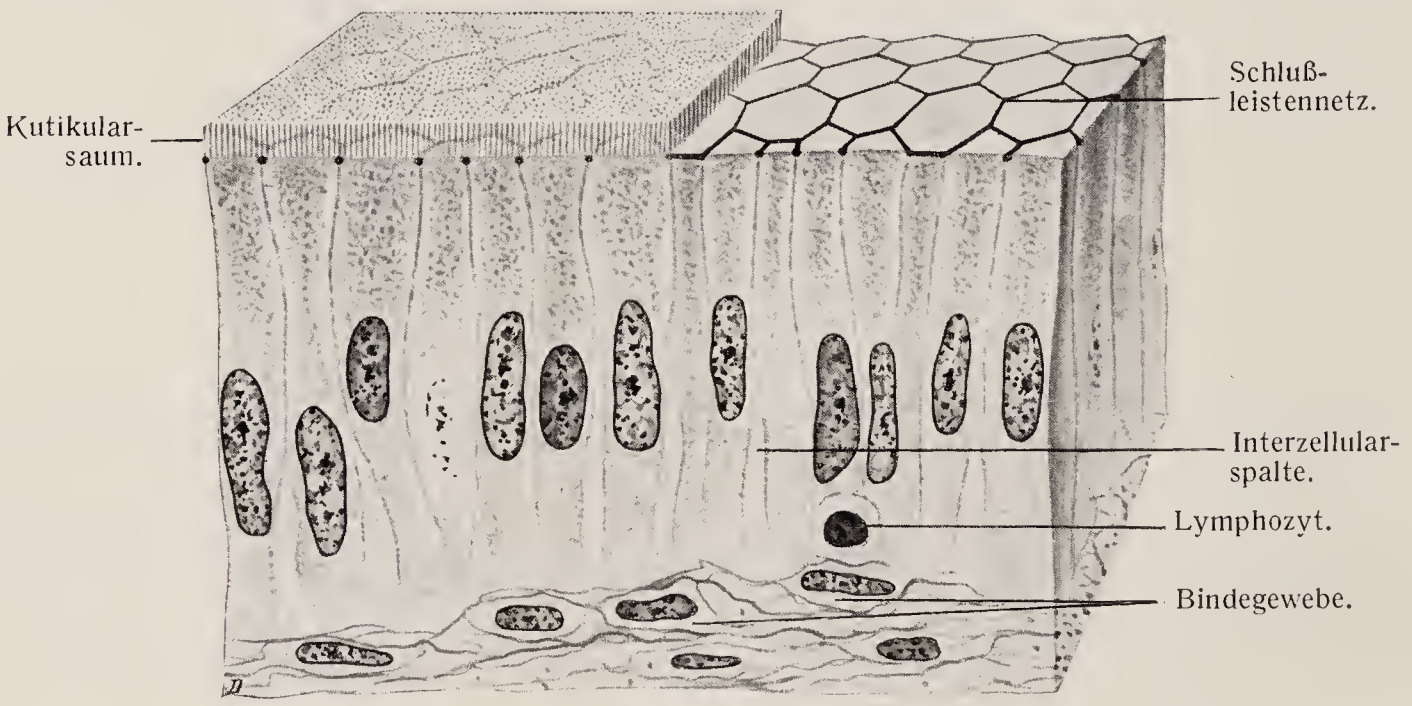

Fig. 23.
Epithel des Dünndarms der Maus, prismatisches Epithel, halbschematisch. In der rechten Hälfte der Figur ist der Kutikularsaum weggelassen, um das Schlußleistennetz zur Darstellung zu bringen. 1000mal vergrößert. Technik § 59.

recht zur Flächenausdehnung des Epithels verlängert, und es können viel mehr Einzelzellen auf der gleichen Fläche untergebracht werden. Zumeist sind diese Epithelformen (sogenannte zylindrische oder prismatische Epithelien) an solchen Stellen ausgebildet, wo einerseits ein Stoffaustausch notwendig, andererseits die Zellen vermehrten

mechanischen (Respirationstraktus, Darmtraktus [Fig. 23], Nebenhoden) oder chemischen (Drüsenausführungsgänge) Reizen ausgesetzt sind. Damit mag im Zusammenhang stehen, daß wir gerade bei prismatischen Epithelien vielfach besondere Schutzanpassungen an der freien Oberfläche (s. unten) und außerdem Anzeichen für eine relativ rasche Abnutzbarkeit der Epithelzellen vorfinden.

Verschiedene Umstände müssen zusammengewirkt haben, um Epitheldecken zu bilden, die aus mehreren Schichten von Zellen bestehen (mehrschichtige Epithelien); vermehrte mechanische (Oberhaut, Mundhöhle, Ösophagus, Vagina u. a.) oder chemische Reize (untere Harnwege), vermehrte Gefahr der Austrocknung mögen dafür verantwortlich zu machen sein.

In mehrschichtigen Epithelien steht nur die basale Zellschichte mit dem angrenzenden Gewebe in Verbindung. Die oberen Zellschichten hängen nur unter sich und mit der basalen zusammen.

Wahrscheinlich sind die geschichteten Epithelien, wenn nicht besondere Einrichtungen hinzutreten, weniger durchlässig für Wasser und gelöste Stoffe als einschichtige; andererseits sind die oberflächlichsten Zellen solcher Epithelien durch ihre größere Entfernung von der ernährenden Unterlage meist schlechter ernährt, so daß sie leicht absterben. Ersatz für sie liefert immer die basal gelegene Schichte (Keimschichte des Epithels). Die absterbenden Zellen der Oberfläche werden in vielen Fällen in besonderer Weise nutzbar gemacht (Verhornung) (s. unter Haut).

An allen einschichtigen Epithelien sind drei funktionell verschieden beanspruchte Zellflächen unterscheidbar: 1. die basale Fläche, die der Befestigung dient und gleichzeitig zusammen mit 2. den Seitenflächen für den Stoffaustausch der Epithelzellen in Betracht kommt, 3. die freie Oberfläche, die die mannigfachsten Differenzierungen erkennen läßt und so die Eigenart jeder Epithelform am deutlichsten zum Ausdruck bringt.

Bei mehrschichtigen Epithelien betrifft die für die Funktion wichtige Umwandlung der freien Oberfläche die Zellen der obersten Lagen im ganzen Umfange, während die tieferen Zellen ihren undifferenzierten Charakter bewahren.

Die Ernährung der Epithelzellen verlangt eine möglichst umfangreiche Angrenzung der Zellen an die vom Gewebssaft durchtränkte Unterlage. Diese ist bei platten Zellen ohne weiteres gegeben. Je kleiner die basale Zellfläche wird (kubische, prismatische Zellen), um so stärker müssen die Seitenflächen der Zellen vom Gewebssaft umspült werden. Bei prismatischen Epithelien sind deshalb meist deutliche, wenn auch feine Interzellularspalten vorhanden, die von feinen zytoplasmatischen Interzellularbrücken durchsetzt werden. Diese Spalten werden bei mehrschichtigen Epithelzellen besonders weit und nun deutlich erkennbar, weil hier die oberen Zellenlagen in ihrem ganzen Stoffwechsel auf die in den Spalten vorhandene Gewebslymphe angewiesen sind. Damit diese nach außen nicht abfließen kann, sind die Interzellularspalten nach der freien Oberfläche zu durch sogenannte Schlußleisten abgeschlossen, die, aus dichter Substanz bestehend, anscheinend einen festen Abschluß gewähren (Fig. 23). Von der Fläche gesehen, bilden die Schlußleisten ein feines Netzwerk, das kleine, den Zell-

umrissen entsprechende Polygone umschließt. Bei vielschichtigen Epithelien wird ein Abfluß der Gewebslymphe vielfach durch die umgewandelten oberen Zellagen verhindert, ohne daß ein besonderes Schlußleistensystem zur Ausbildung gelangt.

Das Epithelgewebe besitzt, mit verschwindenden Ausnahmen, keine eigenen Blutgefäße, ist also einzig und allein auf den Lymphstrom angewiesen. Trotzdem kommt das Nahrungsbedürfnis der verschiedenen Epithelgewebe oft sehr deutlich in der Anordnung der Blutgefäße, die bis an die Epithelbasis heranreichen, zum Ausdruck, da Nahrungsstoffe nur auf dem Blutwege in die Gewebssäfte gelangen können.

Die Haftung der Epithelien auf der Unterlage wird durch direkte Zellverbindungen gewährleistet. Diese sind bei vielen geschichteten Epithelien, nicht nur bei den Epithelzellen unter sich, nachzuweisen, sondern auch nach dem Gewebe der Unterlage (dem sogenannten Bindegewebe) zu. In vielen Fällen bilden sich Grenz- oder Basalmembranen, mit deren Hilfe die Haftung der Epithelien vervollkommnet wird. Solche Membranen sind sowohl mit den Epithelzellen wie mit dem Stützgewebe verbunden und an deren Grenze vermutlich durch Anteilnahme beider entstanden.

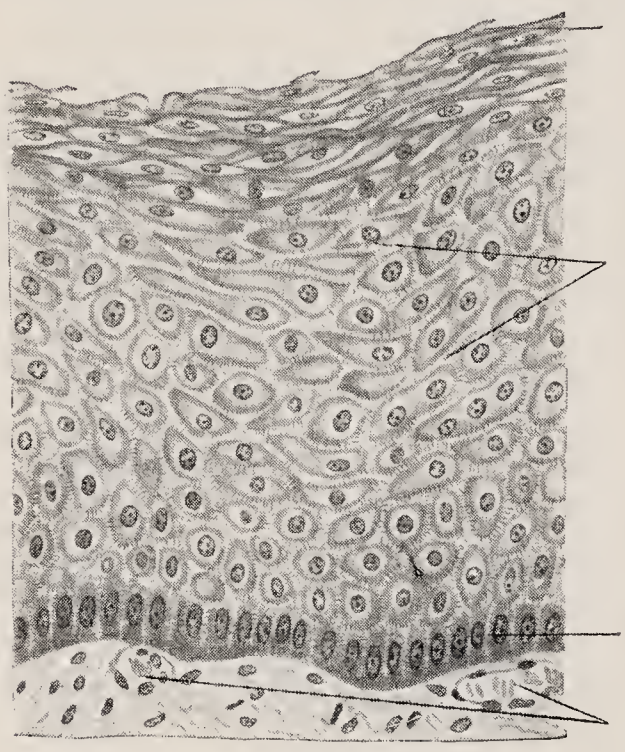

Fig. 24.
Mehrschichtiges Plattenepithel der Vagina. 240mal vergrößert. Technik § 60.

Die freie Oberfläche der Epithelien zeigt die allergrößte Mannigfaltigkeit und bringt die Anpassungsfähigkeit der Zelle wie kaum eine andere Gewebsform zum Ausdruck, selbst wenn wir uns auf die für den menschlichen Organismus wichtigen Möglichkeiten beschränken. Schutzanpassungen spielen hier die größte Rolle. Je nach den besonderen Aufgaben des Epithels wird der Schutz ganz verschiedenartig gewährleistet.

Im einfachsten Falle bildet sich eine Krusta aus; sie dürfte stets eine herabgesetzte Durchlässigkeit verursachen.

Unter Krusta versteht man eine derbere Grenzschichte des Zytoplasmas, welche — wie z. B. die nach innen nicht scharf abgesetzte Brotkruste — allmählich in das weiche Zytoplasma übergeht.

Das Fehlen solcher Oberflächenverdichtungen in stark durchströmten Epithelien (Hauptstückepithelien der Niere [s. Fig. 300], Synzytium der Plazenta [s. Fig. 336]) gibt der Zelloberfläche oft ein gestreiftes Aussehen (Bürstensaum). Kombiniert sich die Notwendigkeit einer starken Durchströmung mit dem Schutzbedürfnis gegen mechanische Schädigung, so kommt es zur Bildung eines von Poren durchsetzten Kutikularsaumes (Dünndarmepithel) (Fig. 23). Durch die Poren dieses Saumes können dünne Zytoplasmafortsätze herausgestreckt und wieder eingezogen werden.

Schutz kann aber auch durch konstante fadenförmige Anhänge geliefert werden (Stereozilien[1]) im Nebenhodenepithel (s. Fig. 317) oder endlich durch bewegliche solche Anhänge (Zilien und Flagellen[2]). Mit ihrer Ausbildung sind in der Regel auch bestimmte zytoplasmatische Veränderungen (Basalkörperchen, innere Fadengerüste) verknüpft.

Die Basalkörperchen sind feinste Zytoplasmaverdichtungen, die auf der Zelloberfläche an der Basis jedes Wimperhärchens liegen. Sie sollen das motorische Zentrum der Geißeln sein. Die Wimpern schlagen geordnet meist in der Richtung nach der Außenwelt zu, so daß sie kleine eingedrungene Verunreinigungen (der Atmungsluft z. B.) aufzuhalten und wieder hinaus zu befördern imstande sind (s. Technik § 61).

Die obersten Lagen mehrschichtiger Epithelien gehen andauernd zugrunde; so findet man im Speichel, Harn, Vaginalsekret platte Zellen mit allen Veränderungen, die für abgestorbene Zellen typisch sind. In Anpassung an die austrocknende Wirkung der Luft bilden sich platte Zellen zu Hornsubstanz um. Ähnliche Prozesse führen zur Ausbildung spezifischer Bildungsprodukte des Oberhautepithels (Haare, Nägel, Federn), auf die an dieser Stelle nur kurz hingewiesen werden kann.

Die Charakterisierung der Epithelien nach ihrer Zusammensetzung aus Zellen bereitet in den einfacher gefärbten Präparaten manchmal Schwierigkeiten, da die Zellgrenzen, besonders in dünneren Epithelien, nicht deutlich erkennbar sind. Hier helfen einmal Isolationen (s. § 13) oder eine spezifische Färbung (s. § 30) der Zellgrenzen. Für die allermeisten Fälle genügt es, auf die Form der Zellkerne zu achten, da diese sich derjenigen des Zelleibes anpaßt; platte Zellen haben in der Regel linsenförmige, kubische Zellen kugelförmige, prismatische Zellen ovoide bis spindelförmige Zellkerne. Speziell in geschichteten sogenannten Plattenepithelien sind gewöhnlich die oberen Zellen abgeflacht, die mittleren äquidimensional, während die basalen Zellen prismatische Formen besitzen.

Man unterscheidet der Form nach:

I. einschichtige Epithelien:
   a) Plattenepithel (s. Fig. 22) (in Teilen von Drüsenausführungsgängen, in Bowmanschen Kapseln der Nierenglomeruli, Lungenalveolen, Teilen des Gehörorgans, Gefäßen, lymphatischen Spalträumen, serösen Höhlen).
   b) Kubisches Epithel (s. Fig. 21) (in Teilen des Urogenitalsystems, vieler Drüsen, des Zentralnervensystems, der Sinnesorgane).
   c) Prismatisches (zylindrisches) Epithel (s. Fig. 23) (im Darmtraktus, in Drüsenausführungsgängen, in Teilen des Zentralnervensystems der Sinnesorgane, des Urogenitalsystems).

      Einschichtige Epithelien mit einer oder mehreren konstant anzutreffenden Reihen von Ersatzzellen nennt man mehrreihige Epithelien (s. Fig. 25a und b). Diese sind eine Abart der einschichtigen prismatischen Epithelien (Respirationstraktus, Ductus epididymidis).

II. Mehrschichtige Epithelien:
   a) Mehrschichtiges prismatisches (zylindrisches) Epithel, dessen oberste Lage durch prismatische Zellen gebildet wird (Fornix conjunctivae, Teile von Drüsenausführungsgängen). Zum Unterschied von den mehrreihigen Epithelien grenzt hier die oberste Zellage nicht an das Bindegewebe an.
   b) Mehrschichtiges Plattenepithel (s. Fig. 24), dessen oberste Lage von Plattenzellen gebildet wird (Haut, Anfangsteil des Darmtraktus, Stimmband, Teile des Urogenitalsystems).

Die besondere Anpassung an die wechselnde Wandausdehnung in Harnblase und Ureter bedingt ein sehr verschiedenes Aussehen ihres Epithels in gedehntem und ungedehntem Zustande (Fig. 308). Die basalen Zellen ordnen sich bei der Dehnung in wenige Schichten, beim Nachlassen der Dehnung in viele Schichten über-

---

1) Von stereós (griech.), starr, und cilia, die feinen Haare, ursprünglich Augenwimpern.

2) Von flagellum, die Geißel.

einander, während die zweikernigen Deckzellen ungedehnt mehr kubisch, gedehnt abgeplattet erscheinen. Man hat diesem Epithel den wenig passenden Namen „Übergangsepithel“ gegeben.

Die Lage an der Oberfläche macht die Epithelzellen besonders geeignet, äußere Reize aufzunehmen und sie für den Körper nutzbar zu machen. Diese ursprünglich wohl allen Epithelzellen eigene Fähigkeit wird von einzelnen besonders ausgebildet, wodurch wiederum mannigfache Formänderungen entstehen. Wir bezeichnen solche hochspezialisierte Zellen als Sinneszellen (s. unter Sinnesorgane). Viele, ja die meisten reizaufnehmenden und reizübertragenden Zellen haben aber ihre Lage im Oberflächenepithel eingebüßt und sind in geschützteren Lagen des Körpers zu größeren Massen vereinigt; sie bilden so das Nervengewebe. Zur Reizaufnahme sind nunmehr in den Oberflächenepithelien nur noch feine fadenartige Ausläufer dieser Zellen zurückgeblieben, die hier in der verschiedensten Weise zwischen den Epithelzellen endigen (s. intraepitheliale Nervenendigungen).

Von den Stoffwechselvorgängen in den Epithelzellen gibt uns das Aussehen von Zytoplasma und Zellkern vielfach gewisse Vor-

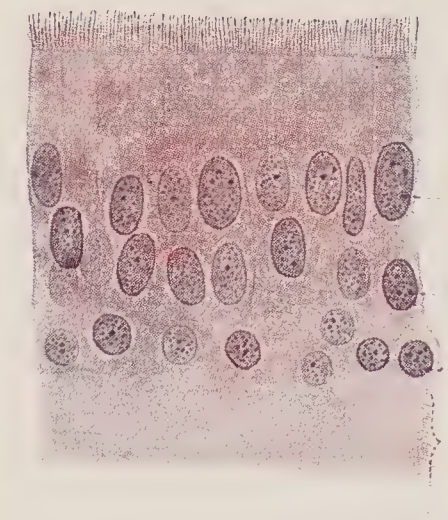

Fig. 25a.
Mehrreihiges Flimmerepithel der Reg. respiratoria des Menschen. Technik § 158.

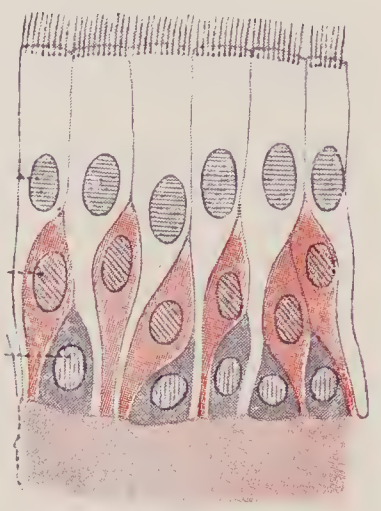

Fig. 25b.
Schema eines mehrreihigen Epithels.

stellungen. Vor allem werden viele Substanzen, die die Zellen durchsetzen, vorübergehend im Zytoplasma gespeichert. Ob hierzu in allen Fällen besondere Zellorgane (Plasmosomen[1]), Granula notwendig sind, wie viele Autoren annehmen, oder ob die Substanzen in zytoplasmafreie Hohlräume (Vakuolen) deponiert werden, also paraplasmatische Stoffe sind, wie andere annehmen, ist nicht bestimmt zu sagen. In den meisten Fällen finden wir solche Substanzen (Fett, körpereigene und -fremde Farbstoffe, Eiweißsubstanzen, Glykogen u. a.) in tropfiger oder körniger Form im Zytoplasma vor und nennen diesen Vorgang Speicherung. Die Speicherung ist ein wichtiger Vorgang und dürfte in Epithelzellen ein wesentlicher Faktor für die Entstehung vieler „Granula“ sein, deren Natur wir nicht näher bestimmen können. In vielen dauernd mit An- und Abbau von Speichersubstanzen beschäftigten Zellformen ist für eine bestimmte Abgrenzung der Speicherzone im Zytoplasma gesorgt. Diese Speicherzone zeichnet sich durch eine besondere Färbbarkeit aus

1) Plasmosomen (nicht Plastosomen) sind nach J. Arnold feinste Zytoplasmagranula, an denen die verschiedensten Substanzen (Fett, Glykogen, Farbstoffe) gespeichert werden können.

und ist nach neueren Untersuchungen identisch mit der Zellorganelle, die man als apparato reticolare interno (Golgi) bezeichnet hat. Speicherungsvorgänge sind es auch, die uns oft bei resorbierenden Epithelien davon Kunde geben, daß bestimmte Substanzen von den Zellen aufgenommen worden sind. Der Vorgang der Resorption (z. B. aus dem Dünndarmlumen) läßt sich aber nicht als Speicherung allein charakterisieren; vielmehr gehört zu seinem Wesen, daß Substanzen aus dem Darminnern durch die Epithelschicht in die Körpersubstanz aufgenommen werden. Über die Einzelheiten dieses Vorganges sind wir nicht unterrichtet.

Grundsätzlich, wenn auch morphologisch im Einzelfall nicht immer deutlich davon zu unterscheiden, ist die sogenannte Sekretion, d. h. die Abscheidung von Substanzen aus dem Zellinnern nach der Zelloberfläche; auch sie spielt im Körper eine sehr wichtige Rolle.

Im übertragenen Sinne bezeichnen wir als Sekretion jede Abscheidung aus dem Körper, sofern sie demselben einen erkennbaren Nutzen bringt; hierbei braucht das Sekret nicht immer die Zellen zu verlassen, sondern kann durch den Untergang der ganzen Zelle nutzbar gemacht werden. Im Gegensatz dazu bezeichnet man als Exkret ein Abscheidungsprodukt, das für den Organismus keinen erkennbaren Nutzen mehr besitzt. Doch ist in manchen Fällen die Entscheidung, ob wir es mit einem Sekret oder mit einem Exkret zu tun haben, nicht leicht zu treffen.

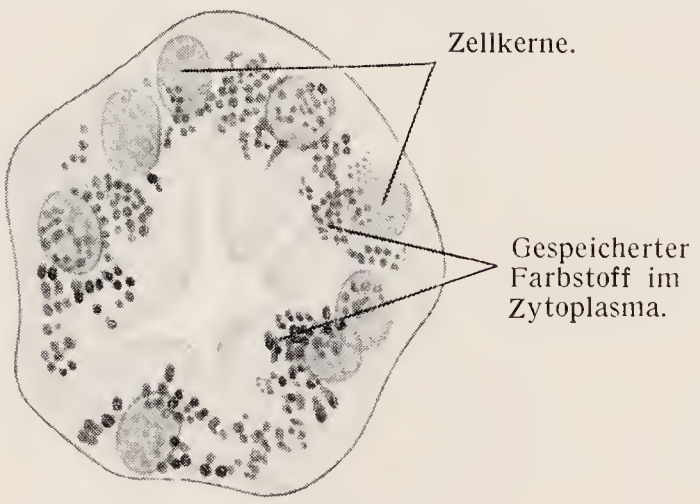

Fig. 26.
Querschnitt durch das Hauptstück eines Nierenkanälchens der weißen Maus, welches Farbstoff gespeichert hat (nach W. v. Möllendorff 1915). Technik § 62.

Wenn auch der Vorgang der Speicherung eine gewisse morphologische Ähnlichkeit mit vielen Sekretionsvorgängen besitzt, so muß er unseres Erachtens scharf von ihnen unterschieden werden, weil sonst der Begriff des Sekretes zu weit gefaßt und endlich inhaltslos würde.

Zellen, die eine deutliche Sekretionsfähigkeit entfalten, nennen wir Drüsenzellen. Die bei Bildung und Ausscheidung des Sekretes sich abspielenden Vorgänge sind häufig an gewissen Verschiedenheiten in Form und Inhalt der Drüsenzellen zu erkennen, welche den sekretleeren und sekretgefüllten Zustand der Zelle anzeigen.

Die Bezeichnungen „sekretleer“ und „sekretgefüllt“ beziehen sich auf das fertige, der Ausstoßung nahe Sekret, nicht auf die Vorstufen desselben; andere Autoren verwenden dafür die Ausdrücke „ruhend“ und „tätig“, die sich indessen nicht vollkommen mit ersteren decken. Die Physiologie nennt eine solche Drüse „ruhend“, welche kein Sekret abgibt, „tätig“ aber, solange Sekret aus den Ausführungsgängen abfließt.

Bei vielen, z. B. den sogenannten serösen Drüsenzellen, äußert sich der sekretleere Zustand neben gewissen Erscheinungen am Kern durch ein geringes Volumen und ein dunkleres Aussehen der Zelle.

Es ist zweifellos, daß auch aus dem Kern Teile in Form färbbarer Körnchen in das Zytoplasma übertreten, ob aber diese Teile als echte Sekretgranula aufgefaßt werden dürfen, ist nicht sicher. Wir betrachten die Kernveränderungen bei der Sekretion als ein Zeichen seiner Anteilnahme am Zellstoffwechsel, ohne daß wir die Rolle, die der Kern hierbei spielt, genauer abzugrenzen vermögen.

Stärkere Vergrößerungen und besondere Methoden zeigen Körnchen, die sich intensiv färben lassen (Fig. 27A). Diese „Granula“ wachsen,

verlieren die Fähigkeit, sich zu färben (Fig. 27 B) und wandeln sich zu Sekrettropfen um; damit ist die Zelle in den sekretgefüllten Zustand übergegangen, der sich auch bei einfacheren Methoden durch ein vermehrtes Volumen und ein helleres Aussehen anzeigt. Die Sekrettropfen, zuweilen schon die Granula, werden an der freien Zelloberfläche ausgestoßen. Die speziellen Vorgänge in vielen anderen Drüsenzellen werden wir im speziellen Teil noch kennenlernen.

Die in manchen serösen Drüsenzellen und den Hauptzellen der Magendrüsen befindlichen Basalfilamente („Ergastoplasma") sind vielleicht Teile der Filarsubstanz, gehören vielleicht zu den Plastosomen (S. 6), vielleicht hängen sie aber auch mit der Bildung des Sekrets zusammen, sind Ausdruck endoplasmatischer Ströme. Nach der Ansicht vieler Autoren sollen die Sekretgranula aus Plastosomen entstehen.

Die meisten Drüsenzellen gehen beim Sekretionsakte nicht zugrunde, sondern sind imstande, denselben Prozeß mehrfach zu wiederholen. Solche Drüsenzellen sind merokrin[1]) im Gegensatz zu holokrinen[2]) Drüsenzellen, deren Zelleib unter einer spezifischen Umwand-

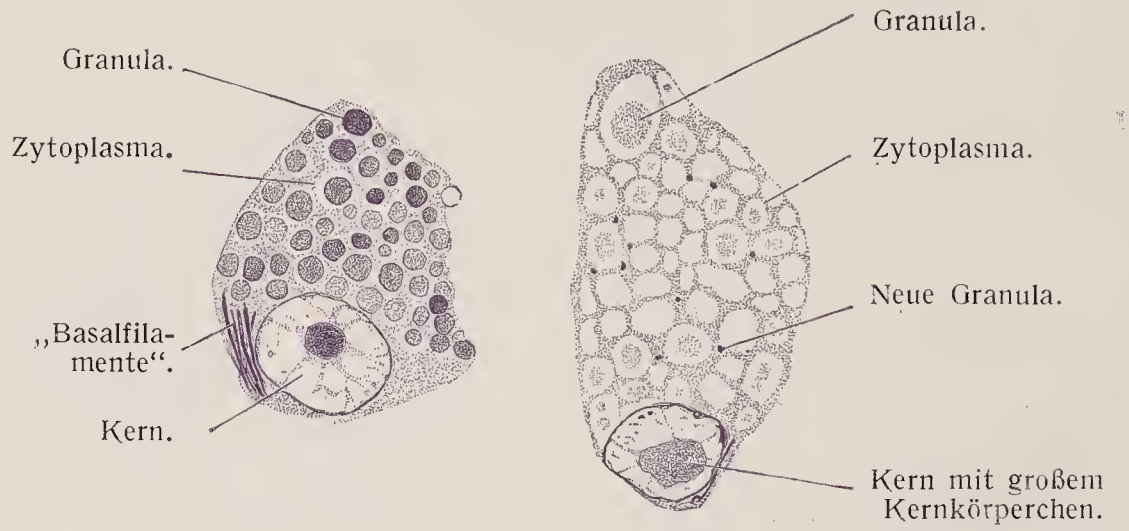

Fig. 27.

Zwei seröse Drüsenzellen aus der Gl. submaxillaris eines Meerschweinchens. 1260 mal vergrößert. In der Zelle (B) sind die Granula in den unfärbbaren Zustand übergegangen, neue färbbare Granula beginnen sich im Zytoplasma zu bilden. Technik § 170.

lung zugrunde gehen muß, um als Ganzes Sekret zu werden (Talgdrüsen). Im allgemeinen, aber nicht ausnahmslos, sind merokrine Drüsenzellen zu einer einzigen Lage zwischen Lumen und Basalmembran angeordnet [monoptyche[3]) Drüsen], während holokrine Drüsenzellen zu mehreren Lagen geschichtet sind (polyptyche Drüsen).

Die Drüsenzellen liegen in vielen Fällen zwischen indifferenten oder in anderer Richtung spezialisierten Epithelzellen angeordnet (Fig. 28); wird aber der Bedarf nach einem Sekret größer, so werden mehr oder weniger große Mengen von Epithelzellen unter die Epitheloberfläche verlagert und wandeln sich zu Drüsenzellen um: es kommt damit zur Ausbildung von Drüsen. Die Vergrößerung der sezernierenden Oberfläche, die geschützte Lage der Drüsenzellen sind die Hauptvorteile, die durch diese Entwicklung erreicht werden. In viel stärkerem Maße als nicht sezernierende Epithelien werden Drüsen mit Blutgefäßen (Fig. 29) versorgt, die allenthalben bis dicht unter die Epithelzellen hingelangen, von denen sie durch eine Membrana propria getrennt

1) Von meros (griech.), der Teil und krinein (griech.), abscheiden.
2) Von holos (griech.), ganz.
3) Von monos (griech.), einzig und ptyche (griech.), die Lage.

werden. Das Prinzip des Stofftransportes schaltet also hier ebenfalls die Drüsenzelle zwischen Blutgefäß und freie Oberfläche als regulierenden Faktor ein.

Zuweilen finden sich zwischen Propria und Drüsenzellen sternförmige Zellen, welche miteinander sich verbindend als „Korbzellen" die Drüsenröhrchen umgreifen und wohl als Epithel zu betrachten sind.

Durch die Zusammendrängung der Epithelzellen auf einen engen Raum werden aber viele besondere Formbildungen notwendig. Die Epithelzellenoberfläche grenzt nunmehr an einen engen kanalartigen Hohlraum an, der mit der freien Oberfläche eines Hohlorganes oder mit der Oberfläche des Körpers in Verbindung steht

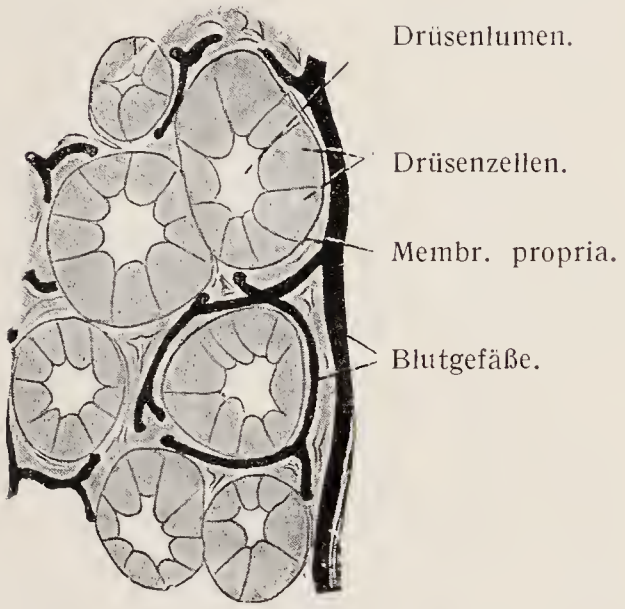

Fig. 29.
Stück eines Durchschnittes einer Zungenschleimdrüse eines Kaninchens. Blutgefäße injiziert. Die Kerne der Drüsenzellen waren an dem Präparat nur undeutlich zu sehen. ca. 180mal vergrößert.

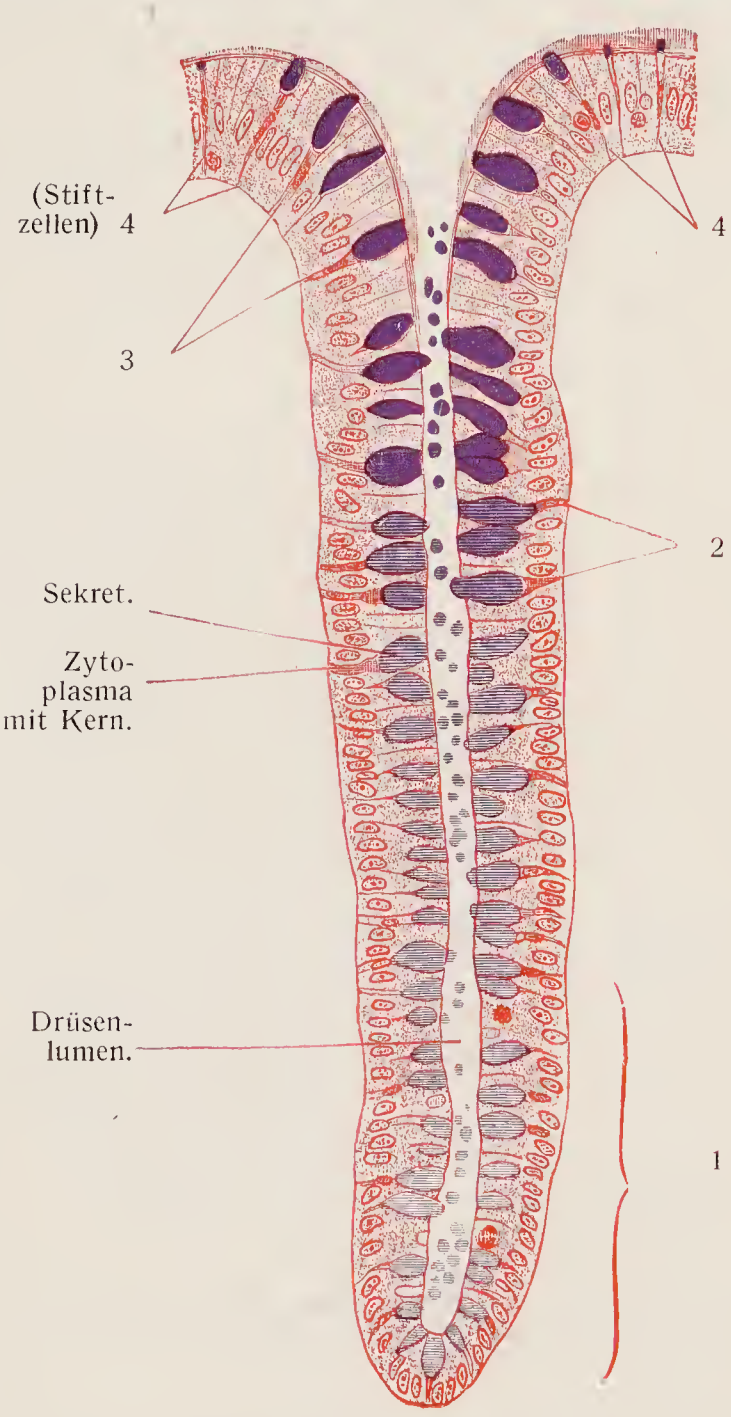

Fig. 28.
Darm- (Lieberkühnsche) Krypte aus einem Schnitte durch den Dickdarm des Menschen. 165mal vergrößert. Das in den Becherzellen gebildete Sekret ist dunkelblau gefärbt. In der Zone 1 sieht man Becherzellen im Anfang der Sekretbildung; daß Sekret hier schon ausgestoßen wird, geht aus dem Vorhandensein von Sekrettröpfchen im Lumen der Drüse hervor; 2 Becherzellen mit viel Sekret; 3 Becherzellen, in denen schon weniger Sekret vorhanden ist; 4 absterbende Becherzellen, die zum Teil noch einen letzten Rest Sekret enthalten. Technik § 23.

(vgl. Fig. 18B, S. 21). Je nach Art des bereiteten Sekretes sind die Hohlräume in den Drüsen fast unmeßbar fein oder weiter. Soweit der Hohlraum von richtigen Drüsenzellen umgeben wird, nennen wir ihn das Drüsenlumen, diesen Abschnitt der Drüse Endstück; zumeist nehmen nämlich die Epithelzellen, die dem Ausgang des Drüsenkanalsystems näher liegen, an der Sekretionsarbeit nicht teil. Wir bezeichnen deshalb diese Teile einer Drüse als Ausführungsgang.

Die komplizierte Zusammensetzung des Ausführungsgangsystems in manchen Drüsen macht die Annahme notwendig, daß auch die Epithelzellen bestimmter Teile desselben an der Sekretbereitung Anteil nehmen. Doch sind wir über die Art dieser Beteiligung nur ungenügend unterrichtet.

Bei vielen Drüsen gehen vom axialen (zentralen) Lumen feine Seitenzweige, Sekretkanälchen (weniger gut „Sekretkapillaren“) ab, die bald zwischen den Drüsenzellen („zwischenzellige Sekretkanälchen“), bald im Innern einer Drüsenzelle („binnenzellige Sekretkanälchen“) gelegen sind. Sie sind nur durch besondere Methoden sichtbar zu machen und erscheinen dann bald in Form einfacher, bald verästelter, unter Umständen sogar netzförmig verbundener Kanälchen (Fig. 30), die nicht bis zur Membrana propria und nicht bis zu den Blutgefäßen reichen, sondern von diesen wenigstens durch ein Stück einer Drüsenzelle getrennt sind.

Der Nachweis, ob Sekretkanälchen zwischen- oder binnenzellig sind, ist nicht leicht. Bei quergeschnittenen Sekretkanälchen werden binnenzellige stets von den Zellgrenzen entfernt, zwischenzellige dagegen stets in den Zellgrenzen, bzw. an dem Treffpunkt mehrerer Zellgrenzen liegen. Noch bessere Entscheidung gestattet das Verhalten der Schlußleisten. Zwischenzellige Sekretkanälchen sind auf dem Querschnitt von mindestens zwei Schlußleistenquerschnitten begrenzt, auf dem Längsschnitt sieht man ebenfalls die Schlußleisten der Wand der Kanälchen entlang verlaufen (Fig. 30). Binnenzellige Sekretkanälchen lassen keinerlei Beziehung zu Schlußleisten erkennen.

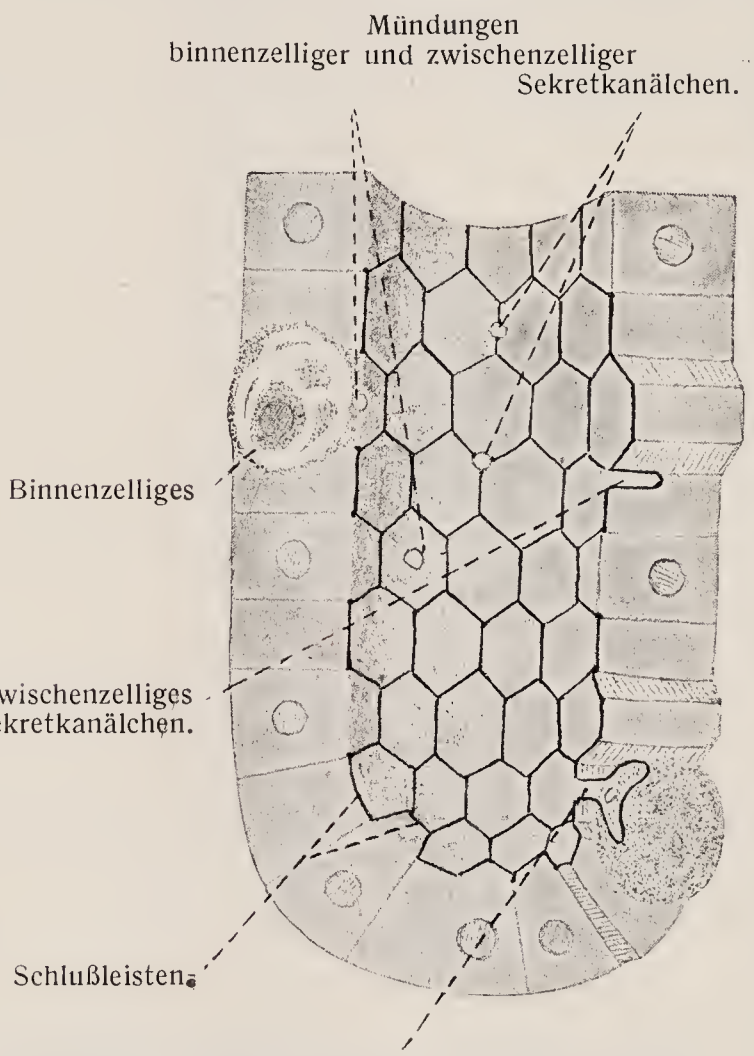

Zwischenzelliges Sekretkanälchen, in seinem Grunde die Mündung binnenzelliger Sekretkanälchen aufnehmend.

Fig. 30.
Schematisches Modell einer menschlichen Fundusdrüse.

Zwischenzellige Sekretkanälchen finden sich in den serösen Drüsen der Zunge, in der Parotis, in den serösen Abschnitten der Submaxillaris, der Sublingualis und verwandter Drüsen, in den Bulbourethraldrüsen, in der Tränendrüse und in den Pylorusdrüsen. Zwischenzellige und binnenzellige Sekretkanälchen kommen nebeneinander in den Knäueldrüsen, in der Leber und in den Gland. gastricae propriae vor. Es ist wahrscheinlich, daß die binnenzelligen Sekretkanälchen nur vorübergehende Bildungen sind.

Sekretkanälchen scheinen den reinen Schleimdrüsen, den schleimproduzierenden Abschnitten der gemischten Drüsen, den Darm-, Duodenal- und Uterusdrüsen, der Schilddrüse, der Hypophyse und der Niere zu fehlen.

Alle Drüsen, bei denen das Sekret durch Ausführungsgänge an eine Oberfläche befördert wird, nennen wir offene oder exokrine Drüsen. Im Gegensatz dazu kennen wir eine Reihe von wichtigen, ebenfalls vom Epithelgewebe abzuleitenden Drüsen, die mit keiner Oberfläche des Körpers in Zusammenhang stehen, dabei aber doch nachweislich sezernieren. Ihr Sekret muß auf dem Blut- oder Lymphwege aus den Drüsen weggeführt werden; deshalb bezeichnen wir sie als innersekretorische oder endokrine Drüsen (Schilddrüse, Nebenniere, Thymus, Hypophyse u. a.).

Häufig mißt man vielen Körperbestandteilen eine endokrine Funktion zu, ohne dafür genügende Beweise beizubringen. Wir legen zunächst Wert auf den Teil der

gegebenen Definition, daß die betreffenden Organe epithelialer Natur sein müssen, obgleich zuzugeben ist, daß genauere Kenntnis tatsächlich auch bei anderen Geweben gewisse der Sekretion nahestehende Prozesse aufdecken kann. Das ist aber bis heute nicht geschehen.

Bei manchen endokrinen Drüsen besteht noch ein Lumen, das aber allseitig von Epithel umschlossen ist (Schilddrüse, Teile der Hypophyse).

Die Schilddrüse und die Hypophyse bilden insofern einen Übergang von den exokrinen zu den endokrinen Drüsen, als sie in embryonaler Zeit einen Ausführungsgang besitzen, der jedoch im Laufe der Entwicklung schwindet. In dieser Beziehung ist der Schilddrüse die Thymusdrüse verwandt, deren sekretorische Epithelzellen jedoch bald undeutlich werden. Bei den anderen endokrinen Drüsen erscheint meist gleich bei der ersten Anlage der lumenlose Zustand der Epithelien.

Bei vielen endokrinen Drüsen besteht das Drüsengewebe nur noch aus soliden Epithelsträngen, die miteinander anastomosierend ein von Blutgefäßen umsponnenes Netzwerk bilden (Epithelkörperchen der Schilddrüse, Hypophyse, Rindenschicht der Nebenniere, intertubuläre Zellhaufen des Pankreas, Corpus luteum?). Die endokrine Natur der sogenannten interstitiellen Zellen des Hodens (sogenannte Leydigsche Zellen) und des Ovariums (sogenannte Pubertätsdrüse) können wir nicht anerkennen.

In manchen Drüsen (z. B. Pankreas) sind exokrine und endokrine Anteile dicht zusammengelagert.

Die Formen, die die epithelialen Anteile der offenen Drüsen darbieten, sind sehr mannigfaltig und sind sicherlich durch die spezielle Funktion der Drüsen in wesentlichem Maße bestimmt, ohne daß wir im einzelnen die Faktoren für die Wahl solcher Formen kennen. Dabei ist die Formenfülle derart groß, daß man mit einer einfachen Schematisierung den natürlichen Verhältnissen Zwang antut. Das Lumen der Drüsen ist oft röhrenförmig oder tubulös, in anderen Fällen ballonartig gerundet, alveolär, in sehr vielen Fällen endlich so unregelmäßig gestaltet, daß keine dieser Bezeichnungen paßt. Man unterscheidet meist zwei Hauptformen: tubulöse und alveoläre Drüsen; da aber auch bei den tubulösen Formen durch die verschiedene Höhe der Epithelzellen Dickenunterschiede in den Einzelabschnitten vorkommen, ist es zweckmäßig, hier neben dem Lumen auch die äußere Form zu beachten. Wir zweigen deshalb von der großen Zahl der tubulösen Drüsen die sogenannte tubulo-azinösen Drüsen ab; bei ihnen sitzen den Enden des röhrenförmigen Gangsystems, von außen betrachtet, kugelig bis kolbig verdickte Azini (= Beeren) auf. Zum Unterschiede vom Alveolus ist also beim Azinus nur die äußere Gestalt verdickt, und zwar durch die Zunahme der Epithelzellenhöhe; das Lumen des Azinus ist dagegen ebenso eng wie dasjenige des unmittelbar anschließenden Gangabschnittes [1]).

Die letztgenannte Form ist sehr oft in tubulösen Drüsen zu finden, die eine starke Verzweigung ihres Gangsystems erkennen lassen.

Vielfach findet man speziell in den tubulo-azinösen Drüsenformen mehrere verschieden scharf voneinander abgesetzte Azini an demselben Tubulus sitzen. Solche Formen werden als Vermehrungsstadien aufgefaßt, aus denen sich durch Spaltung eines Azinus mehrere entwickeln können.

1) Die hier vorgenommene Einteilung ist insofern unbefriedigend, als sie sicher nicht dem Formenreichtum gerecht wird. Immerhin gestattet sie, die Haupttypen der beim Menschen vorkommenden Drüsen kurz ihrer Form nach zu bezeichnen.

Als Zwischenform des tubulösen und alveolären Typus können dagegen solche Drüsen bezeichnet werden, deren Lumen in den Endkammern bauchig erweitert ist; solche Drüsen bezeichnen wir als tubuloalveoläre.

A. Tubulöse Drüsen.

1. Tubulöse Einzeldrüsen, welche entweder die Gestalt einfacher (Fig. 31)

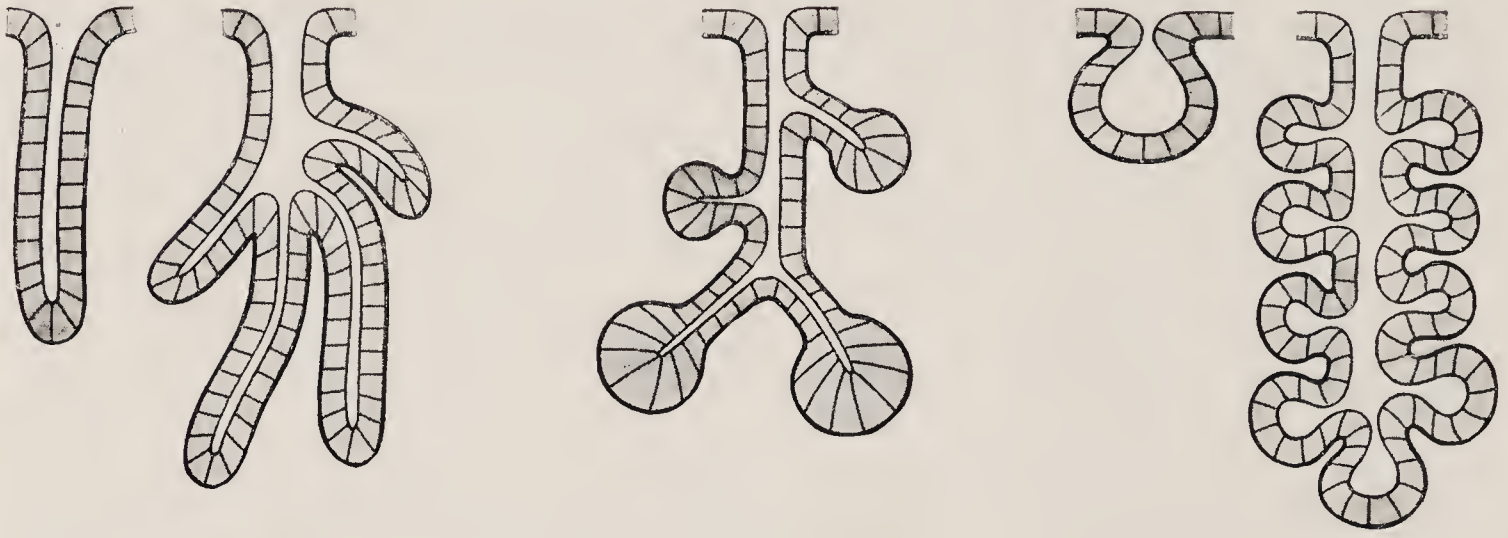

Fig. 31. Fig. 32. Fig. 33. Fig. 34. Fig. 35.

Einfache — Verästelte: tubulöse; Verästelte: tubulo-azinöse; Einfache — Verästelte: alveoläre

Einzeldrüse (Schema).

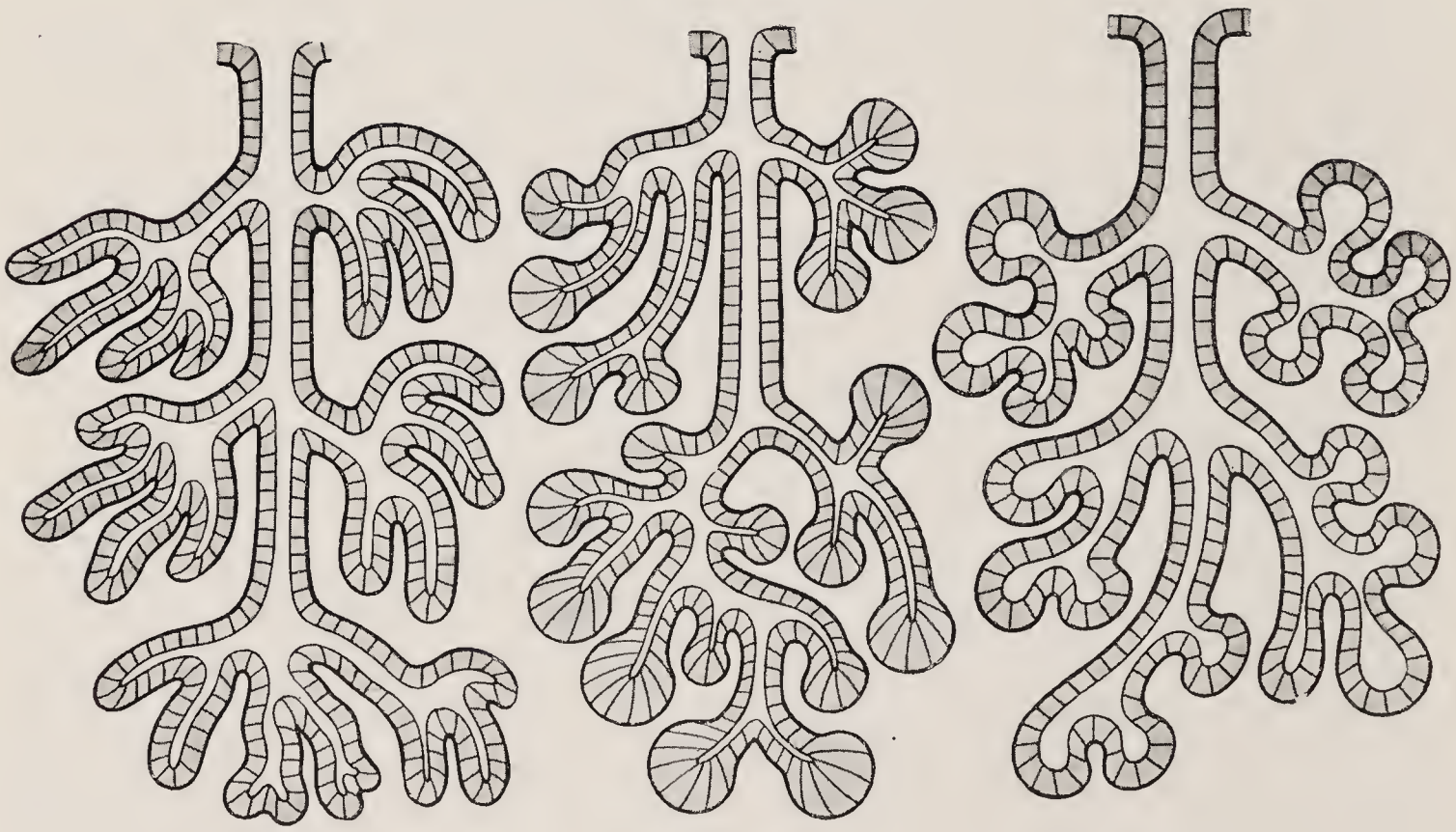

Fig. 36. Fig. 37. Fig. 38.

Tubulöse — Tubulo-azinöse — Alveoläre

zusammengesetzte Drüse (Schema).

oder verästelter (Fig. 32) Röhren haben; letztere Form können wir ein Röhrensystem nennen.

Unverästelte (einfache) tubulöse Einzeldrüsen sind: ein Teil der Magen-(Fundus-)drüsen, die meisten Knäuel- und Ohrschmalzdrüsen und die Intestinal- (Lieberkühnschen) Krypten (über letztere s. Kap. Darm).

Verästelte tubulöse Einzeldrüsen sind: ein Teil der Fundusdrüsen, einzelne Knäueldrüsen und die Uterindrüsen.

2. Tubulöse zusammengesetzte Drüsen; sie bestehen aus einer verschieden großen Anzahl von Röhrensystemen (Fig. 36).

Tubulöse zusammengesetzte Drüsen sind die serösen Zungendrüsen, die serösen Abschnitte der kleinen Drüsen des Respirationsapparates (und der kleinen Mundhöhlendrüsen?) und die Tränendrüsen. Ferner die Nieren, sowie Hoden und Leber. Die Verästelungen der beiden letzteren Drüsen anastomosieren regelmäßig miteinander und bilden Netze; man nennt deshalb Hoden und Leber auch „retikuläre Drüsen". Einzelne Anastomosen zwischen Drüsen sind an den Fundusdrüsen des Pferdes und an den serösen Zungendrüsen und den Bulbo-urethral-Drüsen des Menschen beobachtet worden.

Unter die verzweigten tubulösen Drüsen können auch die kleinen Schleimdrüsen der Zunge, des Gaumens, der Speiseröhre gerechnet werden, wenngleich die Enden hier leichte bauchige Erweiterungen zeigen. In komplizierterer Form zeigen diesen Typus auch die großen schleimigen Speicheldrüsen (Sublingualis, Teile der Submaxillaris, Drüsen des Respirationstraktus wie der Mundhöhle), Gl. duodenales, bulbo-urethrales. Bezüglich der Speicheldrüsen machen es neuere Erfahrungen wahrscheinlich, daß ihnen allen als Ausgangsform der tubulo-azinöse Typus zugrunde liegt.

B. Tubulo-azinöse Drüsen.

In der typischen Form (verzweigtes Röhrensystem mit anliegenden Endbeeren) zeigen diesen Typus die serösen Speicheldrüsen (Parotis, Teile der Submaxillaris), die Tränendrüse und das Pankreas. Im einzelnen bestehen große Verschiedenheiten.

C. Alveoläre Drüsen.

Einfache (Fig. 34) oder verästelte (Fig. 35), einen Ausführungsgang besitzende bauchige Säcke; die verästelte Form heißt Alveolensystem.

Unverästelte alveoläre Einzeldrüsen sind die kleinsten Talgdrüsen.

Verästelte alveoläre Einzeldrüsen sind die größeren Talgdrüsen und die Tarsal- (Meibomschen) Drüsen.

D. Tubulo-alveoläre Drüsen.

Verzweigte Röhrensysteme, an deren Ende einfache oder verzweigte Endkammern sitzen, deren Lumen ausgebaucht ist. Diesen Bauplan besitzen die Milchdrüse, die Lunge, in modifizierter Form auch die Prostata.

Bei den meisten, vorzugsweise bei den mit unbewaffnetem Auge sichtbaren Drüsen wird von seiten des umgebenden Bindegewebes eine Hülle gebildet, welche Scheidewände, Septa, in die Drüse sendet und so dieselbe in verschieden große Komplexe, Drüsenläppchen teilt. Die Septa sind die Träger der größeren Blutgefäße und Nerven.

II. Stützgewebe.

Im Gegensatz zu den Epithelgeweben grenzt das Stützgewebe in der Regel nicht an freie Oberflächen an, sondern bildet einen Teil der Innensubstanz des Körpers, der die wichtigsten und verschiedenartigsten Aufgaben (Formgebung und -erhaltung, Stoffwechsel-, vielleicht auch Reizübertragung) besitzt. Der Name „Stützsubstanzen" bezeichnet die Eigenart nur eines Teiles der hierher gehörigen Gewebe.

Das Gemeinsame aller hier zusammengefaßten Gebilde liegt in ihrer Herkunft und Verwandtschaft, die bewirkt, daß durch bestimmte Beanspruchungen vielfach aus einer Form andere Formen dieser Gruppe entstehen können.

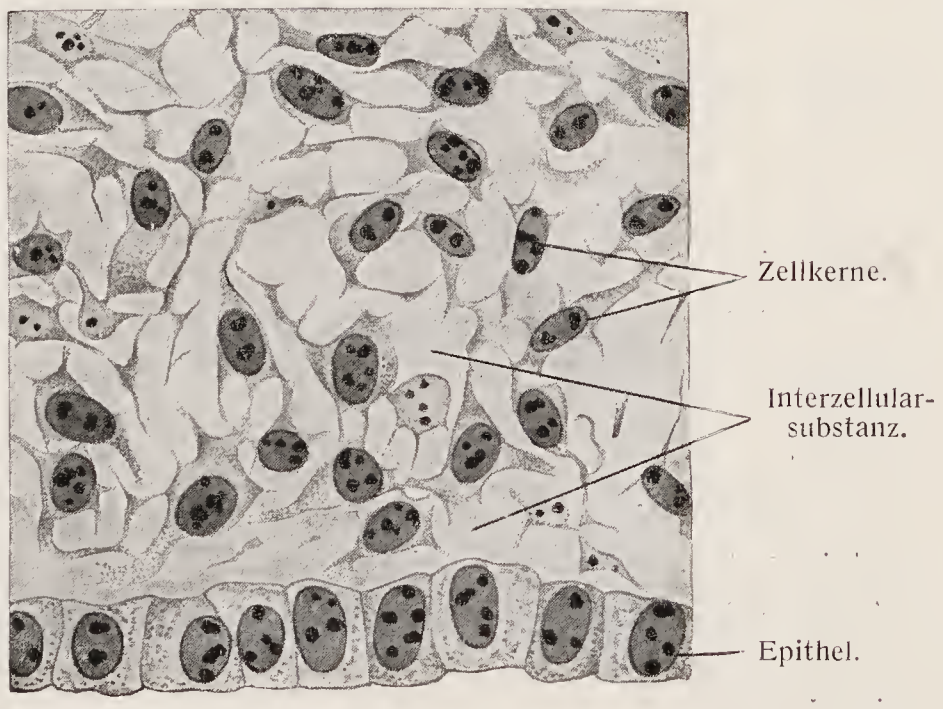

Fig. 39.

Embryonales Stützgewebe aus einem Schnitt durch einen sehr jungen Embryo vom Meerschweinchen; die Zellen bilden einen Zellverband. Beachte den Unterschied der Stützsubstanz zum Epithel. 750mal vergrößert. Technik § 63.

Ontogenetisch entwickelt sich das Stützgewebe später als das Epithelgewebe; wir erkennen sein Auftreten daran, daß auf einer bestimmten Entwicklungsstufe des Keimes zwischen den Epithellagen Zellen angetroffen werden, die 1. zwar untereinander und mit den Epithelzellen ihre Verbindungen gewahrt haben, 2. aber durch relativ weite Zwischenräume voneinander getrennt werden.

Die Zellen bilden zunächst ein zusammenhängendes schwammartiges Gerüst, in den dickeren, zytoplasmatischen Teilen des Gerüstes liegen die Zellkerne. Die in den Hohlräumen liegende Masse nennen wir Interzellularsubstanz (Grundsubstanz) (Fig. 39).

Sie ist im ersten Entwicklungsanfang von den die Interzellularspalten des Epithels erfüllenden Gewebssäften prinzipiell sicher nicht unterschieden und muß bei der ersten Stützsubstanzbildung ebenfalls als flüssig angesehen werden. Ob sie von den Zellen ausgeschieden wird, wie die einen, oder vor den später in ihr liegenden Zellen entstanden ist, wie andere Autoren meinen, oder ob sie endlich nur ein durch seine Konsistenz vom Zytoplasma unterschiedenes Außenplasma darstellt, sei dahin-

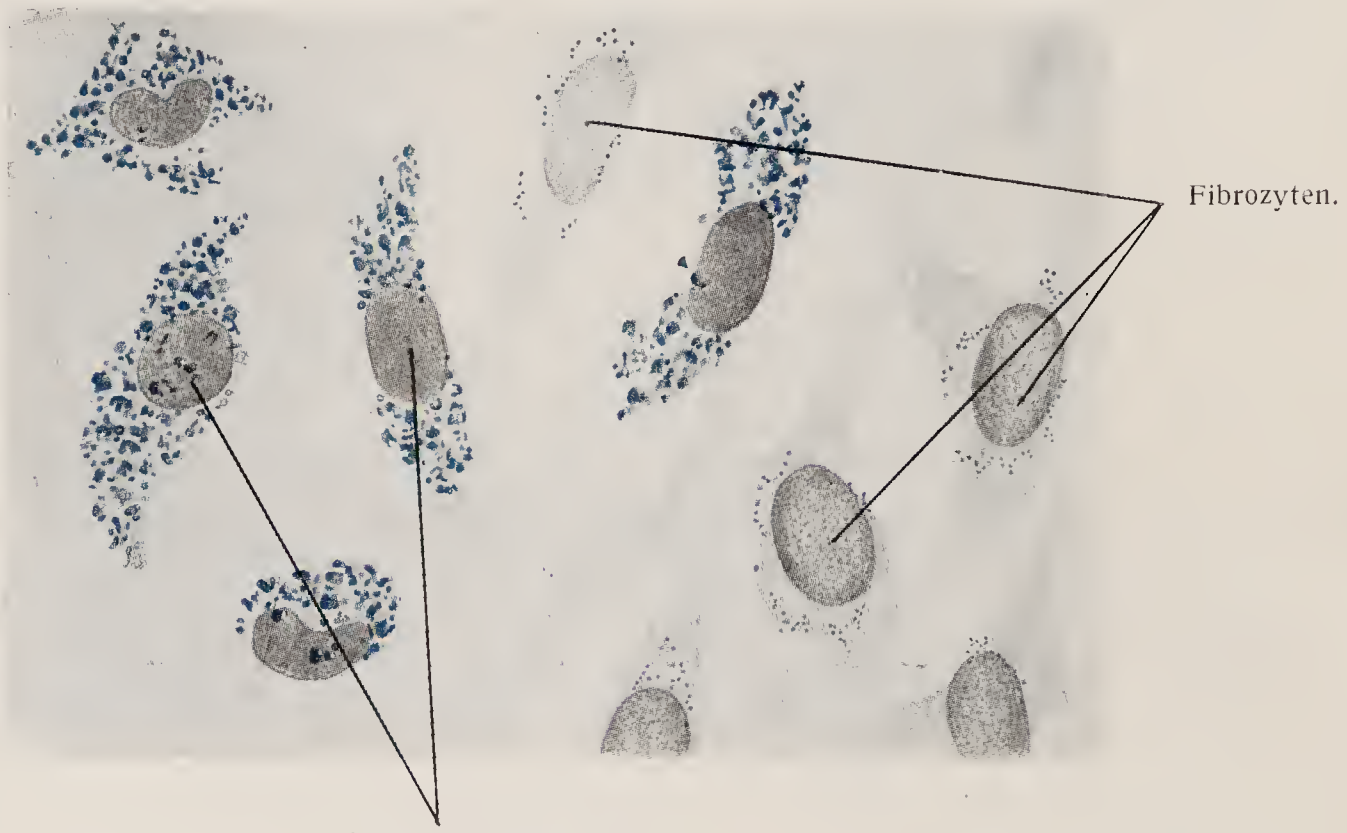

Fig. 40.

Lockeres Bindegewebe (Häutchenpräparat, Technik § 64) aus der Subcutis des Kaninchens nach Trypanblaubehandlung. 800mal vergrößert. Das Zytoplasma der Fibrozyten ist nur um den Kern herum sichtbar. 800mal vergrößert. Technik § 65.

gestellt. Sicher bildet sie morphologisch von Anfang an einen gewissen Gegensatz zu den Zellen selbst.

Viele Erscheinungsformen des Stützgewebes werden durch Eigenschaften der Interzellularsubstanz bestimmt; wenn lockeres Bindegewebe weich, dehnbar, aber relativ zugfest, wenn Knochen hart ist, stets ist die Interzellularsubstanz die Trägerin dieser Eigenschaften.

Alle weiter ausgebildeten Formen des Stützgewebes sind charakterisiert 1. durch das Verhalten der Zellen, 2. durch die Masse und die Differenzierungsweise der Interzellularsubstanz.

Wenn auch mit Recht immer wieder darauf hingewiesen wird, daß wir der Interzellularsubstanz nicht das Leben absprechen dürfen, weil sich in ihr auch ohne unmittelbare Anteilnahme der Zellen Bildungsprozesse abspielen, so sehen wir doch eine Reihe wichtiger Lebensvorgänge, vor allem die erste Bildung der Stützsubstanzen, an Zellverbände

geknüpft und betrachten diese deshalb als Bildner der Stützsubstanzen und als diejenigen Bestandteile der ausgebildeten Gewebe dieser Gruppe, an die die wichtigsten Stoffumsetzungen gebunden sind.

In allen Formen des Stützgewebes liegen Stammzellen, die als unmittelbare Abkömmlinge des primitiven Zellverbandes (Mesenchym) zu betrachten sind; diese behalten ihre Zusammenhänge entweder mehr

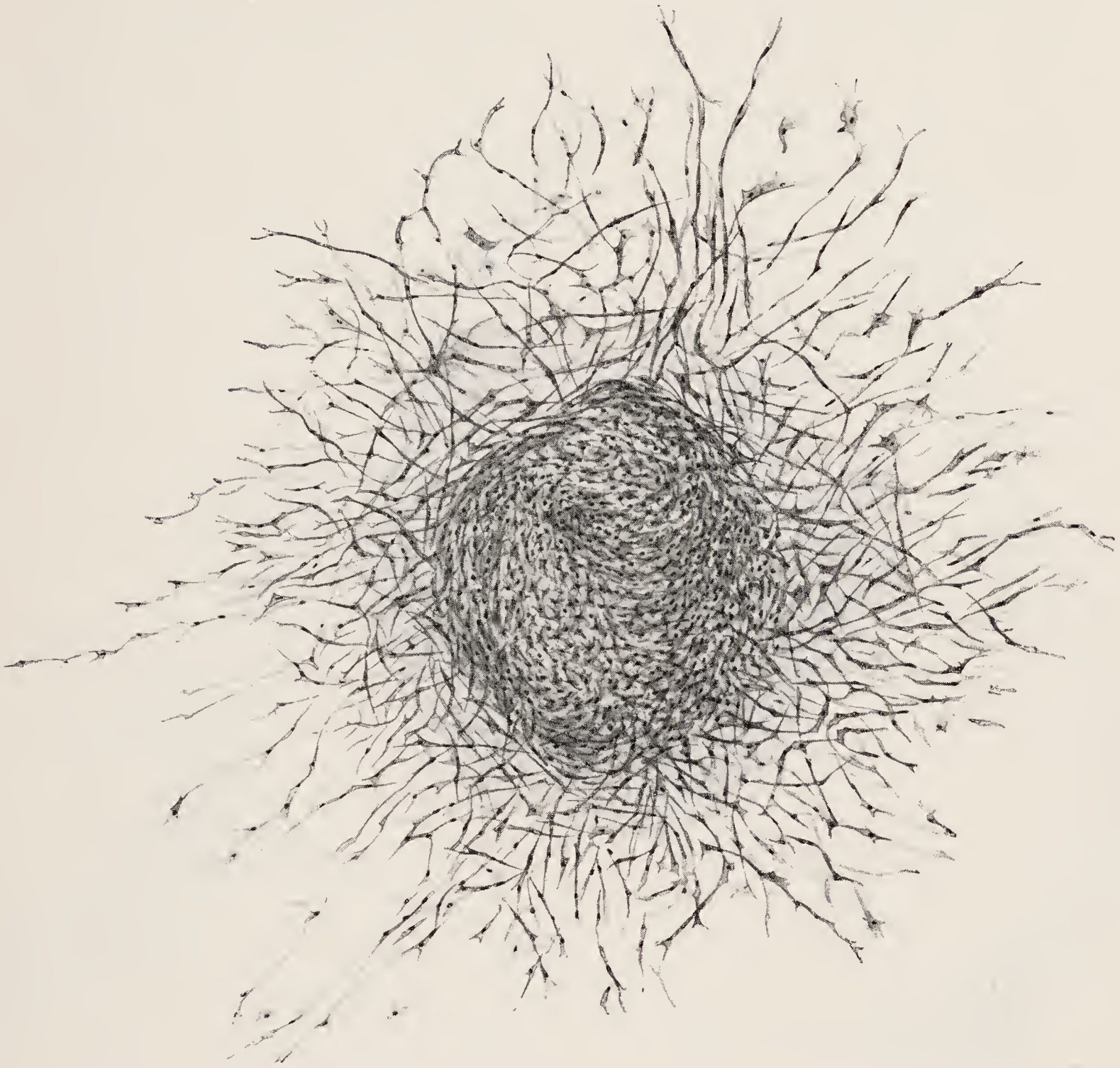

Fig. 41.

Übersichtsbild von einer Reinkultur von Fibrozyten des Bindegewebes eines Meerschweinchens. In der Mitte das ausgepflanzte Gewebestück, nach der Peripherie wachsen die Fibrozyten aus. Vergrößerung 50mal. Technik § 43.

oder weniger deutlich bei und bilden die sogenannten Fibrozyten des lockeren Bindegewebes, ferner die sogenannten Retikulumzellen (s. retikuläres Bindegewebe, S. 46, die Sehnenzellen s. S. 61, Knochenzellen s. S. 72), oder sie verlieren die plasmatischen Verbindungen und werden dann allseitig von Interzellularsubstanz umschlossen (Knorpelzellen s. S. 66). Unmittelbare Umwandlungsformen aus dem Mesenchym sind auch die Fett- und die Pigmentzellen, die sich von den obengenannten, morphologisch mehr indifferenten Zellformen durch auffallende zytoplasmatische Einschlüsse unterscheiden. Alle diese Zellformen sind

durch ihre (normalerweise) unveränderliche Lage im Innern der festeren Teile der Interzellularsubstanz ausgezeichnet und werden deshalb als fixe Zellen bezeichnet.

Diese Stammzellen haben in den Geweben, die wir zu den Stützsubstanzen rechnen, eine verschiedene Gestalt. In Gewebekulturen (Fig. 41, 42), wo wir Fibrozyten frei von den hemmenden Einflüssen der Organisation beobachten können, sind diese Zellen langgestreckte, meist außerordentlich stark abgeplattete Zellformen, die Ausläufer,

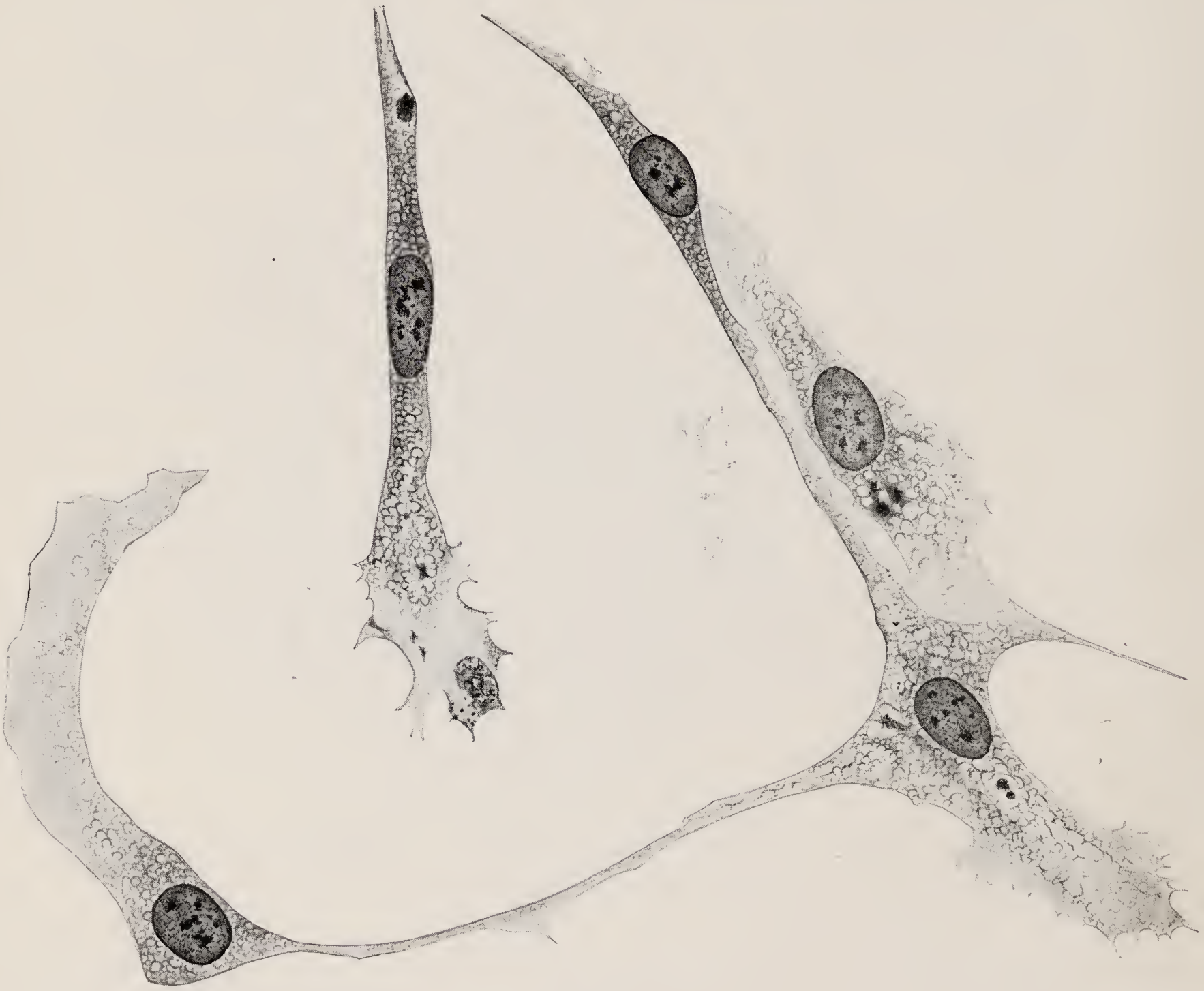

Fig. 42.

Fibrozyten aus einer Reinkultur, gezüchtet aus dem lockeren Bindegewebe des Meerschweinchens. Vergrößerung 800mal. Technik § 43.

teilweise stark verzweigt, in verschiedene Richtungen aussenden. Das Zytoplasma ist in den Ausläufern und in den Oberflächenschichten des Zelleibs während des Lebens glasklar; spärliche Einschlüsse und Vakuolen sind in der näheren Umgebung des meist annähernd zentral liegenden Zellkerns gesammelt. Der Zellkern ist ebenfalls abgeflacht und meist oval umrissen, dabei chromatinarm.

Die gleiche Beschreibung kann man auf die Fibrozyten des lockeren Bindegewebes (Fig. 43) anwenden, die man am besten an Häutchenpräparaten studiert. Die Fibrozyten haben stets das Bestreben,

sich an Faserbündel oder an Membranen flach anzulegen. Dies tun sie auch an den durcheinandergeflochtenen groben Bündeln des verfilzten Bindegewebes (s. S. 61) und den parallel geordneten Bündeln des Sehnengewebes (s. S. 61), woraus sich die besondere Form der Stammzellen dieser Gewebe ergibt.

Eine Abart dieser Stammzellen bilden die sogenannten Deckzellen in den serösen Höhlen, diese sind besonders am Netz (Omentum) flach ausgebreitete polygonale Platten (vgl. Fig. 22, S. 24), deren Zytoplasma durchaus Fibrozytencharakter besitzt. Diese Zellen begrenzen alle den serösen Höhlen zugewandten Bindegewebsflächen. Dabei können extrem flache und mehr isoprismatische (kubische) Zellformen vorkommen. In allen Fällen muß aber an der engen Verwandtschaft dieser Zellen mit den Fibrozyten des Bindegewebes festgehalten werden.

Eine weitere hierhergehörige Stammzellenform sind die Epithelzellen der Gefäße (sogenanntes Endothel). Die Blut- und Lymphgefäße sind ja Stützgewebsröhren, in denen das Blut kreist.

An der dem Blute zugewandten Fläche ist auch hier eine aus Stammzellen gebildete Schicht vorhanden. Die einzelnen Zellen stehen morphologisch den Fibrozyten sehr nahe.

Fibrozyten, Deckzellen der serösen Höhlen und Epithelzellen der Blutgefäße sind nur Abarten des Mesenchyms. Ob sie einander im erwachsenen Organismus einfach vertreten können, ist nicht sicher, wenn auch wahrscheinlich.

Fig. 43.
Fibrozyten aus dem lockeren Bindegewebe der Subcutis vom Menschen. Vergrößerung 800mal. Technik § 65.

Eine sehr große Bedeutung kommt der Frage zu, in welcher Beziehung die bisher erwähnten Stammzellformen zu den Zellformen stehen, die im retikulären Bindegewebe den Mutterboden bilden. Diese sogenannten Retikulumzellen sind in ihrer morphologischen Struktur

den Fibrozyten des lockeren Bindegewebes durchaus gleichgeartet. Daß wir diese Zellen trotzdem besonders benennen, ist begründet in der Anordnung dieser Zellen und in ihrer Vergesellschaftung mit anderen Zellformen.

In den sogenannten retikulären Geweben (s. unten S. 46) sind die Zwischenräume zwischen den Stammzellen mit den mannigfachsten freien Zellformen angefüllt, die wir als Blut- und Wanderzellen bezeichnen. Die Zusammensetzung dieser bunten Gesellschaft von freien Zellen wechselt sowohl dem Orte nach sehr als auch der Zeit nach an manchen Orten. Das retikuläre Gewebe in den lymphatischen Organen, in den Schleimhäuten, im Knochenmark, in der Milz enthält also jeweils sehr verschiedene Gäste. Im lockeren Bindegewebe kommen solche Zellen weniger reichlich vor. Doch unterscheiden sich hierin verschiedene Tierarten erheblich. So enthält das Bindegewebe erwachsener Mäuse und Ratten regelmäßig viele Leukozyten, während das Kaninchen, auch der Mensch im lockeren Bindegewebe nur an bestimmten Stellen freie Zellen in größerer Anzahl besitzen. Die Stoffwechselintensität scheint hierbei eine erhebliche Rolle zu spielen. Es bedarf einer sehr eingehenden Analyse, in welcher Beziehung diese Gäste zu dem Mutterboden stehen.

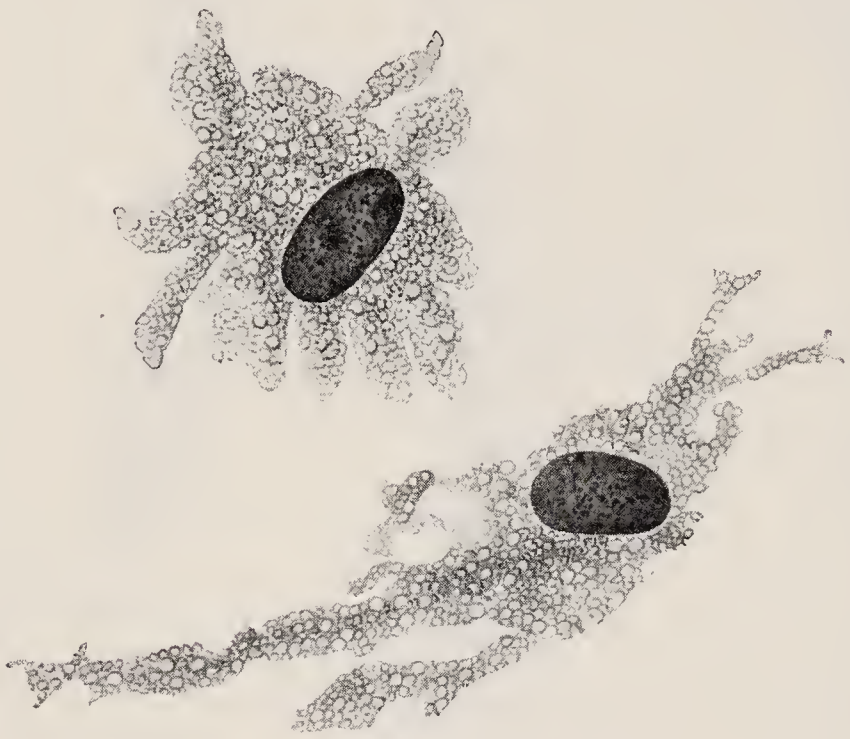

Fig. 44.

Ruhende Wanderzellen aus dem subkutanen Bindegewebe des Menschen. 800mal vergrößert, Technik § 65.

Diese Probleme sind mit der bloßen Untersuchung der genannten Regionen des Körpers nicht zu lösen. Sehr wesentliche Aufschlüsse hat die Untersuchung embryonaler Vorstufen ergeben; die Erfahrungen an erkrankten Organen müssen herangezogen werden. Unzählige experimentelle Untersuchungen an Tieren, sowie der Vergleich der Stützgewebe bei verschiedenen Tierarten haben zur Vertiefung unserer Kenntnisse beigetragen. Trotzdem ringen noch heute zum Teil gegensätzliche Theorien um Anerkennung. Wir können hier nur in kurzen Zügen die wichtigsten Tatsachen und Anschauungen zu Worte kommen lassen.

An freien Zellformen finden wir in den Stützgeweben folgende Formen:

a) „Ruhende Wanderzellen“ (Maximow) (Fig. 44). Der Name soll ausdrücken, daß diese Zellen auf Reize hin Wanderungen ausführen können. Tatsächlich kann man in Gewebekulturen beobachten, daß die hyaline Oberflächenschicht dieser Zellen wellenartige Bewegungen ausführt, und daß die Zellen sich langsam kriechend fortbewegen können. Durch Zwischenstufen sind diese Zellen mit den Fibrozyten verbunden; auch ist nachgewiesen, daß bei der Einwirkung mäßig starker Reize auf Bindegewebe ruhende Wanderzellen auf Kosten der Fibrozyten im Bindegewebe neugebildet werden. Wir betrachten diese Zellen deshalb als Reizungsform der Fibrozyten und wissen, daß sich umgekehrt die „ruhenden Wanderzellen“ wieder in Fibrozyten rückverwandeln können. Diese Reizungsformen haben ein typisches Vor-

kommen: man findet dieselben besonders reichlich in der Umgebung von kleinen Blutgefäßen, während sie in weiterer Entfernung von solchen in viel geringerer Zahl angetroffen werden. Als Zwischenformen der ruhenden Wanderzellen und der typischen Fibrozyten kann man die sogenannten Adventitiazellen ansehen. Diese umklammern die Wandung kleiner und kleinster Gefäße und werden in dem diesen gewidmeten Kapitel besprochen werden.

Die ruhenden Wanderzellen haben sehr unregelmäßige Umrißformen (Fig. 44) und vielfach lappige Fortsätze; sie bilden alle denkbaren Zwischenstufen zwischen Fibrozyten und abgekugelten Zellen. Zumeist ist das Zytoplasma der ruhenden Wanderzellen vollgestopft mit Einschlüssen, wodurch der ausgeprägteste Unterschied gegenüber den Fibrozyten gegeben ist. Bringt man Fremdmaterial (schwarze Tusche, Trypanblau [Fig. 40, S. 36], Bakterien) in das Bindegewebe, so entstehen unter Aufspeicherung dieses Materials zahlreiche vollgestopfte abgerundete Zellen und, als Zwischenstufen zu letzteren, ruhende Wanderzellen. Diese sind also keine Endformen, sondern nur eine bestimmte Erscheinungsform der Bindegewebszelle, die sowohl in die Fibrozytenform wie in diejenige der abgerundeten Zellformen umwandelbar ist.

Fig. 45.

Basophile Zellen des Menschen *a* = Makrophagen verschiedener Größe aus dem subkutanen Bindegewebe, *b* = Plasmazellen aus der Magenschleimhaut, *c* = großer und kleiner Lymphozyt aus dem Blute, *d* = Hämozytoblast aus dem Knochenmark. 800mal vergrößert.

Die ruhenden Wanderzellen sind sehr verschieden benannt worden; Maximow, der dieselben aus Lymphozyten und diesen ähnlichen Rundzellformen entstehen läßt, wählte den auch von mir gebrauchten Namen. Aschoff faßte die bezeichneten Formen mit den großen Rundzellen zu dem Begriff der „Histiozyten“ (aus dem Gewebe stammenden Zellen) zusammen. Hiermit stimmen wir überein; nur trennt Aschoff seine Histiozyten ebenso wie viele andere Forscher scharf von den Fibrozyten ab, was wir nicht für berechtigt halten. Ranvier nannte dieselben Zellen Klasmatozyten[1]).

b) Basophile Rundzellen (Fig. 45). Unter dieser Bezeichnung fassen wir eine Reihe von Zellformen zusammen, die alle durch eine abgerundete Form, durch ein Zytoplasma, das sich mit basischen Farbstoffen leicht anfärbt, und durch einen meist kugligen Zellkern ausgezeichnet sind. Im Knochenmark ist diese Zellform als Hämozytoblast oder Blutstammzelle bezeichnet worden (A. Maximow). Es ist dies eine Zellform, aus der durch weitere Differenzierung sowohl Erythrozyten wie Granulozyten und Lymphozyten entstehen können. Der

1) Von Klasma (griech.) = das Bruchstück: Ranvier hatte an einem Teil dieser Zellen beobachtet, daß sie Teile des Zelleibes abschnüren können; ob dies eine Eigenschaft aller „Ruhenden Wanderzellen“ ist, ist nicht sicher.

Hämozytoblast stammt seinerseits von dem Stammgewebe des Knochenmarks, den dort vorhandenen Retikulumzellen, ab.

Enge verwandt mit diesen Hämozytoblasten sind die vorwiegend in der Milz entstehenden großen Lymphozyten des Blutes, die man auch als Monozyten bezeichnet. Sie entstehen aus Retikulumzellen der Milz, unter besonderen Umständen auch aus Blutgefäßepithelien der Leber, also auch aus Stammzellen. Nach der Meinung vieler Forscher, denen auch wir beistimmen, können auch die Monozyten in Granulozyten umgewandelt werden.

In den eigentlichen lymphatischen Geweben (Lymphknötchen, Lymphknoten, weiße Pulpa der Milz, adventitielle Gefäßscheiden) entstehen aus dem Stammgewebe vorwiegend die „kleinen Lymphozyten". Über deren Bau wird unter „Blut" gesprochen.

Unter besonderen Bedingungen (Reizzustände) wandeln sich im lockeren Bindegewebe die ruhenden Wanderzellen zu basophilen Rundzellen um; man nennt dieselben dann auch Makrophagen[1]), weil diese Zellen oft mit Fremdstoffen, deren Einwirkung ihr vermehrtes Vorkommen erzwungen hat, vollgestopft sind.

Fig. 46.
Mastzellen aus dem Bindegewebe des Menschen (nach A. Maximow), ca. 800mal vergrößert.

Eine ebenfalls in den Geweben vorkommende Form von basophilen Rundzellen sind die Plasmazellen.

Diese sind offenbar Umwandlungsformen der Lymphozyten, von denen sie sich durch den Umfang des Zytoplasmas unterscheiden. Sie liegen vorzugsweise in der Nähe kleiner Blutgefäße, sind basophil, ohne eine ausgesprochene Granulierung des Zytoplasmas, und haben einen einfachen, exzentrischen, von einem hellen Hof umgebenen Kern, dessen Chromatin in starken Brocken der Kernmembran anliegt: sogenannter Radkern (Fig. 45). Nur bei vermehrtem Stoffwechsel (während der Verdauung in der Darmwand, während der Schwangerschaft und der Menstruation in der Uteruswand, bei entzündlichen Vorgängen usw.) treten sie auf, so daß man annehmen kann, daß sie durch Speicherung bestimmter Substanzen heranwachsende Lymphozyten sind.

c) Mastzellen (Fig. 46) nennen wir charakteristische granulareiche Zellen, deren unregelmäßig gestaltetes Zytoplasma zahlreiche dichtgedrängte, rundliche Einschlüsse enthält. Diese lassen sich mit basischen Anilinfarben stark beladen, weshalb man sie basophil nennt (mit geeigneten Farbstoffen färben sie sich in einem vom gelösten Farbstoff abweichenden Tone, also metachromatisch). Ihre Herkunft (aus Blut- oder Gewebszellen) ist nicht sicher. Manche Forscher unterscheiden histogene und hämatogene Formen.

d) Wenn schon die Mastzellen sich in ihrem Aussehen weit von der Stammzellenform entfernt haben, so gilt dies in noch höherem Maße von den eigentlichen Granulozyten (Fig. 47), die gewöhnlich als Leukozyten (im engeren Sinne) oder auch als myelogene Leukozyten bezeichnet werden, weil viele Forscher der Ansicht sind, daß diese Formen nur im Knochenmark gebildet werden. Gewöhnlich entstehen Granulozyten aus einer der Formen von basophilen Rundzellen, die wir oben erwähnt haben. Im Knochenmark kann normalerweise das Heer der Übergangsformen am leichtesten beobachtet werden. Unter besonderen Umständen findet man diese Übergangsformen aber auch in solchen Stütz-

1) Von phagein (griech.), fressen, Freßzellen.

geweben, wo dieselben normalerweise nicht vorkommen. Während wir selbst der Ansicht sind, daß in diesen Fällen allenthalben im Bindegewebe Granulozyten aus autochthonen Zellformen entstehen können, nehmen viele Forscher an, daß die Granulozyten und ihre Vorstufen nur im Knochenmark gebildet werden und bei Reizzuständen aus den Blutgefäßen in die gereizten Orte auswandern.

Unter den Granulozyten (Leukozyten) unterscheiden wir feingranulierte (neutrophile) und grobgranulierte (azido- oder eosinophile) Formen (s. unter Blut S. 53). In manchen Teilen des Stützgewebes findet man unter gesunden Verhältnissen in beschränkter Anzahl grobgranulierte Leukozyten.

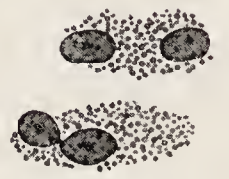

Fig. 47.
Eosinophile Granulozyten aus der Schleimhaut des menschlichen Dünndarmes 850mal vergrößert. Technik § 68.

Die Interzellularsubstanz, in den ersten Entwicklungsstufen rein flüssig, verfestigt sich unter dem Einfluß der Zellen teilweise und in den verschiedenen Formen des Stützgewebes in sehr wechselndem Umfang. Diese Verfestigung dürfte in erster Linie auf einer zunehmenden Konzentrierung an eiweißartigen Stoffen beruhen.

Den Einfluß der Konzentration auf die Festigkeit einer Eiweißstoffe enthaltenden Lösung können wir am Beispiel der Gelatine prüfen. Sie erstarrt bei einer bestimmten Temperatur erst dann zu einer Gallerte, wenn eine gewisse kritische Konzentration erreicht ist. Schwächere Lösungen bleiben bei der gleichen Temperatur zähflüssig, stärkere bedürfen zum Flüssigwerden einer noch höheren Temperatur.

Die Verfestigung betrifft in der Regel nicht die gesamte Interzellularsubstanz eines Stützgewebes. Vielfach wird diese Masse in Form von Lamellen schichtweise gebildet, so daß zwischen den Lamellen dünnflüssigere Spalten übrigbleiben; so kommt es, daß in vielen Stützgeweben die Möglichkeit besteht, daß freie Zellen sich in solchen flüssig gebliebenen Spalten der Interzellularsubstanz bewegen können; auch für die Diffusion gelöster Stoffe dürften diese Einrichtungen von größter Bedeutung sein (sogenanntes Saftspaltensystem).

Das Saftspaltensystem ist von sehr wechselnder Ausdehnung; es kann durch reichliche in ihm auftretende Zellansammlungen stark ausgedehnt werden, umgekehrt in zellfreiem Zustande unsichtbar sein. Reichliche Flüssigkeitsansammlung in diesen Räumen kann eine starke Aufschwellung im gesamten Stützgewebe verursachen (sogenanntes Ödem).

Die Verfestigung der Interzellularsubstanz ist in der Regel mit der Bildung fibrillärer oder membraniger Strukturen verbunden, zwischen denen meist noch als „Kittsubstanz“ ein undifferenzierter Teil der verfestigten Interzellularsubstanz angenommen wird.

Die Bildungsweise der Differenzierungsprodukte der Interzellularsubstanz unterliegt noch der Diskussion. Sie entstehen entweder direkt aus den Bindegewebszellen, binnenzellig in der Hautschicht dieser Zellen, von denen sie sich dann ablösen und mit gleichfalls abgelösten Nachbarfibrillen sich zu zwischenzelligen Bündeln vereinigen (hierbei sollen Plastosomen das Material für die Fibrillenbildung darstellen), oder indirekt aus Bindegewebszellen, welche durch ihre Tätigkeit die zur Fibrillenbildung notwendigen Stoffe der Interzellularsubstanz zuführen, in der es dann nachträglich zur Fibrillenbildung kommt.

Ihrem chemischen, physikalischen und färberischen Verhalten nach lassen sich im wesentlichen zwei Arten von differenzierten Substanzen in der Interzellularsubstanz der Stützgewebe bei höheren Wirbeltieren nachweisen, die kollagenen und die elastischen Substanzen.

Die kollagene[1]) Substanz besteht aus äußerst feinen (0,6 μ), gleichmäßig glatten, unverzweigten Fäden (Bindegewebsfibrillen), welche durch eine geringe Menge ungeformter Interzellularsubstanz zu verschieden dicken Bündeln, den Bindegewebsbündeln, verbunden werden. Diese Bündel sind weich, biegsam, wenig dehnbar und charakterisiert durch ihre blassen Konturen, ihre Längsstreifung (die von ihrer Zusammensetzung aus parallel angeordneten Fibrillen herrührt), ihren in ungedehntem Zustand welligen[2]) Verlauf sowie durch ihr chemisches Verhalten; sie zerfallen durch Behandlung mit Pikrinsäure in ihreFibrillen, quellen auf Zusatz verdünnter Säuren, z. B. Essigsäure, bis zu vollkommener Durchsichtigkeit auf, werden durch alkalische Flüssigkeiten zerstört und geben beim Kochen Leim (Glutin). Daher hat dieses Differenzierungsprodukt seinen Namen.

Mit einer Reihe von Färbemethoden gelingt es, die kollagenen Fibrillen charakteristisch von anderen Gewebsbestandteilen zu unterscheiden; so werden sie bei Pikrofuchsinfärbung (s. § 36) rot, bei Eosin-Methylblau (s. § 38) blau gefärbt. Während diese „spezifischen" Färbungen von vielen Autoren auf chemische Eigenschaften der Fibrillen bezogen werden, vermögen wir darin nur den Ausdruck einer spezifischen physikalischen Dichte zu erkennen. Es muß jedenfalls davor gewarnt werden, alles, was sich mit diesen „Bindegewebsfärbungen" im spezifischen Tone färbt, etwa für kollagen zu halten.

Die Zahl und die Anordnung der kollagenen Fibrillen charakterisieren die mechanische Struktur eines Stützgewebes in besonderem Maße. Bei wechselnder Beanspruchung in verschiedenen Richtungen durchflechten sich die Bindegewebsbündel, ohne besondere Bevorzugung einer einzelnen Verlaufsrichtung. Einseitiger Zug (Sehnengewebe) zwingt die Fibrillen zu unter sich paralleler Anordnung in der Richtung des Zuges.

Die leimgebenden Fibrillen des Knorpel- und Knochengewebes — in beiden sind sie besonders reichlich entwickelt — werden optisch schwerer nachweisbar, weil sie hier durch eine besondere Umwandlung der ungeformten Interzellularsubstanz (beim Knorpel die sogenannte Chondroitinschwefelsäure, beim Knochen Kalksalze) beeinflußt werden.

In weniger stark mechanisch beanspruchten Teilen des Stützgewebes finden sich ebenfalls fibrillär differenzierte interzellulare Strukturen, die von der gegebenen Schilderung in mancher Beziehung abweichen und als Retikulinfasern bezeichnet werden. In chemischer Beziehung den kollagenen Substanzen nahestehend, bilden sie meist gitterartige Geflechte, die zum Teil außerordentlich fein sind, oder auch Membranen. Diese Faserstrukturen lassen sich meist nicht durch die van Giesonsche Färbung, die kollagene Fasern rot färbt, darstellen, sehr wohl dagegen durch die Mallorysche Färbung, die beide Faserarten blau färbt. Am besten werden die Retikulinfasern aber vor den kollagenen durch gewisse Silberfärbungen hervorgehoben. In die Gruppe der Retikulinfasern gehören die Stützfibrillen im retikulären Bindegewebe, ferner in manchen Drüsen (Leber, Niere). An vielen Stellen des Körpers läßt sich aber eine scharfe Trennung zwischen Retikulin- und Kollagenfasern nicht durchführen.

Die elastische Substanz ordnet sich zu fast immer netzartig verbundenen Fasern oder sogenannten gefensterten Membranen; sie zeichnet sich durch die scharfen dunklen Umrisse, durch ihr starkes Lichtbrechungsvermögen sowie — im Gegensatz zu den kollagenen Sub-

---

1) Von Kolla (griech.), der Leim = leimgebend.

2) Das am häufigsten vorkommende weiche Stützgewebe bietet sich deshalb oft als „welliges oder lockeres Bindegewebe" dar.

stanzen — durch ihre bedeutende Widerstandsfähigkeit gegen Säuren und Alkalien aus. Die elastischen Fasern sind von sehr verschiedener Dicke (von unmeßbar feinen bis zu 10 μ) und kommen meist in Form feinerer oder gröberer Netze vor, die wieder bald eng-, bald weitmaschig sind. Aus dickeren, elastischen Fasern gewebte, engmaschige Netze bilden den Übergang zu elastischen Membranen (Fig. 48), welche entweder homogen oder feinstreifig, von verschieden großen Löchern durchbrochen sind (daher der Name „gefensterte Membranen“).

Über die spezifischen Färbungen der elastischen Substanzen (s. Technik § 24) ist das gleiche zu sagen, was oben für die kollagenen Fibrillen ausgeführt wurde.

Die elastische Substanz wird auch als Elastin bezeichnet; es gibt Fälle — vorzugsweise pathologische, z. B. in der verwitterten Gesichtshaut älterer Personen —, in denen sich die elastischen Fasern mit den spezifischen sauren Farbstoffen (§ 24) nur schwach, dagegen mit basischen, kernfärbenden Farben stark färben; die Substanz solcher Fasern nennt man Elazin. Andererseits können degenerierende Fasern leimgebender Natur sich mit den genannten sauren Farben stark färben; dieses veränderte Bindegewebe hat man Kollastin genannt.

Die elastischen Fasern sollen binnenzellig (in Form feinster Körnchen?) entstehen, die alsbald zu dünnen, später durch Apposition dicker werdenden Fasern verschmelzen. Nach anderen Autoren entstehen sie nicht direkt in Zellen, sondern durch Umbildung von Bindegewebsfibrillen.

Die elastischen Fasern können in fast allen Arten von Stützgewebe spärlich oder in größerer Zahl auftreten; überwiegen sie gegenüber der kollagenen Substanz an Masse, so beeinflussen sie die mechanischen Eigenschaften des Stützgewebes wie sein Aussehen in bedeutender Weise. Im allgemeinen zeigt die mehr gelbliche Farbe eines Stützgewebes den Gehalt an elastischer Substanz an („gelbes Bindegewebe, gelber Knorpel“).

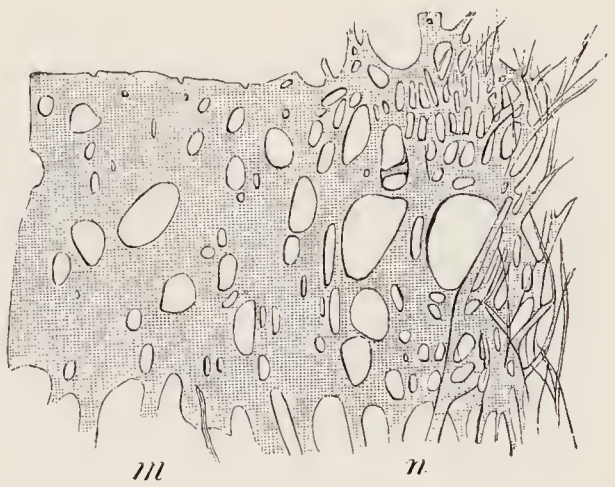

Fig. 48.

Netzwerk (*n*) dickerer elastischer Fasern, nach links in eine gefensterte Membran (*m*) übergehend. Aus dem Endokard des Menschen. 560mal vergrößert. Technik § 69.

Im Gegensatz zu extrem aus kollagenen Differenzierungsprodukten zusammengewirkten Geweben, die nur wenig dehnbar sind, vermögen elastische Gewebe erhebliche Dehnungen nach Aufhören des Dehnungszuges fast völlig wieder auszugleichen. Wirkt der Dehnungszug einseitig, so kommt es zu parallelfaseriger Anordnung des Fasernetzes (elastisches Nackenband); bei zentrifugal flächenhaft wirkender Dehnung (in der Wandung der großen Arterien, s. dort) kommt es zur Membranbildung aus elastischer Substanz.

Mit dem Alter nimmt die Fähigkeit, Dehnungen wieder auszugleichen, allmählich ab, wodurch das Schlaffwerden z. B. des Stützgewebes in der Haut zu erklären ist.

Die Ernährung der Stützgewebe ist durch Diffusionsströme in der Interzellularsubstanz ermöglicht. Die Blutgefäße, die ja als Abkömmlinge des Stützgewebes zu betrachten sind, bringen die Nahrungssubstanzen in allen Teilen des Körpers in die feinsten Verzweigungen des Gefäßsystems, die sogenannten Kapillaren, durch deren dünne Wandung die Nahrungsstoffe in das Stützgewebe übertreten. Hier dienen sie teilweise als Substrat für den Stoffwechsel der Zellen und der Interzellularsubstanz der Stützgewebe selbst, teils gelangen die Nahrungsstoffe auf diesem Wege an die Epithelien und deren Abkömmlinge, die Drüsen. Ebenso werden die Stoffwechselprodukte der Epithelzellen

durch das Stützgewebe hindurch den Gefäßbahnen zugeführt. Dadurch werden alle Teile des Stützgewebes, die mit Epithelien in naher Beziehung stehen, zu wichtigen Überträgern des Stoffwechsels dieser Gewebe. Damit steht wieder im Zusammenhang, daß die Kapillaren des Gefäßsystems um so dichter gelagert sind, je größere Stoffwechselzentren in den Stützgeweben liegen (s. bei Gefäßsystem).

Die Formen des Stützgewebes.

Im Stützgewebe dienen sowohl die Zellformen wie das Verhalten der Interzellularsubstanzen zur Unterscheidung verschiedener Formen. Dabei muß man aber stets die enge Verwandtschaft aller Abkömmlinge des embryonalen Stützgewebes (Mesenchym) im Auge behalten und manche Form des Stützgewebes geht im Laufe des Lebens in eine andere Form über. Am besten gruppiert man die Stützgewebe in die 1. Bindegewebe, 2. Knorpel-, 3. Knochengewebe. Während die 2. und 3. Gewebsform in sich eine geschlossene Gruppe bilden, ist die Mannigfaltigkeit im Aussehen der Bindegewebe erstaunlich. Innerhalb der Bindegewebe gruppieren wir die Unterformen nach ihrer Anteilnahme an Zellbildungsvorgängen und nach ihrer mechanischen Beanspruchung. Im allgemeinen bedingt eine stärkere mechanische Beanspruchung eine Verminderung der Zellbildung und umgekehrt.

Fig. 49.

Retikuläres Bindegewebe. Aus einem Schnitt durch einen Lymphknoten vom Menschen; links freie Zellen (Lymphozyten) in den Hohlräumen, rechts dieselben weggelassen. 500 mal vergrößert. Technik § 70.

In allen Bindegewebsteilen, in denen eine rege Zellbildung vor sich geht, ist retikuläres Gewebe die Grundlage. Dieses Gewebe steht dem Mesenchym sehr nahe.

a) Die retikulären Bindegewebe und das Blut.

Das retikuläre Bindegewebe bildet ein Schwammwerk, dessen Gerüst im wesentlichen aus dem Verbande der „Retikulumzellen“ besteht; diese haben eine ganz ähnliche Anordnung wie im Mesenchym. Der Unterschied zwischen dem letzteren und dem retikulären Gewebe besteht im Verhalten der Interzellularsubstanz; in den Lücken des Zellverbandes finden wir nur eine bewegliche Flüssigkeit (Lymphe), in der freie Zellen liegen.

Wir können diese Lymphe als „flüssige Interzellularsubstanz“ auffassen.

Ob an der Oberfläche des Zellnetzes noch festere Interzellularsubstanz ausgebildet ist, darin gehen die Auffassungen auseinander; die den Zellverband stützenden Retikulinfasern werden teils als intra-

plasmatische Bildungen, teils als solche der Interzellularsubstanz (also als extraplasmatische) aufgefaßt (s. Fig. 49).

In besonderer Entfaltung findet sich das Gewebe in den Lymphknoten vor; man bezeichnete diese früher oft als Lymphdrüsen, das retikuläre Gewebe deshalb auch als adenoides[1]) Gewebe. Diese Gewebsform ist aber nicht auf die Lymphknoten beschränkt, sondern in ähnlicher Ausbildung in Milz, Knochenmark und in vielen Schleimhäuten, besonders im Darmkanal zu finden.

Im retikulären Gewebe sind diejenigen Abschnitte, die von stärkeren Flüssigkeitsmengen dauernd durchflossen werden, besonders auffallend. So unterscheiden sich in Lymphknoten oft diejenigen Abschnitte des Retikulums, die die vom Lymphstrom durchflossenen Sinus auskleiden, von dem Retikulum der Markstränge und Sekundärknötchen (s. S. 127) dadurch, daß sich Einschlüsse in den Zellen vorfinden. Auch im Experiment speichern die Sinuszellen Fremdstoffe. Bei starker Zufuhr von Fremdstoffen vermögen sich Zellen aus dem Zellverbande loszulösen; diese geraten dann in die Hohlräume und von da in die Lymph- und Blutbahn, wo sie als „Bluthistiozyten“ (Makrophagen, Monozyten) angetroffen werden (s. auch S. 42).

Ganz ähnliche Verhältnisse finden wir in den von Blut durchsetzten Abschnitten des Milzretikulums (sogenannte rote Milzpulpa, S. 133 u. Fig. 134). Auch manche Abschnitte der Innenauskleidung des Blutgefäßsystems sind auf das Abfangen von Fremdstoffen besonders eingestellt, so besonders in den kapillaren Abschnitten des Leberkreislaufes und in der Marksubstanz der Nebenniere. Die genannten Systeme sind deshalb als retikulo-endothelialer Stoffwechselapparat von dem übrigen retikulären Gewebe und dem lockeren Bindegewebe unterschieden worden. Die Fremdstoffverarbeitung offenbart sich aber in diesen Teilen nur deshalb so deutlich, weil sie unter normalen und vielen krankhaften Zuständen am häufigsten mit Fremdstoffen in Berührung kommen.

Das retikuläre Gewebe produziert aber nicht nur die oben erwähnten Monozyten, sondern auch das ganze Heer der anderen oben (S. 40ff.) erwähnten freien Zellen. Warum dabei in verschiedenen Provinzen verschiedene Zellformen produziert werden, vermögen wir noch nicht zu übersehen. Der Zellbildungspotenz nach müssen wir das Retikulum folgender Organe unterscheiden: Lymphatische Organe, Knochenmark, Schleimhäute.

In den lymphatischen Organen (s. auch S. 120ff.) werden, abgesehen von den Monozyten (Makrophagen), vorwiegend kleine Lymphozyten gebildet und besiedeln die Zwischenräume des Retikulums. Nur unter bestimmten krankhaften Umständen können auch in Lymphknoten Granulozyten gebildet werden. Brutstätte von Lymphozyten ist auch die sogenannte weiße Milzpulpa, ferner die Tonsillen und die zahllosen Lymphfollikel in den Schleimhäuten.

Im Knochenmark werden aus dem Retikulum Erythrozyten und Leukozyten gebildet.

Das Knochenmark nimmt die axialen Höhlen der Röhrenknochen ein, füllt die Maschen der spongiösen Substanz aus und findet sich selbst

---

1) Von adén (griech.), die Drüse.

noch in größeren Haversschen Kanälen (s. S. 148). Es ist in frühester Jugend in allen Knochen von roter Farbe; aber schon im Kindesalter beginnt eine fortschreitende Verfettung des Markes in den großen Markräumen der langen Röhrenknochen, so daß allmählich alle langen Knochen der Extremitäten in der Diaphyse ein gelbes Mark enthalten; bald folgt die Verfettung auch in den spongiösen Teilen derselben Knochen; alle kurzen Knochen des Stammes behalten ihr rotes Mark bis ins höhere Alter. Bei alten und kranken Personen wird das Mark in allen Teilen schleimig, rötlichgelb und wird dann gelatinöses Knochenmark genannt; es ist lediglich durch seine Armut an Fett charakterisiert.

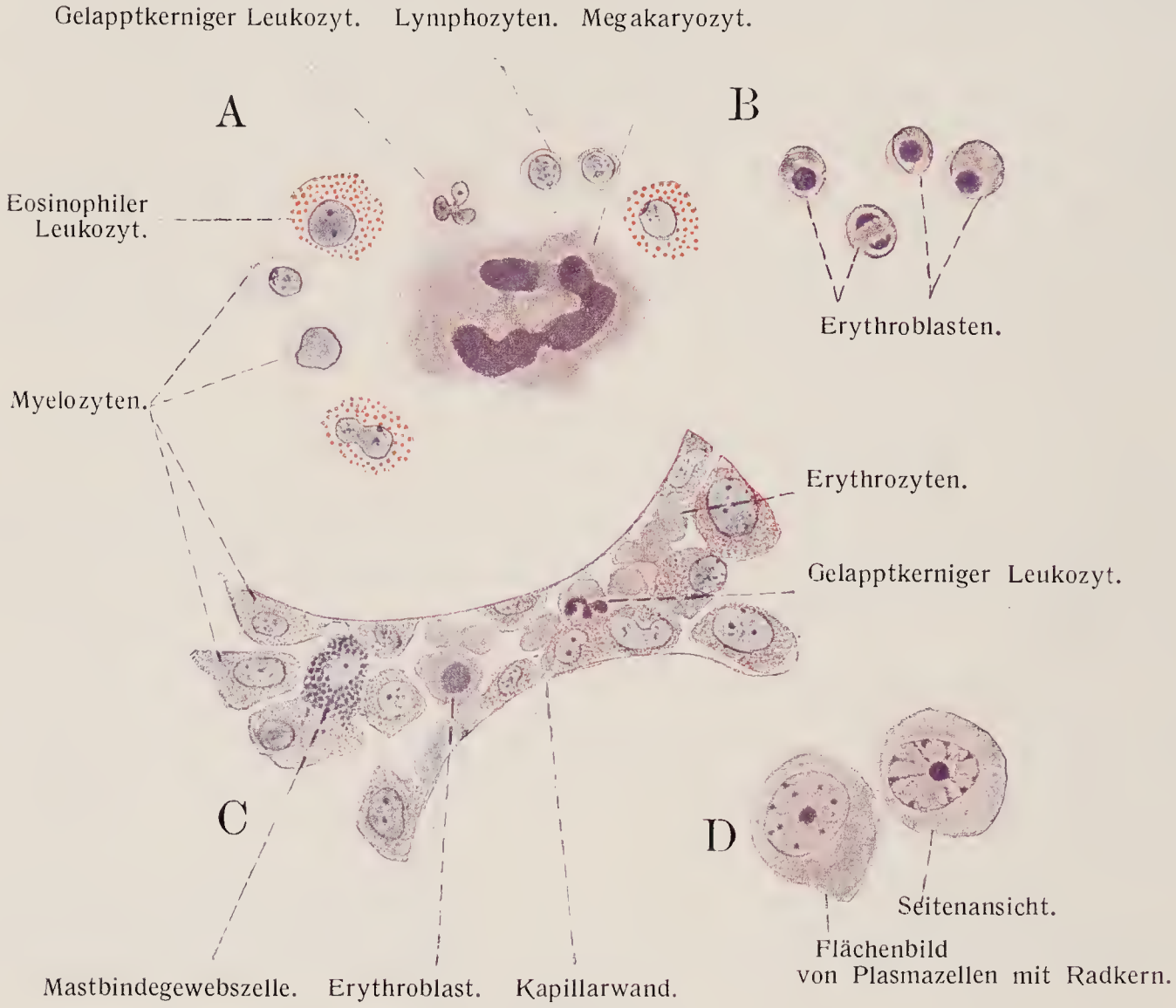

Fig. 50.

Elemente des menschlichen Knochenmarkes, A Femurmark eines 10jährigen Knaben, B aus Durchschnitten durch das Halswirbelmark eines 19jährigen, C des Femur einer 77jährigen, D Rippenmark einer 50jährigen. 900mal vergrößert. D nach Technik § 71b.

Das Knochenmark ist gegen die Wände der großen Markhöhlen durch eine dünne Bindegewebshaut, das Endost, begrenzt, das aus feinen Bindegewebsbündeln, die auch sonst im Markraum ausgespannt sind, besteht; im spongiösen Markraume dagegen fehlen die Bündel fast völlig; elastische Elemente sind überhaupt nicht vorhanden.

Das hämoblastische (rote) Knochenmark besitzt ein Zellretikulum, aus dem fortdauernd der Bestand des Blutes an roten und weißen Blutkörperchen ergänzt wird; dies ist besonders gut möglich durch die enge Verzweigung und sinusartige Erweiterung der Kapillaren. Das gelbe Knochenmark bewahrt die Fähigkeit zur Blutzellenbildung ebenfalls, was wir unter pathologischen Verhältnissen bei einem erhöhten Blutzellenbedarf erkennen können. Unter Schwinden des Fettes stellt sich dann die Fähigkeit zur Blutzellbildung wieder ein.

In der Umgebung der Blutgefäße breitet sich allenthalben ein retikuläres Gewebe aus, in welchem sich (auch im roten Knochenmark) Fettzellen und in geringen Mengen Mastzellen eingestreut finden; unter den freien Zellen, die sich in den Maschenräumen des Retikulums vorfinden, unterscheiden wir in geringeren Mengen Lymphozyten und Plasmazellen. In der Hauptsache sind es die verschiedenen Ausbildungsstufen der Erythrozyten und Hämoleukozyten, die das charakteristische Element in der verwirrenden Fülle von Zellformen des Knochenmarks darstellen. Dazu kommen noch die sogenannten Knochenmarksriesenzellen. Im Knochenmark finden wir also die Vorstufen der wichtigsten Blutzellen.

Neben grobgranulierten (azido- oder eosinophilen) und feingranulierten (neutrophilen) Leukozyten liegen hier die Myelozyten, die eine mehr oder weniger fortgeschrittene Granulierung des Zytoplasmas, aber zum Unterschied von den fertigen Leukozytenformen einen runden, ungelappten Kern besitzen (Fig. 50). Als Vorstufen der Erythrozyten sind die Erythroblasten (Normoblasten) zu betrachten, die bei verschiedenem Hämoglobingehalt des Zytoplasmas einen kleinen, sehr dunkel färbbaren (pyknotischen) Zellkern aufweisen. Durch Zerfall („Karyorrhexis“ = Kernbruch) — nach anderen durch Ausstoßung — verlieren die Erythroblasten ihren Zellkern und werden dadurch zu Erythrozyten. Die Menge der Erythroblasten schwankt und geht parallel mit der Energie des Blutbildungsprozesses. Beim Embryo kommen zahlreiche Erythroblasten in die Blutbahn, beim Erwachsenen nur infolge starker Blutzellenverluste, die eine überstürzte Erythrozytenneubildung im Knochenmark verursachen. Im Knochenmark finden sich endlich Riesenzellen, und zwar a) Megakaryozyten, die einen Kern besitzen, der sehr verschieden gestaltet, bald rund, bald gelappt, band- oder ring- oder netzförmig ist (Fig. 50), und b) Polykaryozyten = Osteoklasten (S. 138), die mehrere kleine Kerne enthalten (Fig. 139) und im Gegensatz zu den Megakaryozyten stets in der Nähe von Knorpel oder Knochen gelegen sind.

Die außerhalb der Gefäße liegenden Megakaryozyten sind vermutlich Bildungsanomalien von Hämoleukozyten und kommen nur bei Mensch und Säugetier vor. Sie teilen sich beim Menschen wahrscheinlich nur durch pluripolare Mitose (S. 15) und zeigen zuweilen Degenerationserscheinungen am Zytoplasma, die unter Umständen zu völligem Verlust des Zytoplasmas und zur Bildung der sogenannten „Riesenkerne“ führen.

Die Polykaryozyten sind Abkömmlinge der ästigen Bindegewebszellen, nach anderen Autoren aber aus der Wand von Blutkapillaren durch Wucherung des Zytoplasmas, Vermehrung der Kerne ihrer Epithel-(Endothel-)zellen und schließlich Abschnürung vom Mutterboden entstanden.

In engster Abhängigkeit von den verschiedenen Provinzen des retikulären Gewebes steht die Zusammensetzung der Körperflüssigkeiten, Lymphe und Blut. Beide strömen in Röhren, die vorwiegend aus Bindegewebe bestehen, in das kontraktile Elemente, Muskelzellen, eingelagert sind.

In mancher Beziehung ähnlich zusammengesetzt, zeigen Blut und Lymphe doch nach Verteilung, Aufgaben und Aussehen grundlegende Unterschiede.

Die Lymphe steht den Gewebssäften sehr nahe und entnimmt Stoffe und Zellen aus diesen; ihre langsame Strömung kennt nur eine Richtung: Abtransport aus den Geweben in die Blutbahn. Die Lymphe ist relativ zellarm.

Das Blut ist, abgesehen von seiner Farbe, vor allem durch den Kreislauf charakterisiert, der es nicht nur aus den Geweben fort-, sondern auch nach den Geweben hinführt. Das Blut befindet sich in sehr rascher Bewegung und besitzt, wohl im Zusammenhang mit seinem großen Zellreichtum, viel mannigfaltigere Aufgaben als die Lymphe.

Blut und Lymphe gemeinsam ist die Zusammensetzung aus einer Flüssigkeit, dem Plasma, und aus freien Zellen.

Das Plasma ist eine wechselnd zusammengesetzte, wässerige Lösung der verschiedensten Stoffe (Salze, Eiweiße, Fette u. a.), unter denen das sogenannte Fibrinogen morphologisch das größte Interesse darbietet.

Nach dem Tode oder nach dem Ausströmen aus den Gefäßen (auch nach Veränderung der inneren Gefäßoberfläche) gerinnen Blut und Lymphe durch Überführung des Fibrinogens in Faserstoff (Fibrin).

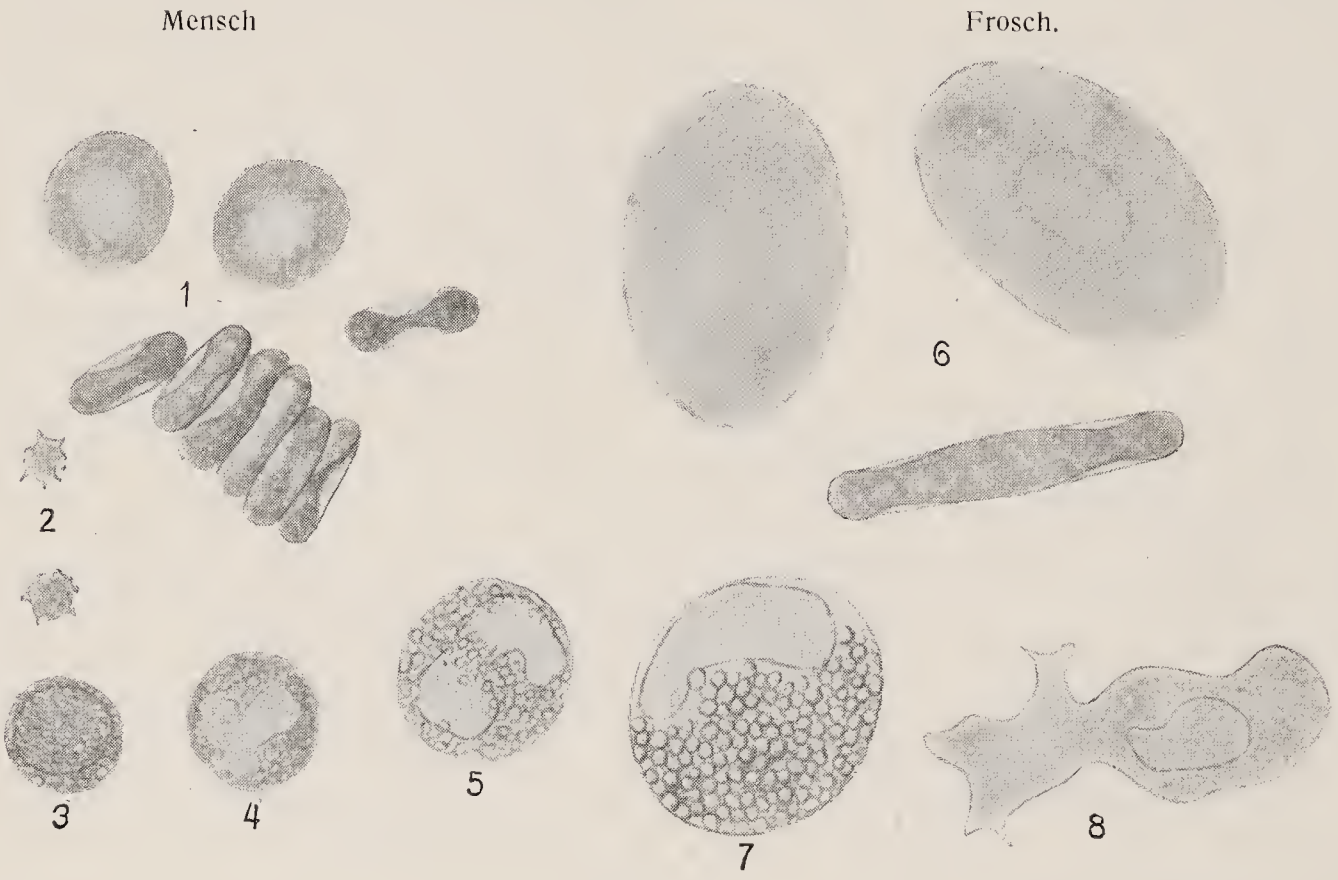

Fig. 51a.

Fig. 51a und b.

Die Zellen des frischen Blutes. 200mal vergrößert. a_{1-5} vom Menschen, a_{6-8} vom Frosch. 1 Erythrozyten von der Fläche und von der Kante gesehen, 2 Blutplättchen, 3 Lymphozyt, 4 feingranulierter, 5 grobgranulierter Hämoleukozyt, 6 Erythrozyten, 7 Leukozyt in Ruhe, 8 Leukozyt in Bewegung. b_{1-3} sind bei auffallendem Licht gezeichnet: 1 unveränderter Erythrozyt, 2 Maulbeerform, 3 Stechapfelform (s. Text). Technik § 72.

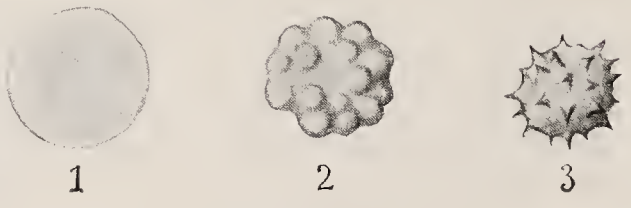

Fig. 51b.

Bei der Gerinnung werden die freien Zellen größtenteils mit dem Fibrin zusammengebacken (beim Blut zu dem sogenannten Blutkuchen, Cruor sanguinis), während eine glashelle Flüssigkeit den fibrinfreien Rest des Plasmas darstellt und Serum genannt wird.

Der Blutkuchen ist rot und besteht aus allen farbigen, den meisten farblosen Blutzellen (s. unten S. 53ff.) und dem Faserstoffe, der sich mikroskopisch als ein Filz feiner Fasern erweist; die Fasern verhalten sich chemisch ähnlich den Fibrillen des leimgebenden Bindegewebes. Das über dem Blutkuchen sich ansammelnde Blutwasser ist farblos und enthält einige farblose Zellen.

An Zellen enthält das Blut sämtliche unten besprochenen Formen, während die Lymphe nur Lymphozyten enthält. Außer diesen finden sich nämlich im Blute

die farbigen Blutzellen (farbige Blutkörperchen, Erythrozyten) (Fig. 51). Dies sind weiche, dehnbare, sehr elastische Gebilde und besitzen eine glatte Oberfläche. Über ihre Gestalt gehen die Ansichten noch auseinander. Fehlen gröbere Veränderungen (s. unten), so haben sie beim Menschen und den Säugetieren zumeist die Form einer bikonkaven Scheibe, in anderen Fällen sehen sie aus wie eine eingedellte Blase („Glockenform") oder wie ein kreisrundes Näpfchen, was jedoch von der Mehrzahl der Forscher als eine schon veränderte Form betrachtet wird.

Von größtem Einfluß auf die Gestalt dieser Zellen ist die Umgebung; jede Veränderung macht sich hier stark geltend. An diesen freien Zellen ist daher eine Reihe allgemeiner Eigenschaften der lebenden Substanz besonders eingehend studiert worden (s. unten). Gerade diese leichte Beeinflußbarkeit der Erythrozyten erklärt zum Teil die Meinungsverschiedenheiten über ihre Form.

In engen Passagen wird ihre Gestalt vielfach geändert, kehrt aber, vom Druck befreit, zur Ausgangsform zurück. Außerdem finden sich im menschlichen Blute

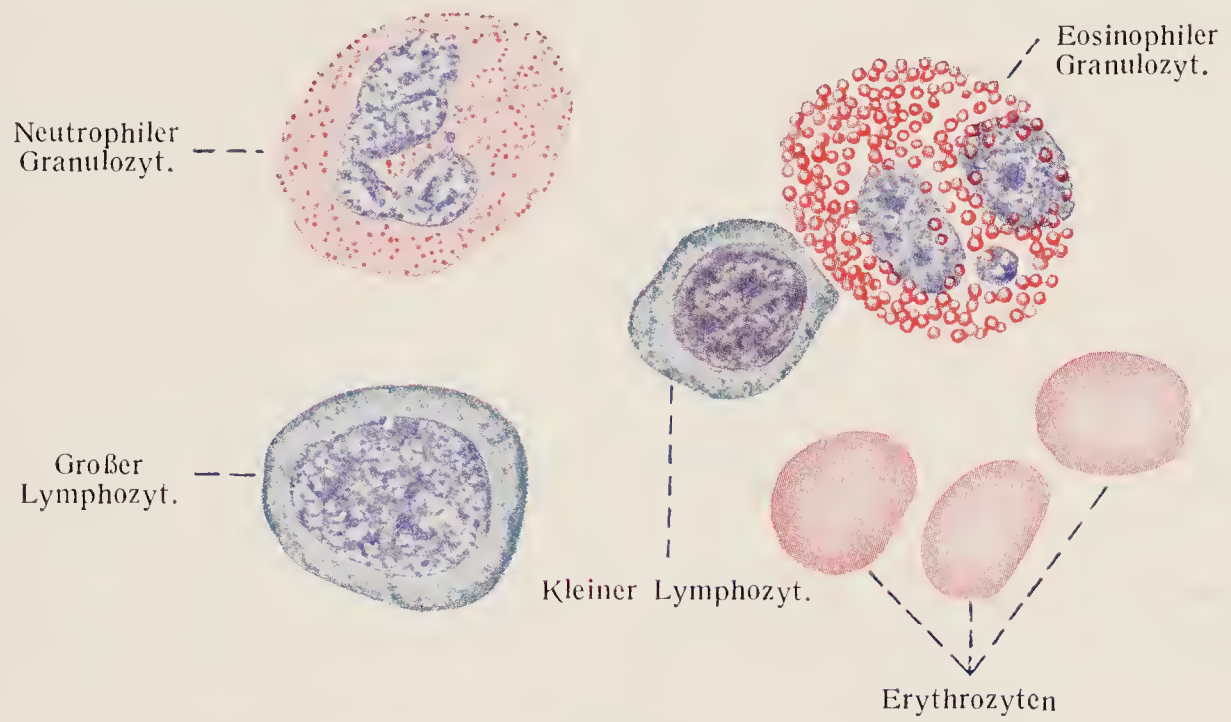

Fig. 52.

Weiße Blutzellen des Menschen aus Ausstrichpräparaten. Technik § 73.

noch kugelige farbige Blutzellen; sie sind kleiner (5 μ) und nur in geringer Anzahl vorhanden; bei Lama und Kamel haben die Erythrozyten die Gestalt ovaler, schwach konvex-konkaver Scheiben.

Ihr Flächendurchmesser beträgt beim Menschen durchschnittlich 7,5 μ, ihr Dickendurchmesser 1,6 μ. Die farbigen Blutzellen unserer einheimischen Säugetiere sind alle kleiner; die größten sind diejenigen des Meerschweinchens (7,48 μ) und des Hundes (7,5 μ).

Der Zelleib des farbigen Blutkörperchens erscheint lebend absolut homogen, besitzt aber wahrscheinlich eine sehr verwickelte Zusammensetzung. Wie in allen Teilen der lebendigen Substanz sind hier komplizierte Eiweißkörper, denen auch der Farbstoff Hämoglobin zuzurechnen ist, Lipoide (Cholesterin, Lezithin) und Salze (besonders Kaliumsalze) auf chemischem Wege nachgewiesen. Wie diese Stoffe in den Erythrozyten zusammengefügt sind, wissen wir nicht. Auch durch die vielen mit diesen Gebilden unternommenen Experimente ist über die Struktur der Erythrozyten keine Einigung erzielt worden.

Vor allem wird die Frage, ob die Eigenform derselben durch die Umhüllung mit einer Membran verursacht ist, verschieden beantwortet. Sicher ist die ganze Substanz der Erythrozyten eine plastisch deformierbare Masse, die manche Eigen-

schaften mit kolloidalen Gemischen gemein hat. Manche Forscher nehmen eine innere Gerüststruktur an, die wir aber wenigstens innerhalb der mikroskopisch erkennbaren Dimensionen für unwahrscheinlich halten.

Das Hämoglobin verleiht den Blutzellen die gelblichgrüne Farbe.

Nur sehr viele übereinander liegende Blutzellen sehen rot aus.

Das auffallendste Merkmal der farbigen Blutzellen der Säugetiere ist ihre Kernlosigkeit, wodurch sie sich von den kernhaltigen Erythrozyten der Fische, Amphibien, Reptilien und Vögel unterscheiden. Die letzteren sind oval, meist größer (beim Frosch 22 μ lang, 15 μ breit); im übrigen zeigen sie die gleichen Eigenschaften wie diejenigen der Säugetiere.

Auch die Erythrozyten der Säugetiere und des Menschen entstehen aus kernhaltigen Zellen, den Erythroblasten (s. Knochenmark, S. 47), die aus indifferenten Teilen des Retikulums an verschiedenen Orten des Körpers gebildet werden.

Die ersten Blutzellen entstehen in der sogenannten Area vasculosa des Dottersackes, in späterer Embryonalperiode beteiligt sich in bedeutendem Maße die Leber an der Erythrozytenbildung, auch im subkutanen Bindegewebsbereich finden sich um die Mitte der Embryonalzeit viele Blutzellbildungsherde, die später durch Fettläppchen ersetzt werden; beim Erwachsenen ist es vorwiegend das rote Knochenmark, das dauernd Ersatz für verbrauchte Erythrozyten liefert. Am deutlichsten kommt dies nach schweren Blutverlusten zum Ausdruck; dann finden sich im Blute

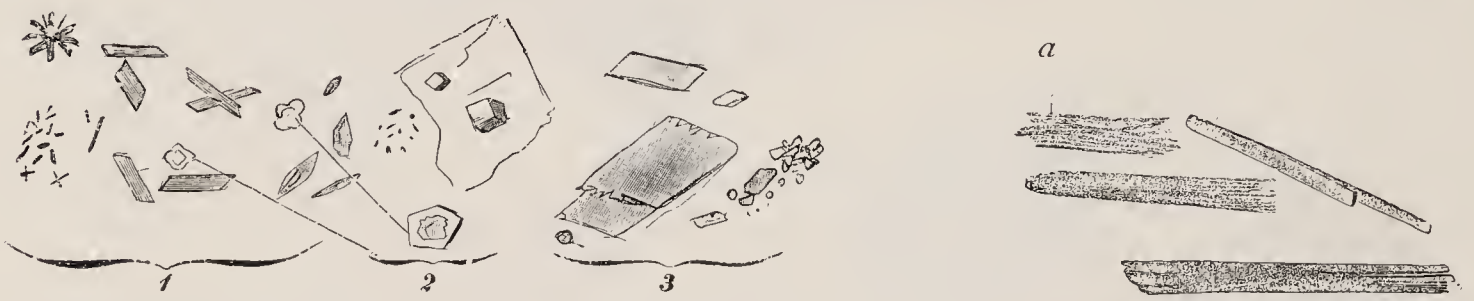

1 Häminkristalle des Menschen, rechts Wetzsteinformen derselben. *2* Kochsalzkristalle. *3* Hämatoidinkristalle des Menschen. 560mal vergrößert. *4* Hämoglobinkristalle des Hundes. *a* Zerfall in Fasern. 100mal vergrößert.

Fig. 53.

Technik § 78.

viele kernhaltige Erythroblasten, weil die Ersatztätigkeit überstürzt abläuft, so daß die Reifung, die unter normalen Umständen mit dem Verluste des Kernes (durch Auflösung oder durch Ausstoßung desselben) einhergeht, unterbrochen wird.

Die Erythrozyten sind also in morphologischem Sinne keine vollwertigen Zellen, weil ihnen der Kern fehlt; so fehlt ihnen auch die Fähigkeit der Vermehrung, und ihre Lebensdauer ist beschränkt. Es gehen andauernd zahlreiche Erythrozyten zugrunde und werden in manchen Organen (besonders Milz) abgebaut und beseitigt.

Ihre wichtige Aufgabe ist die innere Atmung, d. h. die Übertragung des Sauerstoffes aus der Atmungsluft (s. Lunge) an alle Gewebe; sie tauschen den Sauerstoff dort gegen Kohlendioxyd ein. Diese Fähigkeit ist an den Blutfarbstoff, das Hämoglobin, gebunden.

Dieser Farbstoff kristallisiert unter bestimmten Umständen, und zwar bei fast allen Wirbeltieren in rhombischen Systemen; die Gestalt der Kristalle ist bei verschiedenen Arten sehr verschieden, beim Menschen hauptsächlich prismatisch.

Das Hämoglobin geht leicht in Zersetzung über. Eines dieser Zersetzungsprodukte ist das Hämatin, welches weitere Umwandlungen zu Hämatoidin und Hämin erfahren kann. Die Kristalle des Hämatoidins, welche sich innerhalb des Körpers in alten Blutextravasaten, z. B. im Corpus luteum, finden, sind rhombische Prismen von orangeroter Farbe. Die Kristalle des Hämins sind, wenn gut

entwickelt, rhombische Täfelchen oder Bälkchen von brauner Farbe; oft sind sie sehr unregelmäßig gestaltet (Fig. 59); sie sind in forensischer Beziehung sehr wichtig (s. Technik § 76).

Bei der Untersuchung frischen Blutes (s. Technik § 72) drängen sich dem Beobachter eine Reihe von Erscheinungen auf, die teilweise auf allgemeine Eigenschaften der lebenden Materie zurückzuführen sind, teilweise aber mit der besonderen Zusammensetzung dieser Gebilde in Verbindung stehen. Vor allem sind die Erythrozyten, wie alle anderen Zellen (s. § 41), gegen jede Änderung des Salzgehaltes der Flüssigkeit, in der sie sich befinden, äußerst empfindlich.

Hypotonische Lösungen, am stärksten reines Wasser, bringen die roten Blutkörperchen zunächst etwas zum Aufschwellen, bewirken dann rasch den Austritt innerer Zellsubstanzen, darunter vor allem des Hämoglobins; das Blut wird lackfarben. Den gleichen Effekt kann man mit einer Anzahl von Giften erzielen (Saponine, Chloroform, Äther u. a.). Unter dem Mikroskop beobachtet man, am besten bei Zusatz reinen Wassers zu einem frischen Blutpräparat, daß nunmehr das ganze Gesichtsfeld die Hämoglobinfarbe angenommen hat, während die Blutkörperchen als verkleinerte „Blutkörperchenschatten" nur mehr in ihren Umrissen hervortreten.

Behandelt man Froschblutkörperchen zuerst mit Aqua dest., worin sie kugelig aufschwellen, und darauf mit hypotonischer Kochsalzlösung, so treten die sogenannten Hünefeld-Hensenschen Figuren auf; hier schrumpft in der in ihrer Form oft unveränderten Kontur das Zytoplasma zusammen, wobei radiär ausgespannte Fäden eine Verbindung mit der Oberfläche behalten. Aus diesen Erscheinungen schließen viele Autoren auf das Bestehen einer Membran an der Blutkörperchenoberfläche. Unter gleichen Bedingungen entstehen bei Säugetiererythrozyten den sogenannten Stechapfelformen ähnliche Bilder.

Auch hypertonische Lösungen zerstören schließlich die Erythrozyten; doch bewirken sie vorher eine Schrumpfung. Erscheinungen wie die „Maulbeer- und Stechapfelformen", die man in frischen Präparaten (s. Technik § 72) häufig antrifft, sind darauf zurückzuführen, daß das Blutplasma durch Verdunstung eingedickt wird (Fig. 51b, 2 und 3).

Kurz hinweisen können wir an dieser Stelle nur auf die Tatsache, daß auch artfremdes Blut auf die Erythrozyten giftig wirkt; hierbei wird zuerst eine Zusammenlagerung der Erythrozyten und dann eine Auflösung derselben beobachtet, so daß auch auf diese Weise ein Hämoglobinaustritt bewirkt wird. Diese sogenannte Präzipitinreaktion spielt in der praktischen Medizin eine große Rolle.

Eine eigenartige Erscheinung, die man sehr oft an frischen Blutpräparaten beobachtet, ist die sogenannte Geldrollenbildung; größere Reihen von Erythrozyten legen sich dabei mit ihren Breitflächen aneinander, wo sie abgeplattet erscheinen. Wodurch diese Haftung bewirkt ist, ist nicht ganz geklärt.

Aus allem erkennt man, daß die Erythrozyten äußerst komplizierte Gebilde sind, die gegen die verschiedensten Einwirkungen eine hohe Empfindlichkeit aufweisen.

Die weißen Blutzellen (= farblosen Blutkörperchen, Leukozyten). Unter diesem Namen vereinigen wir zwei Hauptarten von Zellen: die Hämoleukozyten und die Lympholeukozyten (kurz Lymphozyten).

Es ist sehr zu bedauern, daß so viele Autoren den Namen „Leukozyten" im Gegensatz zu „Lymphozyten" anwenden. Das ist sprachlich ungerechtfertigt und muß zu Mißverständnissen führen. Der Name Leukozyt, die einfache Übersetzung der „weißen Blutzelle", sollte als Gesamtname erhalten bleiben und nicht als Bezeichnung für eine besondere Art der weißen Blutzellen verwendet werden.

Gemeinschaftlich ist beiden Arten das Fehlen einer bestimmten Gestalt; nur im Zustand der Ruhe sind sie kugelig (Fig. 51). Die amöboide[1]) Beweglichkeit äußert sich darin (Fig. 54), daß das Zytoplasma der Zelle feinere oder gröbere Fortsätze ausstreckt, die sich teilen, wieder zusammenfließen und auf diese Weise die mannigfaltigsten Gestalten erzeugen. Die Fortsätze können wieder zurückgezogen werden, oder sie heften sich irgendwo an und ziehen gewissermaßen den übrigen Zelleib nach sich; die Folge davon sind Ortsveränderungen, die man „Wandern" der Zellen nennt. Die Fortsätze können auch Körnchen oder andere, besonders abgestorbene Zellen umfließen und so in den Zelleib einschließen, ein Vorgang, der „Fütterung" der Zelle genannt worden ist. Solche Zellen, welche die aufgenommenen Teile noch verändern, „verdauen" können, werden Freßzellen, „Phagozyten", genannt.

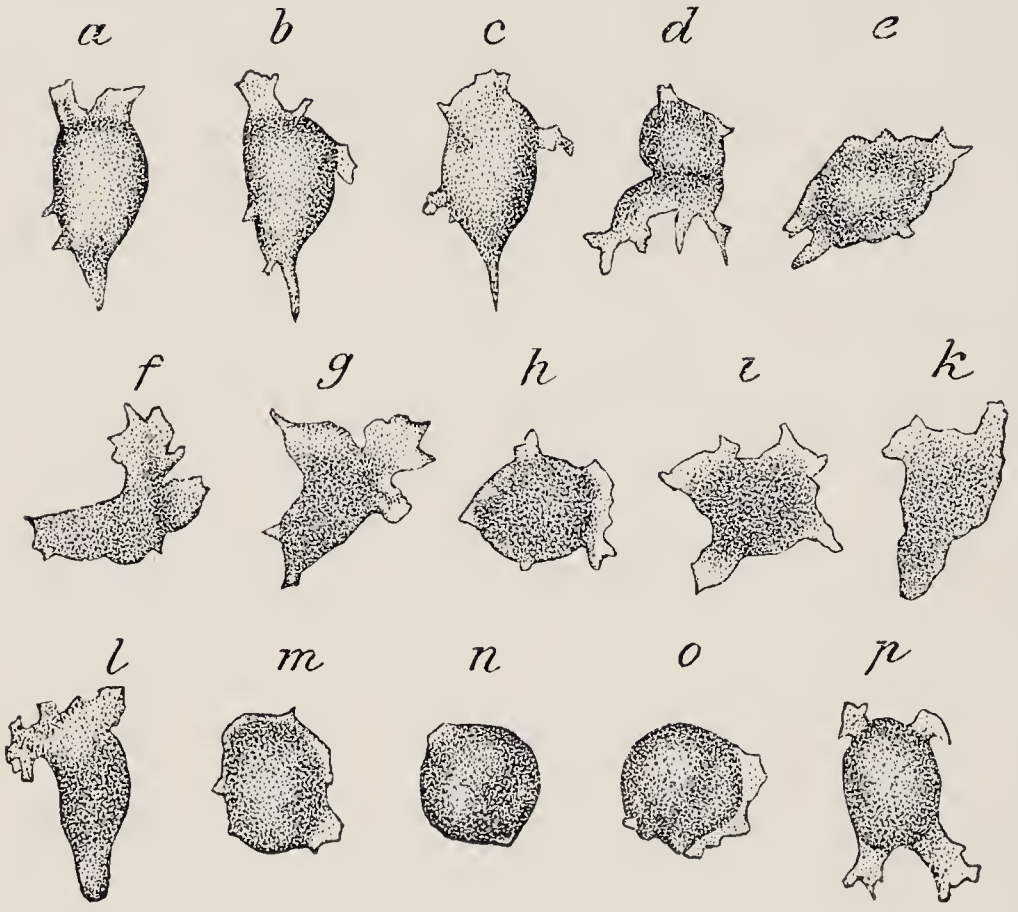

Fig. 54.
Leukozyt vom Frosch in verschiedenen Bewegungszuständen (nach Engelmann aus Verworn, Allgemeine Physiologie). Technik § 77.

Phagozytose kommt aber nicht nur bei Blutzellen vor, viele Gewebszellen besitzen die Fähigkeit, die mit der „Speicherung" gelöster Substanzen (s. S. 5f.) eng zusammenhängt, in viel höherem Maße. Phagozytose ist also keineswegs abhängig von der freien Beweglichkeit der Zellen, sondern beruht auf einer allgemeinen Zytoplasmaeigenschaft, deren physikalische Grundlage wahrscheinlich Oberflächenphänomene sind, wenngleich wir sie noch nicht völlig übersehen können (s. darüber die physiologischen Lehrbücher).

Wie wir gesehen haben, ist die Verbreitung der weißen Blutzellen eine überaus große; sie kommen nicht nur im Blut- und im Lymphgefäßsystem vor, sondern auch im Knochenmark; ferner massenhaft im retikulären Gewebe (S. 46), zerstreut im fibrillären Bindegewebe, endlich zwischen Epithel- und Drüsenzellen, wohin sie wohl vermöge ihrer amöboiden Beweglichkeit gewandert sind.

In den Schleimhäuten wandern weiße Blutzellen in wechselnden Mengen durch das Epithel auf die freie Oberfläche und gehen dort zugrunde. Dabei liefern

1) Die Amöben sind einzellige Organismen, welche die oben beschriebene Bewegung in ausgezeichneter Weise erkennen lassen, daher der Name „amöboide Bewegung".

sie wahrscheinlich Stoffe, die als Schutzmittel gegen Mikroben und andere dem Körper schädliche Substanzen eine große Rolle spielen.

Verschieden sind beide Arten durch ihr Zytoplasma, das bei den Hämoleukozyten besondere Granula aufweist, während bei den Lymphozyten solche fehlen.

a) Die Lymphozyten (Fig. 52) besitzen ein ungekörntes Zytoplasma, das bei jungen Elementen in so geringer Menge vorhanden ist, daß es mit den gewöhnlichen Methoden kaum wahrgenommen wird und nur eine dünne Schale um den verhältnismäßig großen, runden oder einseitig leicht eingekerbten Kern bildet. Sie sind klein (4—7,5 μ), weniger beweglich und bilden 22—25 % der im Blute zirkulierenden weißen Blutzellen. Größere Lymphozyten finden sich normalerweise im kindlichen Blute.

Durch besondere Methoden lassen sich auch hier spärliche Körnchen nachweisen. Es kommen auch Übergangsformen zu gekörnten Leukozyten vor; diese sind aber im strömenden Blute nur dann nachzuweisen, wenn krankhafte Störungen des Stoffwechsels vorliegen.

In praktischer Hinsicht gewinnt das verschiedene Verhalten der Hämoleukozyten und der Lymphozyten gegenüber der sogenannten Oxydasereaktion immer größere Bedeutung.

Diese Reaktion beruht auf der Bildung eines blauen, schwer wasserlöslichen Farbstoffes (Indophenolblau); dieser entsteht unter dem Einfluß oxydierender Fermente aus zwei farblosen Substanzen (α-Naphthol und Dimethyl-p-Phenylendiamin) und schlägt sich im Zytoplasma in der Form von feinsten, tiefblauen Körnchen nieder. Über die technische Ausführung der Reaktion s. die Handbücher der Mikrotechnik.

Die Indophenolblaukörnchen bilden sich in frischen und formolfixierten Präparaten von allen Blutzellen nur in den Hämoleukozyten. Die Lymphozyten bleiben bei dieser Reaktion ungefärbt.

b) Die Hämoleukozyten zerfallen in zwei sowohl durch die Beschaffenheit ihres Zytoplasmas, wie auch ihres Kernes wohl unterscheidbare Arten. Gemeinschaftlich ist beiden der exzentrisch gelegene, einfache Kern insofern, als er in den Hämoleukozyten des strömenden Blutes fast immer tief eingeschnitten oder gelappt (= polymorphkernig) ist.

Die Mehrkernigkeit wird oft vorgetäuscht dadurch, daß die feinen Verbindungsfäden der tief eingeschnittenen Kerne übersehen werden. Die in vielen, besonders in klinischen Arbeiten geschilderten „multinukleären“ oder zwei, drei- usw. kernigen (Hämo-) Leukozyten sind in der größten Mehrzahl der Fälle polymorphkernig, d. h. sie haben einen aus zwei, drei usw., durch feine Fädchen verbundenen Teilen bestehenden Kern. Wirklich fragmentiert ist dagegen der Kern zugrunde gehender Leukozyten (Eiterzellen).

Der Kern tritt in zwei durch Übergänge miteinander verbundenen Formen auf: als „kompakte“ Form — hier kommt es zu keiner fadenförmigen Ausziehung der Kernmasse — und als „gelappte“ Form, bei der zwei bis fünf ungleich große Lappen der Kernmasse durch feine kürzere oder längere Fäden miteinander verbunden werden (Fig. 52). Verschieden sind die beiden Hämoleukozytenarten zunächst durch die Art ihrer Granula, weiter aber auch durch besondere Eigentümlichkeiten ihrer Kerne. Das läßt sich am besten in Form folgender Tabelle darstellen. Man unterscheidet an den Hämoleukozyten des Menschen:

1. feinkörnige „neutrophile“[1]).

Die feinkörnigen H. sind die einzigen, deren Kern variiert, wirklich vielgestaltig (polymorph) genannt werden kann. Ihre kompakte Nierenform ist im strömenden Blut selten, die gelappten Formen bilden dort die Hauptmenge (65—70%) aller Hämoleukozyten. Im übrigen sind die feinkörnigen H. in der Milz, in den Lymphknoten, überhaupt im Körper weit verbreitet.

Die feinkörnigen H. haben einen Durchmesser von 9—12 μ (Mikrophagen), bei der amöboiden Bewegung sind ihre Fortsätze oft fein, spitz ausgezogen, der ganze Körper ist oft gestreckt. Die Oxydasereaktion ist schwach.

2. grobkörnige „eosinophile“[1]).

Die grobkörnigen H. haben dagegen eine sehr wenig variierende Kernform. Ihre kompakte Form ist überhaupt im strömenden Blute selten, die gelappte Form bildet dort etwa 2—4% der Hämoleukozyten. Dagegen ist die kompakte Nierenform sehr häufig im Knochenmark, in den Blutlymphknoten und an vielen Stellen im Bindegewebe, woselbst der Kern oft fast rund ist.

Die grobkörnigen H. haben einen Durchmesser von 8—14 μ. Ihre Fortsätze sind bei der amöboiden Bewegung dicker, plumper, der ganze Körper bleibt mehr rundlich. Die Oxydasereaktion ist sehr stark.

Eine sehr bedeutende amöboide Bewegung kann die Kernform nicht in der Weise beeinflussen, daß sie eine kompakte in eine gelappte oder gar umgekehrt umwandelt. Dagegen vermag sie wohl die S-Form in jene der Schleife oder der Spirale überzuführen, wobei es sich mehr um eine Umlagerung der einzelnen Lappen handelt. Es ist wahrscheinlich, daß die kompakte Kernform die Jugendform, die gelappte dagegen die weiter entwickelte Form repräsentiert, welch letztere sich nicht mehr mitotisch teilen kann. Mehrkernige Hämoleukozyten gibt es im strömenden Blute gar nicht oder höchst selten, dagegen sind sie häufig in der Milz und in Lymphknoten.

Ob die „uninukleären Leukozyten“, bis zu 20 μ große Zellen („Makrophagen“, Monozyten) mit hellem, großem, rundem oder ovalem Kern und reichlichem, entweder neutrophil oder gar nicht gekörntem Zytoplasma, zu den Hämoleukozyten gehören, ist unwahrscheinlich, ihre Abstammung von fixen Bindegewebszellen dagegen stellenweise erwiesen; sie werden deshalb auch als „Histiozyten“ bezeichnet (s. S. 41). Sie sind im strömenden Blut nur spärlich (1%); noch spärlicher (0,5%) sind im Blute die basophilen Leukozyten vorhanden, deren Kernform wie Körnung sehr unregelmäßig ist, und die wahrscheinlich zugrundegehende Elemente sind.

Der Name Mastzelle für die zuletzt genannte Form ist schon wegen der Gefahr der Verwechslung mit der Bindegewebsmastzelle (S. 42) zu verwerfen. Daß auch dort die ganz anders gestalteten Granula basophil sind, macht eine Unterscheidung nach Farbreaktionen überhaupt verdächtig. Wir bedürfen derselben auch bei den Leukozyten um so weniger, als diese morphologische Merkmale (Granulagröße und Kernform) besitzen, die eine Unterscheidung sicherer ermöglichen. Auch der Name „Mastleukozyt“ ist schlecht, weil er keinerlei Beziehung zur Mästung besitzt.

Die Entwicklung der Blutzellen beginnt zuerst in den Blutinseln; das sind Stränge farbloser Bildungszellen des Dottersackes. Von da ab gehen die Auffassungen der Autoren auseinander. Die einen, Verfechter der dualistischen (polyphyletischen) Abstammung der Blutzellen, nehmen an, daß eine frühzeitige Scheidung eintrete in Gefäßwand- (Endothel-) Zellen und in „primäre Erythroblasten“. Letztere werden bald durch eine zweite Generation, die „sekundären“ Erythroblasten, ersetzt, die sich dann zu Erythrozyten umbilden (s. Kap. Knochenmark). Endothelzelle und Erythroblast stehen also nicht im Verhältnis von Mutter zu Tochter, sondern

---

1) Die Bezeichnungen oxyphil, neutrophil, basophil beziehen sich auf Granula des Zelleibes, die sich bei der Anwendung gewisser Farbgemische (s. Technik § 74) vorzugsweise mit sauren oder basischen Farben beladen; neutrophil sind die feinen Granula der häufigsten Leukozytenformen, die weder zu sauren noch zu basischen Farben eine ausgesprochene „Verwandtschaft“ besitzen. Die oxyphilen Granulationen nennt man oft eosinophil, weil Eosin ein zu ihrer Darstellung viel gebrauchter, saurer Farbstoff ist.

sind Geschwister; ein Ursprung von Erythroblasten aus Endothelzellen ist deshalb sehr unwahrscheinlich. Die Hämoleukozyten sollen später aus „Myeloblasten" hervorgehen, die außerhalb der Blutgefäße zuerst in der Leber und dann in jungem Knochenmark liegen. Erythrozyten und Hämoleukozyten sollen aus dem Blutgefäßsystem entstehen, myeloischer[1]) Abkunft sein. Dagegen sollen die Lymphozyten, die beim Erwachsenen durch Mitose größerer, vorzugsweise in den Keimzentren der Lymphknötchen (S. 125) gelegener Zellen der „Lymphoblasten" gebildet werden, aus dem Lymphgefäßsystem entstehen, lymphatischer Abkunft sein.

Die anderen, Verfechter der monophyletischen Abstammung der Blutzellen, glauben, daß — abgesehen von den Gefäßwandzellen — nur ein Teil der Zellen zu hämoglobinhaltigen primären Erythroblasten werde; der andere Teil soll farblos bleiben und die Mutterzelle aller weiteren Blutzellen darstellen, und zwar sowohl der sekundären Erythroblasten als auch sämtlicher Arten der gekörnten wie ungekörnten weißen Blutzellen. Die gleiche Fähigkeit soll auch den Wanderzellen (S. 40) zukommen, die zur selben Zeit sich aus fixen Mesenchymzellen außer- wie innerhalb der Blutgefäße entwickeln. Indifferente Zellen sollen zu allen Zeiten des Lebens sich nach dieser oder jener Richtung differenzieren können, wobei jedoch die Bildung der sekundären Erythroblasten sich mehr und mehr auf das Knochenmark beschränkt. — Die vielfachen Differenzen in dieser Frage sind zum Teil bedingt durch eine verwirrende Nomenklatur und durch die Einmischung Unberufener.

Die Bestimmung der Mengenverhältnisse sowie des Zahlenverhältnisses zwischen farblosen und farbigen Blutzellen unterliegt bedeutenden Schwierigkeiten, die Angaben können deshalb keine großen Ansprüche auf Sicherheit erheben. Beim Menschen sind in einem Kubikmillimeter Blut etwa 5 Millionen farbige und 5—6 (nach anderen 10) Tausend farblose Blutzellen enthalten.

Die Blutplättchen sind als sehr vergängliche, farblose, runde, ovale oder zugespitzte Körper von 2—4 μ Durchmesser (Fig. 55) amöboider Bewegung fähig. Sie enthalten einen Körper, dessen Kernnatur höchst fraglich ist. Zuweilen sind sie in großer Anzahl im Blute vorhanden. Ihre Herkunft ist dunkel; die von der einen Seite behauptete Abschnürung von Erythro- oder Leukozyten wird von anderer Seite bestritten, ebenso ist noch unentschieden, ob die Rolle, welche sie bei der Gerinnung spielen, eine direkte oder nur eine vermittelnde ist.

Bei den Zählmethoden bleiben die Blutplättchen leicht an den Wänden der Mischgefäße kleben; daher kommen wohl die stark differierenden Zahlenangaben (245000—962000 Blutplättchen in 1 cmm Menschenblut).

Im Froschblut finden sich ungefärbte, platte, ovale oder zugespitzte kernhaltige Elemente („Thrombozyten"), die kleiner sind als die Erythroblasten und mit den Blutplättchen der Säuger verglichen worden sind.

Als Elementarkörnchen bezeichnet man Gebilde, die größtenteils Fettpartikelchen sind, welche durch den Chylus ins Blut übergeführt wurden. Sie lassen sich bei saugenden Tieren und bei Pflanzenfressern leicht nachweisen; im übrigen fehlen sie dem vom gesunden Menschen entnommenen Blute. Kleine lichtbrechende Körnchen nicht fettiger Natur, die in wechselnder Menge in jedem Menschenblute vorkommen, hat man Hämatokonien (Blutstäubchen) genannt.

Die nahen unmittelbaren Beziehungen, die das Blutbild zu dem Befinden des gesamten Körpers hat, beruhen auf der Tatsache, daß die Blutzellen in dauerndem Werden und Vergehen aus den verschiedenen Provinzen des retikulären Bindegewebes stammen. Dabei scheint die Menge der in der Zeiteinheit gebildeten und diejenige der zugrundegehenden Blutzellformen sich unter normalen Verhältnissen die Wage zu halten. Jede Veränderung des normalen Stoffwechsels, jede Krankheit

1) Von myelon (griech.), Mark = Knochenmark.

bringt feinere oder gröbere Schwankungen in der Blutzusammensetzung mit sich. Die Untersuchung des Blutes gewährt dem Arzte deshalb oft wesentliche Einblicke in den Gesundheitszustand des Menschen.

Schwierig ist die Frage zu beantworten, wie das Auftreten von Blutzellformen außerhalb der anerkannten Bildungsstätten und des Blutes zu erklären ist. Wir haben schon erwähnt, daß basophile Rundzellen (kleine, mittlere und große Lymphozyten) an vielen Stellen des Bindegewebes angetroffen werden. Aber auch Granulozyten, in erster Linie grobgekörnte, kommen z. B. in den Schleimhäuten des Magendarmkanales, im Bindegewebe des Thymus u. a. vor; bei Tieren mit lebhaftem Stoffwechsel (Ratten, Mäuse) sind feingekörnte Leukozyten konstante, normale Bewohner des Bindegewebes. Viele Autoren halten diese erwähnten Leukozyten sämtlich für aus den Gefäßen ausgewanderte Blutzellen. Wir glauben dagegen mit anderen Untersuchern, daß diese Zellen am Orte ihres Vorkommens gebildet werden. Auch die Mehrzahl der bei Entzündungen so reichlich sich ansammelnden Leukozyten, die in schweren Fällen, den Hauptbestand des Eiters bilden, halten wir nicht für aus dem Blute ausgewandert, sondern für lokal entstanden. Doch ist diese Frage noch umstritten.

Fig. 55.
Blutplättchen, in Bewegung fixiert und gefärbt (nach Fürbringer-Goeppert, Lehrbuch der Anatomie). ca. 1700 mal vergrößert. Technik § 74.

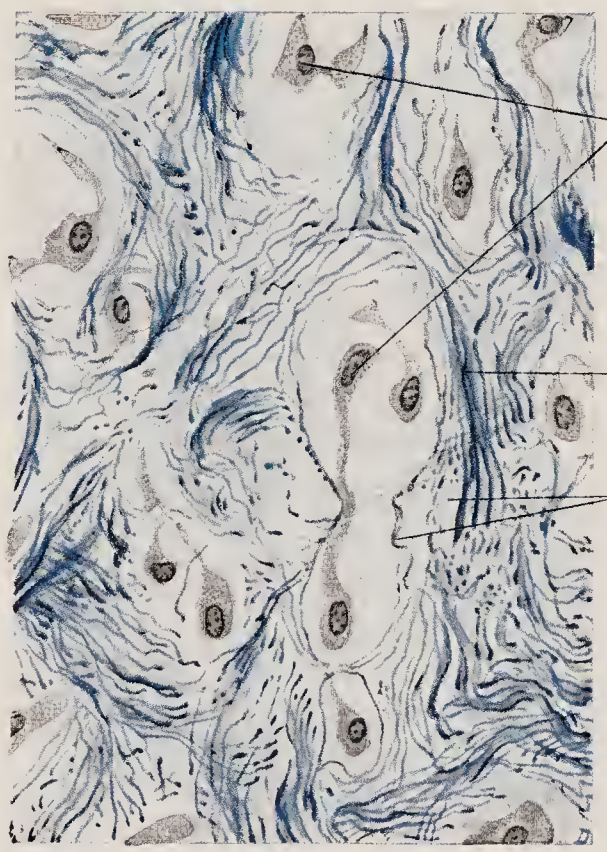

Fig. 56.
Gallertiges Bindegewebe (Nabelstrang zur Zeit der Geburt, Mensch). 500 mal vergrößert. Technik § 79.

b) Das gallertartige Bindegewebe.

Es besteht (Fig. 56) aus einer großen Menge ungeformter, „schleimhaltiger", feine Bindegewebsbündel einschließender Grundsubstanz, die in den Maschen des Zellverbandes liegt, und findet sich bei höheren Tieren nur im Nabelstrange der Embryonen, ist dagegen bei vielen niederen Tieren sehr verbreitet. Freie Zellen finden sich in diesem Gewebe nur selten; es ist eine in mechanischer Hinsicht ausdifferenzierte Form des Bindegewebes.

c) Das fibrilläre Bindegewebe.

Es tritt in sehr verschiedener Gestalt und Zusammensetzung auf. Je nach der Differenzierungsweise der Interzellularsubstanz gewinnt es ein ganz verschiedenes Aussehen. Wir unterscheiden:

α) das lockere (oder formlose) Bindegewebe (Fig. 57), das überall dort gefunden wird, wo eine ausgesprochene mechanische Beanspruchung fehlt, dagegen die Stoffwechselfunktion (s. S. 36) stark entwickelt ist. Hierdurch erscheint es morphologisch als Verbindungs- und Ausfüllungsmasse zwischen benachbarten Geweben und Organen und steht zwischen den retikulären Bindegeweben und den strafferen Formen.

An Zellen finden wir in ihm die meisten Arten der oben besprochenen vor: Fibrozyten, Fettzellen, ruhende Wanderzellen, Mastzellen, verschiedene Formen von weißen Blutzellen, an manchen Stellen Pigmentzellen.

Die Interzellularsubstanz ist durch lockere Fügung und mannigfachste Richtung ihrer kollagenen Bündel ausgezeichnet und überall von meist feineren elastischen Fasernetzen durchzogen.

Sehr oft, besonders in der Subcutis, ist das lockere Bindegewebe in mehreren Lamellen übereinander geschichtet. In feinsten Blättern dringt es in die Muskelbündel vor und umhüllt jede Muskelfaser. Nur schwer ist oft die Grenze zu retikulärem Gewebe zu ziehen. Besondere Beachtung verdient die unmittelbare Umgebung der kleinen Gefäße; hier sind die Zellen oft besonders gestaltet.

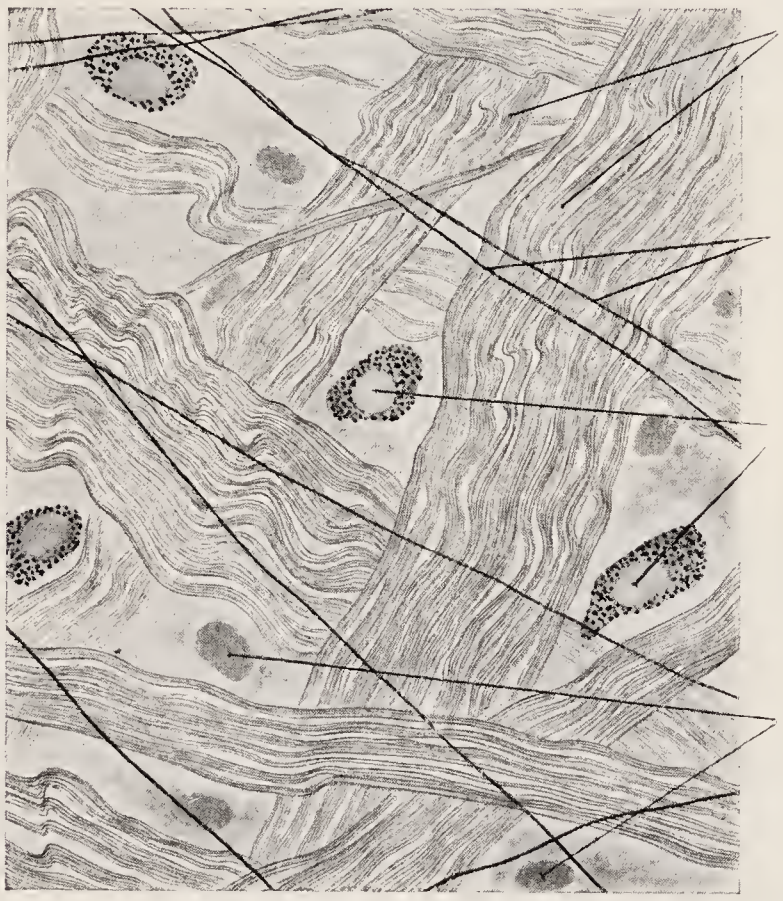

Fig. 57.

Lockeres Bindegewebe. Ausgespanntes Häutchen vom Zwischenmuskelgewebe (Kalb). Färbung der kollagenen, elastischen Fasern und der Mastzellen. 500mal vergrößert. Technik § 80.

Da, wo lockeres Bindegewebe an Epithel stößt, kommt es nicht selten zur Bildung gleichartig aussehender Häute, die als Grundmembranen (Basement membrane), als Membranae propriae und als Glashäute beschrieben werden. Sie sind zum Teil Modifikationen des Bindegewebes und bestehen dann aus einem Filz feinster Fasern, zum Teil ein Produkt des Epithels (s. Entwicklung der Glashaut des Haarbalges).

Einen besonderen Charakter besitzen die flächenhaft ausgebreiteten Bindegewebsmembranen, die wir als Mesenterien und Omenta in den serösen Höhlen vorfinden. Im Anfang als solide Bindegewebsplatte angelegt, wird das große Netz nach und nach von kleinen und größeren Öffnungen durchsetzt, die von feineren und gröberen kollagenen Bündeln begrenzt werden. Nach der freien Bauchhöhle zu werden die Bündel durch die sogenannten Deckzellen begrenzt (Fig. 58) (s. oben S. 39), die den Fibrozyten sehr nahe stehen und vielerorts überhaupt die einzigen Zellen sind, denen man die Ernährung und Bildung der Kollagenbündel zur Last legen kann. Nur in gröberen Teilen der Membranen finden sich

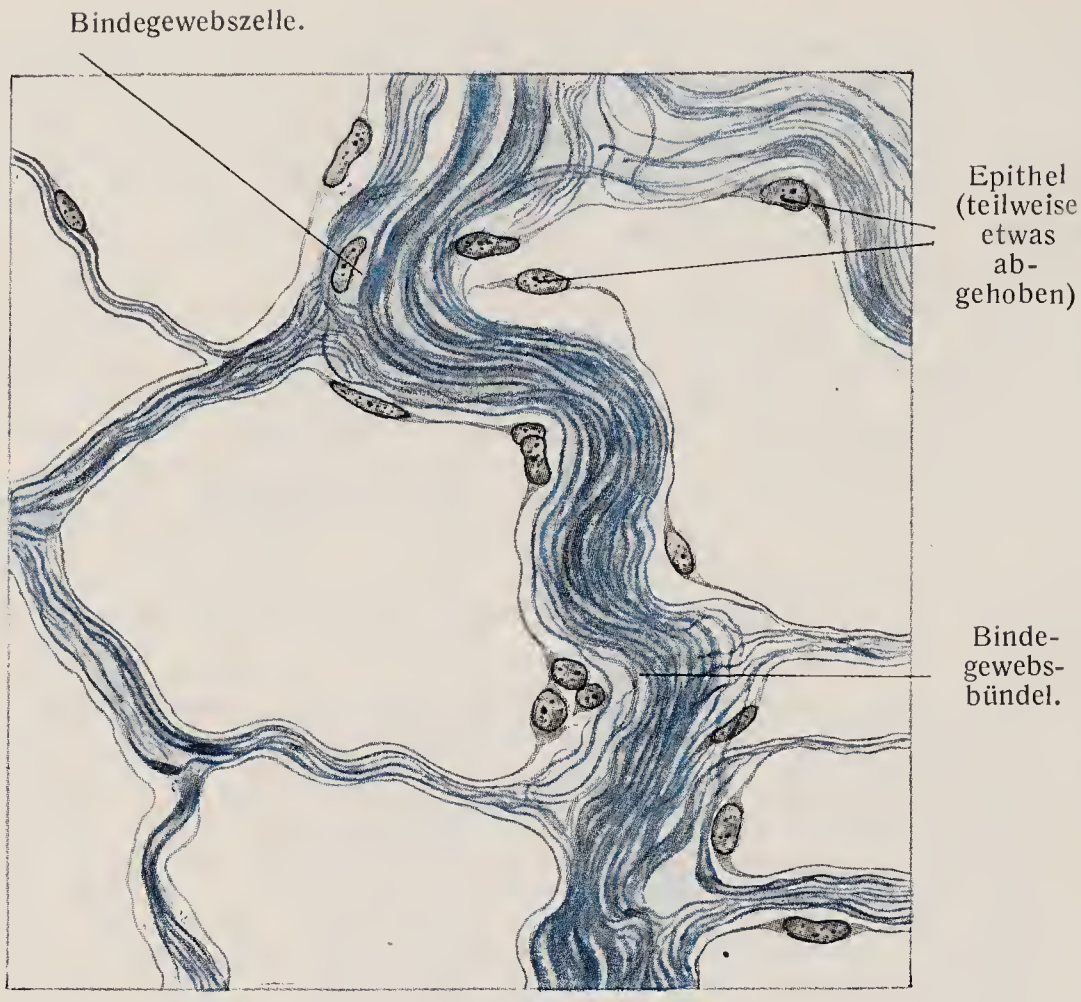

Fig. 58.
Stückchen des Omentum majus eines Hundes 500 mal vergrößert. Technik § 38.

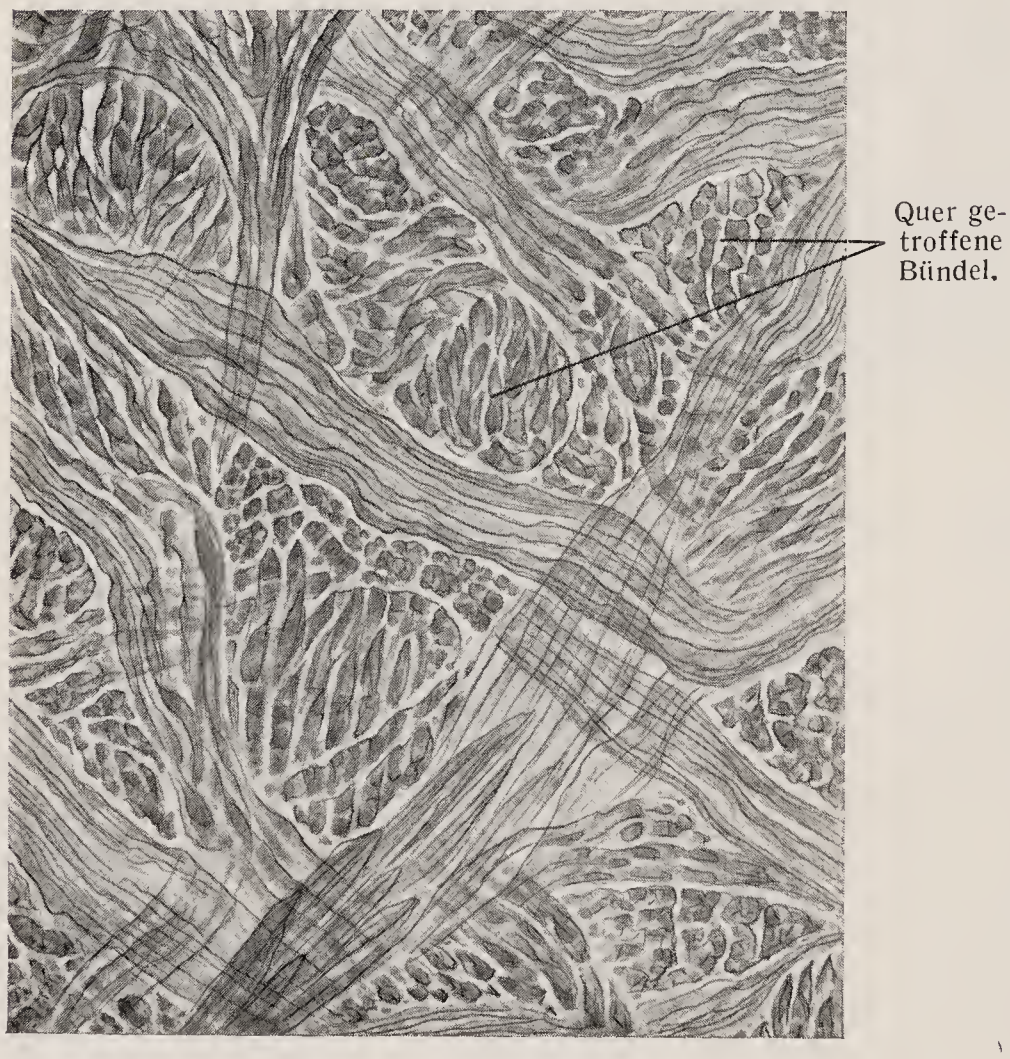

Fig. 59.
Aus einem senkrechten Durchschnitt durch das Str. reticulare des Coriums (Lederhaut) vom Rinde. 80 mal vergrößert. Technik § 81.

noch andere Zellen vor, die im Innern liegen und teils wie Fibrozyten, teils wie ruhende Wanderzellen gestaltet sind (über die sogenannten Milchflecken s. unter Peritoneum).

β) Die geformten Bindegewebe treten überall da auf, wo gesteigerte mechanische Beanspruchungen die Stützsubstanz treffen. Je nach der Art dieser Reize kommt es zu verschiedenen, charakteristischen Bildungsformen. Die interzellularen Differenzierungen überwiegen an Masse stark die Zellen, die Saftströmung dürfte in gleichem Maße erschwert sein; die Zahl der in diesen Geweben anzutreffenden Wanderzellen ist entsprechend bedeutend geringer als im lockeren oder gar im retikulären Bindegewebe.

Schon die Umhüllung größerer Bündel anderer, faseriger Gewebe (Nerven, Muskeln) erfordert stärkere Lagen parallelfaseriger Bindegewebe (Perineurium, Perimysium). Stärkere flächenhafte Dehnungsreize, wie sie von den bei der Zusammenziehung sich verdickenden Muskeln auf die oberflächlichen Bedeckungshäute (Faszien) ausgeübt werden, bewirken oft eine Durchflechtung starker, sich kreuzender, kollagener Bündel.

An manchen Stellen der Haut (beim Menschen besonders an Handfläche und Fußsohle) handelt es sich darum, eine gegen Druck widerstandsfähige Bindegewebslage zu schaffen, wobei eine stärkere Ausbildung der kollagenen Fibrillenbündel (bis zur Stärke von 10 μ) und eine Durchflechtung derselben in den verschiedenen Richtungen des Raumes erzeugt wird (Fig. 59). Das kollagene Formelement überwiegt in diesen Geweben das elastische bedeutend.

Wirkt ein Zug auf das Bindegewebe vorwiegend in einer Richtung, so kommen parallelfaserige Bindegewebe zustande, wie sie bei vielen Gelenkbändern vorliegen, in denen dann die Fibrozyten bei reichlicher Fibrillenbildung zu länglichen

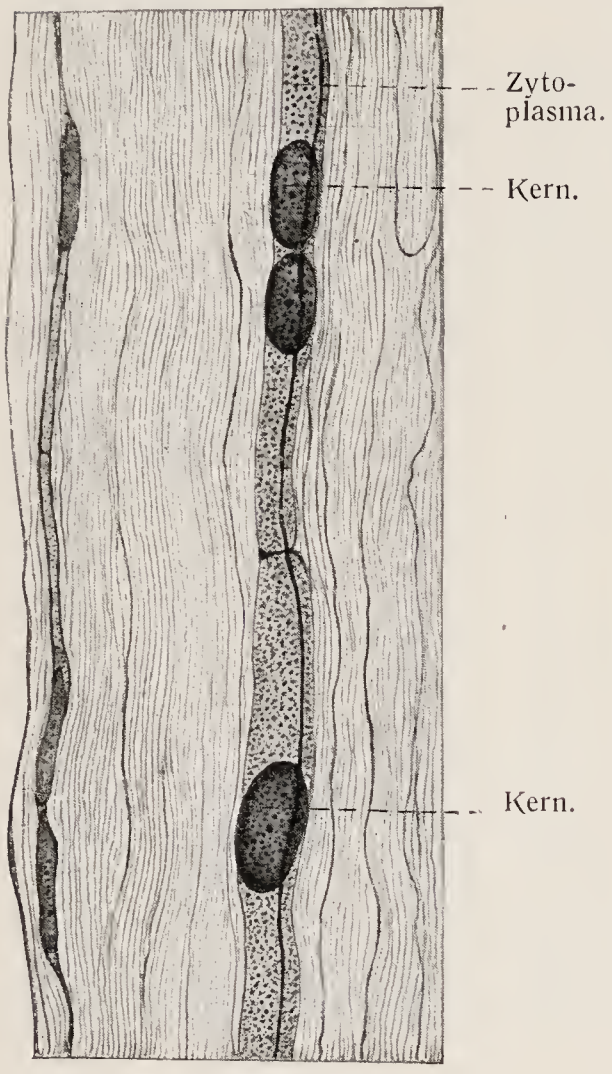

Fig. 60.

Sehnenzellen der Maus. 770mal vergrößert. Technik § 82.

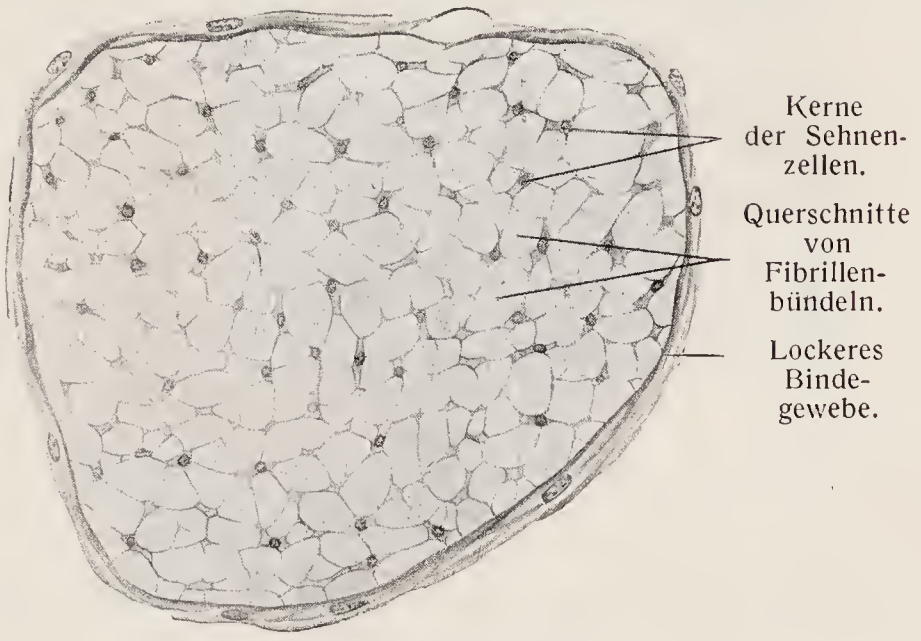

Fig. 61.

Querschnitt durch ein Sehnenbündel (Rattenschwanz). (Nach einem Präparat vom M. Heidenhain.) 500mal vergrößert. Technik § 83.

Zellformen mit spindeligen Zellkernen umgeformt erscheinen. Die enorme Ausbildung kollagener Fibrillenbündel bedingt die starke Widerstandsfähigkeit der Bänder gegen Zug und Zerreißung.

Die extreme Einseitigkeit in der Ausbildung parallel angeordneter, kollagener Fibrillenbündel, gleichzeitig gänzliche Einseitigkeit starker Zugbeanspruchung charakterisiert das Sehnengewebe.

Die Regelmäßigkeit des Sehnenaufbaues wird durch die Zusammenfassung der Fibrillenbündel zu Primitivbündeln bewirkt; zwischen diesen liegen spärliche Mengen lockeren Bindegewebes, das die zur Ernährung notwendigen Blutgefäße führt. Elastische Fasern, die hier sehr fein sind, kommen nur spärlich vor.

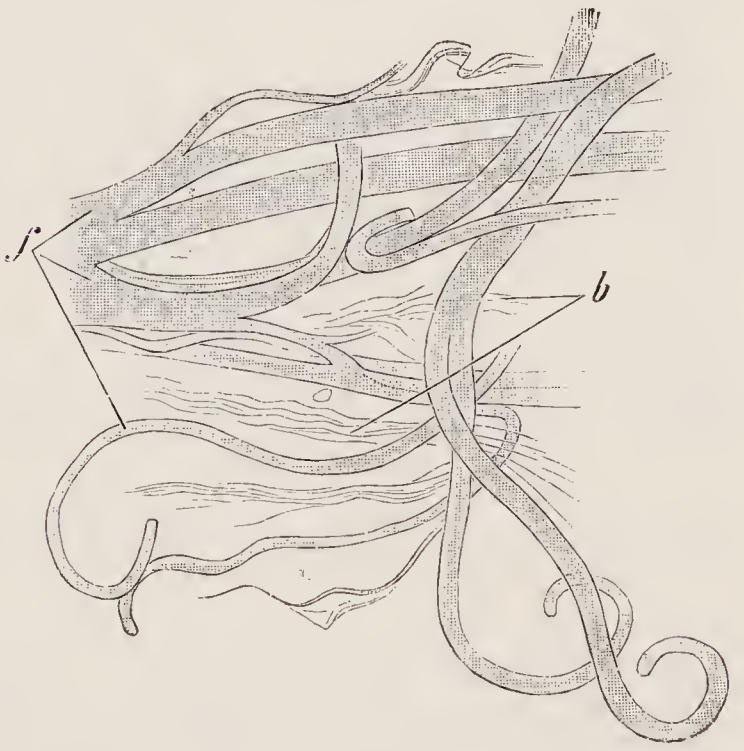

Fig. 62.

Sehr dicke elastische Fasern (*f*) aus dem Nackenband des Rindes, *b* Bindegewebsbündel. 560mal vergrößert. Technik § 84.

Die Sehnenzellen sind zu säulenartigen Reihen angeordnet (Fig. 60), und die langgestreckten Zellkörper, die einen spindeligen Kern enthalten, liegen dicht von der fibrillär differenzierten Interzellularsubstanz umschlossen, so daß der Zelleib in der Längsrichtung meist eingefurcht wird. Dadurch bekommen die Sehnenzellen die Form eines zentral gelegenen Stabes, von dem nach drei oder vier Seiten dünne blattartige Anhänge abgehen (sogenannte Flügelzellen). In der Fort-

setzung dieser peripherischen Zellabschnitte ist die Interzellularsubstanz von Spalten durchsetzt, so daß die Orte, an denen die Zellen liegen, auf dem Sehnenquerschnitt durch solche Spalten miteinander in Verbindung stehen (Fig. 61). Auch die Zellen stehen selbst untereinander in Verbindung.

Geformtes Bindegewebe kann aber auch bei extremer Ausbildung elastischer Substanz vorkommen. Hierdurch wird bei einseitigem Zuge die Möglichkeit einer Dehnung zugelassen, der dann beim Nachlassen des Zuges die Wiederherstellung der ursprünglichen Länge folgt. Solche Gewebe bezeichnen wir als elastische Bänder (Nackenband, Ligg. flava).

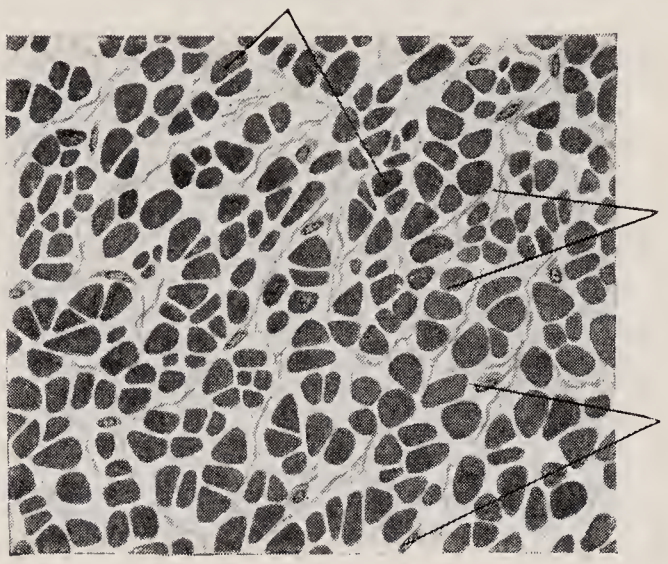

Fig. 63.

Querschnitt durch das Nackenband des Rindes. Elastische Fasern dunkel. 500mal vergrößert. Technik § 85.

Die elastische Substanz bildet in ihnen parallel gerichtete, aber vielfach untereinander zusammenhängende dicke elastische Fasern (Fig. 63), an denen man eine etwas dichtere Oberflächenschicht darstellen kann. Diese Fasern liegen in der spärlichen Interzellularsubstanz, in der auch kollagene Fibrillen in geringem Grade ausgebildet sind (Fig. 63). Die Zellen, umschlossen von der Interzellularsubstanz, zeigen den gewöhnlichen Typus der Fibrozyten; Wanderzellen werden nur spärlich angetroffen.

Als besonders spezialisierte Abarten des lockeren Bindegewebes betrachten wir endlich das Pigmentgewebe und das Fettgewebe.

d) Das **Pigmentgewebe** ist ein lockeres Bindegewebe, bei dem ein Teil der Fibrozyten Pigment enthält. Dieses erfüllt das Zytoplasma in unzähligen feinen rundlichen oder stabförmigen Körnchen, die entweder eine mehr gelbliche oder dunkelbraune Farbe besitzen.

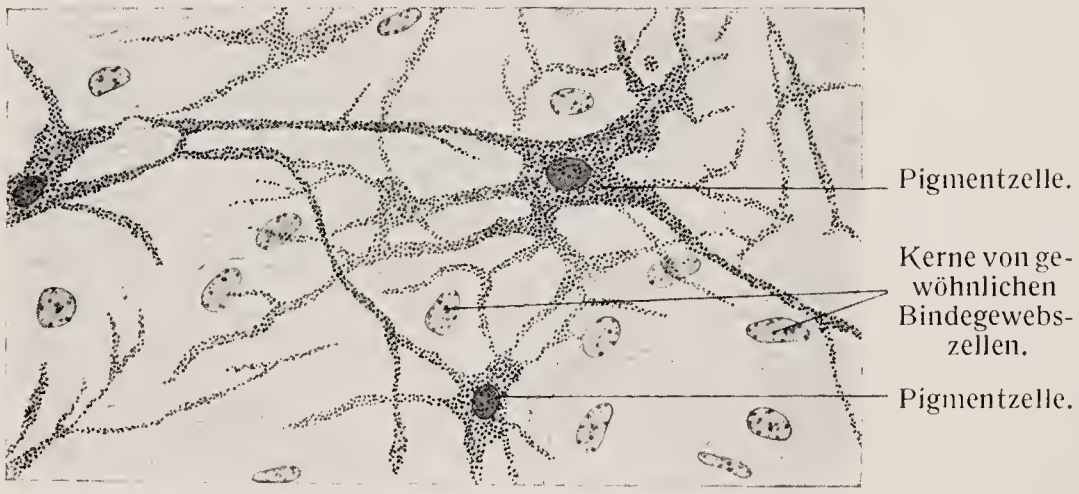

Fig. 64.

Pigmentgewebe im Corpus ciliare des Auges (Kaninchen). Die Pigmentzellen haben den plasmoidalen Zusammenhang bewahrt. 500mal vergrößert. Technik § 86.

Solche Pigmentzellen kommen beim Menschen nur in einzelnen Stellen der Haut und im Auge vor; bei vielen, besonders niederen Tieren, sind sie dagegen sehr verbreitet und spielen hier durch ihre besondere Ausbildung vielfach eine große Rolle als Schutz gegen Wärme und Belichtung, zur Erzeugung auffallender Farben usw. Hier wird in besonders ausgeprägten Fällen die allen Zellen zukommende Formveränderlichkeit zu einer wichtigen Eigenschaft: durch Aussenden von Fortsätzen können die Pigmentkörnchen in eine dünnere Lage ausgebreitet werden, durch Zusammenballung der Zelle wird dagegen eine dichte Körnchenlagerung ganz andere Lichtwirkungen zulassen.

Die Entstehung der Pigmentkörnchen kann offenbar mit den verschiedensten Prozessen in Zusammenhang gebracht werden; in vielen Fällen handelt es sich um

einen Farbstoff, der aus dem Hämoglobin der Blutkörperchen durch Zersetzung entsteht und von den Bindegewebszellen gespeichert wird (hämatogenes Pigment). Andere Pigmente (Melanine, Lnteïne) mögen autochthon durch fermentative Tätigkeit der Zellen selbst entstehen. Ontogenetisch wird die Pigmentbildung von manchen Forschern mit den Plastosomen in Verbindung gebracht.

Nicht jede Pigmentzelle ist eine Bindegewebszelle, es gibt auch pigmentierte Epithelzellen, z. B. im Auge.

e) Das **Fettgewebe** ist ebenfalls nur eine Abart des lockeren Bindegewebes, da die Ausbildung von vereinzelten Fettzellen überall, besonders in der nächsten Umgebung der Blutgefäße, in dieser Gewebsform vorkommt. Auch wissen wir, daß bei starker Fettbildung im Körper auch an solchen Stellen des Bindegewebes ein Überwiegen der Fettzellen gefunden wird, wo wir sie normalerweise nur vereinzelt vorfinden.

Flächenansicht von Fettzellen, in deren Kernen Fettröpfchen sichtbar sind.

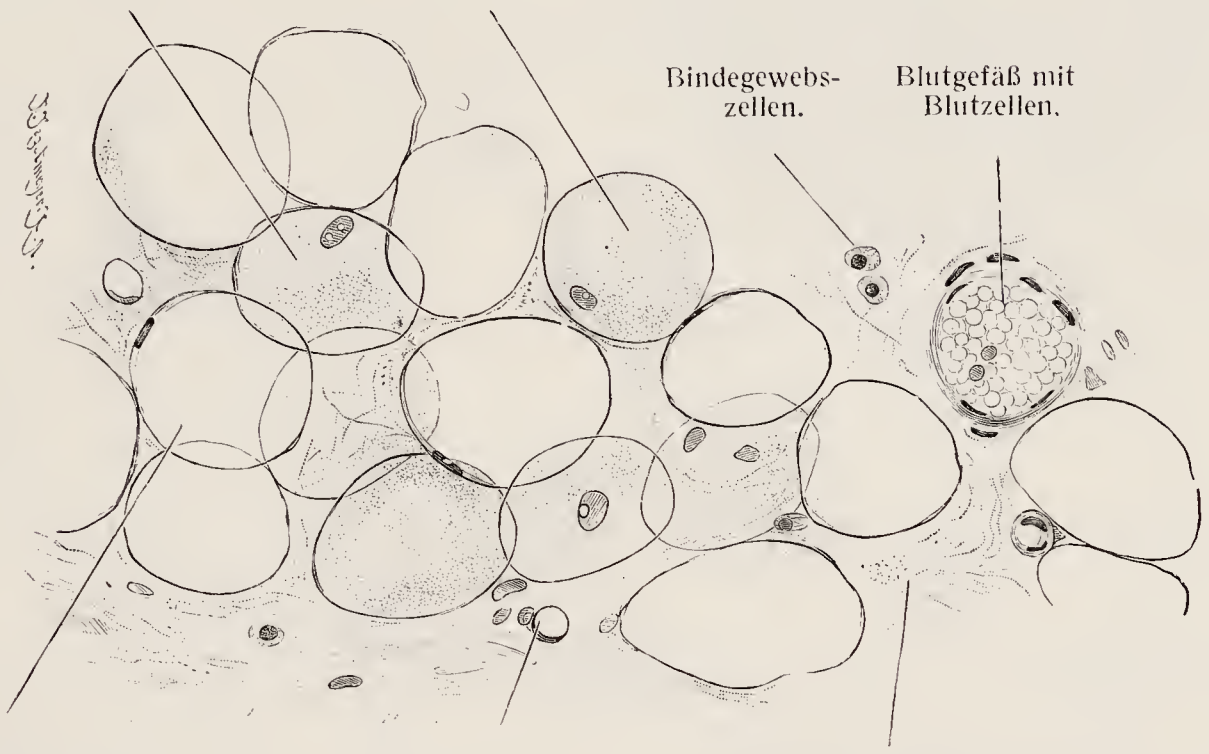

Fig. 65.

Stückchen Fettgewebe aus einem Schnitt der menschlichen Kopfhaut. Etwa 240mal vergrößert. Technik § 87.

Andererseits bestehen sicherlich nahe Beziehungen zu den retikulären Geweben, wie denn lockeres und retikuläres Bindegewebe allenthalben nahe zusammenhängen.

Die Fettsubstanzen sind Glyzerinester hochwertiger Fettsäuren, zum Teil auch fettsaure Salze. Histologisch ist Fett gut zu charakterisieren: 1. frisch durch seine eigenartige Lichtbrechung, 2. nach Osmiumbehandlung durch die Schwärzung (welche nicht ganz spezifisch ist), 3. nach Formolfixation unter Vermeidung fettlösender Agenzien (Alkohol, Äther, Chloroform, Xylol) durch Färbung mit Sudan III, Scharlach R. u. a. sogenannten, indifferenten Farbstoffen. (Genaueres s. in Lehrbüchern der Mikrotechnik.)

An Fettzellen bildet das Zytoplasma nur einen schmalen, an der Peripherie gelegenen Saum, während der größte Teil der Zelle von einem großen Fettropfen eingenommen wird. Peripher befindet sich auch der stark abgeplattete Kern, der in gut ausgebildeten, nicht aber in atrophischen Fettzellen regelmäßig ein oder mehrere scharf umschriebene Fettröpfchen enthält (Fig. 65). Häufig ist der Zytoplasmasaum so dünn, daß er nicht mehr zu sehen ist. Anhäufungen von Fettzellen geben Veranlassung zur Bildung einer von zahlreichen Blutgefäßen, Lymphgefäßen und Nerven durchzogenen Formation, des Fettgewebes,

das in physiologischer Beziehung (Stoffwechsel) eine sehr wichtige Rolle spielt.

Das Fettgewebe ist nach dieser Darstellung eine Modifikation des Bindegewebes; es besitzt aber eigene embryonale gefäßreiche Bildungsstätten, in welchen zumeist vor der Fettablagerung Blutzellenbildung zu beobachten ist. In den Mesenchymzellen lagert sich dann das Fett in Form zahlreicher kleiner Tröpfchen ab, die allmählich zu dem einen großen Fettropfen zusammenfließen. Nach neueren Untersuchungen bewahren trotz der Aufblähung die einander benachbarten Fettzellen ihre primitiven zytoplasmatischen Verbindungen.

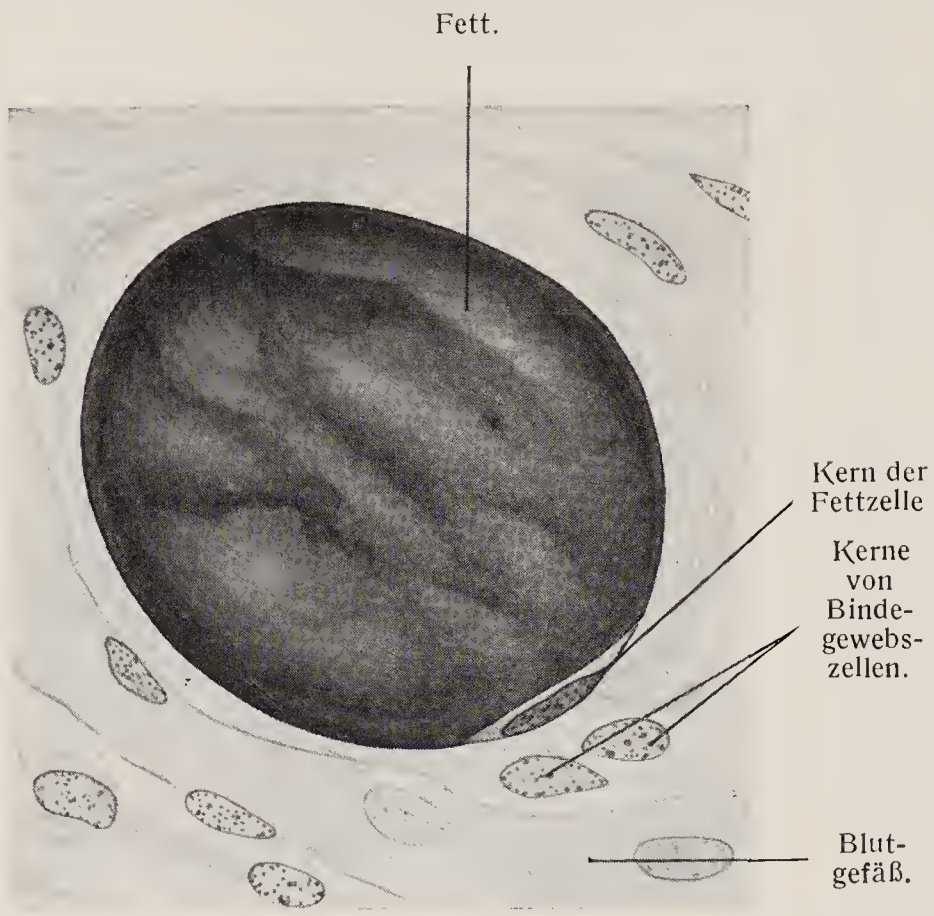

Fig. 65 a.
Fettzellen aus dem großen Netz des Menschen. 800 mal vergrößert. Technik § 87.

Bei hohen Graden von Abmagerung findet man in einzelnen Fettzellen das Fett bis auf kleine Tröpfchen verschwunden; ein blasses mit schleimiger Flüssigkeit vermengtes Zytoplasma ist an dessen Stelle getreten, die Zelle ist nicht mehr kugelrund, sondern platt geworden. Man nennt solche Zellen seröse Fettzellen In diesem Falle nähert sich die Fettzelle wieder der Vorstufe, von der sie bei der Fettaufspeicherung ausgegangen war. In vielen Fettzellen treten nach dem Tode oft kugelige Haufen nadelförmiger Kristalle, sogenannte Margarinkristalle, auf.

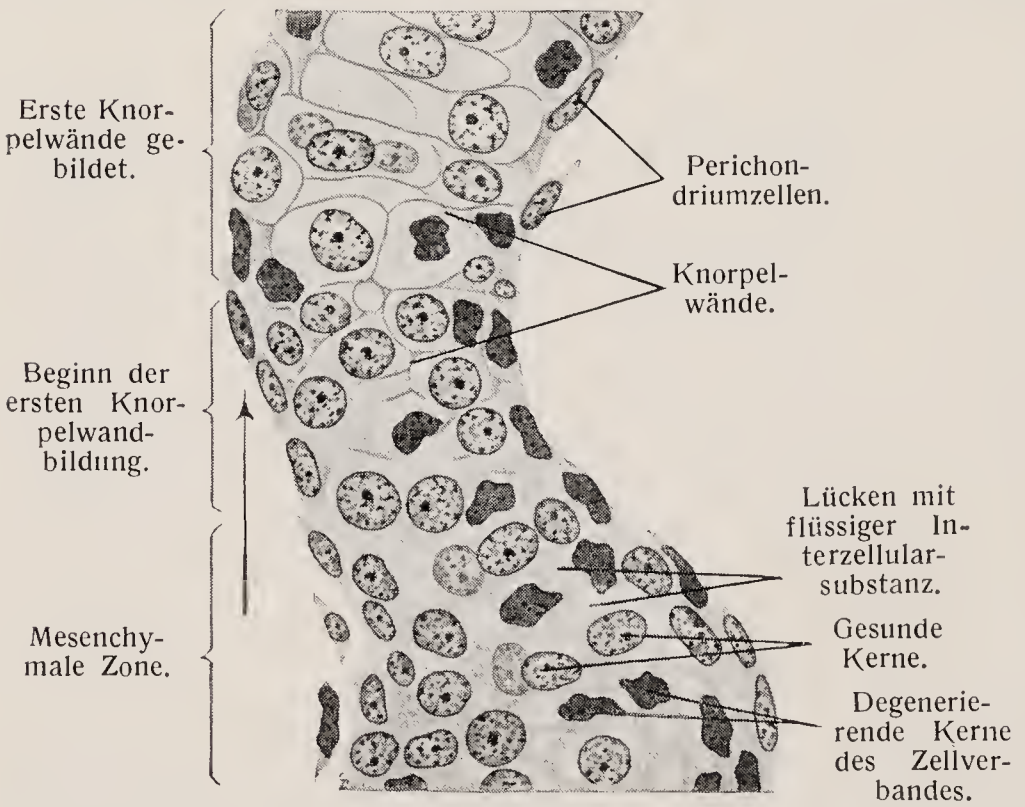

Fig. 66.
Schnitt durch einen Kopfknorpel einer jungen Unkenlarve (*Bombinator*). 500 mal vergrößert. Technik § 89. In der Richtung des Pfeiles schreitet die Bildung der Knorpelsubstanz fort. Während dieses Vorganges gehen zahlreiche Kerne des Zellverbandes zugrunde (s. degenerierende Kerne). Die vielen degenerierenden Zellkerne findet man teils in schon durch Interzellularsubstanz abgeschlossenen Knorpelzellen, teils im Zellverband vor Bildung der ersten Scheidewände. Von manchen Autoren wird angenommen, daß diese Kerne mit zugehörigen Zytoplasmateilen sich unmittelbar in Interzellularsubstanz umwandeln.

3. Das Knorpelgewebe.

An Stellen, wo sich Knorpelsubstanz ausbildet, wird das Gefüge des mesenchymalen Zellverbandes dichter, indem die Lücken zwischen den Zytoplasmasträngen zunächst kleiner werden, dann vollständig schwinden (Fig. 66). An Stelle der Lücken bilden sich nun zuerst dünne Scheidewände einer festeren Substanz aus, wodurch zytoplasmatische Bezirke abgegrenzt werden, die je einen Zellkern enthalten (Knorpelzellen). Die Scheidewände sind die ersten Anfänge dessen, was wir Interzellularsubstanz des Knorpels nennen.

Von manchen Autoren wird auch die Grundsubstanz des Knorpels als Exoplasma aufgefaßt, das Zytoplasma der Knorpelzellen demnach als Endoplasma.

Auf dieser Bildungsstufe (sogenanntem Vorknorpelgewebe) besitzt der Knorpel eine gewisse Ähnlichkeit mit dem sogenannten vesikulösen Gewebe, in welchem stets blasige Zellen mit festen Wänden gefunden werden. In ihm bilden die flüssigkeitsreichen Zellen, die nur von einer dünnen Schicht von Interzellularsubstanz umgeben sind, druckelastische Blasen, deren Turgordruck die mechanische Widerstandsfähigkeit des Gewebes bedingt. Solche Zellen, die übrigens auch Übergänge zu echten Knorpelzellen zeigen, finden sich bei vielen Wirbellosen, wo sie früher als Knorpelzellen bezeichnet worden sind; sie kommen aber auch bei Wirbeltieren (Achillessehne des Frosches) und selbst beim Menschen (an der Innenfläche der Ansatzsehne des M. quadriceps femoris und an den Sesambeinen der Sehne des Peroneus longus) vor.

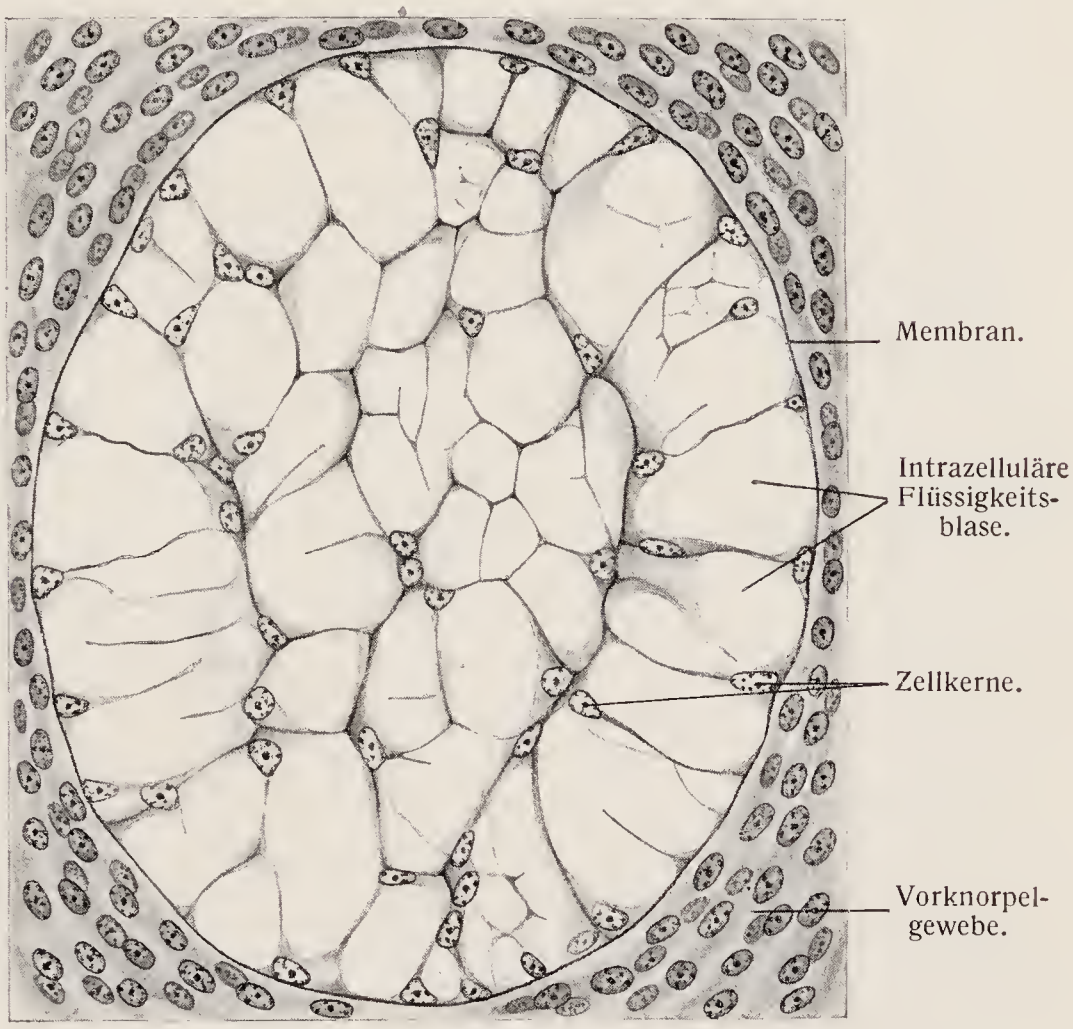

Fig. 67.
Chorda dorsalis; aus einem Querschnitt durch einen älteren Hühnerembryo. Rings um die Chorda das Vorknorpelgewebe des Wirbelkörpers. 500mal vergrößert. Technik § 90.

Auch auf die Verwandtschaft zum sogenannten Chordagewebe muß an dieser Stelle verwiesen werden.

Hier sind die Zellen durch gegenseitigen Druck abgeplattete, mit einer widerstandsfähigen Membran versehene Gebilde, zwischen denen Interzellularsubstanz nicht nachweislich entwickelt ist. Die Zellen sind im Innern von einer oft glykogenreichen Flüssigkeit erfüllt, das Zytoplasma beschränkt sich auf einen, den Kern enthaltenden schmalen Wandbelag. Große Mengen von solchen Zellen sind durch eine bindegewebige Hülle zu einem drehrunden Stab (Chorda dorsalis) zusammengefaßt (Fig. 67).

Typisches Knorpelgewebe entsteht erst durch Vermehrung der Interzellularsubstanz, deren weitere Ausbildung die Zellen vollständig

voneinander entfernt. Trotzdem bleiben die Zellen, wie wir annehmen, für das Leben und für das Wachstum des Knorpels die maßgebenden Faktoren. Auch vollständig von Interzellularsubstanz umschlossene Knorpelzellen teilen sich und bilden dann zwischen sich neue Interzellularsubstanz aus, wodurch sie zum Wachstum des Knorpels beitragen; durch ständige Neubildung von Interzellularsubstanz an der Zelloberfläche vergrößert sich der Abstand zwischen je zwei Zellen immer mehr (sogenanntes interstitielles Wachstum). An der Oberfläche des Knorpels nehmen, sofern der Knorpel an Bindegewebe angrenzt, immer neue Teile des mesenchymalen Zellnetzes an der Knorpelbildung teil (sogenanntes appositionelles Wachstum).

Die Form der Knorpelzellen wird durch ihre Umschließung

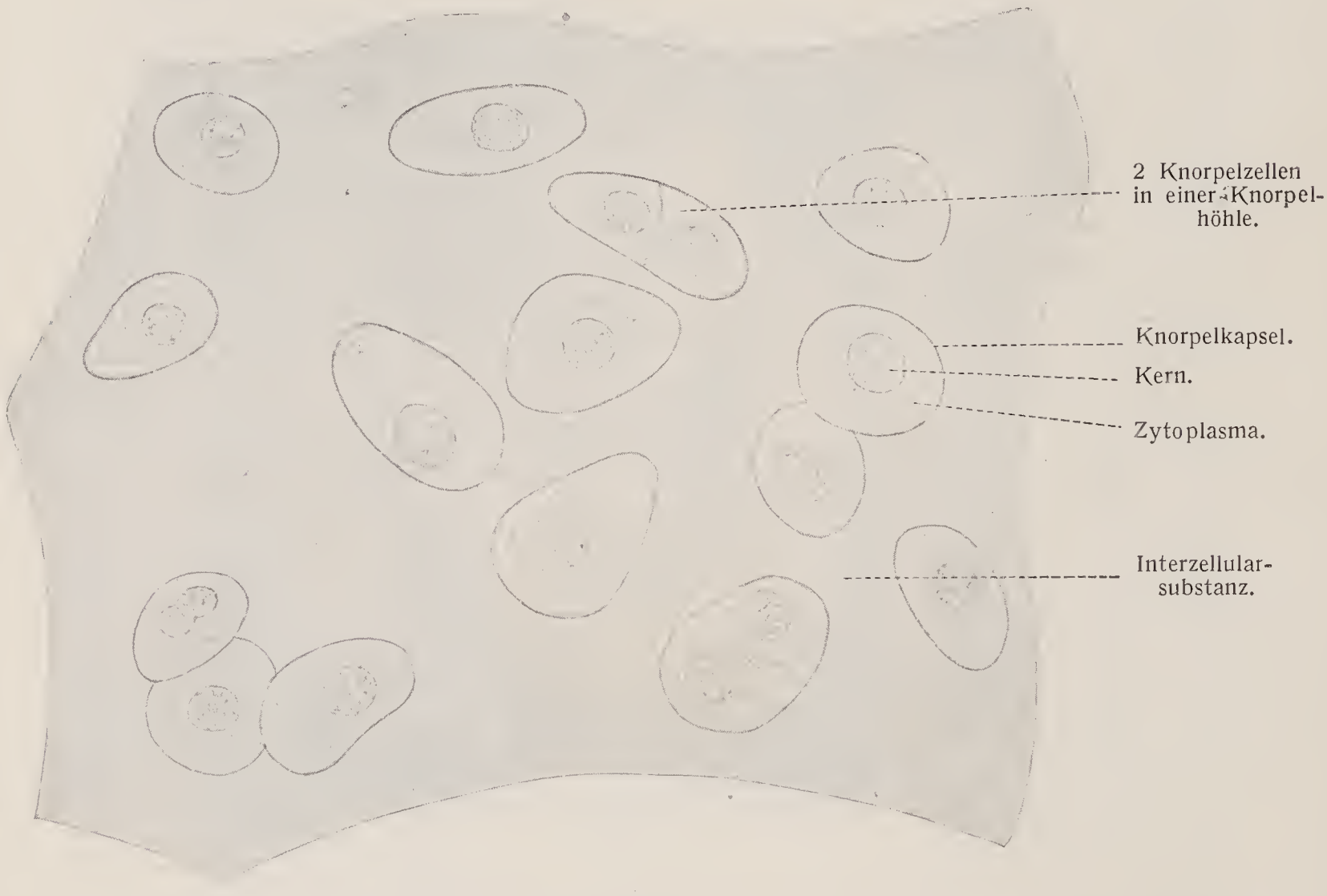

Fig. 68.
Aus einem frischen Schnitt durch den Gelenkknorpel des Oberschenkelkopfes vom Frosch, in Ringerlösung gezeichnet. 630mal vergrößert. Technik § 91.

durch die relativ starre Interzellularsubstanz bedingt; die Zellen liegen in den sogenannten Knorpelhöhlen; rundliche oder einseitig abgeplattete Formen sind die häufigsten (Fig. 68).

Der kugelige Kern zeigt einen lockeren Aufbau; im Zytoplasma sind teils fädige, teils körnige Plastosomen, ferner die verschiedensten, paraplasmatischen Granula, Glykogen, Fett, ja an manchen Stellen selbst Pigment aufgefunden worden. Im ganzen besitzen die Knorpelzellen einen trägen Stoffwechsel, zeigen aber in ihrem ganzen Verhalten die Verwandtschaft mit den fixen Bindegewebszellen (Fibrozyten) deutlich.

Im Gegensatz zu vielen weicheren Stützgeweben lassen sich wandernde Zellen im Knorpel nicht nachweisen, was mit dem Fehlen umfänglicher Spalten in der Interzellularsubstanz zusammenhängt. So

kommt es auch, daß die Knorpelzellen zu ihrem Stoffwechsel auf einen langsamen Diffusionsstrom angewiesen sind, der um so größeren Widerständen zu begegnen scheint, je weiter in die Tiefe des Knorpelgewebes er vordringt.

Die vermeintlichen Kanälchen in der Interzellularsubstanz sind Schrumpfungsbilder, welche durch Behandlung des Knorpels mit absolutem Alkohol oder mit Äther hervorgerufen werden können.

Aus Obigem erklärt es sich wohl, daß nur in den Oberflächenschichten des Knorpels gelöste Substanzen (saure Farbstoffe) intrazellulär abgelagert werden, sofern sie nicht allzu leicht diffusionsfähig sind. Auf die gleiche Ursache muß es bezogen werden, wenn in dickeren Knorpelmassen gerade in den am weitesten im Inneren gelegenen Teilen Zellen zugrunde gehen und die Interzellularsubstanz Zersetzungserscheinungen erkennen läßt.

Auch die Tatsache, daß es nur sehr schwer gelingt, die Knorpelzellen gut zu fixieren, hängt mit der schlechten Durchdringbarkeit der Interzellularsubstanz zusammen. Sehr oft schrumpfen die Zellen, so daß der Zellkörper nur noch durch fädige Fortsätze mit der Wand der Knorpelhöhle verbunden ist.

Beim Knorpel ist es vorzugsweise die Interzellularsubstanz, die uns mehrere Formen unterscheiden läßt: a) hyalinen Knorpel, b) elastischen Knorpel, c) Bindegewebsknorpel (Faserknorpel). Alle Knorpelarten besitzen eine gewisse Festigkeit, sind jedoch elastisch und leicht schneidbar. Dabei läßt sich der hyaline Knorpel am meisten auf Druck beanspruchen, ist aber nicht so biegsam; der elastische Knorpel ist dagegen äußerst biegsam und imstande, beim Nachlassen der Biegung seine ursprüngliche Form wieder einzunehmen. Der Bindegewebsknorpel verbindet mit großer Druckfestigkeit eine starke Widerstandskraft gegen Zug.

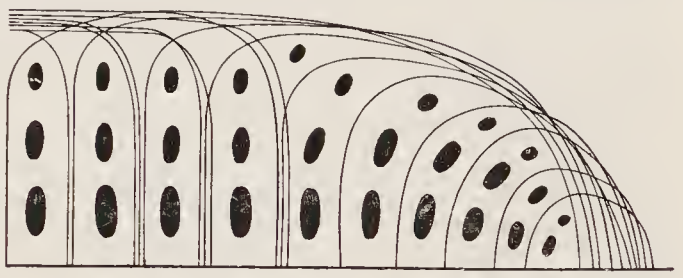

Fig. 69.

Schematische Darstellung einiger Hauptfasersysteme des Knorpels vom Gelenkkopf. Die Chondrone sind als vollschwarze Ovale bzw. Kugeln angedeutet. (Aus A. Benninghoff 1925.)

a) Der hyaline Knorpel ist von leicht bläulicher, milchglasartiger Farbe. Er findet sich in den Knorpeln des Respirationsapparates, der Nase, der Rippen, der Gelenke, ferner in den Synchondrosen und beim Embryo an vielen Stellen, die späterhin durch Knochen ersetzt werden. Er ist durch das Aussehen der Grundsubstanz charakterisiert, welche bei den gewöhnlichen Untersuchungsmethoden ungeformt, durchaus homogen erscheint, aber bei gewissen Manipulationen (z. B. bei künstlicher Verdauung) in Faserbündel zerfällt. Auch das Verhalten bei polarisiertem Lichte spricht für eine fibrilläre Struktur der Grundsubstanz des hyalinen Knorpels. Sie ist sehr fest, sehr elastisch und gibt beim Kochen Knorpelleim (Chondrin).

Der Knorpel besitzt eine ausgesprochen fibrilläre Grundstruktur, die jedoch beim hyalinen Knorpel erst nach einer komplizierten Behandlung zum Vorschein kommt. Man glaubt, daß es die Chondroitinschwefelsäure sei, die die Fibrillen in einem Quellungszustande hält, der sie für gewöhnlich unsichtbar macht; diese Annahme würde mit der Tatsache übereinstimmen (s. S. 44), daß auch die kollagenen Fibrillen des Bindegewebes durch Säurequellung unsichtbar werden.

Bei den meisten Knorpeln lassen sich verschiedene Zonen von Interzellularsubstanz unterscheiden, die jede Knorpelzelle konzentrisch umgeben. Man unterscheidet als innerste, meist sehr feine Lage die Knorpelkapsel, an die sich nach außen der Zellhof anschließt. Zwischen diesen, den Zellen eng angeschlossenen Teilen der Interzellular-

substanz liegt die interterritoriale Substanz. In tieferen Lagen vieler Knorpel werden mehrere Knorpelzellen samt den sie umgebenden Höfen von Interzellularsubstanz zu Gruppen (Territorien) zusammengefaßt (Fig. 70). Neuerdings wählt man dafür auch den Namen Chondron.

Die Interzellularsubstanz des hyalinen Knorpels färbt sich besonders leicht mit basischen Farbstoffen, namentlich in den tieferen, vom Perichondrium entfernteren Lagen; nahe dem Perichondrium findet sich ein allmählicher Übergang zu dem Verhalten des kollagenen Bindegewebes, das sich leichter mit sauren Farbstoffen färben läßt.

Durch sehr eingehende, mikrochemische Analysen hat man versucht, die verschiedene Färbbarkeit, Widerstandsfähigkeit gegen chemische Agenzien, das wechselnde Verhalten der einzelnen Schichten gegen polarisiertes Licht zu einer Lokalisation bestimmter, chemischer Substanzen zu verwerten. Doch ist es ebensogut möglich, daß nur ein verschiedenes physikalisches Verhalten die genannten Unterschiede veranlaßt. Im ganzen scheint die Festigkeit von der Zelle aus nach der interterritorialen Substanz hin zuzunehmen.

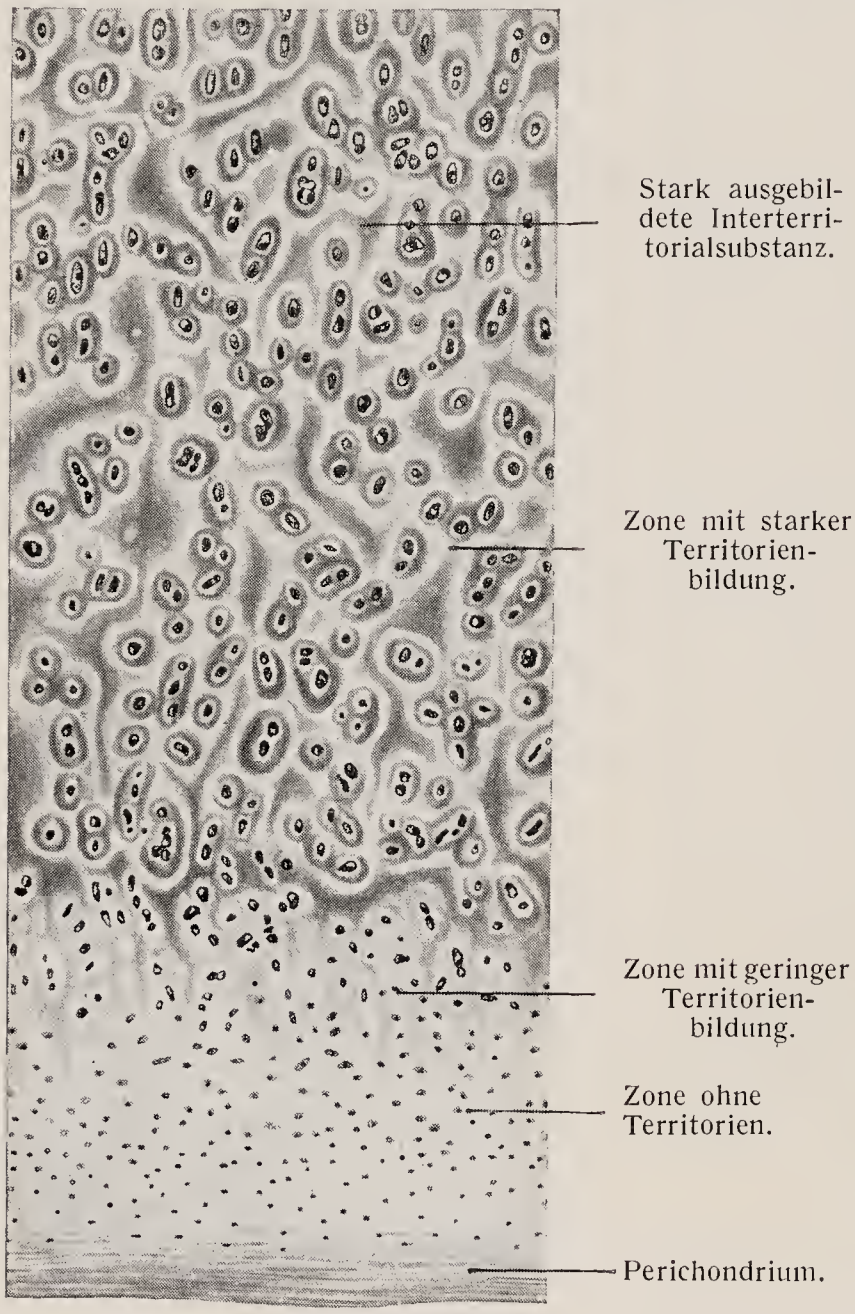

Fig. 70.
Rippenknorpel vom Menschen im Längsschnitt. 50mal vergrößert. Technik § 92.

Bei fast allen Knorpeln, die von Bindegewebe (Perichondrium) umgeben sind, zeigt die Oberflächenschicht einen ganz allmählichen Übergang von Bindegewebe in Knorpel, was sich in der Form und Anordnung der Zellen, in dem Hervortreten von Bindegewebsfibrillen in der Interzellularsubstanz und in der Färbbarkeit geltend macht. Nach innen zu besitzen die Zellen eine mehr rundliche Gestalt. Die kollagenen Fibrillen sind in Zügen angeordnet, die der besten Anpassung an die Zug- und Druckwirkungen entsprechen. Meist handelt es sich um Faserwicklungen, die zunächst kleine, dann immer größere Gruppen von Chondronen umgreifen (Fig. 69). Die Anordnung der Chondrone wird durch die kollagenen Faserzüge bestimmt. Wir haben demnach den Knorpel als ein straffes Bindegewebe aufzufassen, dessen Fasersysteme durch die Verknorpelung der Interzellularsubstanz miteinander verbacken sind.

Die inneren Teile dickerer Knorpel, die vom Ernährungsstrom am weitesten abliegen, zeigen nicht nur relativ früh geschädigte Zellen: auch die Interzellularsubstanz verändert sich hier zuerst. So wird sie an Rippen- und Kehlkopfknorpeln stellenweise in starre Fasern umgewandelt, die dem Knorpel einen schon makroskopisch sichtbaren, asbestähnlichen Glanz verleihen (Fig. 71). Ferner finden sich im höheren

Alter (in den Kehlkopfknorpeln schon in den zwanziger Jahren) in der hyalinen Grundsubstanz Einlagerungen von Kalksalzen, die anfangs in Form kleiner Körnchen, dann als vollständige, um die Knorpelzellen gelegene Schalen auftreten.

Die bessere Ernährung der perichondrialen Schichten bedingt es, daß nach Verletzung älterer Knorpel von dieser Zone aus allein eine Neubildung von Knorpelgewebe stattfinden kann. Bei jüngeren Individuen soll eine Regeneration auch durch Teilung fertiger Knorpelzellen zustande kommen.

b) Der elastische Knorpel ist von leicht gelblicher Farbe. Er

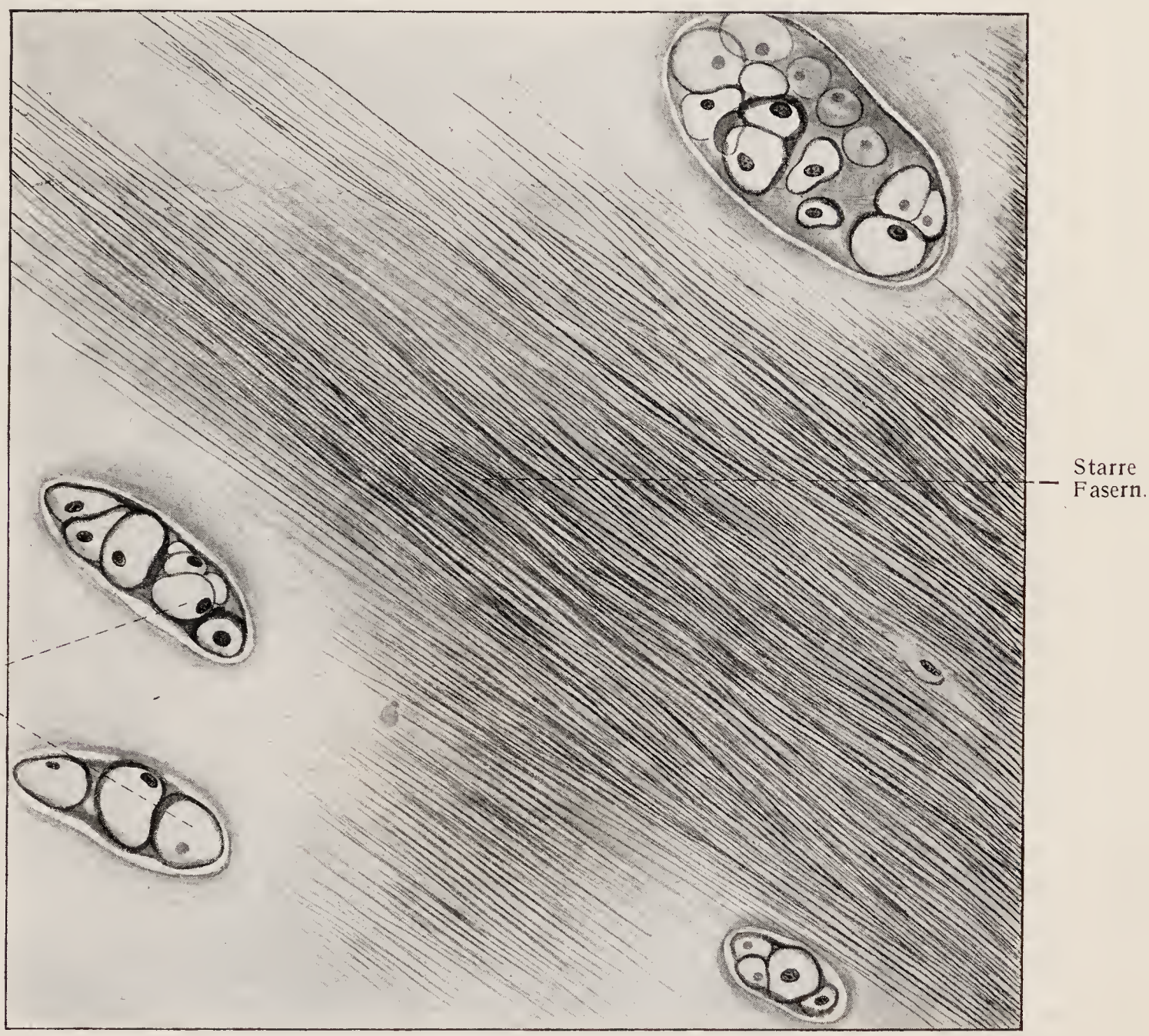

Fig. 71.
Aus den zentralen Teilen eines Rippenknorpels vom Menschen. 300mal vergrößert. Technik § 92.

kommt nur am Ohre, am Kehldeckel, an der Cartilago cuneiformis und corniculata, an der Spitze und am Proc. vocalis der Gießbeckenknorpel vor. Er zeigt dasselbe Gefüge wie der hyaline Knorpel, nur ist seine Grundsubstanz von verschieden dichten Netzen bald feinerer, bald gröberer elastischer Fasern durchsetzt (Fig. 72), die sich mit spezifischen Elastinfärbungen (s. Technik § 24) färben lassen und auch sonst alle Eigenschaften der elastischen Fasern besitzen.

Die elastischen Fasern entstehen hier wahrscheinlich nicht direkt aus den Zellen, sondern durch Umwandlung der Grundsubstanz; sie treten in der Umgebung der

Knorpelzellen als Körnchen auf, die späterhin in Längsreihen verschmelzend zu Fasern werden, eine Erscheinung, die indes von anderer Seite als Zeichen des (postmortalen) Zerfalls der elastischen Fasern angesehen wird.

c) Der Bindegewebsknorpel kommt in den Ligg. intervertebralia, in der Symphysis oss. pub., an den Rippenknorpelgelenken, am Capitulum ulnae und an den Gelenkenden des Kiefer- und des Sternoklavikulargelenkes vor. Die Grundsubstanz des Bindegewebsknorpels enthält reichlich fibrilläres Bindegewebe (Fig. 73), dessen lockere Bündel nach den verschiedensten Richtungen verlaufen. Die nur spärlichen, mit dicken Kapseln (S. 67) versehenen Knorpelzellen liegen zu kleinen Gruppen oder Zügen vereint in großen Abständen.

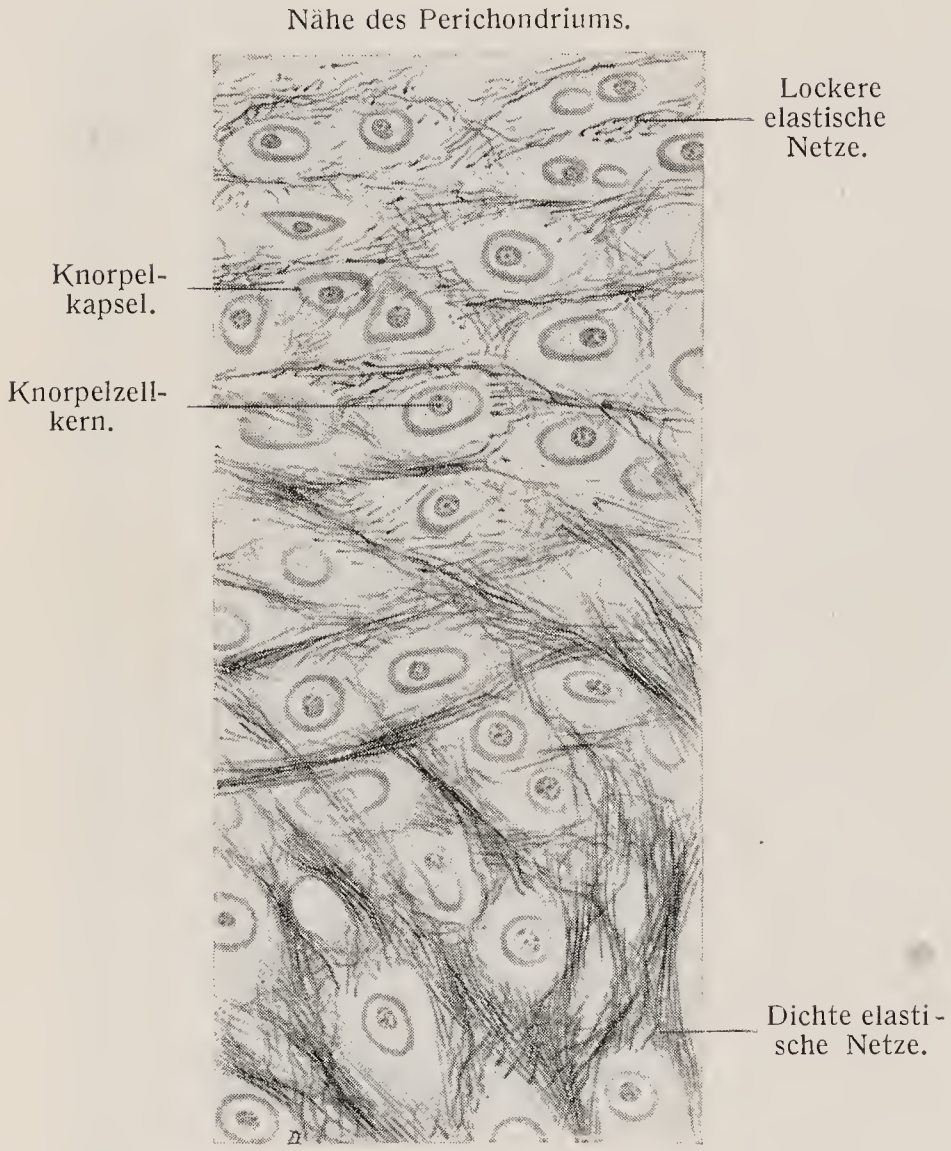

Fig. 72.

Elastischer Knorpel vom äußeren Gehörgang des Menschen. 240 mal vergrößert. Technik § 93.

4. Das Knochengewebe.

Das Knochengewebe zeigt ebenfalls nach Zusammensetzung und Entstehung engste Beziehungen zu kollagene Substanzen enthaltenden, weichen Stützgeweben; doch ist diese Form der festen Stützsubstanz in einer ganz anderen Richtung differenziert als das Knorpelgewebe.

Deshalb kommt auch eine direkte Umbildung fertigen Knorpelgewebes in Knochengewebe nicht vor. Die hier als „Metaplasie" bezeichneten Vorgänge sind vielmehr so zu verstehen, daß indifferente Teile des Bindegewebes sich unter verschiedenen Einflüssen bald zu Knochen, bald zu Knorpel oder zu typischer Sehne umwandeln können (s. auch Kap. Knochenentwicklung).

Die erste Bildung von Knochensubstanz geht von dem gleichen mesenchymalen Zellverband aus wie die Bildung aller Stützgewebe. Dabei zeichnen sich die mit der Knochenbildung betrauten Teile des embryonalen Mesenchyms (sogenannte Osteoblasten) durch ihren Zytoplasmareichtum und die Kerngröße aus. In ihrer Umgebung differenziert sich zunächst die Interzellularsubstanz zu einem Teil in Fibrillenbündel aus (über deren Entstehung die gleichen Erwägungen gelten wie für die Fibrillen der weichen Stützgewebe, s. S. 43). Die Knochenbildung (Fig. 74) ist nun dadurch erst deutlich von der Entstehung einfachen Bindegewebes unterschieden, daß die Fibrillen frühzeitig fest zusammengebacken werden; dies geschieht durch Umwandlung der interfibrillären Interzellularsubstanz, die wohl sicher unter dem Einfluß der Osteo-

blasten erfolgt. Durch diese Umwandlung, deren Endphase durch Einlagerung von Kalksalzen bestimmt wird, kommt die charakteristische Härte und das Aussehen der Knocheninterzellularsubstanz zustande.

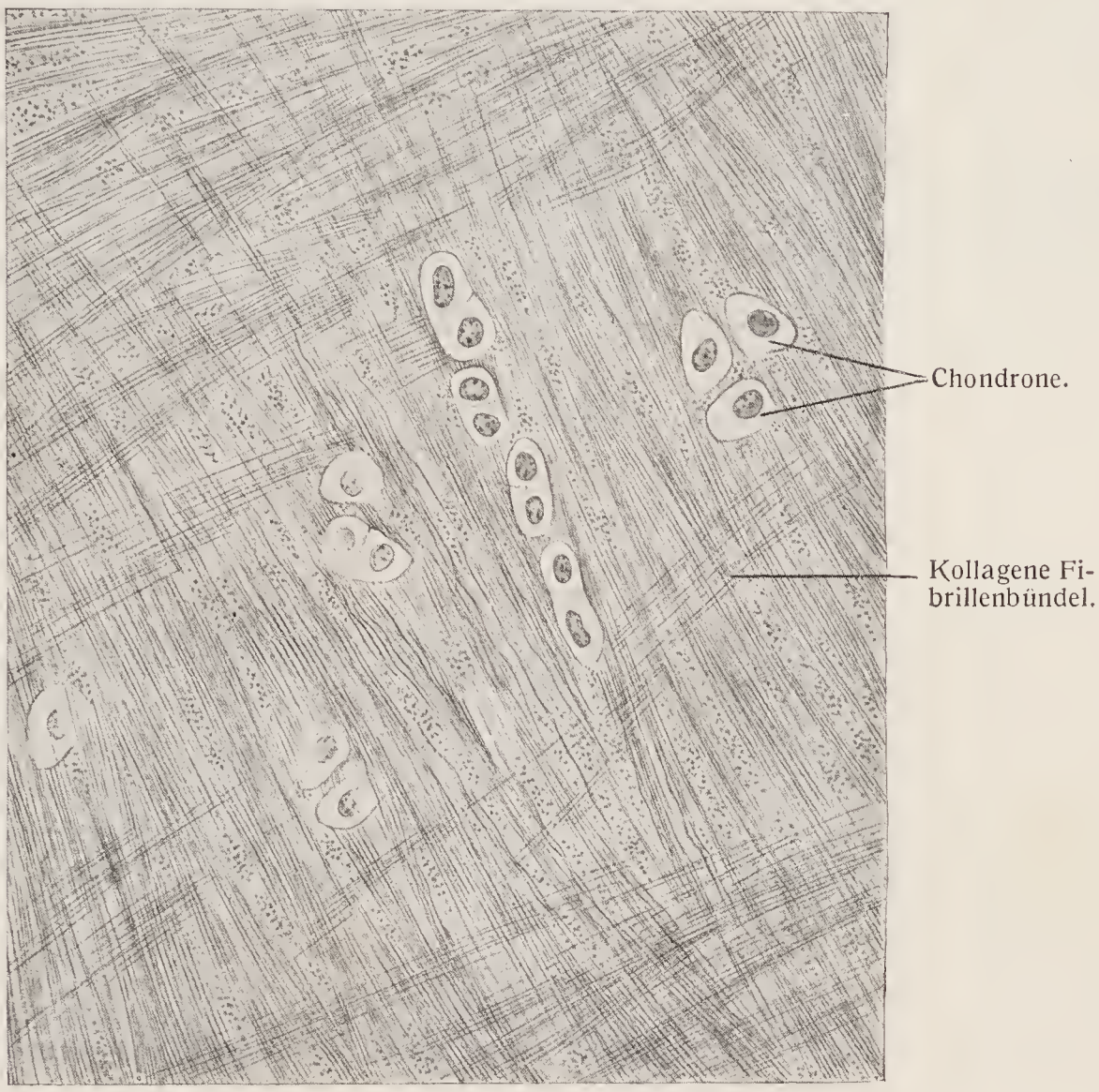

Fig. 73.

Bindegewebsknorpel. Aus einem Schnitt durch den Discus articularis des Sternoklavikulargelenkes. 350 mal vergrößert. Technik § 94.

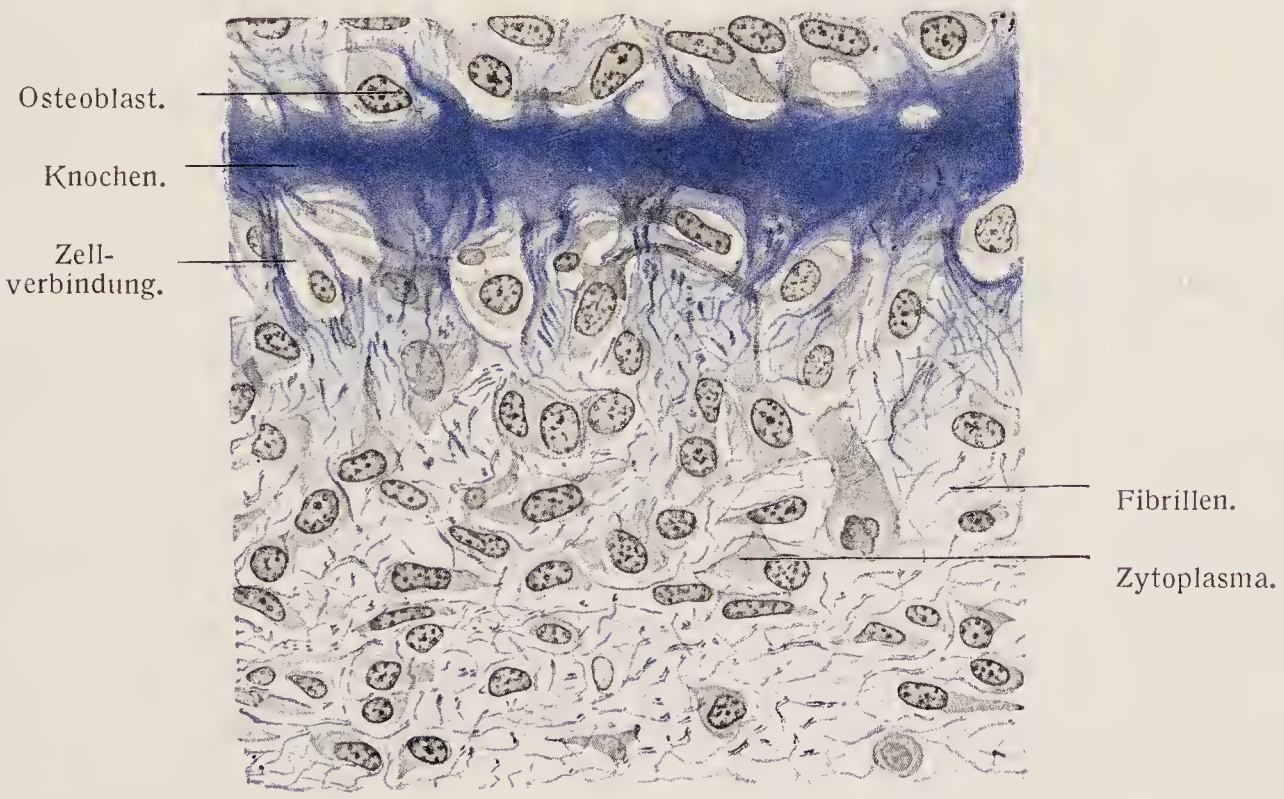

Fig. 74.

Entstehung des Knochengewebes (Oberkieferanlage eines etwa 9 Wochen alten menschlichen Embryos). Scharfe Färbung der Bindegewebsfibrillen nach Technik § 38. 500 mal vergrößert.

Zum Unterschied vom Knorpel grenzen sich die Zellen nicht gleich vollständig voneinander ab, sondern bleiben durch feine Ausläufer auch dann miteinander in Verbindung, wenn sie allseitig von Interzellularsubstanz umschlossen sind, d. h. zu Knochenzellen (Osteozyten) geworden sind (Fig. 75, wo nur die Kanälchen, aber nicht die verbindenden Zytoplasmastränge zu sehen sind).

In späteren Stadien der Knochenbildung und im fertigen Knochengewebe ist es nicht sicher, ob die Zellen den primären Zusammenhang wahren. Die Möglichkeit dazu besteht, da die Knochenhöhlen, in denen die Zellen liegen, durch zahlreiche Kanälchen unter sich zusammenhängen.

Eine Modifikation des Knochengewebes, das Zahnbeingewebe, unterscheidet sich in genetischer Beziehung dadurch vom Knochengewebe, daß seine Bildungszellen, die Odontoblasten, nicht von der Interzellularsubstanz ganz umschlossen werden, sondern nur Fortsätze in diese senden (s. Genaueres unter „Zähne“).

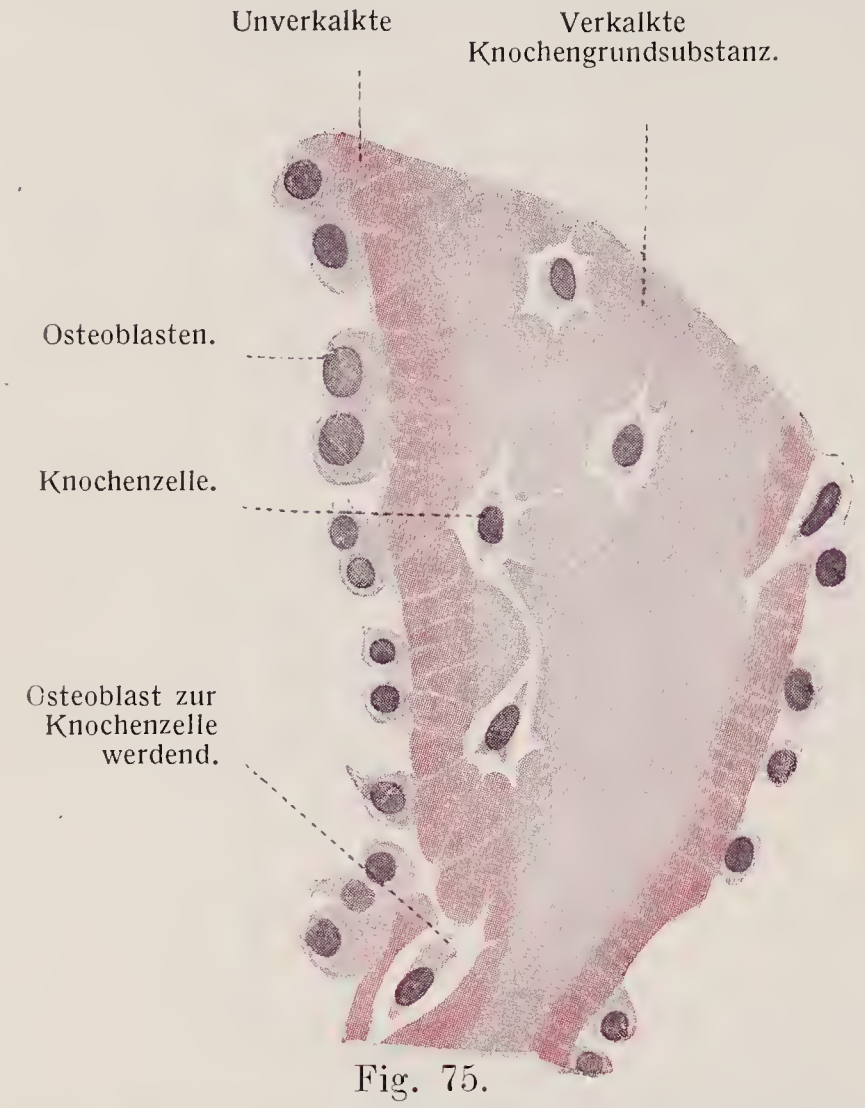

Fig. 75.
Stück eines Querschnittes der Humerusdiaphyse eines 4monatl. menschlichen Fötus. 675mal vergrößert. Technik § 71.

Die Interzellularsubstanz des Knochengewebes ist durch ihre Härte, Festigkeit und Elastizität ausgezeichnet, Eigenschaften, welche sie einer innigen Vermengung organischer und anorganischer Teile verdankt.

Die Verbindung beider Teile ist derart, daß man jeden derselben entfernen kann, ohne die Struktur des Gewebes zu zerstören. Durch Behandlung mit Säuren (s. „Entkalken“, Technik § 16) werden die Kalksalze ausgezogen, das Gewebe wird dadurch biegsam, schneidbar wie Knorpel; man nennt deshalb entkalkten Knochen „Knochenknorpel“. Umgekehrt lassen sich durch vorsichtiges Glühen die organischen Teile entfernen, so behandelter Knochen heißt „kalzinierter Knochen“. Die fossilen Knochen sind (durch die lange Einwirkung von Feuchtigkeit) gleichfalls der organischen Teile beraubt.

Die Knochengrundsubstanz erscheint gewöhnlich homogen oder feinstreifig und besteht 1. aus leimgebenden, unverkalkten Fibrillen, die entweder ungeordnet oder zu gröberen oder feineren Bündeln vereint sind, und 2. aus einer dazwischen befindlichen geringen Menge von Kittsubstanz, welche die Kalksalze (vorzugsweise basisch phosphorsauren Kalk) einschließt.

Im Feinbau unterscheiden sich zwei Arten von Knochengeweben sehr scharf voneinander: 1. das grobfaserige (= geflechtartige) Knochengewebe, 2. das lamelläre (= feinfaserige) Knochengewebe. Der faser- oder geflechtartige Knochen darf als verknöchertes Bindegewebe aufgefaßt werden und ist die primäre Knochensubstanz an solchen Stellen, wo zur Zeit der Knochenbildung Bindegewebe liegt.

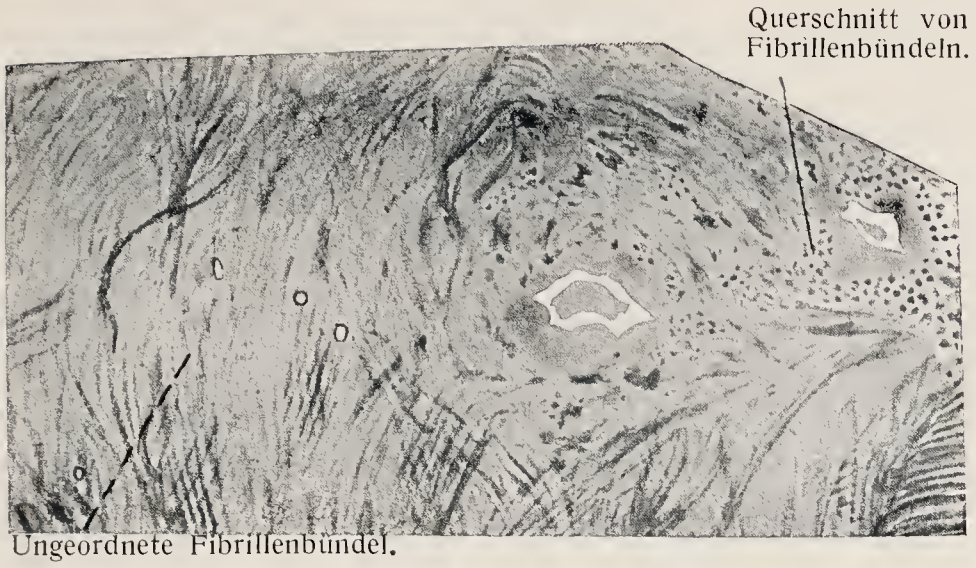

Fig. 76.

Fig. 77.

Aus Stücken senkrecht durch das Schädeldach eines erwachsenen Menschen gelegter Schnitte. 550mal vergrößert. Technik § 29.

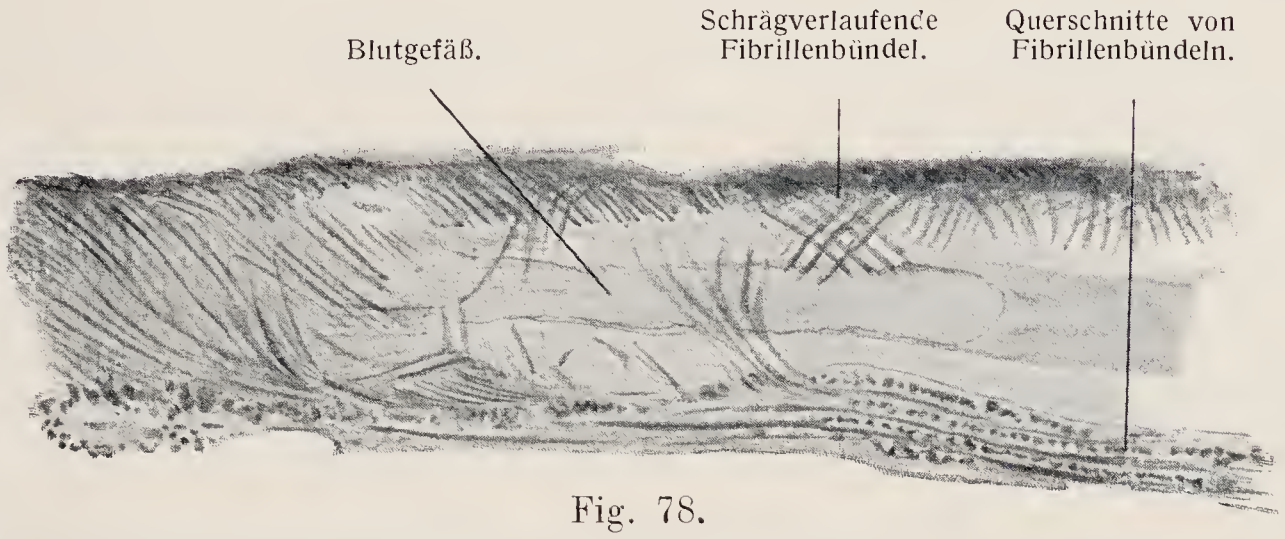

Fig. 78.

Stück eines Längsschnittes der Fingerphalanx eines erwachsenen Menschen. 550mal vergrößert. Nach Technik § 29.

Ist dieses aus durchflochtenen Bündeln aufgebaut, so ist es auch der hieraus entstandene Knochen. An Sehneneinstrahlungszonen finden wir parallelfaserigen Knochen, der durch Verknöcherung der Sehnen entstanden ist. Der primär entstandene Faserknochen wird durch den später in der Umgebung von Gefäßen entstehenden lamellösen Knochen in der Art ersetzt, daß durch Resorption der Faserknochen mehr und mehr beseitigt wird, so daß er schließlich nur noch in Zwickeln zwischen den Lamellensystemen definitiver Knochen erhalten bleibt.

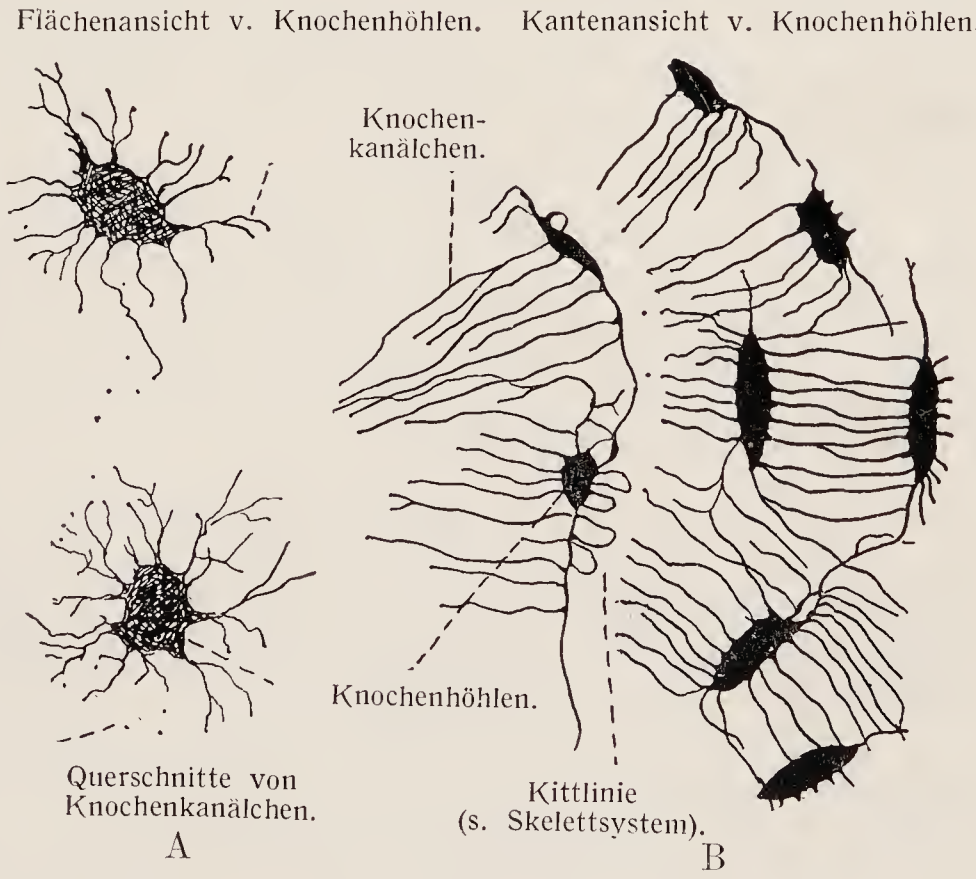

Fig. 79.

Stücke von Schliffen trockener Knochen, A der Tibia, B des Femur eines erwachsenen Menschen. 550mal vergrößert. Technik § 140.

Es muß aber der lamelläre Knochen als spätere und vollkommenere Knochenform betrachtet werden. Bei vielen, vorwiegend kleinen Tierformen (Amphibien, Reptilien, kleine Säuger) besteht zeitlebens das Skelett aus Faserknochen, während der letztere beim Menschen und größeren Säugern durch Lamellenknochen größtenteils ersetzt wird.

Die Knochengrundsubstanz enthält zahlreiche, kürbiskernähnliche, 15—27 μ lange Hohlräume, die Knochenhöhlen (früher „Knochenkörperchen“) (Fig. 79), welche durch viele verästelte, feine Ausläufer, die Knochenkanälchen, untereinander kommunizieren. Auf diese Weise wird ein die ganze Interzellularsubstanz durchziehendes, feines Kanalsystem hergestellt.

Die von den Flächen der Knochenhöhlen ausgehenden Knochenkanälchen entspringen nahezu unter rechten Winkeln und sind wenig verästelt, die von den Kanten ausgehenden Kanälchen entspringen unter verschiedenen Winkeln und sind reichlicher verästelt (Fig. 79).

Randschnitt einer Knochenzelle (der Kern ist nicht vom Schnitt getroffen.)

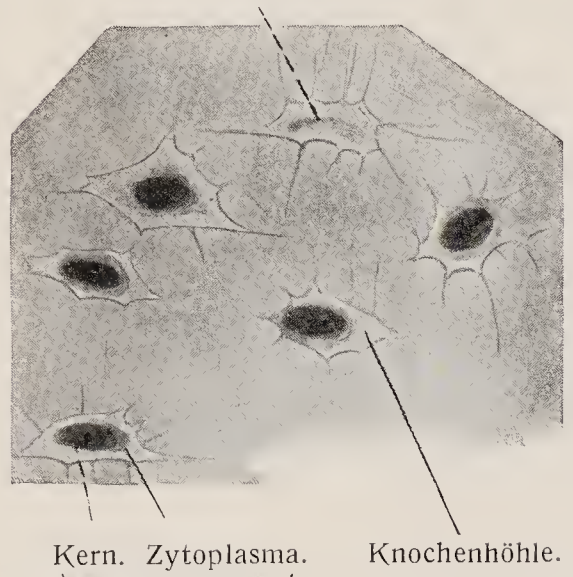

Fig. 80.

Stück eines Schnittes durch die knöcherne Nasenmuschel eines erwachsenen Menschen. 550mal vergrößert. Technik § 140.

Die Wand der Knochenhöhlen und -kanälchen, die „Knochenkapsel“, ist frei von Fibrillen (Fig. 76) und besonders fest. In den Knochenhöhlen liegen die kernhaltigen Knochenzellen (Fig. 80), welche eine plattovale Gestalt haben und dünne Fortsätze in die Knochenkanälchen senden.

Die Ernährung des Knochengewebes ist anscheinend in vollkommenerer Weise gewährleistet als diejenige des Knorpelgewebes; in feineren Substanzlagen genügt das feine Kanälchensystem, das die Knochenhöhlen untereinander und mit der Oberfläche verbindet. In dickeren Knochensubstanzmassen kommen allenthalben größere Kanäle zur Ausbildung, in denen Blutgefäße verlaufen.

Die gute Durchsaftung des Knochengewebes erklärt es zum Teil, daß dieses Gewebe trotz seiner Härte zu den bildungsfähigsten Strukturelementen des Körpers zu rechnen ist. Es paßt sich veränderten Beanspruchungen durch einen entsprechenden Neu- bzw. Umbau an. Diese Fähigkeit ist die Grundlage zur Heilung von Knochenverletzungen. (Weiteres s. unter Skelettsystem.)

III. Muskelgewebe.

Die Muskelgewebe hängen dem Ursprung nach enge mit den Stützgeweben zusammen. Für die übergroße Mehrzahl aller Muskeln ist nachgewiesen, daß sie wie die Stützgewebe aus dem mittleren Keimblatt stammen.

Nur die Binnenmuskeln des Auges und die den Schweißdrüsenepithelien enge anliegenden Muskeln sondern sich erst später von den ektodermalen Epithellagen, denen sie unmittelbar zugeteilt bleiben.

Die Berechtigung, die hierher gehörigen Elemente zu einem besonderen Gewebe zusammenzufassen, liegt einmal in ihrer ganz andersartigen Fortentwicklung, und dann in ihrer Funktion.

Der Differenzierungsvorgang, der zur Bildung von Muskelelementen führt, besteht vorwiegend in der Ausbildung neuer intraplasmatischer Strukturen, die in der Form von Fibrillen auftreten, wobei es wiederum zweifelhaft ist, ob wir diese dem Protoplasma oder dem Metaplasma (s. S. 6) zurechnen sollen. Tatsächlich scheint mit ihrer Ausbildung die Funktion der Muskelelemente in engstem Zusammenhange zu stehen.

Die Funktion aller Muskelelemente besteht in ihrer ausgesprochenen Formveränderlichkeit. Diese ist gegenüber der allen Zellen mehr oder weniger zukommenden Formveränderlichkeit erheblich gesteigert; vor allem aber ist sie einseitig gerichtet.

Besonders bei den Amöben, dann aber auch bei vielen sogenannten Wanderzellen (s. Blut) sehen wir die Formveränderlichkeit als sogenannte amöboide Bewegung dadurch charakterisiert, daß an der ganzen Oberfläche der Zellen Fortsätze (sogenannte Pseudopodien) ausgestreckt werden können, denen dann der übrige Zellkörper nachfolgen kann (s. Fig. 54). Diese Formveränderlichkeit führt zur Fortbewegung und kann sich nach allen Richtungen auswirken.

Demgegenüber ist das Muskelelement durch seine Einordnung in die Umgebung nur mehr zu bestimmten Formveränderungen befähigt. Daraus erklärt es sich wohl auch, daß die meisten Muskelelemente eine langgestreckte Form besitzen, wobei die Längsachse mit der Verkürzungsrichtung zusammenfällt. Die meisten Muskelelemente sind mit dem Stützgewebe unmittelbar verbunden und übertragen den Effekt ihrer Formenwandlung durch Stützgewebsbestandteile auf die Umgebung. Ob im erwachsenen Organismus Muskelgewebe aus Bindegewebe gebildet werden kann, ist noch nicht völlig sichergestellt.

Dagegen läßt sich eine Formenreihe aufstellen, die Zwischenstufen zwischen typischen Fibrozyten und sogenannten glatten Muskelzellen aufweist.

Die Wirkung eines Muskelelementes ist jedenfalls ohne die Verbindung mit dem umliegenden Stützgewebe undenkbar; der Zusammenhang mit diesem ergibt sich zudem aus der gemeinsamen Anlage.

1. Das Gewebe der glatten Muskeln.

Im einfachsten Falle ist jedes Muskelelement nur mit einem einzigen Kerne ausgestattet und besitzt somit den Wert einer Zelle (Fig. 81).

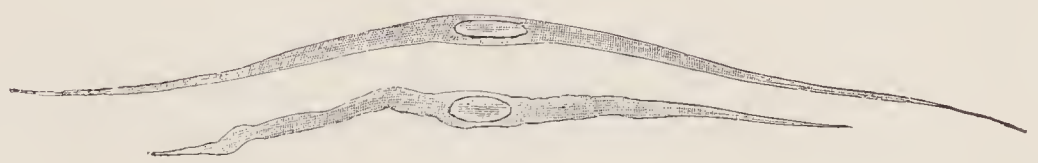

Fig. 81.

Zwei glatte Muskelfasern aus dem Dünndarm eines Frosches. 240mal vergrößert. Durch 35%ige Kalilauge isoliert. Die Kerne haben durch die Kalilauge ihre charakteristische Form eingebüßt. Technik § 95.

In diesen sogenannten glatten Muskelzellen ist auch die Differenzierung des Zytoplasmas noch wenig weit vorgeschritten; äußerst feine (Fig. 84) mit den gewöhnlichen Methoden gar nicht nachweisbare Fibrillen liegen im Zytoplasma, das im übrigen den indifferenten Charakter im wesentlichen beibehalten hat.

Ihre Länge schwankt beim Menschen zwischen 45 und 225 μ, ihre Breite zwischen 4 und 7 μ; im schwangeren Uterus hat man noch längere, bis $\frac{1}{2}$ mm messende, glatte Muskelfasern gefunden.

Die Gestalt der Zellkerne schwankt mit der Länge; in der Regel verlängert sich der Kern mit der Faser. Anscheinend paßt sich auch die Form des Kernes den verschiedenen Kontraktionszuständen an. So findet man nicht selten geschlängelte,

spiralig gewundene Kerne; auch das Chromatingerüst ist in Form quer (spiralig?) gestellter Stränge angeordnet.

Der Einfluß des Kontraktionszustandes auf die Form der ganzen Muskelfasern kommt gut zum Ausdruck, wenn man sie an prallgefüllten und kontrahierten Hohlorganen, z. B. am Magen, untersucht. Am leeren Magen sind die Muskelfasern spindelförmig, im Querschnitt rundlich, der Kern ist längsoval; war die Magenwand bei der Untersuchung stark gedehnt, so sind Zelle und Kern bis um das Dreifache länger, dünner, der Zellquerschnitt abgeplattet.

Das Diplosom der Muskelzellen liegt an der Längsseite des nicht genau axial gelagerten Kernes.

Die Muskelfasern liegen bald zerstreut im Bindegewebe, bald sind sie zu Komplexen innig vereint. Auch im letzteren Falle sind sie stets allseitig von Bindegewebe umgeben, das aber um so feinere Lagen bildet, je dichter die Muskelzellen zusammengelagert sind (Fig. 82).

Durch besondere Methoden lassen sich feine Verbindungsfäden zwischen den Muskelzellen darstellen, die von den einen als Interzellularbrücken, von anderen als Kunstprodukte gedeutet werden. Auch wir glauben, daß es sich in jenen Fällen um Kunstprodukte handelt, zumal in günstigen Fällen echte Verbindungen zwischen Muskelzellen nachweisbar sind (Fig. 84). Ob solche auch in der dichtgepackten Muskulatur vorhanden sind, läßt sich vorläufig schwer nachweisen.

Fig. 82.

Querschnitt der glatten Muskulatur der Magenwand. 560mal vergrößert. Technik § 58 (aus Stöhr-Schultze, 18. Aufl.).

Fig. 83.

Stück eines senkrechten Schnittes durch die Muskelhaut eines menschlichen Magens. Feine Bindegewebsfasern bilden eine Hülle um die Muskelfasern; sie ist an einzelnen Stellen angeschnitten, so daß man die nackte Muskelfaser sieht. 600mal vergrößert. Technik § 96.

Die Interzellularsubstanz des Bindegewebes bildet um die Muskelzellen feinste Fibrillen enthaltende Hüllen (Fig. 83). Die Ausbildung der Bindegewebsfibrillen ist sehr verschieden stark.

Während sie z. B. in der Muskulatur der Darmwand sehr zart sind, so daß ihr Nachweis nur mit besonderen Methoden möglich ist, sind sie zwischen den Muskelfasern des Ureters und noch mehr zwischen denen des Eileiters so gut ausgebildet, daß die Muskeln bei spezifischen Bindegewebsfärbungen ganz verdeckt werden.

Dickere bindegewebige Scheidewände finden sich nur in größeren Abständen; elastische Fasern sind in wechselnder Menge sowohl in den dicken Scheidewänden wie in den feinen Faserbündeln vorhanden.

Die glatten Muskelfasern sind entweder zu parallelfaserigen Häuten (Darmmuskeln) oder zu komplizierten Flechtwerken (Harnblase, Uterus) vereinigt.

In ihrer Tätigkeit sind die glatten Muskelzellen von der Versorgung mit Nerven (s. bei Nervenendigungen) und Blutgefäßen abhängig. Die größeren Blutgefäße verlaufen in den stärkeren bindegewebigen Scheidewänden; die Kapillaren dagegen dringen zwischen die Fasern

selbst ein und bilden dort langgestreckte Netze. Auch Lymphgefäße sind in ansehnlicher Menge vorhanden.

Die glatten Muskelzellen führen nur langsame, aber dauerhafte Zusammenziehungen aus, die in der Regel dem Willen nicht unterworfen sind; dies hängt mit ihrer Versorgung durch Nerven des vegetativen Systems (s. Nervensystem) zusammen. Dementsprechend finden sich glatte Muskeln im Darmkanale, in den zuführenden Luftwegen, in der Gallenblase, im Nierenbecken, in den Ureteren, in der Harnblase, in den Geschlechtsorganen, in Blut- und Lymphgefäßen, im Auge und in der äußeren Haut.

Fig. 84.
Lockeres Netz aus glatten Muskelzellen aus dem Endokard der rechten Kammer des menschlichen Herzens. 350mal vergrößert (aus A. Benninghoff 1926). Technik § 65.

Während bei den glatten Muskelzellen deutlich verzweigte Formen und zytoplasmatische Verbindungen unter den einzelnen Zellen nur in besonderen Fällen nachweisbar sind, ist beides in ausgeprägtem Maße bei dem

2. Herzmuskelgewebe ausgebildet.

Dies zeigt sich schon bei der Entstehung des Herzmuskelgewebes, indem hier der ursprüngliche Zellverband dauernd beibehalten wird; es kommt also nicht zur vollständigen Abgrenzung von einzelnen Zellindividuen wie bei der glatten Muskulatur.

Bei niederen Wirbeltieren (z. B. beim Frosch) lassen sich allerdings durch Isolation noch spindelförmige, mit gestrecktem Kerne versehene Gebilde aus der Herzmuskulatur isolieren, die man als Zellen ansprechen kann; doch sind sie auch hier zumeist mit seitlichen, zytoplasmatischen Abzweigungen versehen, die eine Verbindung zu Nachbarfasern herstellen.

Bei Säugetieren erhält man durch Isolation immer nur Bruchstücke des Gefüges.

Zum Unterschied von den glatten Muskelzellen fällt die größere Faserbreite auf, die sowohl in Längs- wie in Querschnitten zum Ausdruck kommt (Fig. 85). Gleichwohl entspricht die ganze Faserbreite (zum Unterschiede vom quergestreiften Skelettmuskel) nur einem Kernbereich; der Zellkern nimmt wie bei der glatten Muskelzelle die Achse der Faser ein.

Nur an wenigen Stellen endigt das Gefüge der Herzmuskulatur durch Verbindung mit anderen Geweben; so besonders in den Papillarmuskeln, beim Übergang in die sehnigen Chordae tendineae. An diesen Stellen lassen sich auch zugespitzte Enden von Herzmuskelfasern häufiger isolieren, während solche in der Ventrikelwand seltener zu Gesichte kommen.

Die Verbindung mit dem umgebenden Stützgewebe ist ähnlich bewerkstelligt wie in dichten Lagen glatter Muskulatur; alle Fasern werden von dünnen Häutchen von Interzellularsubstanz umgeben; nur sind entsprechend der reichlicheren Versorgung der Herzmuskulatur mit Kapillaren die Zwischenräume zwischen den einzelnen Fasern größer.

Die feinere Struktur des Herzmuskels läßt sich als Produkt der Inanspruchnahme dieses Gewebes deuten. Die Fähigkeit, sich dauernd rhythmisch zu kontrahieren, schreiben wir dem Zytoplasmareichtum zu.

Den nicht zu Differenzierungsprodukten umgewandelten Teil des Muskelzytoplasmas nennt man Sarkoplasma, kleine Körnchen unbekannter Bedeutung in ihm Sarkosomen.

Die Fähigkeit, relativ rasche, ausgiebige Kontraktionen auszuführen, hängt offenbar mit der schärferen Sonderung und der spezifischen Ausgestaltung der Fibrillen zusammen.

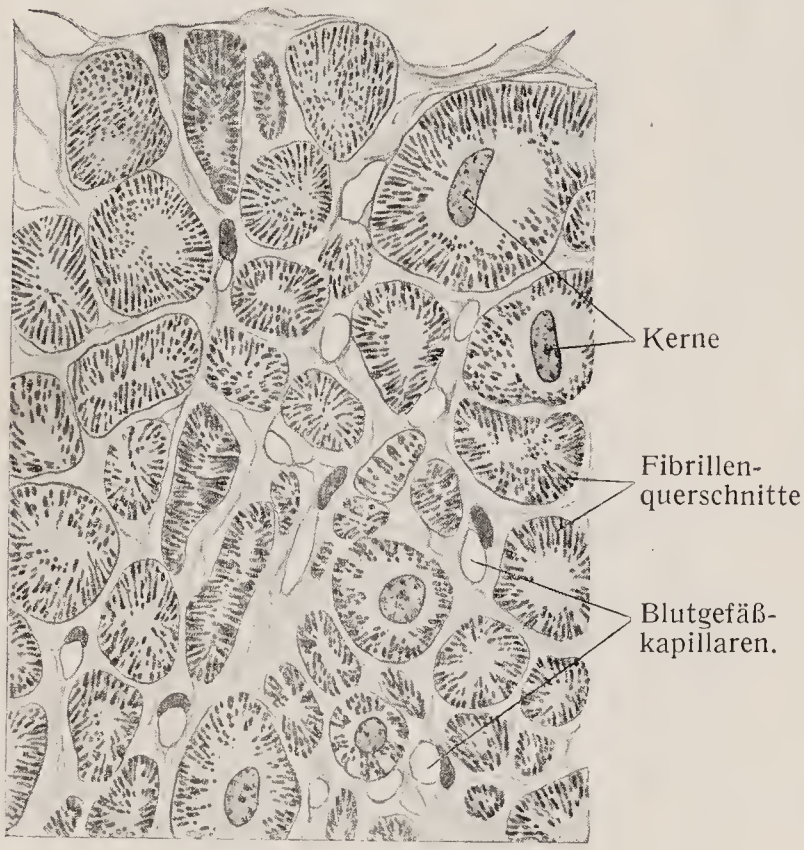

Fig. 85.

Querschnitt durch Herzmuskelgewebe. Aus einem Schnitt durch die Vorhofswand an der Einmündung der Vena cava sup. (Mensch). 500mal vergrößert. Technik § 97.

Größere Höfe von Sarkoplasma, häufig mit pigmentierten und farblosen Körnchen, Glykogen und anderen paraplastischen Substanzen versehen, finden sich (besonders gut an Längsschnitten sichtbar) in unmittelbarer Umgebung der locker gebauten Zellkerne.

Durch die Zusammenfassung der Fibrillen zu Bündeln erhalten Querschnitte von Herzmuskelfasern ein charakteristisches Aussehen. Das Sarkoplasma ist vorzugsweise in der Faserachse gelegen, von welcher Fortsetzungen desselben zwischen die Fibrillenblätter oder -bündel ausstrahlen.

Die Fibrillen verleihen der Herzmuskelfaser in viel stärkerem Maße als der glatten Muskelzelle eine deutliche Längsstreifung, die sich nicht auf irgendwelche Zellterritorien beschränkt, sondern durch eine größere Reihe von Kernbereichen derselben Faser hindurch verfolgt werden kann; durch die seitlichen Verbindungsbrücken ziehen Fibrillenzüge von einer Faser in die benachbarten hinüber, in denen sie dann weiter verfolgt werden können (Fig. 86).

Das Phänomen der Querstreifung, das in erster Linie den Fibrillen innewohnt, soll bei der Skelettmuskulatur genauer berücksichtigt werden. Wenn es beim Herzmuskelgewebe nicht immer einwandfrei beobachtet wird, so liegt das vorzugsweise an der angewandten Technik.

Nicht zu verwechseln mit der Querstreifung sind die sogenannten Querlinien (Glanzstreifen, Kittlinien, Wachstumszonen, Schaltstücke), die sehr oft beobachtet werden (Fig. 86) und in ihrer Bedeutung noch stark umstritten sind. Sie grenzen einzelne Zellgebiete ab; die kontinuierliche Anordnung der Fibrillen veranlaßt

uns, die Herzmuskulatur gleichwohl als Zellverband zu betrachten. Die Querlinien werden von manchen als Wachstumszonen betrachtet; von anderen wird ihnen ein Einfluß auf den Kontraktionsverlauf zugeschrieben.

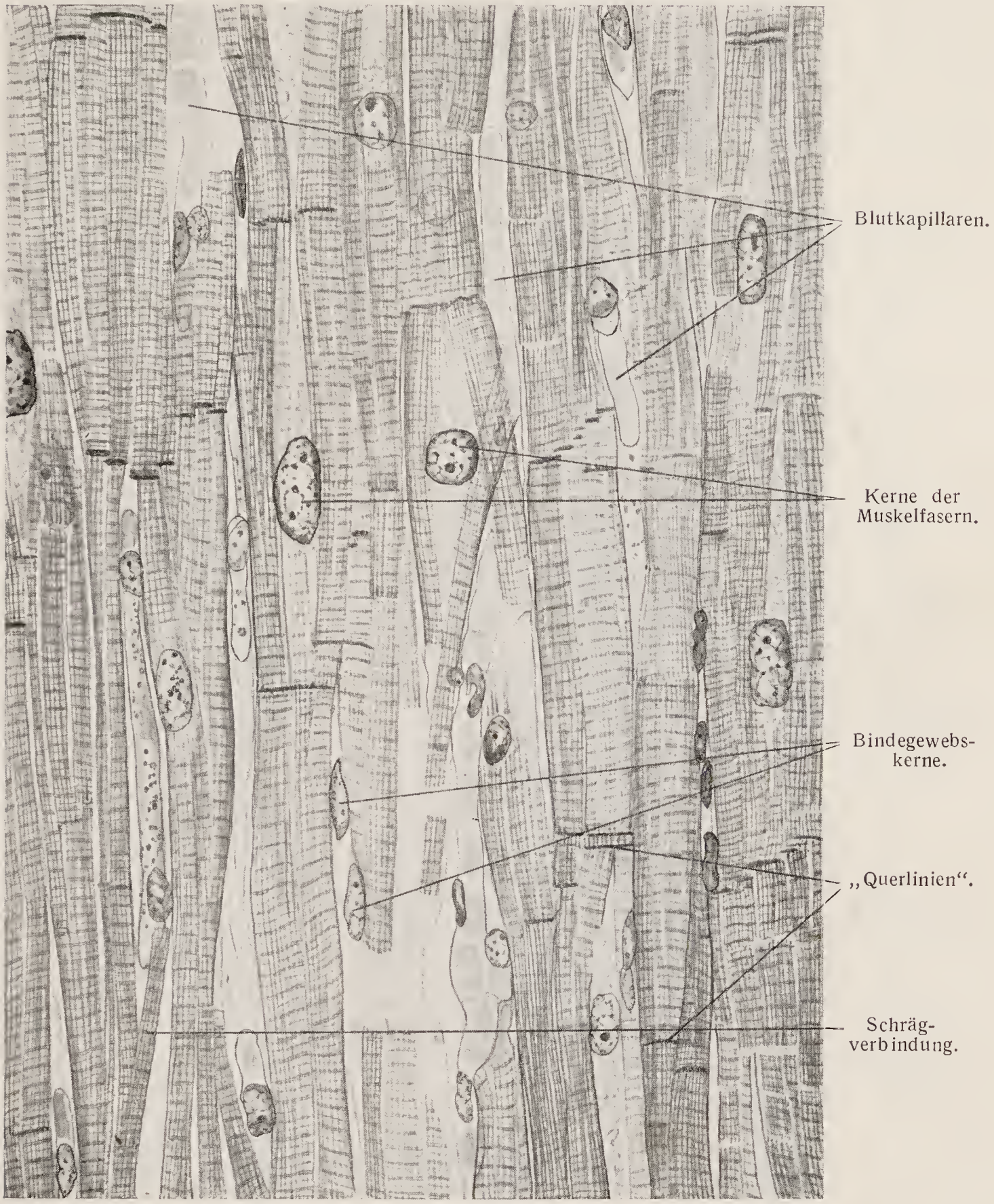

Fig. 86.

Schnitt in der Längsrichtung durch den Herzmuskel. Mensch. Präparat von Prof. Heidenhain, Tübingen. 600mal vergrößert. Technik: Thiazinbraun—Toluidinblau.

3. Das Gewebe der quergestreiften Muskeln.

Mit dieser Form erreicht das Muskelgewebe die höchste bekannte Spezialisierung. Bei der Entwicklung wird das Material für dieses Gewebe sehr frühzeitig zu besonderen Primitivgebilden, den Myotomen, abgesondert.

Dies sind allen Wirbeltieren zukommende, segmentale, zu beiden Seiten in der Rückenregion angeordnete Substanzhaufen, in denen sehr frühzeitig eine scharfe Begrenzung einzelner Zellen erkennbar wird. Diese scharfe Begrenzung der Formeinheiten behält das Skelettmuskelgewebe zeitlebens bei.

Durch komplizierte Umlagerungen ordnen sich die einzelnen „Myoblasten" bald parallel zur Längsachse des Embryos an, wobei lange Zeit die segmentale Begrenzung durch sogenannte Myosepten beibehalten wird (Fig. 87).

Die meisten Myoblasten durchbrechen später unter erheblicher Verlängerung die Segmentgrenzen, womit sie auch vielfach den Zusammenhang mit ihrem Ursprungsort verlieren. Mit der Längen- (und Dicken-) Zunahme vermehren sich innerhalb der Myoblasten auch die Zellkerne, zumeist anfangs in der Weise, daß die Kerne in der Faserachse liegen bleiben und in verschiedenen Abschnitten der Faserlänge aufeinanderfolgen. Die Vermehrung soll amitotisch vor sich gehen (Fig. 87). Später ist die Muskelfaser so reich an Kernen, daß man deren auf jedem Querschnitte mehrere antrifft.

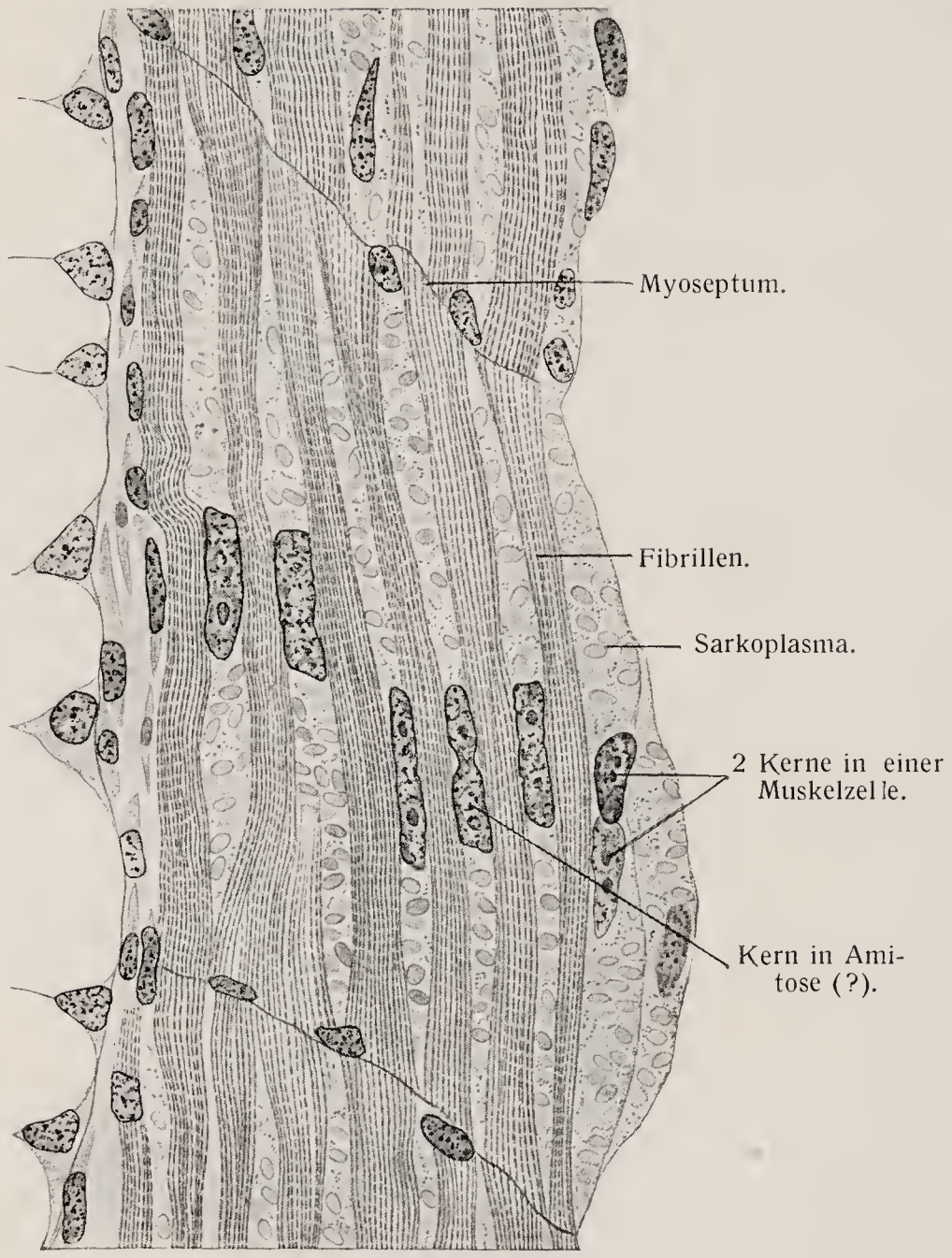

Fig. 87.

Myotome. Aus einem Horizontalschnitt durch eine junge Kaulquappe vom Frosch. 500mal vergrößert. Technik § 98.

Das mit gleichzeitiger Kernvermehrung vor sich gehende Wachstum (auf die inneren Differenzierungsvorgänge soll unten hingewiesen werden) führt dazu, daß aus jedem Myoblasten eine Muskelfaser entsteht, die eine von der Umgebung wohlabgrenzbare Formeinheit darstellt, aber sich von einer einfachen Zelle durch den großen Reichtum an Kernen auszeichnet.

Embryonale Muskelfasern haben die Fähigkeit, sich durch Längsspaltung zu vermehren.

Die Skelettmuskelfasern des erwachsenen Organismus sind entsprechend diesem Entwicklungsgange zu höchst komplizierten Gebilden geworden. Sie haben die Form langer, zylindrischer Fäden, deren Enden im Innern größerer Muskeln zugespitzt oder abgestumpft sind; an den Enden der Muskeln besitzen die Fasern ein inneres spitzes und ein äußeres, an die Sehne anstoßendes, breiteres Ende; letzteres ist entweder abgerundet oder läuft in einige stumpfe, oft treppenförmig abgestufte Spitzen aus.

Auch Anastomosen, Spaltbildungen und Teilungen der Muskelfasern kommen vor; in einzelnen Fällen (Augenmuskeln, Muskeln der Zunge, der äußeren Haut) sind die Fasern verästelt (Fig. 88).

Ihre Länge schwankt zwischen 5,3 und 12,3 cm, ihre Dicke zwischen 10 und 100 μ.

Es ist wahrscheinlich, daß es noch längere Fasern gibt, doch ist deren vollkommene Isolierung mit großen Schwierigkeiten verknüpft.

Im embryonalen Zustande bestehen keine oder nur geringe Dickenunterschiede der Muskelfasern: nach der Geburt erfolgt ein ungleiches Dickenwachstum, dessen Intensität abhängig ist: 1. von der Funktion des Muskels — beim Erwachsenen besitzen starke Muskeln dicke, zarte Muskeln dünne Fasern; 2. vom Ernährungszustand des Individuums — es können Unterschiede um das Dreifache des Kalibers bestehen; 3. von der Größe des Geschöpfes — größere Tiere besitzen dickere Muskelfasern als kleinere.

Der scharfe Abschluß der Muskelfaser gegen das umgebende Stützgewebe wird durch eine strukturlose Hülle, das Sarkolemm[1]) bewirkt (Fig. 88 *1*); dieses ist bis zu einem gewissen Grade (bei der durch die

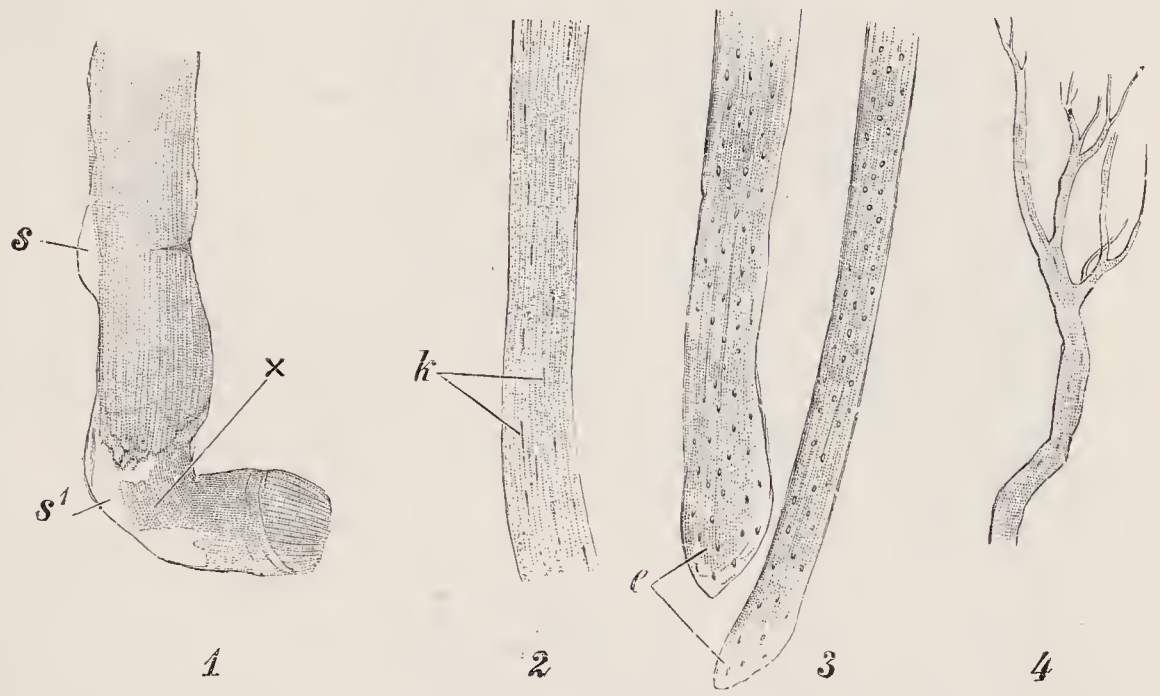

1 Wirkung von Wasser, Technik § 99, 100. — *2* von Essigsäure, Technik § 101. — *3* von Kalilauge, Technik § 102. — *4* Verästelte Muskelfaser der Froschzunge, Technik § 103.

Fig. 88.

Stücke isolierter, quergestreifter Muskelfasern des Frosches. 50mal vergrößert. Bei × ist die Muskelsubstanz zerrissen, ihre Querstreifung ist nicht, die Längsstreifung dagegen deutlich zu sehen. Die zahlreichen Kerne in 3 erscheinen bläschenförmig gequollen, die Querstreifung der Muskelsubstanz ist in 2 und 3 bei dieser Vergrößerung nicht sichtbar.

Kontraktion bewirkten Verdickung der Muskelfaser) dehnbar und ist für die Funktion des Muskels von größter Bedeutung.

Die mechanische Bedeutung des Sarkolemms beruht auf seiner Verbindung mit den „Grundmembranen“ (s. unten) und auf dem Zusammenhang mit der Sehne (s. Muskelsystem); für den Stoffwechsel der Muskelfaser ist das Sarkolemm als Grenzhaut zwischen dem Saftstrom des Bindegewebes und dem Sarkoplasma wichtig.

Das Sarkolemm wird von einem Teil der Autoren als Bildungsprodukt der Muskelfaser, von anderen als vom Stützgewebe gebildet betrachtet.

Die Grundlage der Substanz der Muskelfaser ist das Zytoplasma, auch hier Sarkoplasma genannt; dieses ist in ausgebildeten Muskelfasern nur mehr spärlich entwickelt und als äußerst spärliche Schichte zwischen den extrem reich entwickelten Fibrillen zu erkennen. Sein Vorhandensein läßt sich an Fettkörnchen und den sogenannten Sarkosomen (interstitiellen Körnchen) erkennen. Bemerkenswert ist der stark positive Ausfall der Oxydasereaktion (s. S. 55) im Sarkoplasma der

1) Lemma = die Rinde, die Schale.

Muskelfasern; er entspricht den starken hier sich abspielenden Oxydationsleistungen. Die Zellkerne — ovoide, parallel der Längsachse der Muskelfaser gestellte Gebilde — liegen bei Säugetieren, Vögeln und Knochenfischen vorzugsweise an der Oberfläche der Muskelfaser unter dem Sarkolemm, bei den übrigen Wirbeltieren auch im Innern der Muskelfasern.

Diese Lage der Zellkerne wird erst während der Entwicklung allmählich erworben. Anfangs liegen die Kerne, ähnlich wie bei der Herzmuskelfaser zeitlebens, axial (s. Fig. 89). Die wandständige Lage erhalten die Kerne nach den einen im Zusammenhang mit der Längsteilung der Fasern, nach anderen durch sekundäre Verschiebungen, wobei die Annahme gemacht wird, daß die Verschiebung der Kerne durch die gesteigerte Fibrillenbildung notwendig wird.

Jedenfalls finden sich auch beim Erwachsenen verstreut Muskelfasern vor, deren

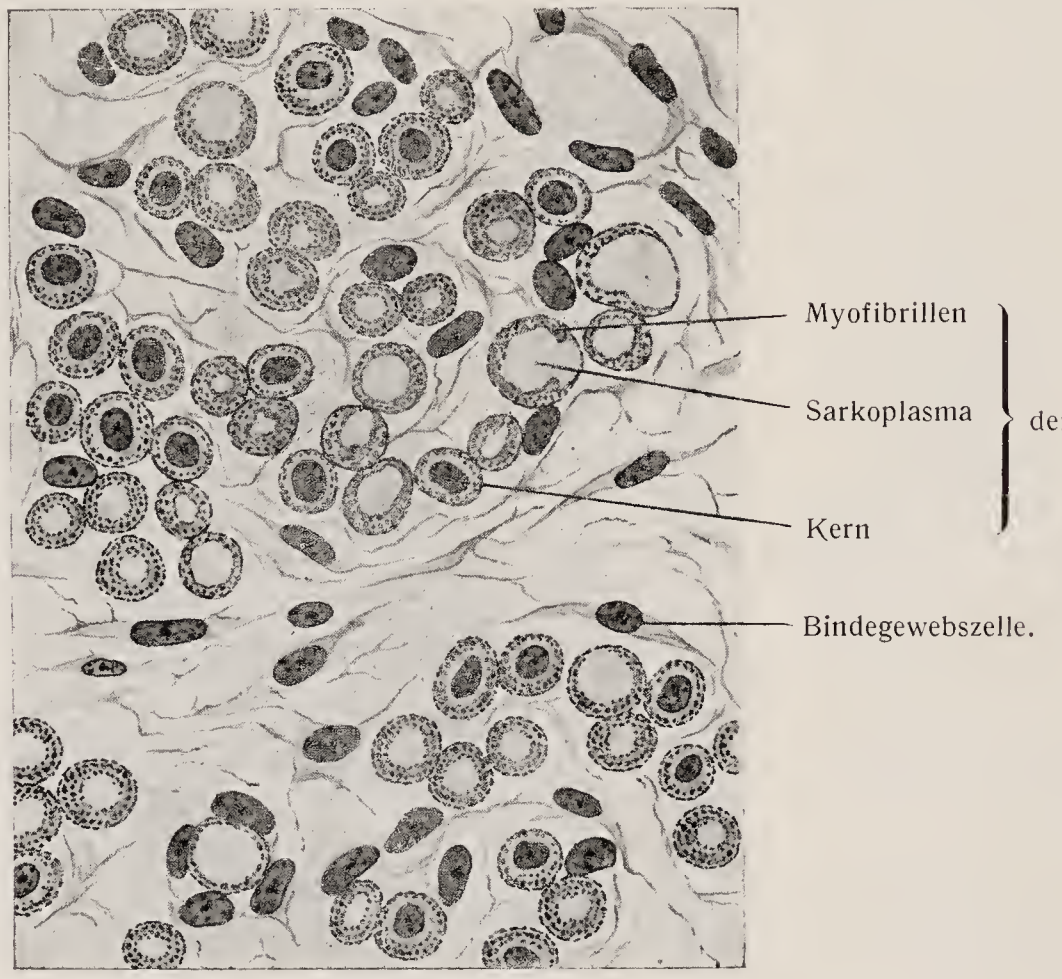

Fig. 89.
Querschnitt durch Skelettmuskelfasern eines 3monatigen menschlichen Embryos. 750mal vergrößert. Technik § 104.

Zellkerne axial liegen, besonders oft an den Sehnenansätzen. Auch die in den sogenannten Muskelspindeln (s. Nervenendigungen) enthaltenen Muskelfasern zeigen gewöhnlich dieses Verhalten.

Der Sarkoplasmareichtum wechselt bei den Muskelfasern bedeutend. Im allgemeinen gilt die Regel, daß die tätigsten Muskeln (Herz-, Augen-, Kau- und Atmungsmuskeln) die meisten sarkoplasmareichen Fasern enthalten; die Muskeln mit vielen sarkoplasmaarmen Fasern kontrahieren sich schneller (weil sie fibrillenreicher sind), ermüden aber eher.

Die sarkoplasmareichen Fasern sind trübe, zeigen eine weniger regelmäßige Querstreifung, eine deutlichere Längsstreifung und haben im allgemeinen einen geringeren Durchmesser; Muskeln, die vorzugsweise aus solchen Fasern zusammengesetzt sind, sehen röter aus, was von einem im Sarkoplasma enthaltenen, dem Hämoglobin nahestehenden Farbstoffe herrührt. Bei manchen Tieren, z. B. beim Kaninchen, gibt es rote (z. B. der Semitendinosus, der Soleus) und helle oder weiße Muskeln (z. B. der Adductor magnus). Helle Muskelfasern sind zytoplasmaarm, zeigen

eine deutlichere Querstreifung und im allgemeinen einen größeren Durchmesser. Beim Menschen kommen beide Faserarten in der Regel untereinander gemischt im gleichen Muskel vor.

Seine blitzartig rasche, dem Willen unterworfene Kontraktionsfähigkeit verdankt das Skelettmuskelgewebe der reichlichen Ausbildung und spezifischen Differenzierung der Muskelfibrillen. Diese prägt sich in der ausgesprochenen Längs- und Querstreifung der Muskelfasern aus.

Die Myofibrillen bilden sich in den Myoblasten sehr frühzeitig, zunächst als eine dünne Schichte rings um den axial gelegenen Kern (Fig. 89); zur Bildung der Fibrillen werden Plastosomen verwandt. Die ersten Fibrillen sollen sich durch Längsspaltung vermehren.

Die Fibrillen sind entweder gleichmäßig im Sarkoplasma verteilt, oder eine

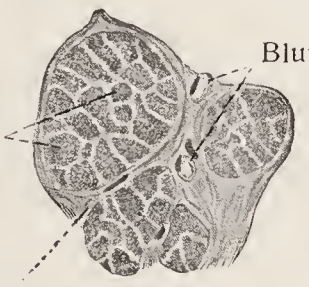

Fig. 90.

Stück eines Querschnittes des Musc. vocalis des Menschen. Vier Muskelfasern sind gezeichnet. 590 mal vergrößert. Technik § 134. Man verwechsle die Querschnitte der Fibrillenbündel nicht mit den Querschnitten der Muskelfasern Fig. 135.

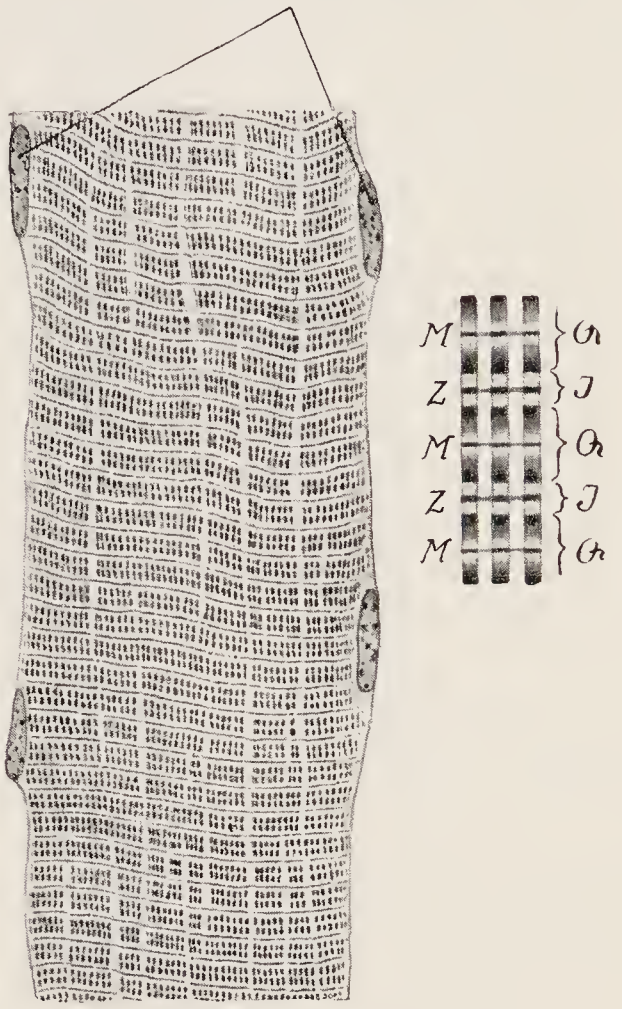

Fig. 91.

Teil einer Muskelfaser (Interkostalmuskel einer jungen Maus); rechts Schema der Querstreifung (nach M. Heidenhain). Die linke Figur ist 750 mal, die rechte viel stärker vergrößert. Technik § 105b.

Anzahl Fibrillen ist jeweils zu einem Längsbündel („Muskelsäulchen") vereinigt; solche Bündelchen sind dann voneinander durch dünne Sarkoplasmaschichten getrennt. Diese Anordnung ist am besten (bei starken Vergrößerungen) an Querschnitten zu sehen, Fig. 90. Hier erscheint das Sarkoplasma in Form eines hellen Netzes, in dessen Maschen die Querschnitte der Fibrillenbündel (sie sind unter dem Namen „Cohnheimsche Felder" bekannt) gelegen sind.

Die Fibrillen lassen sich bis zu einem gewissen Grade durch manche Reagenzien (z. B. Chromsäurelösung) isolieren, wobei die „Querstreifung" dieser Elemente besonders gut hervortritt (Fig. 92).

Zuweilen (selten) bricht nach Einwirkung von Alkohol die Muskelfaser statt in Fibrillen in anisotrope Querscheiben (Discs). Fibrillen und Discs können in noch kleinere, rundlicheckige, anisotrope Stückchen zerfallen, welche „primitive Fleischteilchen" (Sarcouselements) genannt werden. Einzelne Autoren hatten deswegen die Discs, andere die primitiven Fleischteilchen für die eigentlichen Formelemente erklärt.

Fig. 92.

Isolierte Muskelfibrillen. 500 mal vergrößert. Technik § 106.

Über die Anordnung und Bedeutung der Querstreifung bestehen noch sehr verschiedene Ansichten, wofür unsere Unkenntnis über das Wesen des Kontraktionsvorganges als Hauptgrund anzusehen ist[1]). Wir be-

1) S. die Lehrbücher der Physiologie und die Handbücher der Gewebelehre (besonders M. Heidenhain, Plasma und Zelle).

schränken uns hier auf die Darstellung des mit gewöhnlichen Hilfsmitteln Festzustellenden. Frisch unter dem Mikroskop betrachtet, zeigt jede quergestreifte Muskelfaser abwechselnd dunkle, breitere und helle, schmälere Querbänder. Die Substanz der dunkleren Querbänder ist doppelbrechend (anisotrope Substanz), diejenige der hellen Querbänder ist einfach brechend (isotrope Substanz).

Die genauere Analyse (Isolationen, Färbungen fixierter Präparate) ergibt eine genauere Lokalisierung der Querstreifungsphänomene (Fig. 92); danach ist die oben als anisotrope Substanz bezeichnete Struktur streng auf die Fibrillen beschränkt (man nennt sie auch Q und weiß, daß sie unter verschiedenen Kontraktionszuständen sehr wechselnd auftritt). Innerhalb der isotropen Substanz erkennt man mit stärkeren Vergrößerungen einen feinen Streifen (Z), der aber nicht auf die Fibrillen beschränkt ist, sondern als eine das ganze Sarkoplasma durchsetzende feine Membran (sogenannte Krausesche Grundmembran) aufgefaßt werden muß. Die an diese Membran, die selbst anisotrop ist, angrenzenden Fibrillenglieder sind isotrop (I).

Die nach Angabe mancher Autoren das Sarkoplasma in der halben Höhe der Q-Glieder durchsetzende sogenannte Mittelmembran (M) ist noch weniger gut bekannt (s. Fig. 91, rechts).

Die Fibrillen werden offenbar durch die Grundmembranen in einer gewissen Einstellung gehalten, woraus sich auch die Parallelschaltung der Q-Glieder erklären dürfte. Erst durch diese Parallelschaltung wird ja die ganze Muskelfaser „quergestreift".

Über die Veränderungen des Querstreifungsbildes bei der Kontraktion besteht noch keine allgemein angenommene Ansicht.

Im Gesamtaufbau der aus zahlreichen Muskelfasern bestehenden Muskeln spielt das lockere Bindegewebe die größte Rolle. Dieses ist auch der Träger der zahlreichen Blutgefäß- und Nervenverästelungen. Lymphgefäße finden sich im quergestreiften Muskelgewebe nur spärlich.

IV. Nervengewebe.

Das Nervengewebe ist in seiner Gesamtheit als Abkömmling des Epithels zu betrachten. Die Absonderung des Bildungsmaterials für dieses hochdifferenzierte Gewebe fällt in eine sehr frühe Embryonalperiode. Es entsteht aus dem äußeren Keimblatt.

In der frühen Abgrenzung des Bildungsmaterials innerhalb der Keimanlage gleicht das Nervengewebe dem in ganz anderer Richtung hochdifferenzierten Skelettmuskelgewebe. Über die wichtigsten Bildungsstufen des Nervengewebes (Medullarplatte, -rinne, -rohr, Ganglienleiste usw.) vgl. die Lehrbücher der Entwicklungsgeschichte.

Reizaufnahme, -weiterleitung und -übertragung, die wichtigsten Aufgaben des Nervengewebes, sind bei einfachst gebauten, sogenannten einzelligen Organismen Eigenschaften der ganzen Zelle, die allerdings durch mannigfache Sondereinrichtungen besonders dafür ausgestattet sein kann.

Bei Metazoen ist stets die die äußere Körperoberfläche bildende Substanz der Ausgangsort für die Bildung eines spezifisch differenzierten Nervengewebes.

Die gesteigerte Reizbarkeit, als Folge der Ausbildung besonders gut auf Reize ansprechender Organzellen, bewirkte wohl eine Versenkung des Nervengewebes

unter die Oberfläche in eine geschützte Lage; die Vergrößerung und die Komplizierung im Aufbau des Organismus machte eine erhebliche Ausdehnung des reizleitenden Systems notwendig.

So finden wir endlich den Wirbeltierorganismus allenthalben von einer Substanz durchzogen, die gegenüber allen anderen Geweben durch eine außerordentlich gesteigerte Reizbarkeit, deren Wesensart wir nicht kennen, ausgezeichnet ist. Diese Nervensubstanz ermöglicht die Verknüpfung der örtlich und substantiell differenten Teile des Körpers zu einem Organismus. Die hierdurch gegebene, regulatorische Funktion wird verständlich, wenn wir sehen, daß die nervöse Substanz in fast allen Geweben und Gebieten des Körpers Aufnahmeapparate für Reize besitzt.

Diese sogenannten sensiblen und sensorischen Nervenendigungen werden, wie alle speziellen Einrichtungen, später besprochen.

Auf dem Wege von längeren oder kürzeren Bahnen nervöser Substanz, einem Teil der sogenannten Nervenfasern, werden die Reize den nervösen Zentren zugeführt, die wir in den verschiedensten

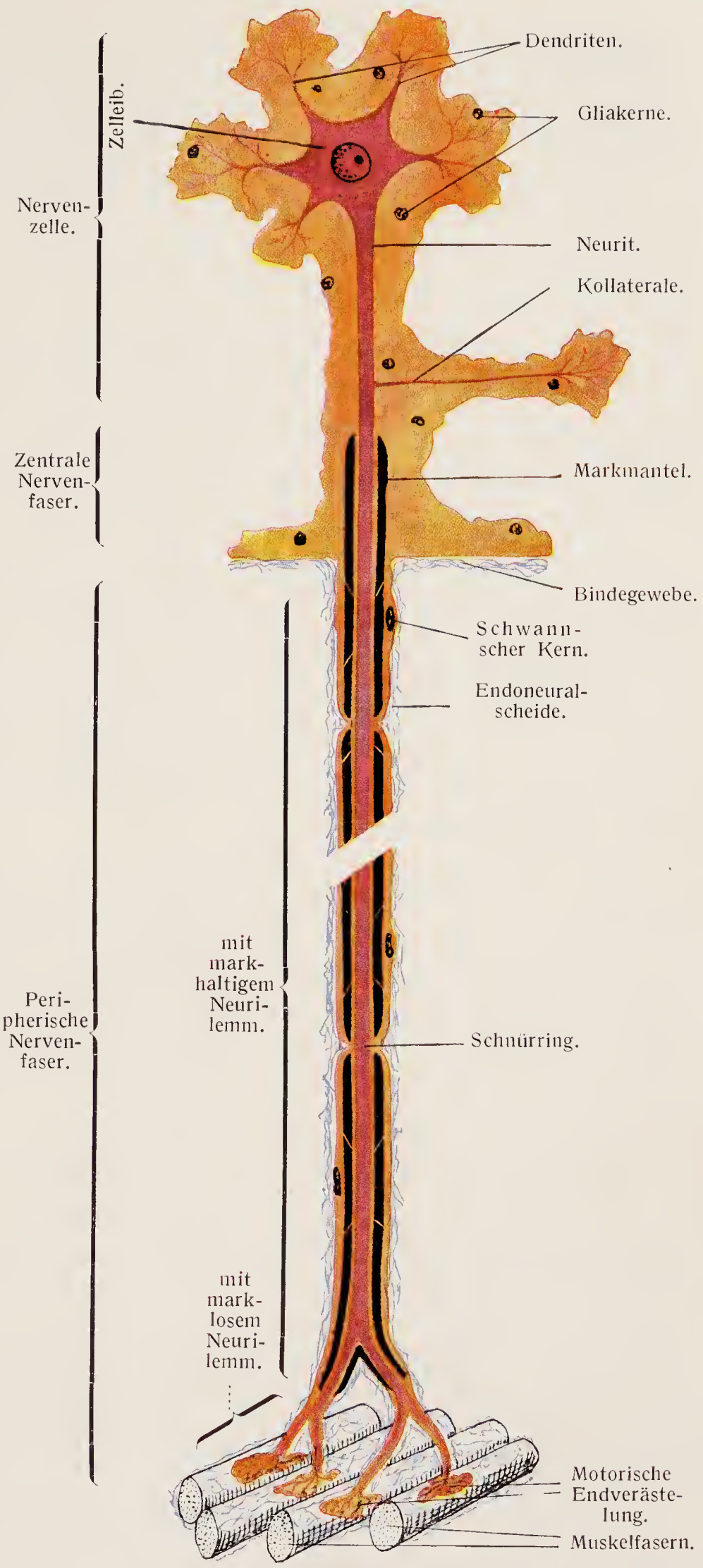

Fig. 93.

Schematische Darstellung eines Neurons. Zentrale und periphere nervöse Bestandteile rot, gliöse orange, Mark schwarz, Bindegewebe blau. Die in der unmittelbaren Umgebung der „Nervenzelle" und der zentralen Nervenfaser angeordneten Bestandteile anderer Neuronen sind fortgelassen; dadurch erscheint die zentrale Glia viel massiger als sie in Wirklichkeit ist. Man beachte vor allem das verschiedenartige Verhalten des Bindegewebes zu den zentralen und den peripherischen Teilen des Neurons!

Regionen des Rumpfes antreffen (peripherische Ganglien), in erster Linie aber als Rückenmark und Gehirn kennen. Hier gegebene, hochkomplizierte Einrichtungen müssen als Hauptorte der regulierenden Funktion der Nervensubstanz betrachtet werden.

Von diesen Zentren aus ziehen besondere (zentrifugal funktionierende) Leitungsbahnen. ein anderer Teil der Nervenfasern, in alle Körperregionen; an den Enden dieser Nervenfasern (besonders an Muskeln, Drüsen) werden die Impulse zu den mannigfachsten Verrichtungen des Körpers gegeben.

Die enorme Reizbarkeit der gesamten Nervensubstanz mag es mit sich bringen, daß sie in allen Teilen von einem nur ihr eigenen Hüllmaterial, der Neuroglia[1]), umgeben ist. Diese ist eine zwischen das Bindegewebe und die nervöse Substanz eingeschaltete Hülle, die vermutlich ungeeignete Reize vom Nervenzytoplasma abhält und besonders den Stoffwechsel der Nervensubstanz reguliert.

Wie die eigentliche, nervöse Substanz und die Neuroglia in inniger Gemeinschaft zentrale wie peripherische Teile des Nervensystems aufbauen, so entstammen beide aus der gemeinsamen Bildungsformation, der Neuralplatte. In dem aus diesem entstehenden Neuralrohr bilden die zunächst indifferenten Epithelzellen den Ausgang für Neuroblasten und Glioblasten. (Inwieweit Neuroblasten und Glioblasten in primärem Zellverband stehen, muß noch genauer bestimmt werden.) Die fertige Glia ist ein alle gröberen und feineren Teile der nervösen Substanz einschließendes Schwammwerk; ob die aus den Neuroblasten hervorgehende, eigentliche nervöse Substanz in getrennte Zellgebiete gesondert ist, oder ob auch sie einen Zellverband darstellt, ist noch nicht entschieden. Die letztgenannte Möglichkeit hat aber die größere Wahrscheinlichkeit für sich.

Als Nerven„zelle“ bezeichnet man gewöhnlich einen kernhaltigen Teil der Nervensubstanz, einschließlich der unmittelbar anschließenden Teile der Fortsätze (s. Fig. 93), als Nervenfasern dünn ausgezogene, kürzere oder längere Teile. Mit jeder Nervenzelle ist eine Nervenfaser untrennbar verbunden. Dem Zellbegriffe, wie wir ihn bei anderen Geweben anwenden, entspricht im Nervengewebe das, was man als Neuron bezeichnet; ein Neuron umfaßt eine Nervenzelle mit sämtlichen ihr verbundenen Fortsätzen.

Dazu gehören also: 1. der den Kern enthaltende Zelleib (Fig. 93); 2. dessen Neurit (Nervenfortsatz); dieser leitet Reize nach anderen Nervenzellen oder an peripherische Organe weiter; 3. die Dendriten[2]); diese Fortsätze nehmen Reize von anderen Nervenzellen oder von der Peripherie auf. Die Neuriten sind in der Regel länger und gehen in eine Nervenfaser über, deren Achsenzylinder sie bilden; die Dendriten sind gewöhnlich sehr viel kürzer und verästeln sich nahe am Zelleib (der Dendrit der Spinalganglienzellen ist jedoch auch lang und geht wie ihr Neurit in den Achsenzylinder einer Nervenfaser über).

Bei der Länge, die besonders die als Verlängerung eines Neuriten zu denkende Nervenfaser erreichen kann, ist es in der Regel unmöglich, ein Neuron in seiner Gesamtheit morphologisch darzustellen. Zahlreiche physiologische und pathologische Erfahrungen haben aber die Berechtigung des Neuronbegriffes als einer Nerveneinheit bewiesen.

Wird z. B. der Zusammenhang zwischen Zelle und Faser unterbrochen, so stirbt die Faser in zellulifugaler Richtung von der Unterbrechungsstelle an ab, eine Neubildung kann nur vom Achsenzylinder des mit der Nervenzelle in Verbindung gebliebenen Stumpfes aus erfolgen.

Trotz dieser scheinbaren Einheitlichkeit und Selbständigkeit eines Neurons bestehen höchstwahrscheinlich doch zytoplasmatische

1) Von Glia (griech.), der Leim, der Kitt, Neuroglia, also Nervenkitt.

2) Von Dendron (griech.), der Baum, weil viele Dendriten sich in der Nähe des Zelleibes rasch verästeln.

Verbindungen mit anderen Neuronen, auf denen die Fortleitung der nervösen Erregung durch „Kontinuität“ geschieht. Die Vorstellung, daß die Neuronen völlig unabhängig voneinander sind, und daß die Erregungsleitung jedesmal durch „Kontakt“ von einem Neuron zum anderen überspringt, ist sowohl morphologisch als physiologisch weniger gut begründet.

A. Nervenzellen.

Die Nervenzellen (Ganglienzellen) finden sich in den Ganglien, in Sinnesorganen, im Verlaufe sowohl zerebrospinaler als sympathischer Nerven, hauptsächlich aber im Zentralnervensystem.

Sie sind von sehr wechselnder Größe (4—135 μ und darüber) und von mannigfacher Gestalt. Es gibt kugelige und spindelförmige Ganglien-

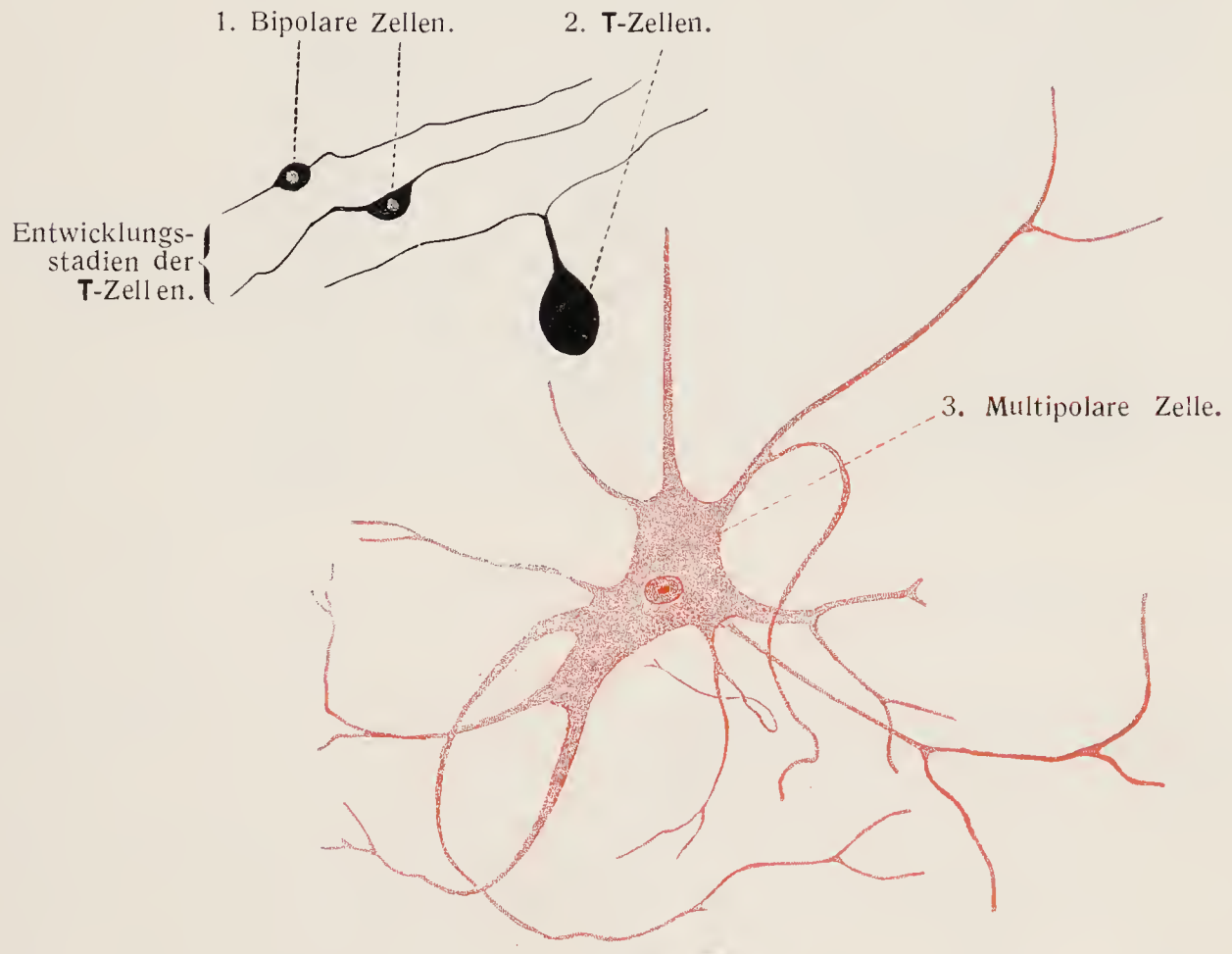

Fig. 64.

Verschiedene Formen von Nervenzellen 236mal vergrößert. 1. Vom Spinalganglion eines 6tägigen Hühnerembryos, 2. eines Kalbes. Technik § 147. 3. Aus dem menschlichen Rückenmark. Technik § 107.

zellen[1]); sehr häufig ist eine unregelmäßige Sternform, d. h. das Zytoplasma sendet mehrere Fortsätze aus. Ganglienzellen mit zwei Fortsätzen heißen bipolare, solche mit mehreren Fortsätzen multipolare Ganglienzellen (Fig. 94); es gibt auch unipolare Ganglienzellen; solche finden sich im Sympathikus von Amphibien und allgemein in der Riechschleimhaut, sie besitzen in der Tat nur einen einzigen Fortsatz.

Die Nervenzellen der Spinalganglien dagegen sind nur scheinbar unipolar; in entwicklungsgeschichtlichen Epochen bipolar, werden sie dadurch unipolar, daß der die Ursprungsstelle beider Fortsätze umfassende Teil der Zelle sich zu einem dünnen Stück auszieht, von welchem alsdann unter stumpfem oder rechtem Winkel

1) Ganglion (griech.) der Knoten; als solche bezeichnet man die außerhalb der nervösen Zentralorgane anzutreffenden Zusammenhäufungen von Nervenzellen.

die divergierenden Fortsätze abbiegen (Fig. 94, $_{1, 3}$). Solche Zellen werden Zellen mit T-förmigen (oder mit Y-förmigen) Fasern genannt.

Apolare, also fortsatzlose Nervenzellen sind entweder Jugendformen oder durch Abreißen der Fortsätze beim Isolieren entstandene Kunstprodukte.

Das Zytoplasma der Nervenzelle, besonders kompliziert gebaut, umschließt einen sehr charakteristischen, bläschenförmigen, bei den größeren Formen auffallend chromatinarmen Kern, der ein ansehnliches Kernkörperchen einschließt. Die Teilungsfähigkeit der Nervenzellen geht in frühen Wachstumsperioden offenbar verloren; Zentralkörperchen sind auch nur in jugendlichen Formen nachgewiesen. Offenbar gehen hier hoher Differenzierungsgrad und Vermehrungsunfähigkeit parallel.

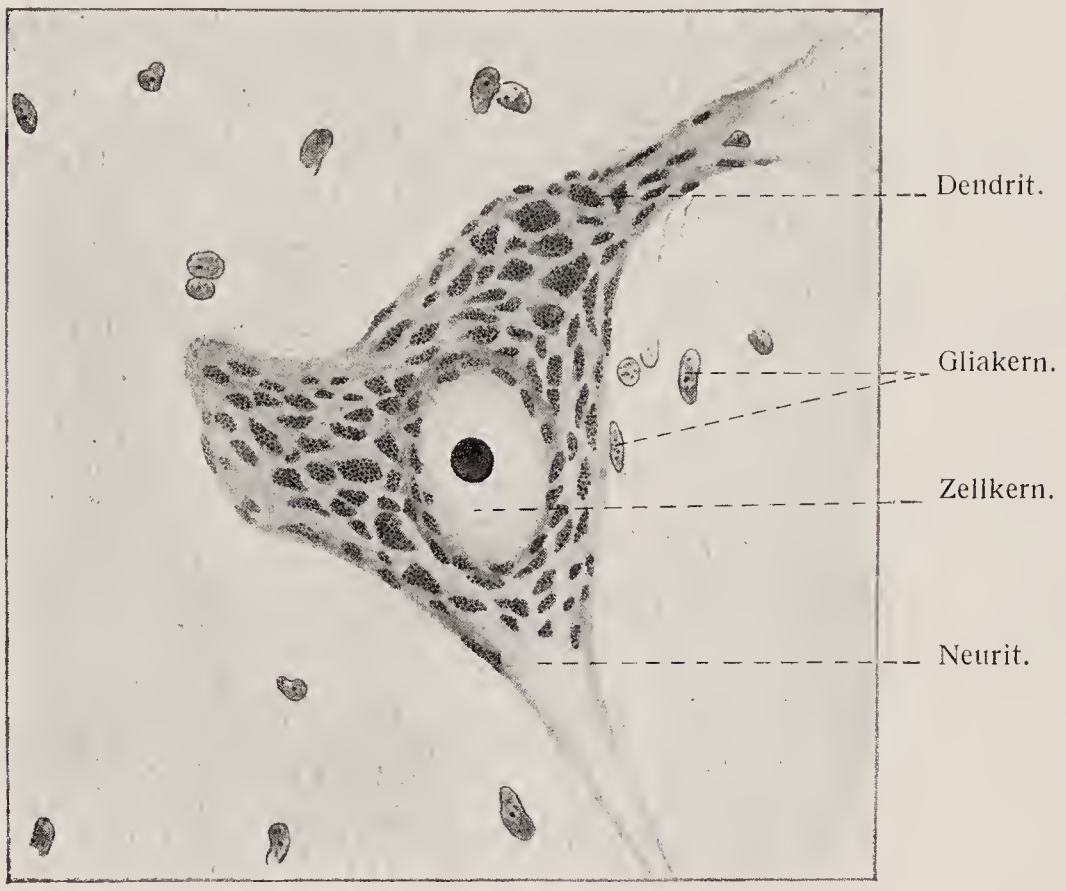

Fig. 95.

Motorische Nervenzelle des Rückenmarks (Vorderhorn) eines Kindes. 750mal vergrößert. Technik § 108.

Nach Verletzungen, denen Nervenzellen zum Opfer gefallen sind, werden bei allen höheren Wirbeltieren keine Nervenzellen neugebildet; vielmehr fällt die Funktion der betreffenden Nervenzellen dauernd aus, wenn sie nicht, was in bestimmten Fällen vorkommt, von anderen übernommen wird.

Nach neuesten Untersuchungen werden bei verschiedenen Säugetieren mitotische Vermehrungen junger Ganglienzellen nur wenige Wochen nach der Geburt noch angetroffen. Bilder, die an eine amitotische Teilung denken lassen, finden sich auch später noch.

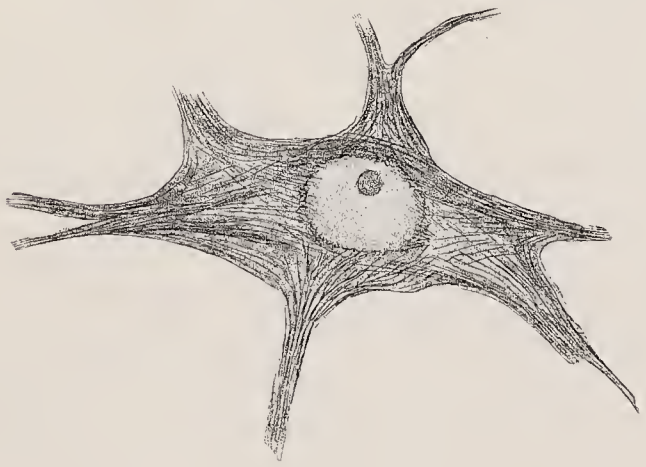

Fig. 96.

Nervenzelle aus einem Schnitt durch das Rückenmark eines jungen Hundes. Präparat von Ramon y Cajal. 600mal vergrößert. Technik § 27.

Unter den Strukturen des Zytoplasmas (auch Neuroplasma genannt) sind praktisch am wichtigsten die sogenannten Nißlschen Körperchen („basisch färbbare Substanzen", Tigroid). Diese sind streng auf das Zytoplasma beschränkte, mit gewissen Farbstoffen darstellbare, bald rundliche, bald eckige Körnerschollen, bald Spindeln oder Streifen (Fig. 95). Treffen irgendwelche Reize die Nervenzelle, so sind sie es zuerst, an deren Anordnung man Veränderungen erkennt; hierbei ist allerdings eine ganz exakte Beachtung der Nißlschen Methodik erforderlich.

Am charakteristischsten ist die Anordnung der Nißlschen Körperchen in den motorischen Nervenzellen (z. B. im Vorderhorn des Rückenmarkes, Fig. 95); das Bild, welches hier die gefärbten Zellen darbieten, hat zur Bezeichnung Tigroid (= tigerähnlich) geführt, welche dann in mißverständlicher Weise auch auf die Nißl-Körper anderer Nervenzellen übertragen wurde, welche diese Anordnung nicht besitzen (z. B. Spinalganglienzellen, die meisten Rindenzellen).

Die Natur und die funktionelle Bedeutung der Nißlschen Körper ist noch nicht geklärt. An der Reizleitung selbst sind sie offenbar nicht unmittelbar beteiligt;

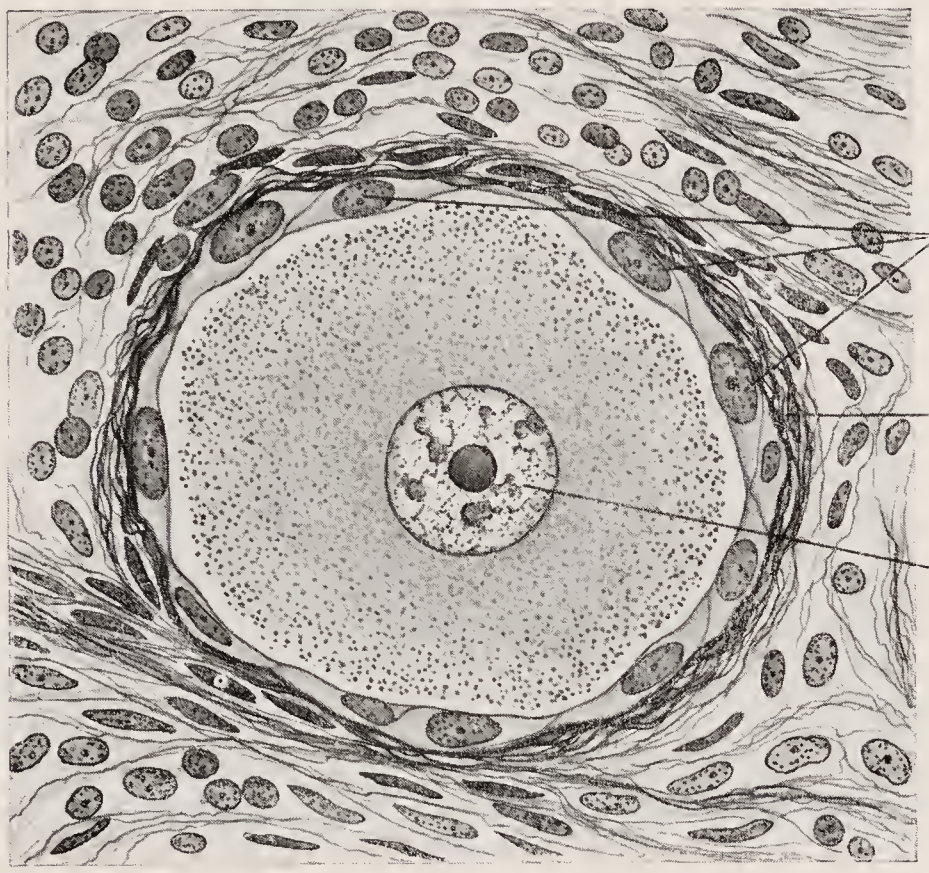

Fig. 97.

Ganglienzelle aus dem Gangl. semilunare des Menschen. 600mal vergrößert. Technik § 109.

wahrscheinlich sind die Nißl-Körper hochwertige Nahrungssubstanzen, also paraplastische Stoffe, die bei starker Inanspruchnahme der Zellen verbraucht werden. Dafür spricht, daß sie bei Überanstrengung, bei vielen Erkrankungen, auch im höheren Alter Veränderungen bis zum völligen Schwunde zeigen.

Nach neueren Angaben sollen Plastosomen an der Bildung der Nißlschen Körper teilnehmen; nach anderen Autoren sollen diese Substanzen aus dem Zellkerne stammen und bei der Chromatinarmut der Zellkerne eine Art „Zytochromatin“ darstellen.

Auch in Nervenzellen finden sich außerdem mannigfache andere körnige Einschlüsse. Unter ihnen scheinen Plastosomen, die hier auch als Neurosomen bezeichnet werden, eine (noch nicht geklärte) Rolle zu spielen.

Fig. 98.

Spinalganglienzelle eines Kaninchens. 1000mal vergrößert. Technik § 110.

In vielen Ganglienzellen entstehen oder werden abgelagert: Pigmente. Auch diese treten in der Form verschieden großer, rundlicher Einschlüsse auf. Dunkle Pigmente, sogenannte Melanine, finden sich nur in bestimmten Zelltypen (Subst. nigra, Locus coeruleus), während ein gelbliches Pigment, das eine Reihe von Fettreaktionen gibt und daher als lipoidhaltig aufzufassen ist, mit zunehmendem Alter in fast allen Ganglienzellen angetroffen wird. Man bezeichnet dies letztere Pigment auch als Abnutzungspigment.

Als besonders wichtig werden von vielen Forschern die sogenannten Neurofibrillen angesehen, die in der Tat ein Formelement sind, das nicht nur den Nervenzellen, sondern anscheinend sämtlichen Teilen der nervösen Substanz zukommt.

Die Neurofibrillen entstehen, unter Anteilnahme von Plastosomen, in den Ganglienzellen zuerst; von hier aus schreitet ihre Bildung peripherwärts in die Fortsätze fort.

Die Fibrillen (Fig. 96) bilden in den Fortsätzen nach Ansicht mancher Autoren sehr langgestreckte Netze, nach anderen Autoren handelt es sich dabei nicht um Fibrillenanastomosen, sondern um Über-

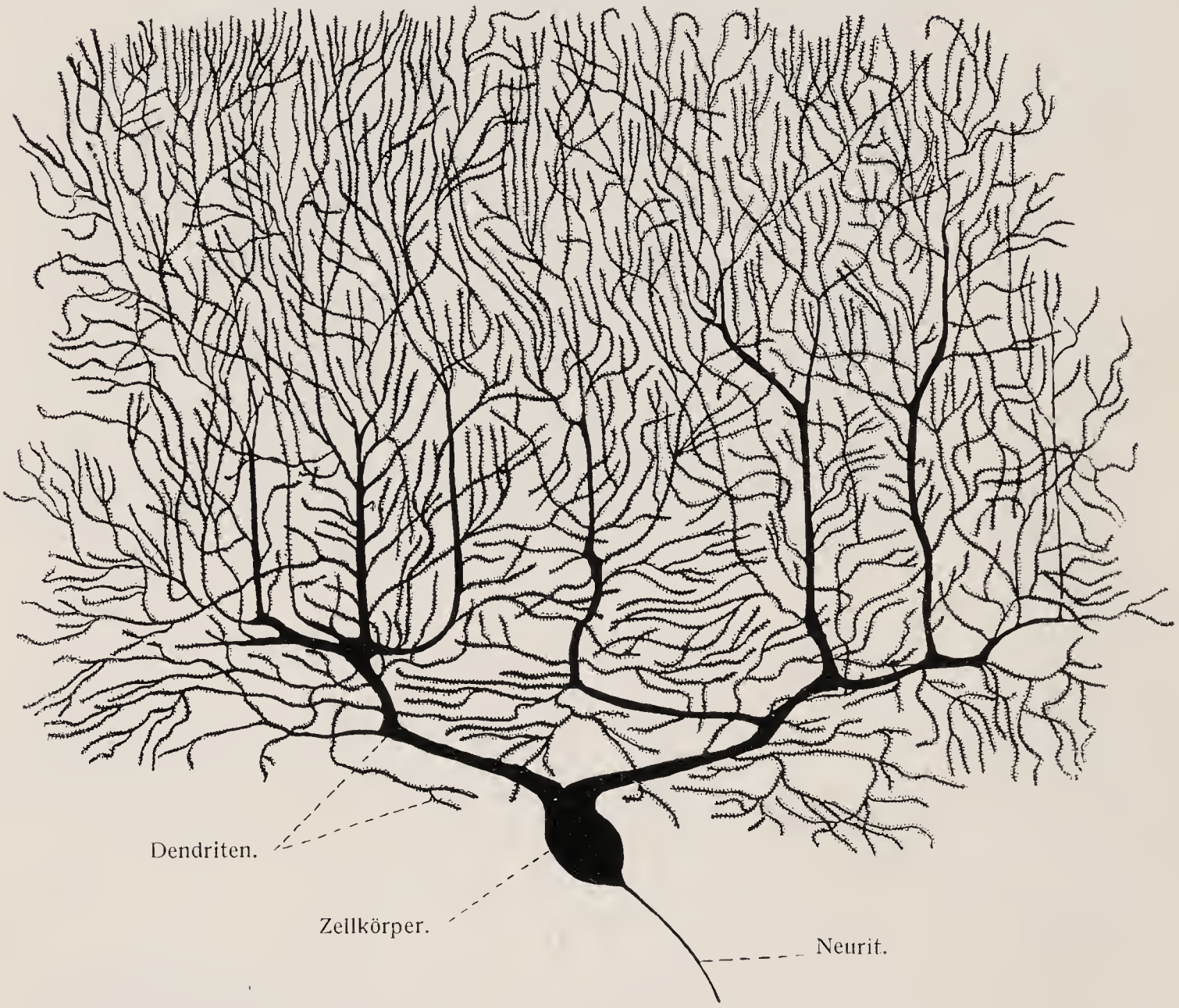

Fig. 99.

Nervenzelle („Purkinjesche Zelle") aus einem Schnitt durch die menschliche Kleinhirnrinde. 180mal vergrößert. Technik § 147c.

schneidungen; auch im Zellkörper durchkreuzen sich die Fibrillen in den verschiedensten Richtungen, wobei sie bei manchen Nervenzelltypen am Kern ein dichtes Gitter bilden. Die Fibrillen können bald in Bündel geordnet von einem Fortsatz kommen, die Zelle einfach durchsetzen und sich teilend in mehreren anderen Fortsätzen austreten, bald umgekehrt aus verschiedenen Fortsätzen sich sammelnd in einem Fortsatz die Zelle verlassen.

Man hat die Fibrillen als diejenige Struktur betrachtet, in der die nervöse Erregung fortgeleitet wird; glaubhafter ist die Annahme, daß wir in den Fibrillen einen hochwichtigen Stützapparat vor uns sehen müssen, daß die nervöse Erregung dagegen in dem wohl flüssig gebliebenen Protoplasma (im engeren Sinne, s. S. 8) abläuft.

Umstritten, teilweise als Kunstprodukte gedeutet, sind mannigfache andere Strukturen des Ganglienzellenzytoplasmas, unter denen die sogenannten Holmgrenschen Kanälchen (Trophospongium) und der Apparato reticolare (Fig. 98) hervorgehoben werden sollen. Die ersteren wurden als Ernährungsbahnen für den großen Zelleib der Ganglienzellen betrachtet; der Apparato reticolare interno wird auch inneres Golgi-Netz genannt; er hat nichts zu tun mit dem äußeren Golgi-Netz, das der Nervenzellenoberfläche aufliegt, und das von den einen Autoren als gliöses Gebilde, von den anderen als ein Apparat für die Reizübertragung angesehen wird.

Die Fortsätze der Nervenzellen sind von zweierlei Art. Man unterscheidet — am besten an multipolaren Nervenzellen —: 1. Einen Fortsatz, den Neurit (Fig. 99); der einzige seiner Art, wächst er aus der ursprünglich rundlichen Nervenzelle zuerst hervor und ist durch sein helles, glattrandiges Aussehen charakterisiert; er leitet zellulifugal. 2. Viele Fortsätze, die Dendriten (Zytoplasmafortsätze), Fig. 93;

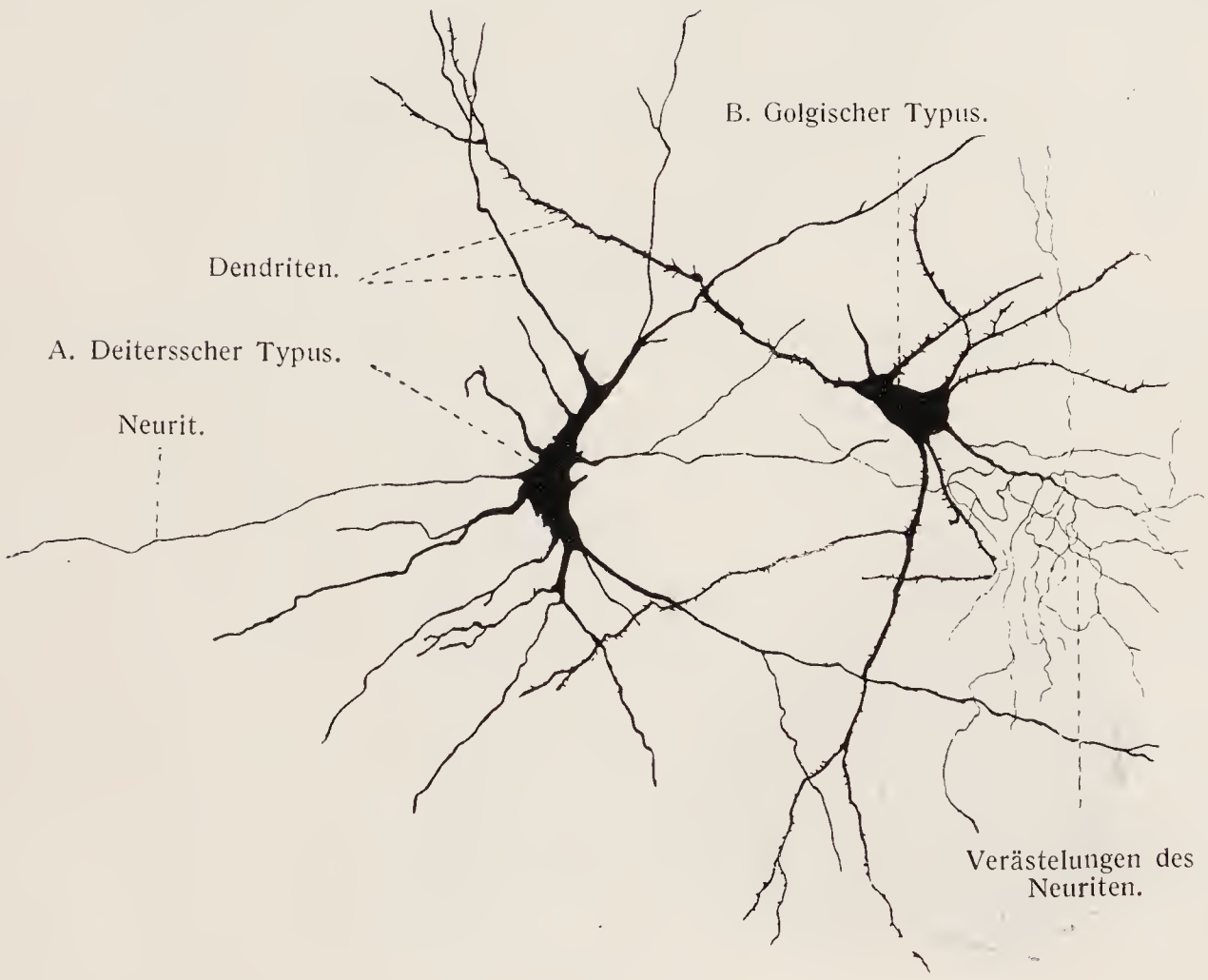

Fig. 100.
Zwei Nervenzellen 200 mal vergrößert. A. Aus einem Schnitt durch das Rückenmark eines 6monatigen menschlichen Embryos. B. Aus einem Schnitt durch das Gehirn einer Katze. Technik § 26 und 147a.

sie wachsen später aus den Nervenzellen hervor, sind dicker, körnig oder feinstreifig; sie leiten zellulipetal. Die Dendriten teilen sich wiederholt und können so ein außerordentlich reiches Astwerk bilden, dessen feinste Zweige alle frei enden (Fig. 99); dadurch erfährt der Zellkörper eine enorme Oberflächenvergrößerung, welche einerseits die Ernährungsmöglichkeit, andererseits die Empfänglichkeit des Zellkörpers für Nervenreize — diese werden durch anliegende Endverästelungen von Neuriten ausgeübt — erhöht. Die verschiedenen Fortsätze der Nervenzellen lassen sich im Nißl-Bild daran erkennen, daß in den Dendriten Nißl-Körper vorhanden sind, während sie dem Neuriten und der Stelle des Zelleibes (Ursprungskegel), von der der Neurit entspringt, fehlen.

Bei bipolaren Ganglienzellen, deren beide Fortsätze zu Achsenzylindern markhaltiger Nervenfasern werden (Spinalganglienzellen von niederen Wirbeltieren und

Embryonen), entspricht der zentrale, gegen das Zentralnervensystem verlaufende Fortsatz dem Neuriten, der peripherische Fortsatz aber einem Dendriten. Diese Auffassung wird auch gestützt durch die Beobachtung, daß bei den bipolaren Zellen des N. cochlearis der peripherische Fortsatz ganz nach Art eines Dendriten sich entwickelt und erst später die Charaktere einer Nervenfaser annimmt. Demgemäß entspricht auch der peripherische Fortsatz einer T-Zelle einem lang ausgezogenen Dendriten; dieser Fortsatz leitet ja auch zellulipetal.

Nach dem Verhalten des Neuriten kann man zwei Typen von Ganglienzellen unterscheiden.

1. Deitersscher Typus, Zellen mit langem Neurit, der zum Achsenzylinder einer markhaltigen Nervenfaser wird und nach langem, oft viele Zentimeter betragendem Verlaufe in feinster Verästelung endet.

Während seines Verlaufes gibt ein solcher Neurit eine Anzahl feiner, sich weiter verzweigender Seitenästchen („Kollateralen“, „Paraxonen“) ab; gar nicht selten kommt auch eine Teilung in zwei gleiche Neurite vor (s. Rückenmark „Plurifunikuläre Zellen“).

2. Golgischer Typus, Zellen mit kurzem Neurit, der sich schon in der Nähe der Zelle unter fortwährender Teilung in ein nervöses Astwerk auflöst (Fig. 100).

B. Neuroglia.

Früher als Stützgewebe ausschließlich des zentralen Nervensystems angesehen, umhüllt gliöses Gewebe auch peripherisch gelegene Nervenzellen und -fasern allenthalben. Im zentralen Nervensystem ist die Neuroglia ein äußerst fein verzweigter Zellverband (Fig. 101), der mit zahlreichen Zellkernen versehen ist. An den kernhaltigen Orten treffen sich zahlreiche Balken des Glianetzes, so daß in geeigneten Präparaten reich verzweigte Zellen die Elemente der Neuroglia zu bilden scheinen.

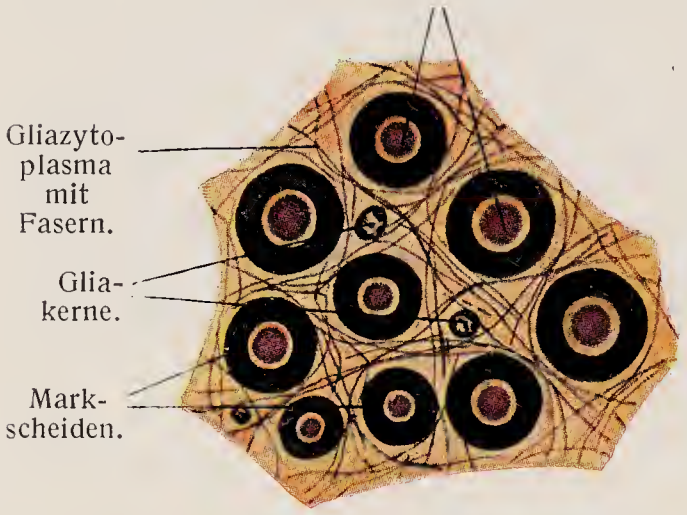

Fig. 101.

Schema der Gliaanordnung in der weißen Substanz des Rückenmarks. Achsenzylinder rot, Mark, Gliakerne und Gliafasern schwarz, Gliazytoplasma orange (letzteres ist der Deutlichkeit halber übertrieben umfangreich dargestellt).

Unter dem Einfluß der Silberimprägnationsmethode von Golgi (s. § 26 der Technik) betrachtete man die Glia als ein aus solchen, nicht miteinander in Verbindung stehenden Zellen zusammengesetztes Gewebe. Man unterscheidet an Golgi-Präparaten (Fig. 105) a) Kurzstrahler, mit kürzeren stark verästelten Fortsätzen; sie kommen vorzugsweise an Orten vor, wo viele Ganglienzellen zusammenliegen (graue Substanz); b) Langstrahler, die häufigere Form, von deren kleinem Zellkörper außer kurzen auch viele längere, wenig verästelte Fortsätze ausgehen. Die letzteren finden sich hauptsächlich dort, wo viele Nervenfasern beisammen liegen (weiße Substanz).

In der neuesten Zeit ist es gelungen, innerhalb der Glia drei verschiedene Formen von Zellengebieten zu unterscheiden: 1. Die Astrozyten (Fig. 102); diese sind durch die innigsten Beziehungen zu den Fibrillen (s. unten) ausgezeichnet. 2. Die Oligodendrogliazellen, welche eine geringe Anzahl von Ausläufern und einen schmalen Zytoplasmaleib besitzen. 3. Endlich die sogenannte Mikroglia (Hortegazellen). Diese sind mit langen meist verzweigten Ausläufern versehen

(Fig. 103) und beteiligen sich besonders früh und lebhaft an der Aufspeicherung von Fett, Eisen und anderen Stoffwechselprodukten, falls solche in pathologischen Fällen reichlich vorkommen. Die Unterscheidung dieser Zellarten spielt vor allem für die Beurteilung pathologischer Prozesse eine große Rolle. Dagegen ist es infolge der technischen Schwierigkeiten bisher nicht gelungen, eine einwandfreie Vorstellung über die Beziehungen dieser drei Zellarten zu den Blutgefäßen einer-, den Ganglienzellen andererseits aufzubauen.

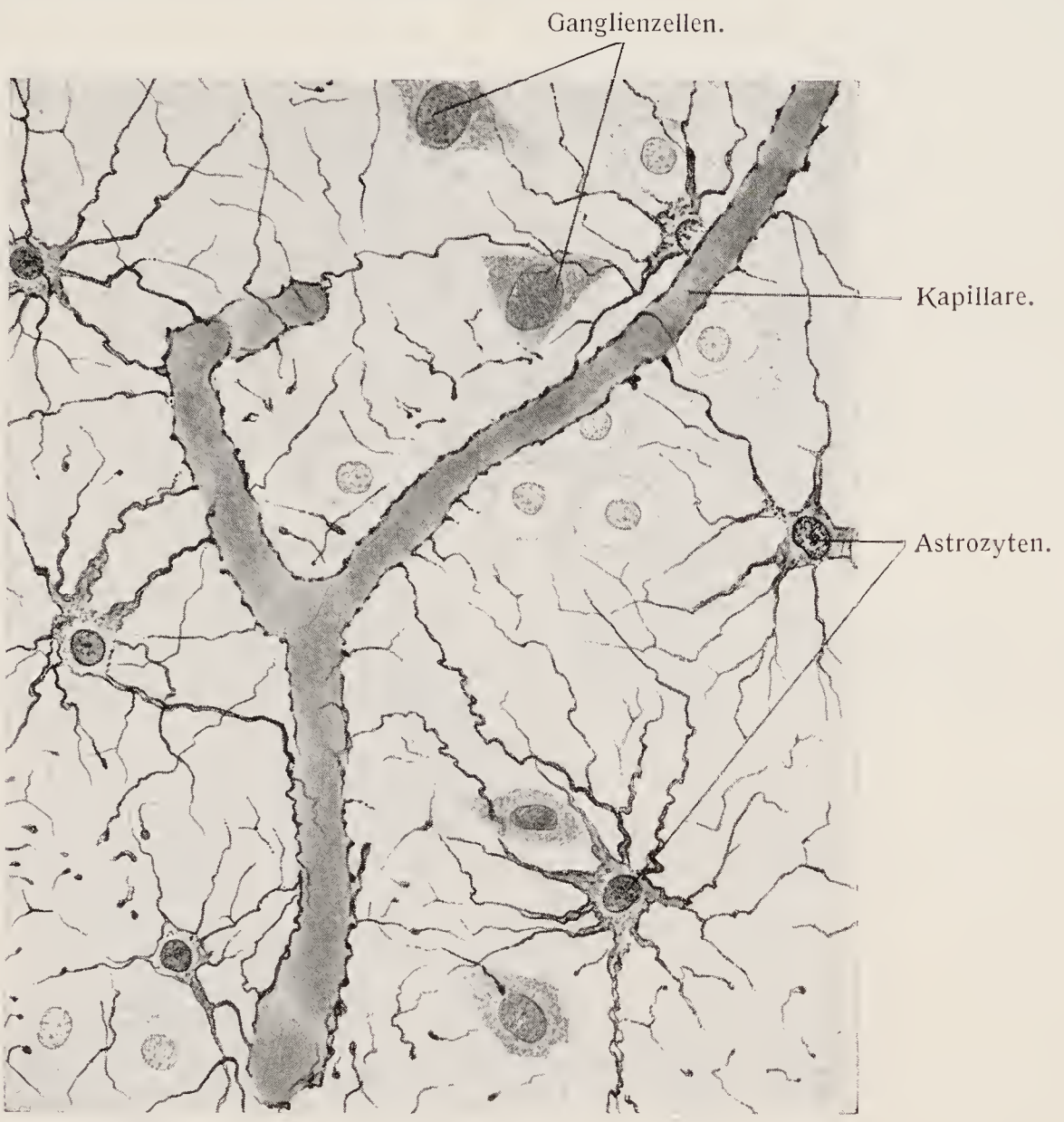

Fig. 102.

Astrozyten aus der Neuroglia des Rindengraus des menschlichen Großhirns. 640mal vergrößert. Goldsublimat. Methode nach S. Ramón y Cajal. Präparat von Prof. Spatz-München.

In zytoplasmatischen Strängen (nach anderen Autoren auch außerhalb von diesen) verlaufen äußerst feine Fibrillen (Fig. 104), die offenbar zur Stützung des Gewebes dienen.

Ebenfalls infolge einer einseitigen Methodik (Weigertsche Gliafärbung) nahm man zunächst an, daß die Fibrillen unabhängig vom Zytoplasma der Gliazellen, also in einer Art von Interzellularsubstanz verliefen.

Die Gliafibrillen zeigen in verschiedenen Teilen des Zentralorgans bemerkenswerte Unterschiede sowohl bezüglich ihrer Anordnung als ihrer Reichhaltigkeit.

Die Neuroglia ist für das Nervengewebe als Stütz- und Ernährungsgewebe von höchster Bedeutung; man könnte auch daran denken, daß sie die in den Nerven- und Dendritenfortsätzen verlaufenden Leitungsbahnen isoliere. Der Abschluß der Nervenzellen von der direkten Berührung mit dem erst in einem späteren Entwicklungsstadium von außen ins nervöse Gewebe eindringenden Gefäßbindegewebsapparat wird durch

Verdichtungen des Gliazytoplasmas an den Gefäß- bzw. Bindegewebsoberflächen gewährleistet. Hier bilden gliöse Grenzmembranen allenthalben eine scharfe Abgrenzung, Grenzscheiden, die aber vielleicht auch dem Stoffaustausch dienen.

Die wichtige Rolle, die die Glia für den Stoffwechsel des Nervengewebes spielt, kommt schon normalerweise, besonders in der Zeit der Markbildung (s. S. 99), darin zum Ausdruck, daß besonders stark beanspruchte Teile des Zellverbandes unter Aufspeicherung von Stoffwechselprodukten sich aus dem Verbande loslösen; man bezeichnet diese dann auftretenden freien Zellformen als „Körnchenzellen". Unter pathologischen Reizzuständen treten diese Formen zahlreicher auf. Dieser Loslösungs-

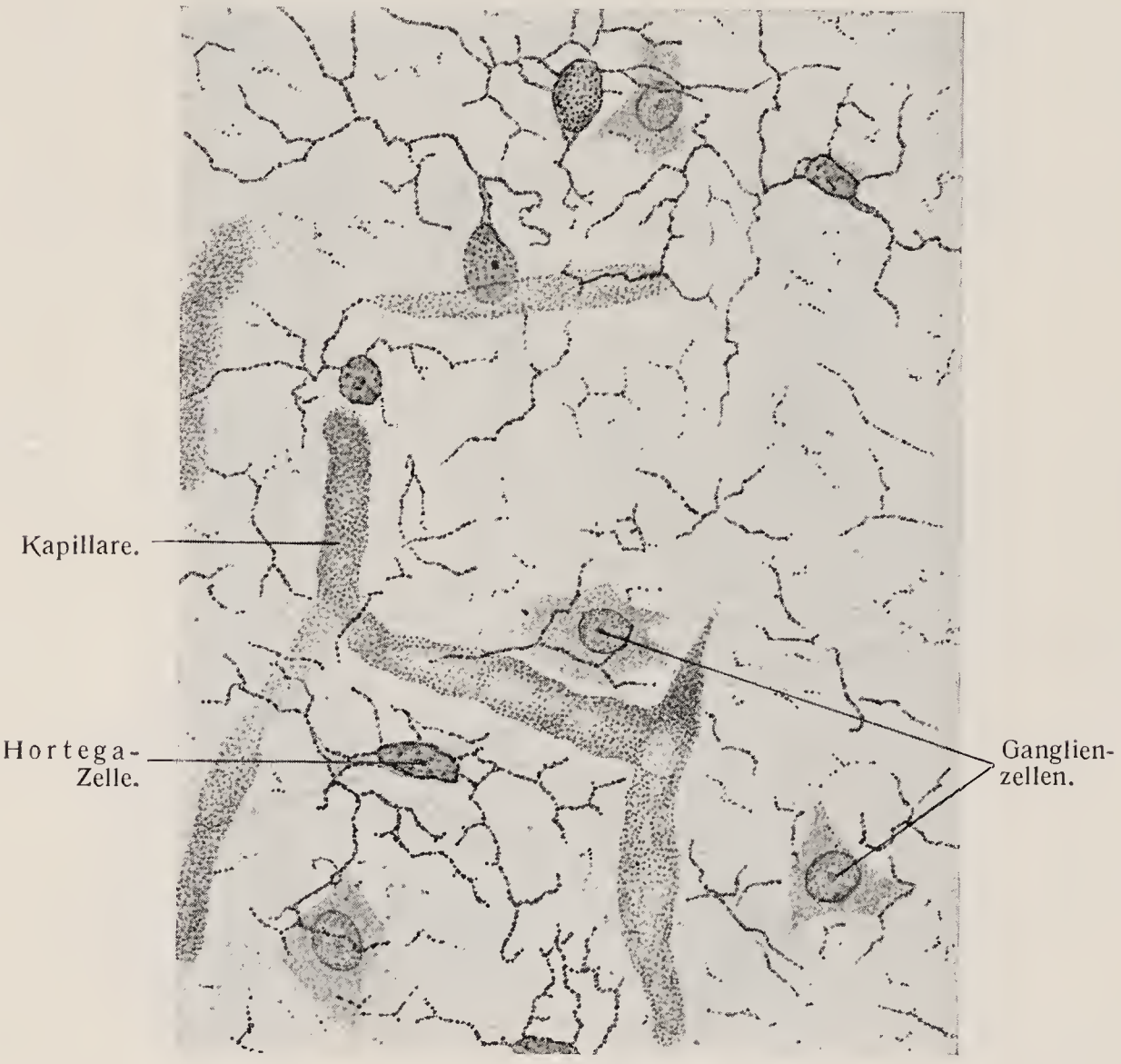

Fig. 103.
Mikroglia aus dem Rindengraus des menschlichen Großhirns. 640mal vergrößert. Silberkarbonat-Methode nach del Rio-Hortega. Präparat von Prof. Spatz-München.

prozeß ist mit ähnlichen Vorgängen im Bindegewebe (ruhende Wanderzellen, s. S. 40 und Retikulumzellen, s. S. 46) in Parallele zu stellen.

Auch sonst spielt die Glia in der Pathobiologie des Nervengewebes eine große Rolle; bei vielen Schädigungen des Nervengewebes wird nämlich der empfindlichere, eigentlich nervöse Gewebsbestandteil zur Degeneration gebracht, während die Glia erhalten bleibt, ja sogar zu wuchern beginnt, wobei sie anscheinend bei der Beseitigung der nutzlos gewordenen, nervösen Substanz intensiv beteiligt ist. Als Endprodukt entsteht ein dichtes, von zahlreichen Fibrillen durchsetztes Narbengewebe (Glianarbe).

Ganglienzellen, die außerhalb des Zentralnervensystems liegen, werden von besonderen Kapseln umschlossen, deren gliöse Natur sehr wahrscheinlich ist. Die Kapselzellen (also peripherische Gliazellen) liegen der Ganglienzelle unmittelbar an und grenzen nach außen an eine dem Bindegewebe benachbarte membranartige Hülle (Fig. 97).

Wie die peripherischen Ganglienzellen, so entstammen auch die zu den Kapselzellen werdenden Gliabestandteile aus der gemeinsamen Anlage des Nervensystems, aus der sie nach der Peripherie auswandern. Ganz ähnlich liegen die Verhältnisse auch bei den Nervenfasern und deren gliösen Bestandteilen.

Von der Neuroglia zu unterscheiden sind endlich die Ependymzellen[1]); dies sind die Reste des ursprünglichen, indifferenten Mutterbodens, aus welchem während der ersten Entwicklungsstufen Glio- und Neuroblasten entstanden sind. Sie kleiden die Ventrikelhohlräume des Gehirns und den Zentralkanal des Rückenmarkes aus; ihre dem Lumen zugekehrte Oberfläche ist in der Jugend mit Härchen besetzt, ihr zylindrischer Körper läuft in einen langen Fortsatz aus (Fig. 105), der sich in die nervöse Substanz hinein erstreckt.

In einem bestimmten Stadium der embryonalen Entwicklung, indem es bereits zur Glio- und Neuroblastenbildung ge-

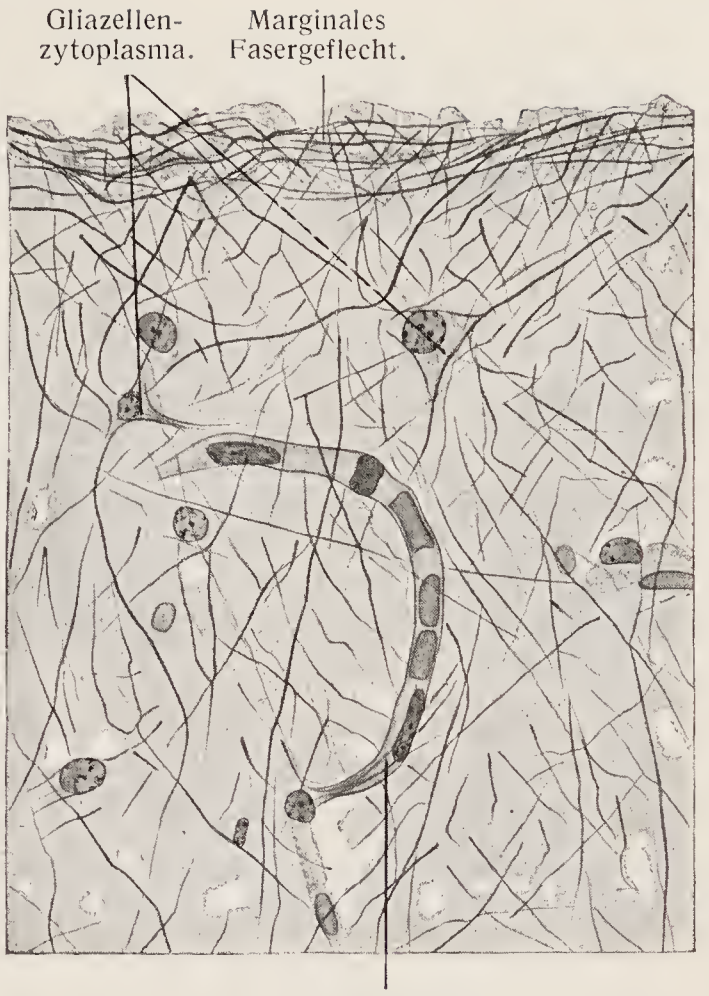

Fig. 104.

Neuroglia an der Oberfläche des Großhirns. Zytoplasmatischer Zellverband mit Kernen und Fasern. (Nach einem Präparat von Prof. Spatz. Holzers Gliafärbemethode.) 500mal vergrößert. Technik § 111.

Aus der Substantia gelatinosa einer neugeborenen Ratte.

Konzentrische Gliazelle. Von einer 6 Wochen alten Katze.

Gliazelle der grauen Substanz (Hintersäulenbasis eines menschl. Embryos).

Fig. 105.

Gliazellen aus dem Rückenmark. 280mal vergrößert. Technik § 26.

1) Von Ependyma (griech.) = das Oberkleid.

kommen ist, bilden die Ependymzellen mit ihren hier noch bis zur Peripherie reichenden Fortsätzen ein später bis auf gewisse Reste (Septum posterius des Rückenmarks) verschwindendes Gerüst.

Bei Amphibien sollen auch noch bei erwachsenen Exemplaren nach Verletzungen von den Ependymzellen sowohl Glia als Nervenzellen neu gebildet werden können.

C. Nervenfasern.

Sämtliche Nervenfasern sind Fortsätze von Nervenzellen; man bezeichnet aber als Nervenfasern nur die langen Fortsätze der Nervenzellen.

Viele Nervenzellen haben dementsprechend nur eine ihnen zugehörige Nervenfaser; dies sind z. B. die meisten im zentralen Nervensystem gelegenen Zellen des multipolaren Typus. Andere, wie z. B. die Zellen der Spinalganglien, haben zwei zugehörige Nervenfasern, von denen die eine aus der Peripherie eine Erregung nach der Zelle, die andere die Erregung aus der Zelle in das zentrale Nervensystem überleitet (s. auch S. 91).

Die Länge der Nervensubstanzstrecke, die wir als Nervenfaser bezeichnen, richtet sich nach der Entfernung zwischen dem Sitz der zugehörigen Nervenzelle und der Endaufsplitterung. Die Nervenfasern, die Teile des Fußes mit dem Rückenmarke zu verbinden haben, erreichen etwa die Länge eines Meters.

Alle Nervenfasern sind in ihrer ganzen Ausdehnung von Neuroglia begleitet, die die nervöse Substanz umscheidet und vom Bindegewebe isoliert.

Die so gebildeten Hüllen sind sehr verschieden kompliziert gebaut, auch bieten sie ein verschiedenartiges Aussehen dar, je nachdem sie innerhalb des zentralen Nervensystems oder außerhalb desselben verlaufen. In dieser Hinsicht kommen alle Möglichkeiten vor. Die Nervenfasern können ganz oder teilweise im zentralen, ganz oder teilweise im peripherischen Nervensystem verlaufen. Im zentralen Nervensystem bildet die Gesamtmasse der Fasern die sogenannte weiße Substanz. Von einer Nervenfaser, die sowohl dem zentralen wie dem peripherischen Nervensystem angehört, bezeichnen wir das zentrale Stück ebenso wie eine ganz im Zentralnervensystem verbleibende Nervenfaser als *zentrale Nervenfaser*, dagegen den das Zentralorgan überschreitenden Abschnitt als *peripherische Nervenfaser*. Die peripherischen Nervenfasern sammeln sich zu den peripherischen Nerven (s. Organe des Nervensystems).

Die *nervöse Substanz* bildet in der Nervenfaser den *Achsenzylinder*; eine weiche, sehr wasserreiche Substanz, das sogenannte *Neuroplasma* (Axoplasma), in dem feinste *Fibrillen* verlaufen (s. Fig. 93 und 108). Das Axoplasma der Nervenfaser enthält, wie das Zytoplasma der Nervenzelle, Neurosomen.

Die Fibrillen bilden nach den einen Autoren langgestreckte Netze, nach anderen sind derartige Bilder auf Überschneidungen der Fibrillen zurückzuführen.

Während wir bei den meisten Nervenzellen am Bau und der Verzweigungsart der Fortsätze die Leitungsrichtung (d. h. Dendriten und Neuriten) unterscheiden können, ist dies bei dem Achsenzylinder der Nervenfasern nicht möglich. Wir können sensible und motorische Nerven morphologisch nicht unterscheiden.

In nicht sehr gut fixierten Präparaten schrumpft der Achsenzylinder zu einem dünnen Strange zusammen, so daß er durch eine relativ weite Spalte von der ihn umgebenden Hülle getrennt scheint (das kommt besonders oft bei Querschnitten durch Nerven zur Beobachtung).

Der Achsenzylinder ist die unmittelbare Fortsetzung eines Neuriten (bei den Spinalganglienzellen auch des Dendriten) von Nervenzellen

und endigt im zentralen Nervensystem in sehr verschiedener Weise in der Umgebung anderer Ganglienzellen, in der Peripherie in noch gesteigerter Mannigfaltigkeit als sensible oder motorische Nervenendigung (s. Organe des Nervensystems) an den Endorganen.

In diese Endigungen setzen sich sowohl das Neuroplasma wie die Fibrillen fort.

Während sich also bezüglich der nervösen Substanz ein Unterschied zwischen peripherischer und zentraler Nervenfaser nicht feststellen läßt, zeigt sich die gliöse Substanz in beiden Fällen morphologisch, aber nicht prinzipiell verschieden. Der Achsenzylinder der zentralen Nervenfaser ist in das Zytoplasma der allgemeinen Glia eingebettet, in das er in frühen Entwicklungsstadien eingewandert ist. In diesem Zustande finden wir ihn beim Neugeborenen und auf kurze Strecken (bei kurzen Neuriten, am Ursprunge aus den Zellen) beim Erwachsenen.

Solche zentrale Nervenfasern hat man bisher vielfach als „nackt" bezeichnet, weil man die Gliaumhüllung nicht zur Nervenfaser rechnete. Da aber (s. unten) die Schwannsche Scheide der peripherischen Nervenfaser nichts anderes ist als eine Gliahülle, so ist die Bezeichnung jener nur scheinbar hüllenlosen, in Wirklichkeit aber überall von Glia umgebenen Faserstrecken im Zentralorgan als „nackt" irreführend.

Die gliöse Hülle macht sich in der zentralen Faser erst deutlich bemerkbar, wenn, was bei fast allen längeren zentralen Nervenfasern der Fall ist, in ihr rings um den Achsenzylinder herum eine Masse eingelagert ist, die als Nervenmark (Myelin) bezeichnet wird. Diese Einlagerung kann verschieden stark ausgebildet sein, im allgemeinen besitzen aber die längsten Achsenzylinder auch den breitesten Markmantel, den man auch als besondere Markscheide zu bezeichnen pflegt.

Fig. 106.

Zupfpräparat des N. sympathicus, vom Kaninchen. 280mal vergrößert. Technik § 112.

Ebenso wie bei den zentralen unterscheiden wir auch unter den peripherischen Nervenfasern marklose und markhaltige; auch hier hängt die Zusammensetzung der Hülle von dem Zustande der gliösen Substanz ab, die wir als Neurilemm[1]) (Schwannsche Scheide) bezeichnen.

Bei der marklosen peripherischen Nervenfaser bildet das Neurilemm eine dünne Scheide um den Achsenzylinder, wobei die zytoplasmatische Substanz nur in der Umgebung des länglichen platten Zellkernes deutlich erkennbar ist, während gegen das (im Gegensatz zur zentralen Nervenfaser jede einzelne peripherische Nervenfaser umgebende) Bindegewebe eine strukturlose Hülle den Abschluß sichert. Diese Hülle darf mit den Gliagrenzhäuten im Zentralnervensystem verglichen werden.

1) Von Lemma (griech.), die Schale, s. auch Sarkolemma beim Skelettmuskelgewebe.

Die Zytoplasmaansammlung um den platten Kern wird auch als Schwannsche Zelle bezeichnet; diese Zellen stehen aber untereinander in Zusammenhang. Wenngleich bei den feinsten peripherischen Nervenfasern von einem morphologischen Nachweis einer besonderen Hülle oft gar keine Rede sein kann, so ist diese Hülle meines Erachtens ein Postulat und die Unmöglichkeit ihrer morphologischen Unterscheidung vom Achsenzylinder nur ein Versagen unserer technischen Hilfsmittel.

In der markhaltigen peripherischen Nervenfaser ist es wiederum das gliöse Gewebe, das durch seinen Markgehalt die kompliziertere Zu-

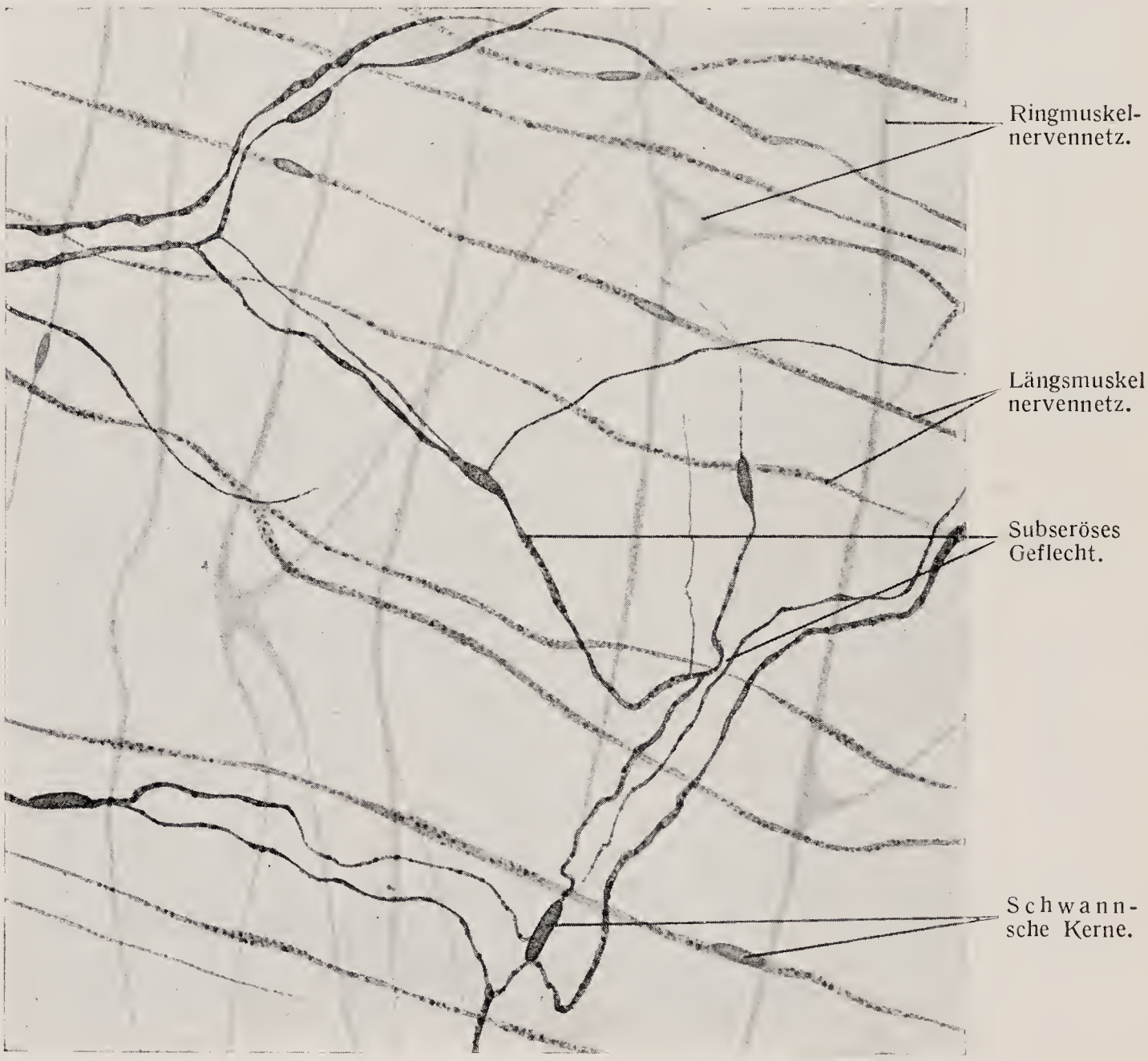

Fig. 107.

Feines Netz aus marklosen Nervenfasern. Subseröse und in der Muskelschichte des Darmes verlaufende Nervengeflechte. Aus dem Dünndarm eines Affen (Macacus rhesus). Präparat von Dr. Schabadasch. 300mal vergrößert. Technik § 113.

sammensetzung der Hülle hervorruft. Das Neurilemm ist hier markhaltig. Man unterscheidet gewöhnlich an der peripherischen Nervenfaser 1. Neurilemm, 2. Markscheide; diese Unterscheidung gibt aber eine falsche Vorstellung, da das Mark mit dem Neurilemm eine Einheit bildet. Der den Zellkern führende Zytoplasmarest der Hüllzelle liegt dem Myelin stets außen an. Der membranige Abschluß gegen das Bindegewebe ist ebenso ausgebildet wie bei der marklosen Faser.

Wenn man die markhaltigen, in der weißen Substanz des zentralen Nervensystems verlaufenden Nervenfasern als „markhaltig“, aber ohne Neurilemm bezeichnet, so hat dies keine durchgreifende Bedeutung. Die zentrale Glia bildet offenbar nur deswegen keine geschlossenen Scheiden um jede Nervenfaser, weil im zen-

tralen Nervensystem der Abschluß gegen das Bindegewebe durch die Gliagrenzhäute gebildet wird (s. S. 94), so daß hier die jede Nervenfaser umhüllenden bindegewebigen Endoneuralscheiden fehlen.

Der feinere Bau der markhaltigen Hülle erklärt sich aus der Entwicklung der Nervenfasern.

Nach der heute wohl allgemein angenommenen Ansicht entstehen die Nervenfasern durch Auswachsen aus den Nervenzellen; dieser Vorgang beginnt schon in sehr früher embryonaler Zeit, wo die relativ einfache Zusammensetzung des Embryonalkörpers und seine geringe Größe es bewirkt, daß auch die der Peripherie zustrebenden Nervenfasern den Weg zu den zu innervierenden Geweben leicht finden.

Mit den Neuriten wandern auch Gliabestandteile aus und werden zu den Hüllzellen der Nervenfasern. Aus ihnen bilden sich bei marklosen Nervenfasern das Neurilemm (Schwannsche Scheide), bei markhaltigen Nervenfasern ein markhaltiges Neurilemm dadurch, daß die Gliazellen in ihrem Zytoplasma, angeblich unter Mitwirkung von Plastosomen, Myelin bilden.

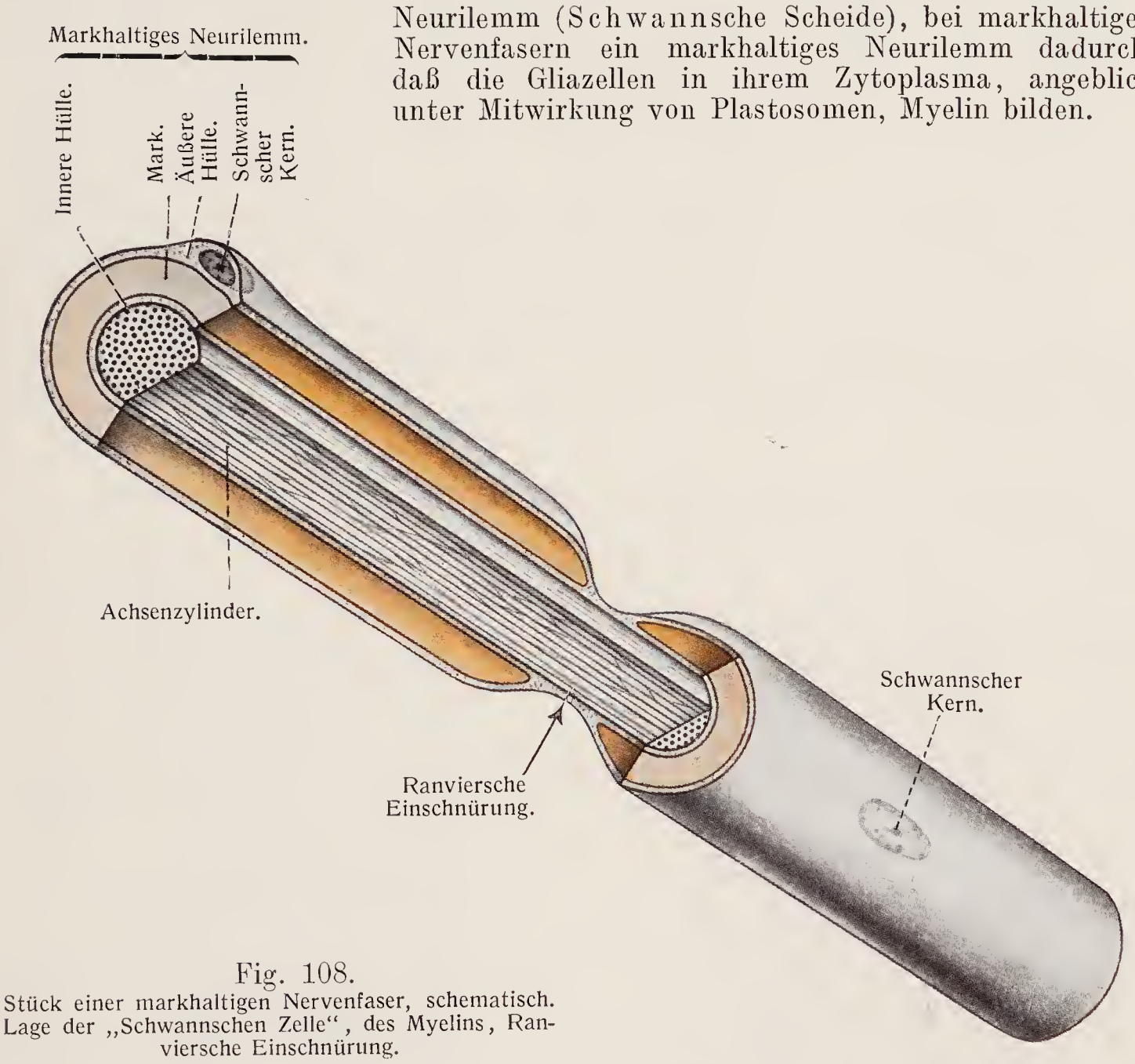

Fig. 108.
Stück einer markhaltigen Nervenfaser, schematisch. Lage der „Schwannschen Zelle", des Myelins, Ranviersche Einschnürung.

Jeder Bezirk der Hülle, zu dem ein Gliakern gehört, bildet einen von den benachbarten Teilen der Nervenfaser deutlich abgegrenzten Abschnitt. Die Grenze wird durch die sogenannten Schnürringe (Ranvier) gebildet (Fig. 108, 109, 110); an diesen Stellen fehlt rings um den Achsenzylinder das Myelin, während die zytoplasmatische Gliasubstanz auch hier eine Grenze nach dem Bindegewebe bildet und gleichzeitig die Verbindung mit dem nächsten Segment herstellt. Wenn man auch die gliöse Hülle zwischen zwei Schnürringen als eine Einheit betrachten kann, so ist es doch wieder bemerkenswert, daß diese Einheiten nicht unabhängig voneinander sind, sondern in zytoplasmatischem Zusammenhange stehen.

Die zentrale Faser besitzt keine Ranvierschen Einschnürungen, doch sind auch hier Bildungen beschrieben worden, die denselben vielleicht analog sind (gliöse Schnürringe).

An den Stellen der Ranvierschen Einschnürungen dringt Silbernitrat besonders leicht in das Axoplasma ein und wird durch Reduktion zu metallischem Silber niedergeschlagen, wodurch sich kreuzförmige Figuren bilden (Fig. 109). Man nimmt an, daß auch Nahrungssubstanzen an diesen Stellen leichter eindringen können als in den markhaltigen Teilen der Nervenfaser.

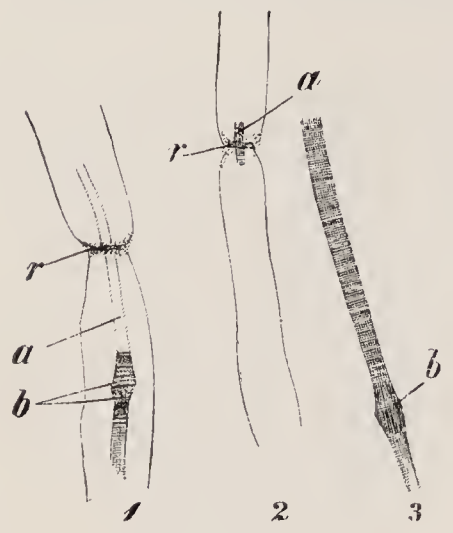

Fig. 109.

Markhaltige Nervenfaser des Frosches mit Höllensteinlösung behandelt. 560mal vergrößert. Technik § 117.

Das Myelin steht in manchen Eigenschaften dem Fett nahe und wird deshalb zu den lipoiden Substanzen gerechnet. Durch seine starke Lichtbrechung erscheinen markhaltige Nervenfasern im frischen Präparate als vollkommen gleichartige, mattglänzende, zylindrische Fäden.

Das im Leben ganz homogene Mark erfährt im Absterben, auch beim Zusatz verschiedener Reagenzien, eine teilweise Umwandlung; anfangs wird die Nervenfaser doppelt konturiert, später gestaltet sich das Mark zu eigentümlich kugelig zusammengeballten Massen (Fig. 110, 10). Entfernt man durch Reagenzien das Myelin aus der Nervenhülle, so bleibt häufig eine schwammartige Gerüstsubstanz in der Hülle zurück, die vorher nicht sichtbar war, das Neurokeratingerüst. Dieses wird von manchen Autoren als eine zytoplasmatische Stützsubstanz, von anderen als Kunstprodukt angesehen.

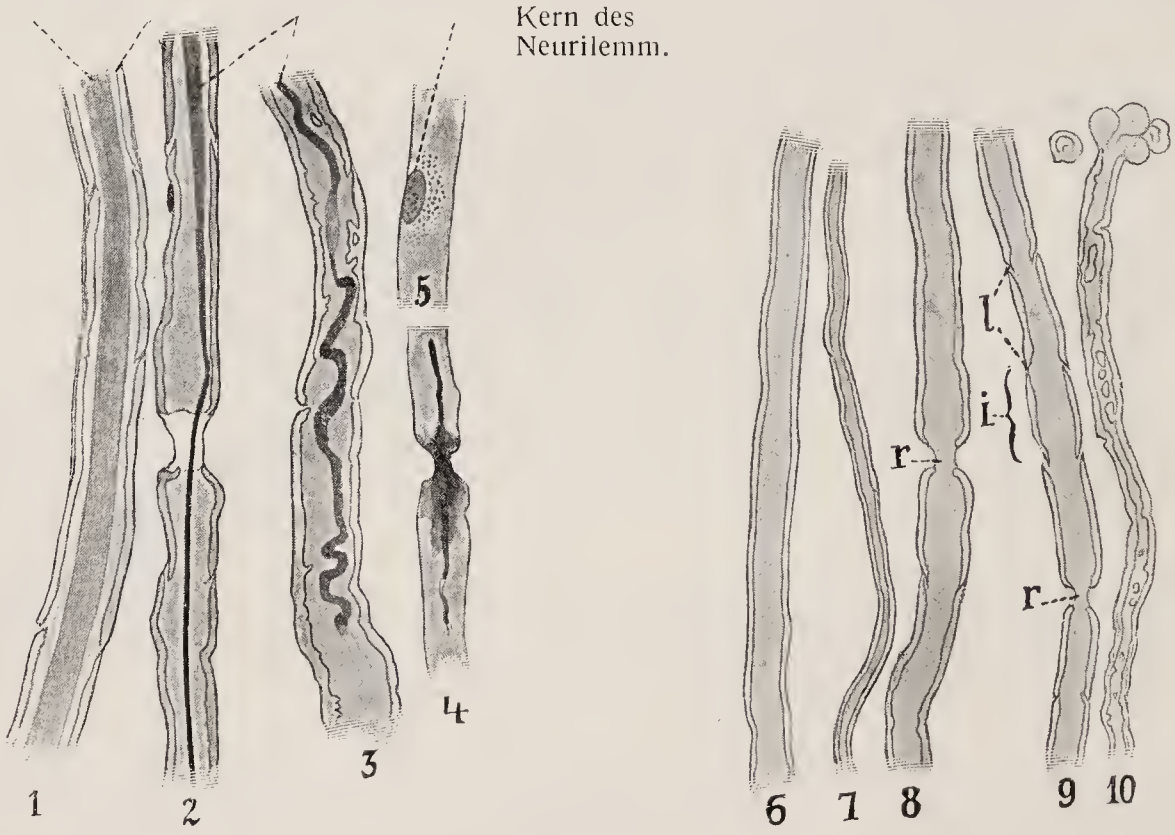

Fig. 110.

Markhaltige Nervenfasern aus dem N. ischiadicus des Frosches. 280mal vergrößert. 1. Normaler, 2. geschrumpfter, 3. geschlängelter Achsenzylinder. 4. Stelle eines Schnürringes. 5. Neurilemm mit Kern. Technik § 114. 6., 7., 8. und 9. frische Markscheiden. 10. Durch Absterben veränderte Markscheide. *r* Schnürring, *l* Lantermannsche Einkerbungen, *t* zylindrokonisches Segment. Technik § 114 und 115.

Sowohl an frischen als an in bestimmter Weise fixierten markhaltigen Nervenfasern erkennt man, daß der Markmantel auch zwischen zwei Schnürringen nicht einheitlich ist, sondern in etwas unregelmäßigen Abschnitten durch schräge trichterartige Spalten (Lantermannsche Einkerbungen) in („zylindrokonische") Segmente geteilt wird (Fig. 109). Diese Gebilde werden von vielen Autoren als Kunst-

produkte betrachtet, die sehr rasch auch im frischen Präparate auftreten; es ist aber wichtig, darauf hinzuweisen, daß sie nur an peripherischen, nicht aber auch an zentralen markhaltigen Nervenfasern beobachtet werden.

Offenbar derselbe Vorgang, dem wir bei der Entwicklung begegnet sind, wiederholt sich bei der Regeneration eines peripherischen Nerven. Nur vom zentralen, d. h. mit der Nervenzelle zusammenhängenden Stumpf einer durchtrennten Nervenfaser kann ein neuer Achsenzylinder vorwachsen. Im peripherischen Stumpf geht der Achsenzylinder in seiner ganzen Länge zugrunde, die gliöse Hülle bleibt dagegen wie auch bei ähnlichen Vorgängen im Zentralorgan (s. S. 94) erhalten; die Schwannschen Zellen wuchern, beteiligen sich zuerst am Abbau der Zerfallsmassen und legen sich dann zu Zellbändern zusammen, in welche nun vom zentralen Stumpf aus der junge Achsenzylinder eindringt nnd in dieser Leitbahn bis zur Endaufsplitterung vorwächst. Durch Aufnahme von Myelin bilden die Schwannschen Zellen endlich eine neue markhaltige Hülle.

Über die Bedeutung der Markbildung für die Funktion der Nervenfasern wissen wir wenig. In vielen Fällen ist beobachtet, daß bestimmte Nervenfasern erst funktionsreif werden, wenn die Hülle markhaltig wird (sogenannte Markreifung). Es darf angenommen werden, daß die Markbildung einen erhöhten Schutz für das reizleitende Zytoplasma gegen die Einwirkung reizauslösender Substanzen aus dem Säftestrom des Bindegewebes darstellt.

Über die Beziehungen der zentralen und peripherischen Teile des Nervensystems zum Bindegewebe und zum Blutkreislauf s. bei Organe des Nervensystems.

Definitionen und Winke zur Erkennung von Geweben.

Die nachfolgenden, den Bedürfnissen des Anfängers dienenden Sätze sollen die Diagnose in Schnittpräparaten erleichtern, die nach einer der üblichen Methoden (Kern- und einfache Zytoplasmafärbung) gefärbt sind.

I. Epithelgewebe: Lage an einer freien Oberfläche, basale Begrenzung durch Bindegewebe, relativer Kernreichtum.

Drüsengewebe: Zytoplasmareiche, zu Kugeln, Röhren, Strängen oder Säcken mit oder ohne Lumen angeordnete Epithelien. Bindegewebe spärlich, aber gefäßreich.

II. Stützgewebe: Bedeutung der Interzellularsubstanz neben den Zellen.

a) Embryonales Bindegewebe: Weitmaschiges Zellnetz, weiche strukturlose Interzellularsubstanz.

b) Gallertgewebe: Weitmaschiges Zellnetz, gallertige Interzellularsubstanz mit kollagenen Fibrillenbündeln.

c) Retikuläres Gewebe: Untereinander verbundene Zellen mit eingelagerten Stützfibrillen; dazwischen Hohlräume, die mit freien Zellen (meist Lymphozyten) angefüllt sind.

d) Lockeres Bindegewebe: Außer den ein Netz bildenden Fibrozyten freie Zellen (ruhende Wanderzellen, Plasmazellen, Mastzellen, Leukozyten), reichliche kollagene Fibrillenbündel, elastische Fasern.

e) Fettgewebe: Lockeres Bindegewebe mit eingelagerten Fettzellen (die letzteren als inhaltlose Blasen mit wandständigen Kernen in allen in Kanadabalsam eingebetteten Präparaten).

f) Pigmentgewebe: Bindegewebe mit eingelagerten netzig verbundenen Pigmentzellen.

g) Sehnengewebe: Streng parallel geordnete Bindegewebsfibrillenbündel, dazwischen zu Längsreihen gestellt die Sehnenzellen mit ihren spindeligen Kernen.

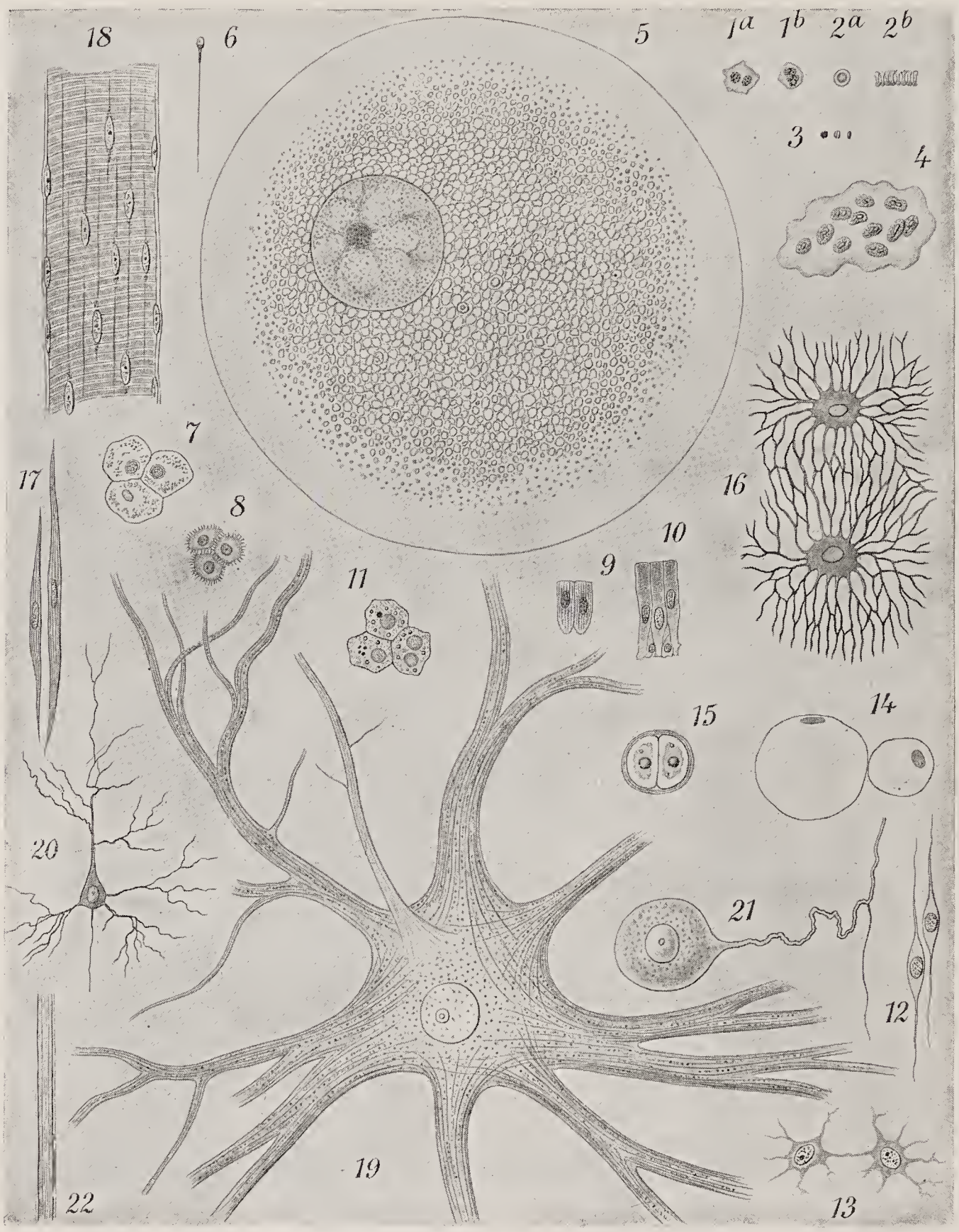

Fig. 111.

Übersichtliche Zusammenstellung einiger Zellformen und Zellgrößen beim Menschen im gleichen Maßstabe von 250:1 (halb schematisch) (aus Gegenbaur-Fuerbringer, Anatomie des Menschen). *1a, 1b* Leukozyten; 2 rote Blutkörperchen (Erythrozyten), *a* von der Fläche, *b* von der Kante (im optischen Querschnitt), zu acht zusammenklebend; 3 Blutplättchen. — 4 Riesenzelle (unnatürlich schematisiert). — 5 Eizelle; 6 Samenfaden (Spermium). — 7 Plattenepithel; 8 polyedrisches Epithel mit Interzellularbrücken; 9, 10 kürzere und längere zylindrische Epithelzellen (10 mit Ersatzzellen); 11 Leberzellen. — 12 Spindelzellen (Gallertgewebe); 13 Retikulumzellen; 14 Fettzellen; 15 Knorpelzellen; 16 Knochenzellen. — 17 Glatte Muskelzellen; 18 kurzes Stück einer quergestreiften Muskelfaser. — 19 Große motorische Ganglienzelle aus der Lendenanschwellung des Rückenmarkes; 20 kleine Pyramidenzelle aus der Großhirnrinde; 21 sympathische Ganglienzellen; 22 kurzes Stück einer markhaltigen Nervenfaser.

h) Knorpelgewebe: Zellen im Innern der scharf begrenzten Knorpelhöhlen oval bis rundlich; Interzellularsubstanz hyalin oder mit fibrillärer Einlagerung (kollagene oder elastische Fasern); auch in dickeren

Lagen gefäßfrei; Angrenzung an Gelenkhöhlen, an Bindegewebe (Perichondrium) oder an Knochen.

i) Knochengewebe: Zellen im Innern der scharf begrenzten Knochenhöhlen, meist abgeplattet linsenförmig mit zahlreichen Fortsätzen untereinander verbunden; Interzellularsubstanz lamellär geschichtet, in dickeren Lagen von Blutgefäßen durchzogen. Angrenzung stets an Bindegewebe (Periost).

III. Muskelgewebe: Vorwiegen des Zytoplasmas, Interzellularsubstanzen spielen eine sekundäre Rolle.

a) Glatte Muskelzellen: Spindelige Form, länglicher Kern in der Mitte der Zellenlänge (beachte Querschnitt!), Zytoplasma schwach fibrillär differenziert; einzeln oder zu Lagen oder Bündeln geordnet.

b) Herzmuskelgewebe: Zusammenschließung der Zellgebiete zu Fasern mit seitlichen Verbindungen; auf dem Querschnitt je ein Kern in der Fasermitte; deutliche fibrilläre Differenzierung des Zytoplasmas, Querstreifung.

c) Skelettmuskelgewebe: Jede Muskelfaser ist ein in sich abgeschlossener spaltenloser Zellverband mit sehr vielen, meist wandständigen Kernen; Bildung des Sarkolemms, extrem starke Fibrillenbildung im Zytoplasma, sehr prägnante Querstreifung.

IV. Nervengewebe: In Zentralorganen: Nervenzellen mit wechselnder Gestalt (Fortsätze!), eventuell Nißl-Körper, großer chromatinarmer Kern mit einem Nukleolus; Nervenfasern mit und ohne Markscheide; Glia mit kleineren, chromatinreicheren Kernen; Bindegewebe nur in unmittelbarer Umgebung der Blutgefäße.

Peripher: Nervenzellen stets umgeben von Kapsel- (Glia-) Zellen, einzeln oder zu Ganglien vereinigt; Nervenfasern einzeln oder (durch Bindegewebe) zu Bündeln zusammengeschlossen; Achsenzylinder und markloses oder markhaltiges Neurilemm (Kern des Neurilemms stets an der Peripherie der Faser).

Zur Diagnostik der Gewebe in einem Schnitte benutze man starke Systeme, um sich von der Lage des Zellkernes im Zytoplasma, von der Abtrennung des Zytoplasmas von Interzellularsubstanzen, von fibrillären Strukturen und deren Lagebeziehung zum Zytoplasma usw. zu überzeugen.

Die Diagnose des Organes dagegen geschieht am besten mit schwachen Systemen, damit die Übersicht über die charakteristische Zusammenordnung der Gewebe gewonnen werden kann.

In vielen Fällen entstehen diagnostische Irrtümer durch Nichtbeachtung der relativen Größe der Gewebestrukturen. In Fig. 111 sind eine Reihe von verschiedenen Bauelementen des menschlichen Körpers bei gleicher (ca. 250facher) Vergrößerung zusammengestellt.

Die faserigen Strukturen des Körpers bieten der Erkennung oft Schwierigkeiten. Zuerst suche man festzustellen, ob die faserigen Strukturen zytoplasmatisch sind, d. h. Zellenbau (Zytoplasma, Zellkerne) besitzen, oder ob sie außerhalb von Zellen liegen. Im letzteren Falle kann die Diagnose nur zwischen bindegewebigen (lockeres Bindegewebe, elastisches Bindegewebe, Sehnengewebe) und Nervenfasern schwanken; die letzteren erkennt man, wenn sie markhaltig sind, an der konzentrischen Anordnung von markhaltiger Hülle und Achsenzylinder, denen außen die Kerne des Neurilemms anliegen; marklose Nervenfasern sind

in nicht ganz einwandfrei fixierten Präparaten zunächst nicht leicht von Bindegewebe zu unterscheiden; der parallelfaserige Bau, die im Gegensatz zum parallelfaserigen Bindegewebe relativ lockere Anordnung der meist wellig verlaufenden Achsenzylinder, der relative Reichtum an länglichen Zellkernen ermöglichen trotzdem die Erkennung. Liegen die Kerne innerhalb der Fasern, so gehören die Strukturen zu den zytoplasmatischen Geweben; es kann nur glatte, Herz- oder Skelettmuskulatur in Frage kommen; man beachte bezüglich der glatten Muskulatur, deren Unterscheidung von Bindegewebsbündeln dem Anfänger erfahrungsgemäß Schwierigkeiten bereitet, daß auf Querschnitten nicht in jeder Muskelzelle ein Zellkern getroffen sein kann, da der Zellkern nur im mittleren, gleichzeitig dicksten Teil der zugespitzten Fasern liegt. Sorgfältige Betrachtung des Präparates schützt hier vor Fehldiagnosen.

Im übrigen suche man niemals nach dem ersten flüchtigen Eindruck zu entscheiden, sondern begründe jede Gewebsdiagnose nach sorgfältiger Beachtung der Strukturen eingehend. Vor allem muß dringend davor gewarnt werden, Strukturen einzig nach dem Farbton zu bestimmen, den sie in den Präparaten angenommen haben; die Färbung ist zwar ein wichtiges, fast unentbehrliches Hilfsmittel der Histologie, die einseitig mit dieser Methode erhobenen Befunde haben aber keinen selbständigen diagnostischen Wert.

II. Mikroskopische Anatomie der Organe.

Zum Aufbau von Organen werden stets verschiedene Gewebearten verwandt; die Art der Zusammensetzung, das Vorwiegen bestimmter Gewebearten vor anderen bestimmen den Charakter des Organes.

Wir beginnen die Betrachtung mit denjenigen Organen, die durch die Art ihrer Aufgabe im Aufbau des Körpers sehr verbreitet sind; dies sind I. das Zirkulationssystem, II. das Bewegungssystem und III. das Nervensystem.

I. Das Zirkulationssystem.

Der Stoffwechsel wird in allen Geweben durch Vorgänge ermöglicht, die eine Art von Diffusion darstellen müssen, wenngleich eine spezifische Anteilnahme der Zytoplasmen die Diffusion beeinflussen kann. Diffusion wird aber nur in relativ dünnen Schichten ausreichen, um das Stoffwechselbedürfnis zu befriedigen; dickere Substanzschichten können nur dann mit einem Stoffaustausch durch Diffusion auskommen, wenn ihr Stoffwechsel sehr träge ist (Knorpel). Überall dient dem schnelleren Stoffaustausch ein vorgebildetes Röhrensystem, dessen Gesamtheit zu einem kunstvollen Apparat ausgebaut ist.

In diesem Röhrensystem werden die Lymphe und das Blut bewegt. Da beide in andauerndem Strome durch alle Teile des Körpers fließen, hierbei Stoffe aus den verschiedensten Organen aufnehmen, andere Stoffe abgeben, so ändert sich die Zusammensetzung des Blutes sowie der Lymphe fortwährend.

Die ersten Gefäße entstehen in engstem Zusammenhang mit dem Zellverband, der den Mutterboden für alle Stützgewebe abgibt (s. S. 37). Deshalb sind alle Gefäße selbst Teile des Stützgewebes und vom Stützgewebe umschlossen; das umgebende Stützgewebe vermittelt auch

zusammen mit der Gefäßwand den Diffusionsaustausch zwischen Lymphe oder Blut einerseits und allen anderen Geweben andererseits. Der Blutgefäßbindegewebsapparat wird bei allen Organen vielfach als Einheit [Stroma[1])] den epithelialen Bestandteilen [Parenchym[2])] gegenübergestellt.

a) Das Blutgefäßsystem.

Das Blutgefäßsystem hat die Aufgabe, dem zirkulierenden Blute als Bahn zu dienen, dabei aber in allen Geweben und Organen die Möglichkeit des Stoffaustausches sicherzustellen. Die sogenannten Kapillaren[3]) sind der Abschnitt des Systems, dessen Bau und funktioneller Zustand für den unmittelbaren Stoffaustausch der Organe entscheidend ist. Hier spielt sich durch die extrem dünne Wandung der Gefäße der Stoffaustausch zwischen Blut einerseits, der Gewebeflüssigkeit andererseits ab; daher ist es auch verständlich, daß alle Teile des Gefäßsystems, einschließlich des Herzens, während ihrer Entwicklung einmal einen Zustand darbieten, der im Bau mit demjenigen der Kapillaren des ausgebildeten Körpers im wesentlichen übereinstimmt. Erst mit der während der Entwicklung entstehenden Vergrößerung der Entfernungen zwischen den einzelnen Versorgungsgebieten bilden sich an einem Teil der Gefäße, die dann zu den sogenannten Hauptbahnen (Arterien, Venen) werden, besondere Einrichtungen aus, die der Notwendigkeit entspringen, den Kreislauf des Blutes in Gang zu halten. Eine ganz besonders ausgeprägte Anpassung an diese Aufgabe ist in der allmählichen Komplizierung des Herzens zu erkennen.

Die gesamte Wandung des Gefäßsystems ist ein besonders differenzierter Teil des Stützgewebes, in dem sich ein Teil der Zellen zu Muskelelementen ausgebildet hat.

Alle Blut- (und Lymph-) Gefäße sind an ihrer inneren Oberfläche von einer glatten Epithelschicht überkleidet; diese ermöglicht eine reibungslose Strömung der Flüssigkeit und verhindert die Gerinnung.

Sobald durch Erkrankung einer Gefäßwand eine rauhe Stelle entsteht, besteht die Gefahr einer örtlichen Gerinnung (Thrombose).

1. Die Systeme der Blutkapillaren.

Die Wandung der Kapillaren besteht aus einer ganz dünnen Zytoplasmaschicht, in der in regelmäßigen Abständen stark abgeflachte, länglich geformte Zellkerne eingelagert sind. Durch Methoden, die Zellgrenzen darstellen, lassen sich auch in der Kapillarwand Liniensysteme erzeugen, die längliche Felder um jeden Zellkern abgrenzen. Die Gestalt dieser Felder läßt sich am besten mit einer an jedem Ende zugespitzten Stahlfeder vergleichen. Auch hier sind aber zwischen den so abgegrenzten Kapillarepithelzellen (sogenannte Endothelzellen) feine zytoplasmatische Verbindungsbrücken nachgewiesen, was also beweist, daß dieses Epithel ein Zellverband ist.

---

1) Stroma = Unterlage, das Grundgewebe.

2) Die Bezeichnung Parenchym (von parencheo = neben hineingießen) stammt aus der Vorstellung (Erasistratos, 280 v. Chr.), daß die feineren Bestandteile der Organe durch Austritt aus der Gefäßbahn entstanden seien. Trotz dieser heute längst widerlegten Anschauung hat sich der Begriff Parenchym als der außerhalb des Blutgefäßbindegewebsapparates liegenden Bestandteile eines Organes eingebürgert.

3) Von capilli (lat.) = Haupthaar, als haarfeine Röhrchen.

Der unmittelbare Zusammenhang der Epithelzellen in den Gefäßwänden ist deutlicher in den Kapillarwänden der Leber, der Choriokapillaris des Auges und der Nierenglomeruli ausgesprochen, an welchen Stellen keine Zellgrenzen nachgewiesen werden konnten. Das Kapillarensystem der Leber und der Nierenglomeruli dient nicht nur der allgemeinen Aufgabe der Kapillaren, die Gewebe mit Stoffen zu versorgen, sondern liegt hier an den hauptsächlichen Exkretionsorten des Körpers; möglicherweise steht die Besonderheit, die in dieser, seiner Zusammensetzung nachgewiesen wurde, mit der oben beschriebenen Sonderaufgabe im Zusammenhang; wir wissen darüber nichts Sicheres.

Deutliche Lücken („Stomata") zwischen den einzelnen kernhaltigen Teilen der Epithelschichte der Gefäßwand bestehen in den gewöhnlichen Kapillaren nicht; wandern Zellen durch die Kapillarwand aus dem Blute in das Gewebe und umgekehrt, so durchbrechen sie die zytoplasmatische Lage vorübergehend; solche Lücken schließen

Fig. 112.
Flächenbild eines Stückchens des Omentum majus eines 10 Tage alten Kaninchens. 560mal vergrößert. Technik § 118.

sich aber unmittelbar nach dem Durchtritt der Zellen. An manchen Stellen jedoch, besonders in der Milz, werden größere Lücken in der Gefäßwand ständig beobachtet, wobei dann der Zusammenhang der Gefäßepithelzellen besonders deutlich zum Ausdruck kommt. Hier ist eben für einen regen Durchtritt von Zellen in beiden Richtungen dauernd gesorgt. (Näheres s. bei Milz, S. 131.)

Überall liegen die Kapillaren in lockerem Bindegewebe, dessen Gefüge unmittelbar mit der Kapillarwand in Verbindung steht.

Diese Tatsache erklärt sich aus der Entwicklung der Gefäße, die ebenso wie alle Stützgewebe aus dem embryonalen Zellverband hervorgehen. Über die Einzelheiten dieses Vorganges sind die Meinungen noch sehr geteilt. Wir schließen uns der Meinung derjenigen an, die den Hohlraum der Gefäße als einen besonders geformten Teil der flüssig bleibenden Interzellularsubstanz betrachten. Die ihn begrenzenden Teile des Schwammes rücken zusammen und formieren unter Beseitigung der interzellularen Lücken die erste Gefäßwand.

Ein Teil der Forscher will die erste Entstehung von Blutgefäßen auf engbegrenzte Bezirke der Embryonalanlage beschränken, und glaubt, daß die übrigen Gewebe durch Einwandern von Gefäßen aus den Gefäßbildungszonen vaskularisiert werden. Die Mehrzahl der Autoren hält aber die lokale Entstehung der ersten Gefäße in allen Teilen des Körpers für erwiesen.

Im postembryonalen Leben vollzieht sich allerdings, soviel wir wissen, die Entwicklung neuer Kapillaren stets im Zusammenhange mit schon vorhandenen Kapillaren. Von der Wand einer schon fertigen Kapillare erhebt sich eine konische Zytoplasmamasse, die mit breiter Basis der Kapillare aufsitzt und mit fein zulaufender Spitze frei endigt. Solche noch blind endende Kapillarsprossen können schon früh-

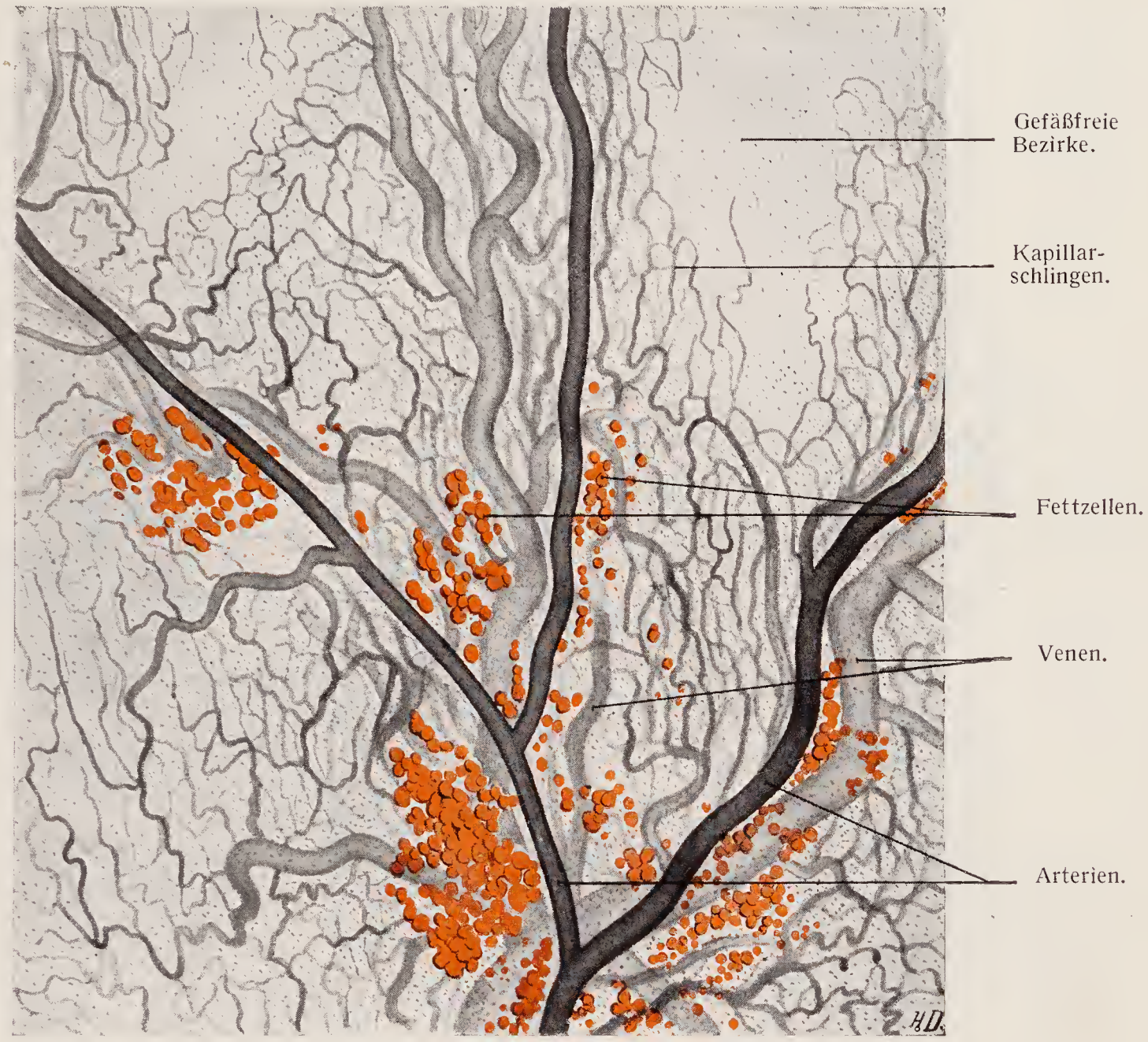

Fig. 113.

Gefäßverzweigung im Omentum majus eines Kaninchens; Zusammenhang der Kapillaren mit Arterien und Venen. 30mal vergrößert. Technik § 119.

zeitig hohl werden; Blutzellen, die dahinein geraten, gehen zugrunde, weil sie von der Zirkulation und vom Gaswechsel ausgeschlossen sind und zerfallen in kleine Fragmente, welche irrtümlicherweise als Hämatoblasten erklärt worden sind. Sie haben mit den wahren Erythroblasten (S. 49) nichts zu tun. Im weiteren Verlaufe der Entwicklung vereinigt sich diese Spitze mit einem anderen, ihr entgegenkommenden Ausläufer, der auf gleiche Weise an einer anderen Stelle der Kapillarwand entstanden ist. Diese anfangs solide Bildung wird von der Kapillarwand aus hohl, und die Wände des so entstandenen Rohres differenzieren sich zu Epithel- (Endothel-) Zellen (Fig. 112).

In neuerer Zeit mehren sich allerdings die Stimmen, die auch, besonders bei Vorgängen entzündlicher Wundheilung, Kapillaren frei aus dem Bildungsgewebe entstehen lassen wollen.

An vielen Stellen ist nachgewiesen, daß die Kapillaren einmal enger, ein andermal weiter sind (die engsten Kapillaren lassen gerade noch ein Blutkörperchen durch). Man hat die Kapillarwandung daher als kontraktil bezeichnet; das würde auch erklären, daß alle Kapillaren unter dem Einflusse des Nervensystems stehen. Überall werden die Kapillaren von marklosen Nervenfasern umsponnen.

Fig. 114.

Fig. 115.

Fig. 114.

Perizyt einer Kapillarwand aus der Zunge des Menschen. 1500fach vergrößert (aus K. W. Zimmermann, Zschr. f. Anat. u. Entw., Bd. 68, Taf. XVIII, Abb. 112). Technik: Golgis schwarze Reaktion, Modifikation nach Kopsch, s. Technik § 26.

Fig. 115.

Kapillarschlinge mit Adventialzellen aus dem subserösen Bindegewebe vom Zwerchfell des Menschen. Vergrößerung 900mal. (Aus A. Benninghoff, Zschr. f. Zellf. und mikr. Anatomie, Bd. IV.) Technik § 65. *a* dicht angeschlossener Perizyt, *b* Perizyt in beginnender Ablösung, *c* fortgeschrittene Ablösung, Zusammenhang mit dem Perizytennetz durch Ausläufer, *d* freie Zelle.

Trotzdem kann die Kapillarenverengerung und -erweiterung nicht als das Ergebnis muskulär differenzierter Zellen betrachtet werden. Den Kapillaren liegen zwar Zellen von außen an (Fig. 114), die sich mit außerordentlich dünnem Zytoplasma und feinsten Fortsätzen um das Epithelrohr herumlagern (Perizyten, Adventitiazellen, Rougetsche Zellen). Dieselben sind aber ihrer Morphologie nach keine Muskel-

zellen (sie enthalten keine Fibrillen, sondern sind den Fibrozyten des Bindegewebes gleichzustellen. Wie diese können sie Fremdstoffe in Form feinster Körnchen aufspeichern; wie Fibrozyten können sie unter Einziehung der Fortsätze ihr Zytoplasma verdicken und die Form von sogenannten ruhenden Wanderzellen annehmen (Fig. 115). Schließlich können aus diesen Zellen freie Zellformen entstehen, wie dies für das Bindegewebe (S. 40ff.) ausgeführt worden ist.

Zum Verständnis dieser Zellen ist es wesentlich, daß nach den präkapillaren Arterien und den postkapillaren Venen hier ein allmählicher Übergang zu wirklichen glatten Muskelzellen zu beobachten ist. Wir haben schon (S. 75) darauf hingewiesen, daß auch sonst Zwischenstufen zwischen Fibrozyten und glatten Muskelzellen nachgewiesen sind.

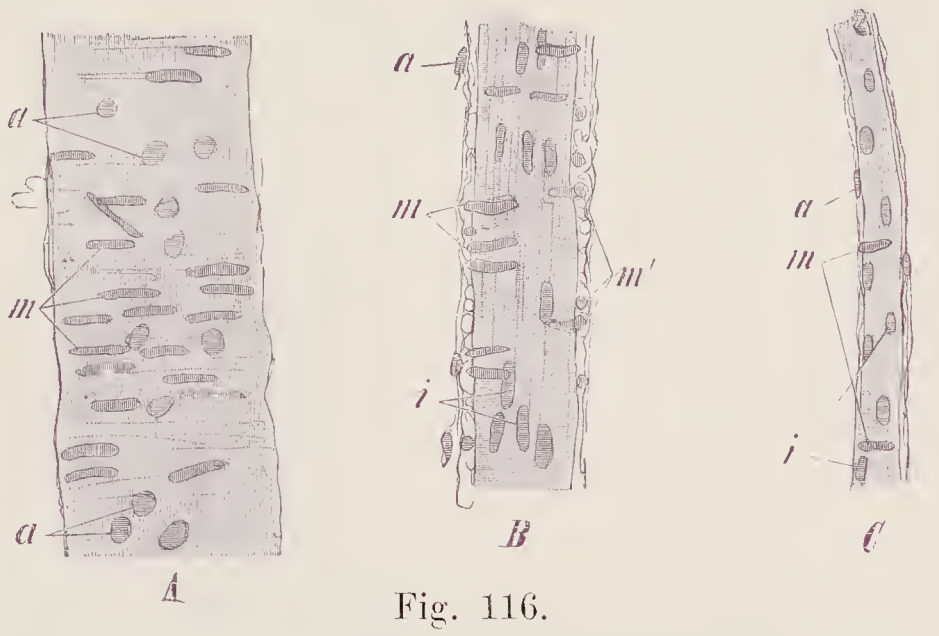

Fig. 116.

Stücke kleiner Arterien des Menschen. 240mal vergrößert. *i* Kerne der T. intima, die Konturen der Zellen selbst sind nicht zu sehen. *m* T. media, an den quergestellten Kernen der glatten Muskelfasern kenntlich; *a* Kerne der T. externa. A Arterie. Einstellung auf die Oberfläche. B Arterie, Einstellung auf das Lumen. Man sieht bei *m'* die Musculariskerne, von dem einen Pole her, im optischen Querschnitte. C Kleine Arterie kurz vor dem Übergange in Kapillaren: die T. media besteht hier nur aus vereinzelten Muskelzellen. Technik § 120.

Nach allem muß also vom morphologischen Standpunkte aus das Vorkommen von Muskelzellen an den Kapillaren geleugnet werden. Damit ist aber nicht in Abrede gestellt, daß vielleicht doch eine Form-

Epithel-(Endothel-) Zellen. Grenzkonturen glatter Muskelfasern.

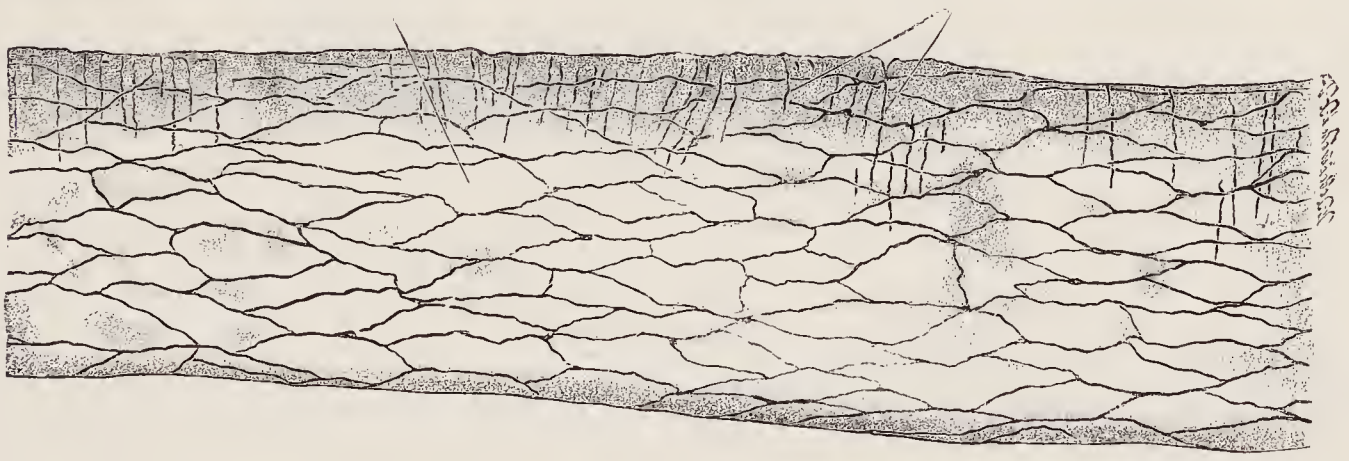

Fig. 117.

Gefäßepithel (-endothel) einer Mesenterialarterie eines Kaninchens. Flächenbild, die Kerne sind hier nicht zu sehen. 250mal vergrößert. Technik § 68.

veränderung in der Kapillarwand möglich ist, die nicht nur passiv zu sein braucht.

Allerdings ist die dünne Kapillarwand aber sicher einer passiven Dehnung fähig, wenn die Blutzufuhr vermehrt wird. Die Blutzufuhr regelt sich je nach dem Stoffverbrauch in den verschiedenen Geweben und Organen. Besonders auch unter dem Einfluß von lokalen Reizzuständen (Entzündung) sehen wir die Blutfülle und damit die Weite der Kapillaren mächtig zunehmen.

Die Anordnung der Kapillaren richtet sich ganz nach dem durchschnittlichen Stoffwechselbedürfnis der Körperregionen. Die Kapillaren teilen sich ohne Kaliberverminderung und bilden durch Anastomosen mit Nachbarkapillaren Netze (Fig. 113), deren Maschenweite sehr wechselnd ist.

Alle Kapillarsysteme des menschlichen Körpers sind zwischen größere Gefäßbahnen geschaltet, deren eine das Blut in das Kapillarsystem hineinleitet, während eine andere in gleichem Maße Blut ab-

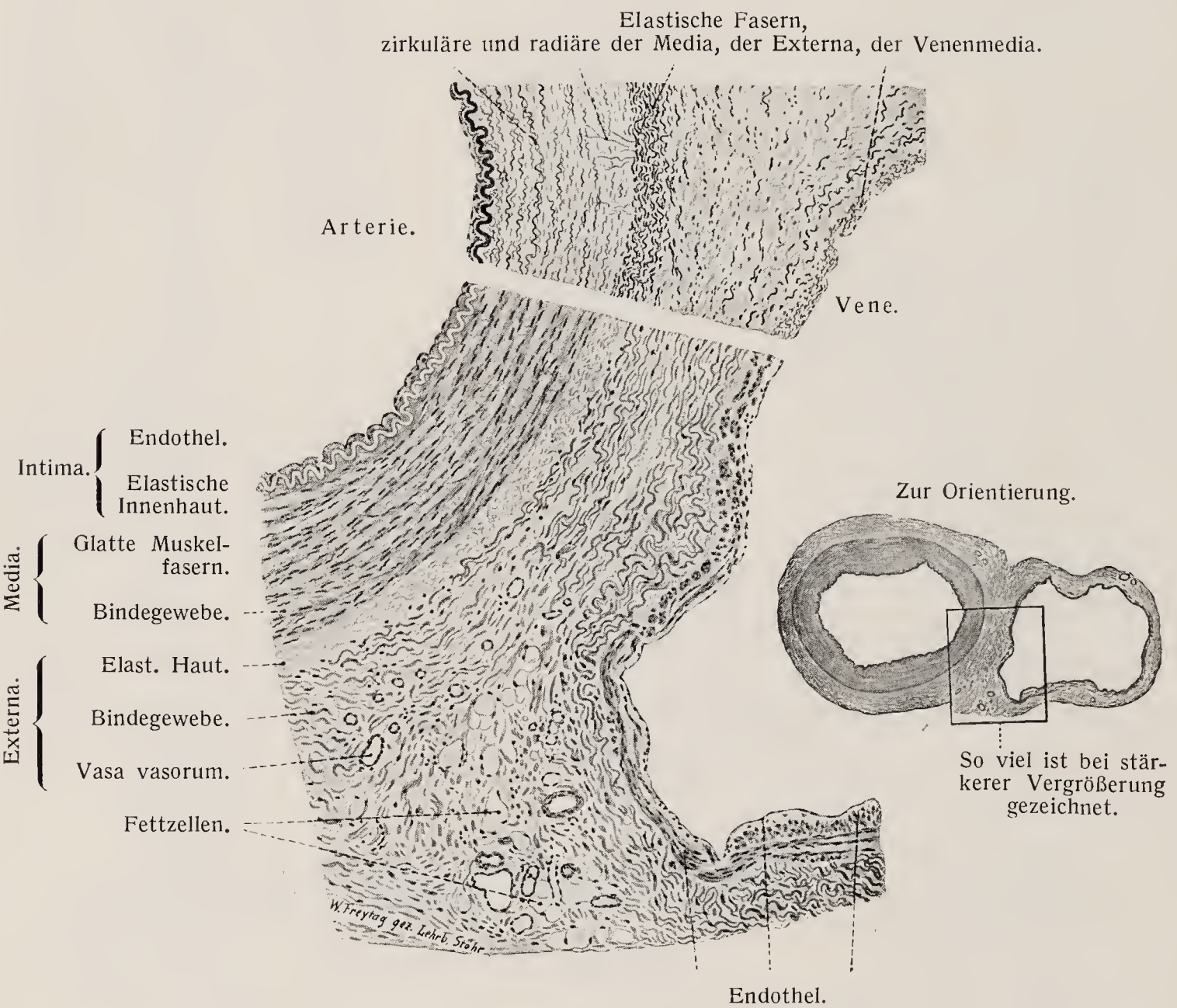

Fig. 118.

Stücke zweier Querschnitte durch die gleiche Arteria und Vena ulnaris des Menschen. 50mal vergrößert. Der obere Querschnitt zeigt Färbung der elastischen Fasern nach Technik § 24. Der untere Querschnitt ist nach Technik § 36 behandelt. Die Media der Vene zeigt nur links unten eine regelmäßige dünne Ringmuskulatur; aber sowohl oben wie rechts ist die Muskulatur in Ring- und Längslage geteilt.

fließen läßt (s. Fig. 113). Zuführende Bahnen sind in den meisten Fällen Arterien, in wenigen Fällen Venen; letztere sind in der Regel Bahnen, in denen das Blut aus dem Kapillarsystem zum Herzen hinfließt.

Arterien führen das Blut vom Herzen fort, Venen in das Herz hinein. Die wichtigsten Abweichungen von dem allgemeinen Verhalten der Kapillarsysteme zu Arterien und Venen finden sich 1. in der Leber, deren Kapillaren zum größeren Teil von der Pfortader, zum kleineren von der Leberarterie gespeist werden, und 2. in der Niere, wo zwei Kapillarsysteme hintereinander geschaltet sind, die durch eine kleine Arterie miteinander verbunden werden (arterielle Wundernetze, s. unter Niere).

2. Die Arterien.

Die Gefäßbahn, die das Herz mit den Kapillarsystemen verbindet, steht in ihren einzelnen Teilen unter ganz verschiedener funktioneller Beanspruchung. Die Anfangsteile des Arteriensystems werden von dem durch die Herzkontraktion in rasche Bewegung versetzten Blute durchströmt; sie brauchen deshalb dem Blute keinen neuen Impuls zu geben. Mit der Zunahme der Entfernung vom Herzen verlangsamt sich die Blutbewegung immer mehr infolge des Widerstandes, der durch die zunehmende Verengerung des sich immer mehr verzweigenden Gefäßsystems entsteht. Die sogenannten mittleren Arterien besitzen deshalb, in peripherischer Richtung zunehmend, Muskeln, so daß sie durch Kontraktionen die Blutgeschwindigkeit und damit die Versorgungsgröße der Organe aktiv regulieren können.

Die Widerstandsfähigkeit der Wandung muß umgekehrt in der Nähe des Herzens am bedeutendsten sein, weil hier stoßweise ein intensiver Druck auf die Innenwand der großen Gefäße ausgeübt wird. Die Wand der sogenannten großen Arterien ist deshalb vorzugsweise aus Stützgewebe zusammengesetzt, in dem die elastischen Substanzen vorherrschen; hierdurch wird die pulsatorische Blutbewegung auch einheitlicher gestaltet; die Herzkontraktion stößt das Blut in die Anfangsteile des Arteriensystems, dessen elastische Wände dadurch ausgedehnt werden (Windkesselwirkung); die langsame Wirkung der elastischen Kraft bremst damit die Stoßkraft der Pulswelle ab.

Aus diesen verschiedenen Aufgaben erklärt sich der Bau der Arterienwandung. Bei allen Arterien wird die Epithelschichte durch außen anschließende Schichten ergänzt, deren Grundlage Stützgewebe ist, in dem die verschieden starke Ausbildung von Differenzierungsprodukten die Leistungsfähigkeit und das Aussehen der Wandung ebenso bestimmen, wie die wechselnde Anteilnahme von glatter Muskulatur.

Für alle kleinen[1]) und mittleren[1]) Arterien ist die Ausstattung mit glatten Muskeln, die stets quer zur Längsachse des Gefäßrohres angeordnet sind, das hervorstechendste Merkmal (Fig. 116), in den großen Arterien spielt die Muskulatur gegenüber dem elastischen Bindegewebe eine viel geringere Rolle.

Für die Beziehungen der glatten Muskelzellen zum Bindegewebe der Gefäßwand gilt das allgemein hierfür Gesagte (s. S. 75ff.).

Durch die Bildung einer Ringmuskelschichte ergibt sich eine natürliche Einteilung der Arterienwandung in drei Schichten, deren mittlere (Tunica media) eben die Ringmuskelschicht ist. Die nach innen von dieser liegende Schichte (T. intima) besitzt als deutlichstes Merkmal das bei den Kapillaren schon besprochene Epithel (Endothel) (Fig. 119); mit der Größenzunahme der Gefäßwand grenzt sich aber zwischen Epithel und Muskelschichte eine deutliche Lage ab, die aus einem eigenartig differenzierten Stützgewebe besteht, das nach der Media zu eine starke elastische Membran (T. elastica interna) bildet. Die Intima, die in sich noch Netze feiner elastischer Fasern sowie abgeplattete Zellen einschließt, legt sich bei der Kontraktion der Gefäßwand in Längsfalten, woraus sich die Schlängelung der T. elastica interna und des Epithels auf Arterienquerschnitten leicht erklären läßt (Fig. 118, 119). Innerhalb der Intima und der T. elastica interna ist der Verlauf der elastischen Fasernetze vorwiegend parallel zur Achse des Gefäßrohres gerichtet. Bei den präkapillaren kleinsten Arterien verliert die elastische Innenhaut allmählich ihre für Elastin charakteristische Färbbarkeit.

---

1) Als klein werden nur solche Arterien bezeichnet, die kurz vor der Einmündung in das Kapillarensystem stehen, als mittel sämtliche übrigen mit Ausnahme der großen (Aorta, Art. pulmonalis).

Die Elastica interna kleiner Arterien besteht aus einer homogenen, gefensterten Grundhaut mit einer Auflagerung eines elastischen Längsfasernetzes.

Ein Teil der der Elastica interna anliegenden Muskelfasern der Media inseriert an der elastischen Membran und wirkt so als Spannmuskulatur für dieselbe (s. auch bei Aorta).

Innerhalb der Media ist das sehr feine Gerüst elastischer Fasernetze ringförmig wie die Muskulatur angeordnet.

Der Dickenschwankung des Arterienrohres paßt sich das peripher von der Muskelschichte liegende Bindegewebe an (T. externa); kollagene wie elastische Fasern verlaufen hier zumeist in der Längsrichtung des

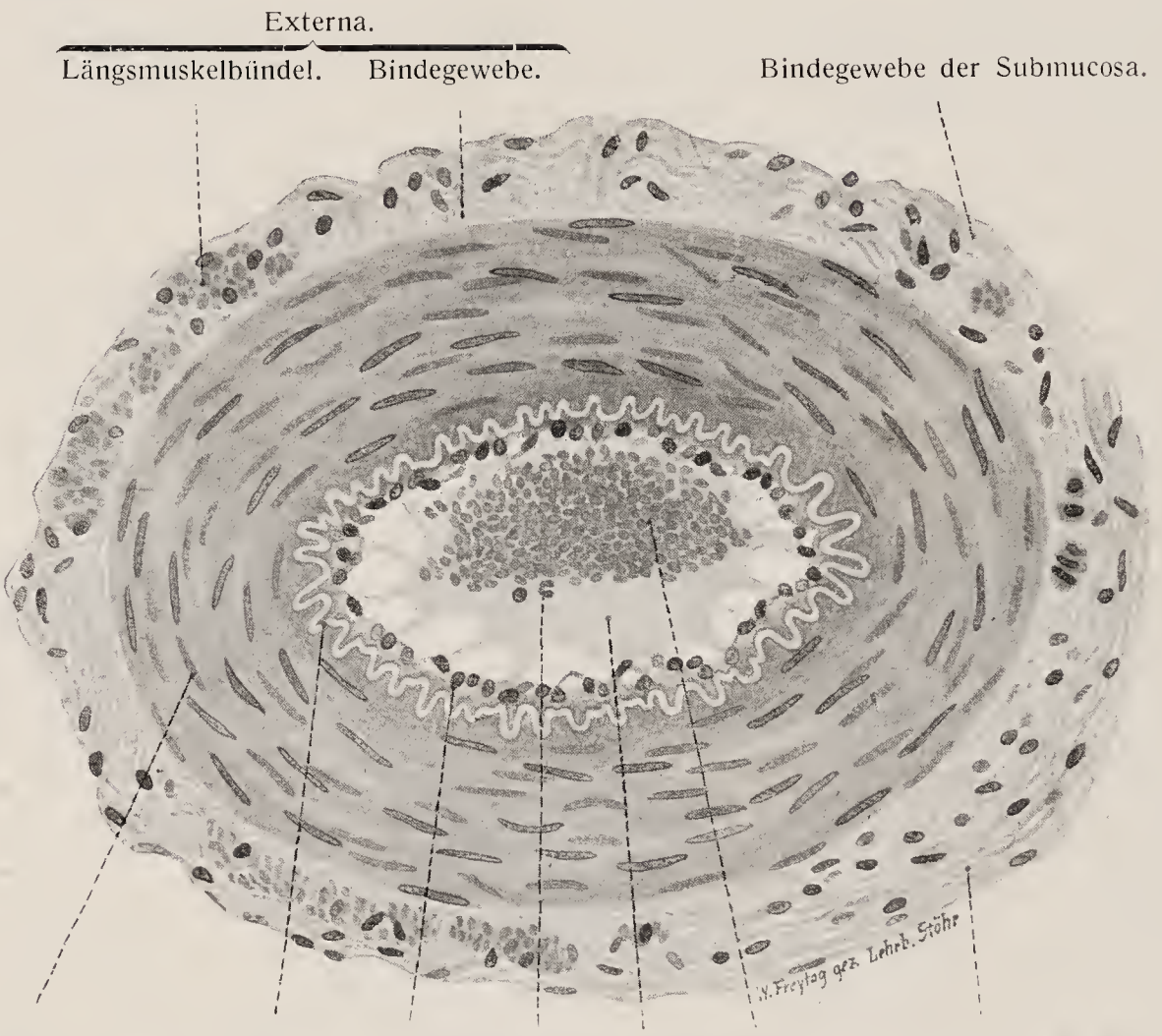

Fig. 119.

Querschnitt einer Arterie der Submucosa des menschlichen Magens mit vereinzelten Bündeln von Längsmuskeln in der Externa. 240mal vergrößert. Technik wie § 158. Diese Methode läßt nichts von den elastischen Fasern und von dem zwischen den Muskelfasern der Media befindlichen Bindegewebe sehen.

Gefäßrohres. In vielen Fällen liegen in dem Bindegewebe dieser Tunica externa auch Muskelzellen, die in ihrem Verlauf ebenfalls die Längsrichtung bevorzugen. Die T. externa (auch Adventitia genannt) geht ohne scharfe Grenze in das die Arterien tragende Bindegewebe über.

Man hat die Gefäßerweiterung auf eine Kontraktion der Längsmuskeln in der T. externa, die Gefäßverengerung auf eine Kontraktion der Ringmuskulatur zurückführen wollen. Das kann aber nicht für alle Fälle zutreffen, weil Längsmuskeln nicht allen Arterien zukommen.

An der inneren Grenze der Media kommen auch längsverlaufende Muskelbündel vor; sie sind besonders in der A. subclavia stärker entwickelt.

Einen besonderen Wandbau besitzen die Gefäßendzweige der A. sacralis media, deren Gesamtheit zu einem kleinen Körperchen,

dem Glomus coccygeum („Steißdrüse") zusammengeschlossen sind. Hier gehen die kleinen Arterienzweige unmittelbar in Venen über (arteriovenöse Anastomose). Die als kleine Arterien gedeuteten Zweige sind von einer mehrfachen Lage polygonaler Zellen umgeben, die als umgewandelte Muskelzellen aufgefaßt werden. Vielfach wird dies merkwürdige Gebilde den Organen innerer Sekretion zugerechnet; Beweise hierfür fehlen.

Bei den größeren unter den sogenannten mittleren Arterien nimmt das Stützgewebe auch in der T. media einen immer größeren Raum ein, wobei vor allem elastische Fasernetze und Membranen zwischen die Muskelschichten abgelagert werden. Der Anteil beider Gewebe ist in den einzelnen Arterien sehr verschieden.

So überwiegt in der A. coeliaca, femoralis und radialis das Muskelgewebe, in der Carotis, Axillaris und Iliaca communis das elastische Stützgewebe.

Die T. externa ist ebenfalls dicker geworden. Stärkere elastische Fasern befinden sich in besonders reichlicher Menge an der äußeren Grenze der T. media und bilden an dieser Stelle bei vielen Arterien eine eigene Lage, die als elastische Haut der Externa (T. elastica externa) (Fig. 118) beschrieben worden ist.

Bei den Hirnarterien sind die elastischen Längsfasern der Adventitia sehr gering entwickelt.

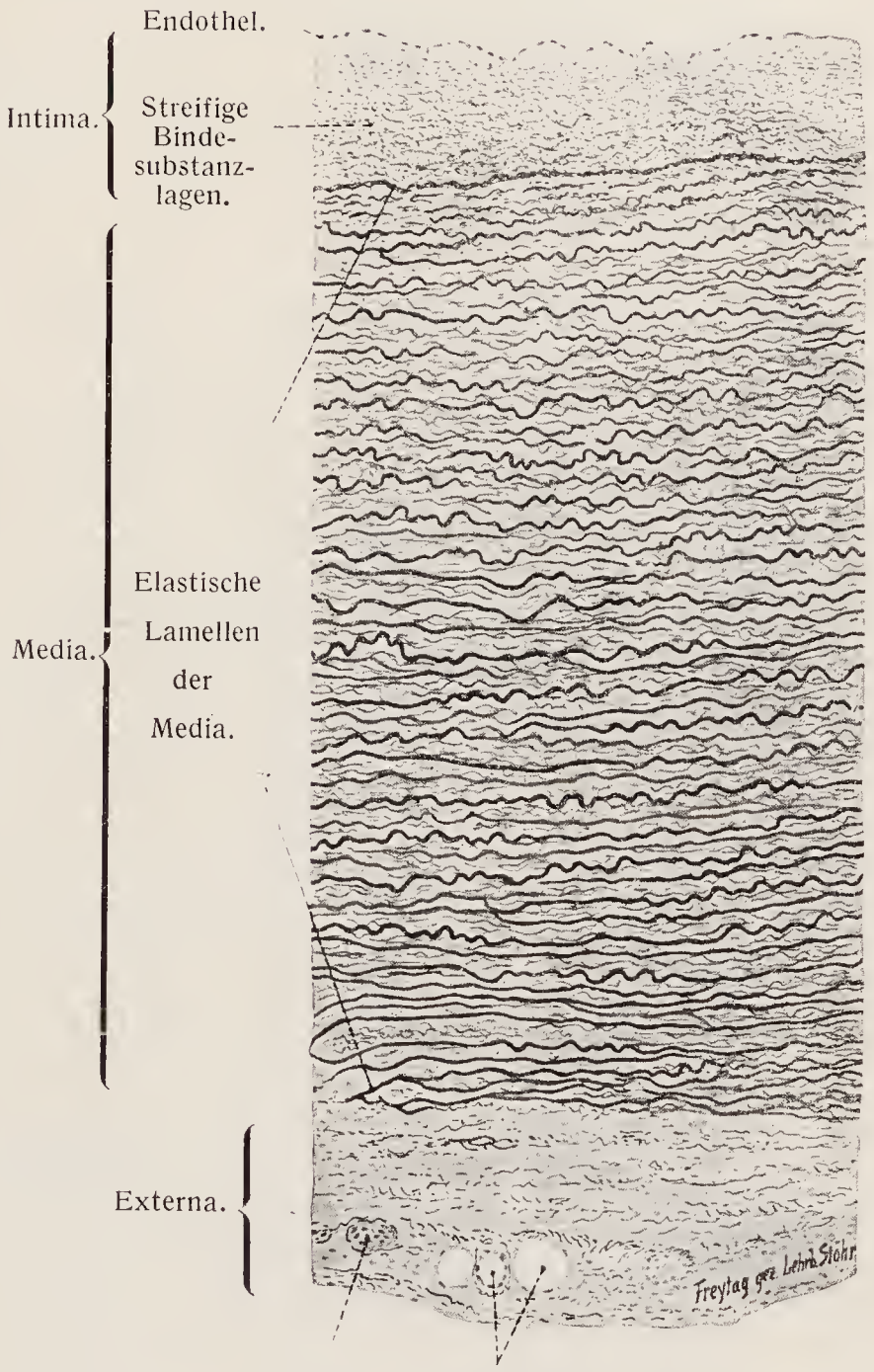

Fig. 120.

Stück eines Querschnittes der Brustaorta des Menschen. 80mal vergrößert. Die Kerne der glatten Muskelfasern sind hier nicht zu sehen. Technik § 122.

Bei den großen Arterien (Aorta, Pulmonalis) zeigt die Intima kürzere, mehr der polygonalen Form sich nähernde Epithel- (Endothel-) Zellen: dicht darunter liegen die schon bei den mittelstarken Arterien vorkommenden, streifigen Bindesubstanzlagen, die auch hier abgeplattete, sternförmige oder rundliche Zellen sowie elastische Fasernetze einschließen. Diese Fasernetze sind um so dichter, je näher sie der T. media liegen und gehen endlich in eine gefensterte Membran über, welche der gefensterten, elastischen Innenhaut kleinerer und mitteldicker Arterien entspricht. Die T. media der großen Arterien ist durch

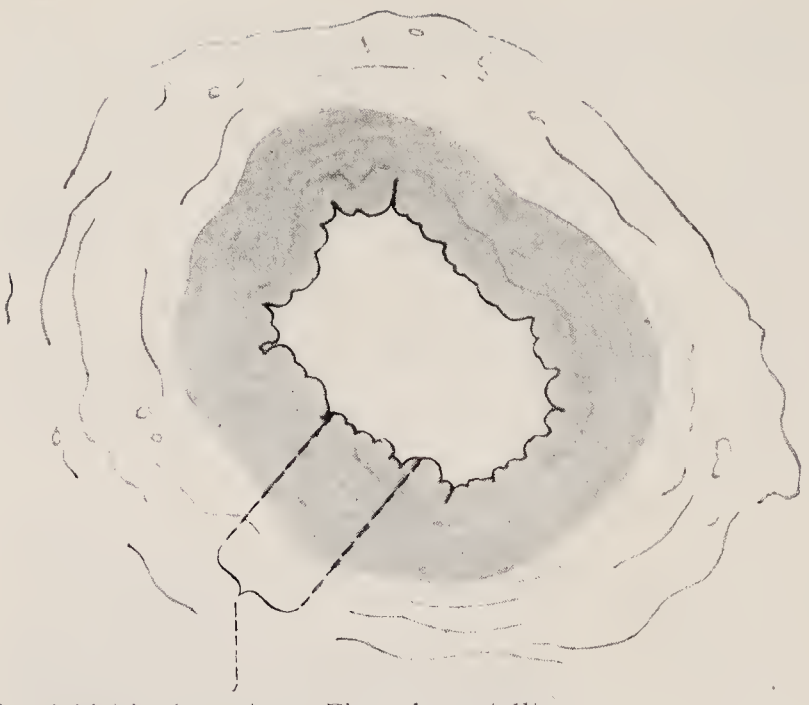

So viel ist in der unteren Figur dargestellt.

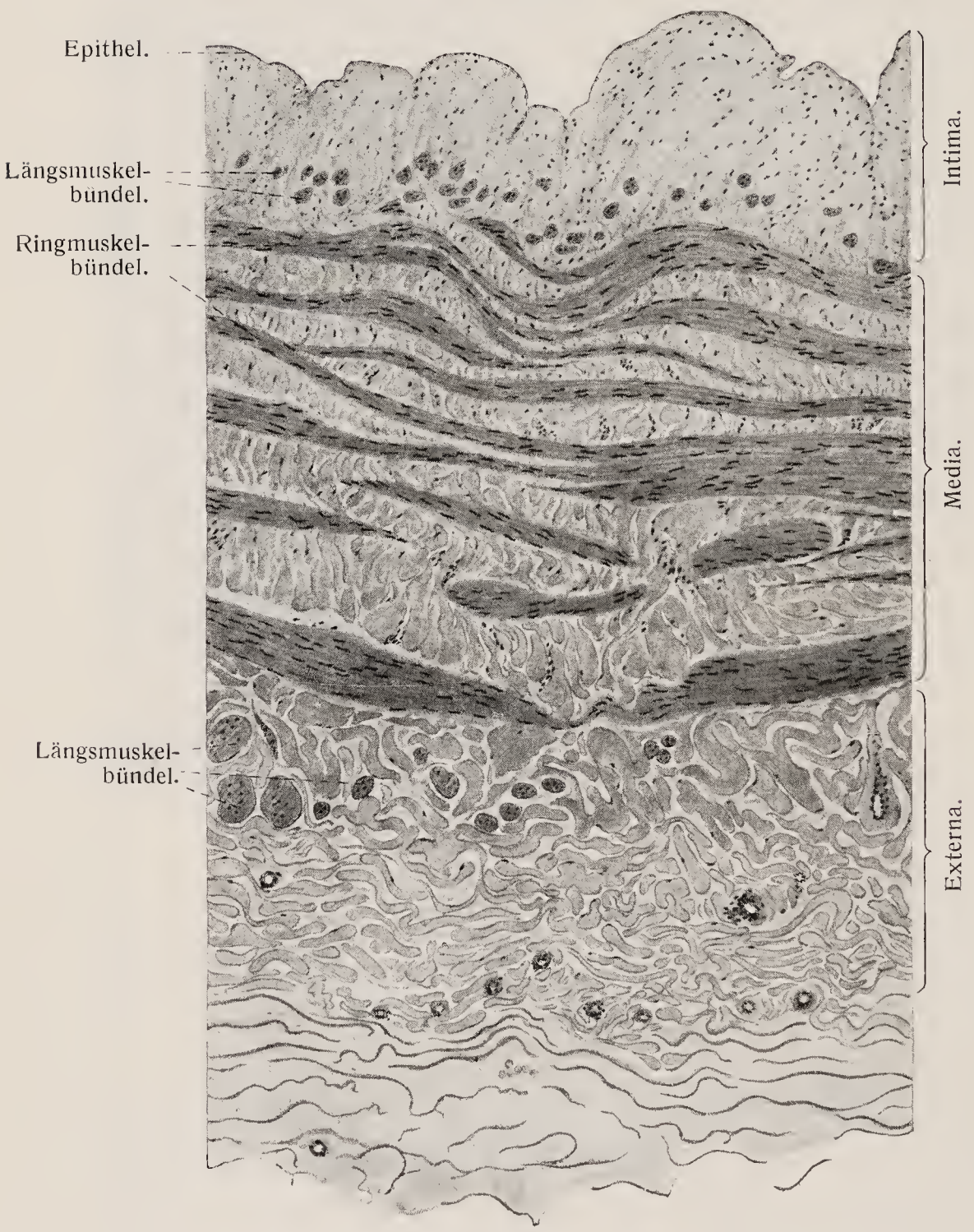

Fig. 121.

Aus einem Querschnitt durch die Vena brachialis des Menschen. 100 mal vergrößert. Technik § 123. Die obere Orientierungsfigur stellt den ganzen Gefäßquerschnitt dar.

reich entwickelte, die muskulösen Elemente an Menge übertreffende, elastische Elemente charakterisiert. An Stelle dünner Fasernetze finden sich hier entweder dichte Netze starker elastischer Fasern oder gefensterte Häute, welche regelmäßig mit Schichten glatter Muskelfasern abwechseln.

Die elastischen Häute finden sich schon bei den größeren mitteldicken Arterien; besonders gut sind sie bei den Karotiden ausgeprägt, die bezüglich ihres Baues den großen Arterien am nächsten stehen.

Nach neuesten Untersuchungen sind die Muskelzellen in der Aortenwand unmittelbar mit den Bestandteilen des elastischen Gerüstes verbunden, so daß sie eine anspannende Wirkung auf die elastischen Membranen ausüben können. Hierdurch kann die elastische Spannung der Aortenwand bei wechselnder Ausdehnung reguliert werden. Man hat diese Art von Muskelzellen deshalb auch als Spannmuskeln (Benninghoff) bezeichnet.

Die elastischen Elemente haben wie die Muskelfasern einen zirkulären Verlauf; schräg die Muskelschichten durchsetzende Fasern

und Häute stellen eine Verbindung aller elastischen Elemente der T. media dar. Die Externa großer Arterien zeigt keine wesentlichen Eigentümlichkeiten, sie unterscheidet sich nur wenig von derjenigen mittelstarker Arterien. Eine elastische Haut der Externa fehlt. Glatte Muskelfasern kommen an großen Arterien nur in der Externa von Tieren vor.

Die hier getroffene Einteilung der Schichten der Arterienwand entspricht dem bisherigen Gebrauch. Ein neuerer Vorschlag geht dahin, als Intima einzig allein das Epithel- (Endothel-) Rohr zu betrachten, als Externa alles nach außen von der Elastica externa, die selbst zur Media zu rechnen ist. Zwischen beiden liegt die Media, deren Grenzlamellen Elastica externa und interna darstellen. Die „streifigen Lagen" größerer Arterien sind zur Media zu rechnen.

3. Die Venen.

Die Wandung der Venen zeigt in ihrem Aufbau vielleicht noch größere Schwankungen als diejenige der Arterien. Die Anforderungen an ihre Leistungen sind ganz andere; nicht der Widerstand, der durch die Gefäßverzweigung gegeben ist, muß durch die Tätigkeit der Venenwand überwunden werden, es handelt sich vielmehr darum, die unter ganz geringem Druck stehende Blutmenge dem großen Sammelbecken Herz zuzuführen. Infolgedessen sehen wir die kräftigste Wandung bei denjenigen Venen ausgebildet, die, wie diejenigen der unteren Körperhälfte, eine besonders große Arbeit zu verrichten haben, während bei den Venen der oberen Körperhälfte, aus denen bei der aufrechten Haltung des Menschen das Blut leichter zum Herzen fließen wird, die Wandung sehr viel dünner ist. Zur Unterstützung der Venenarbeit dienen die Klappen.

Zur Orientierung.

Soviel ist bei stärkerer Vergrößerung gezeichnet.

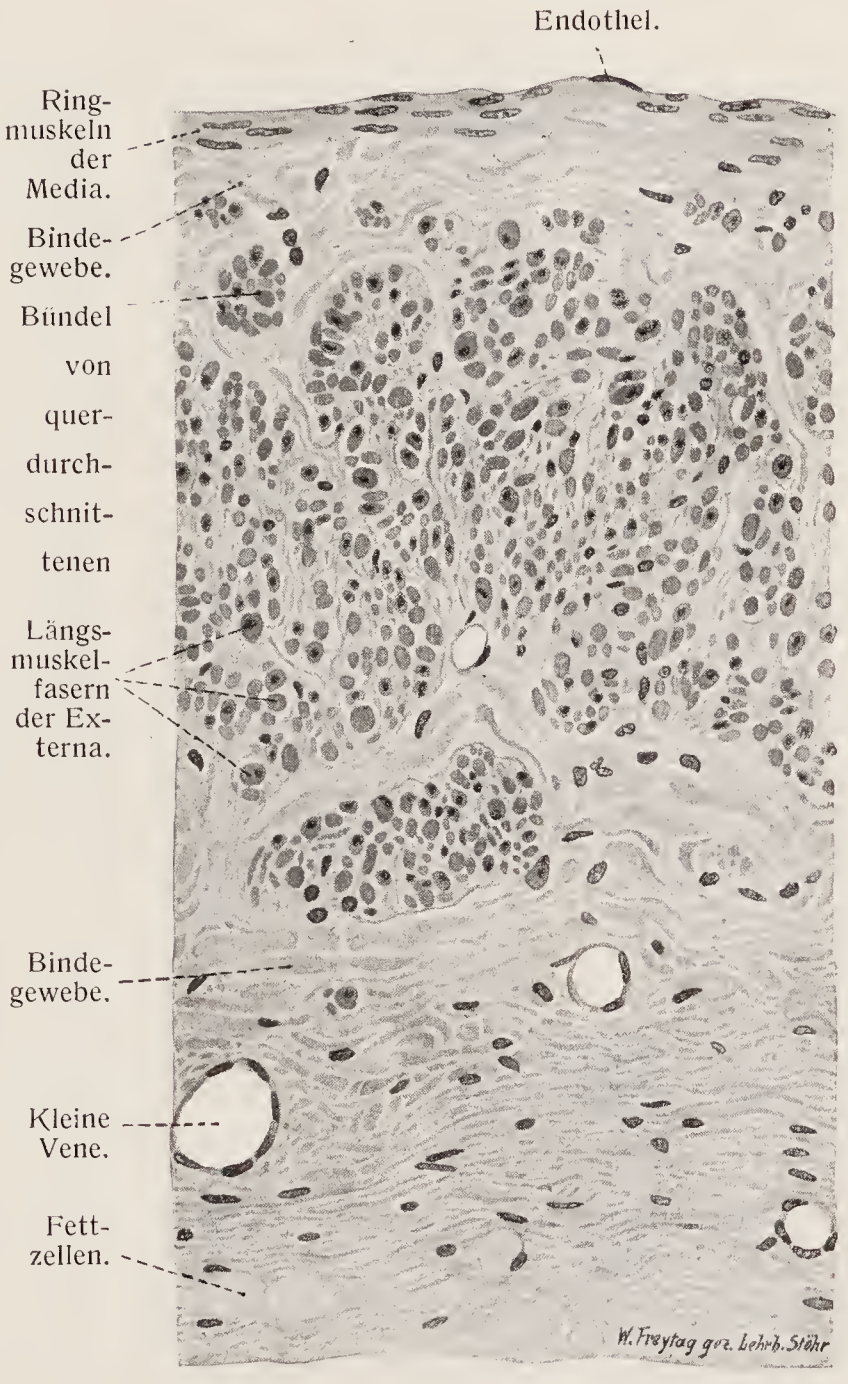

Fig. 122.

Stück eines Querschnittes einer menschlichen Vena suprarenalis. 240mal vergrößert. Technik § 123. Die elastischen Elemente sind bei dieser Methode nicht zu sehen.

Entsprechend dem vorher Gesagten, ist es zwecklos, bei den Venen eine ähnliche Größeneinteilung vorzunehmen wie bei den Arterien.

Die Extremitätenvenen lassen noch am ehesten die Dreischichtung der Wandung erkennen, wie sie bei Arterien besteht. Auch hier besitzt die Media eine zum Teil kräftig entwickelte Ringmuskulatur (Fig. 121). Diese ist aber niemals in so kompakten Lagen angeordnet wie in den Arterien, sondern von ausgedehnten Bindegewebslagen durchsetzt, in denen elastische Netze deutlich hervortreten.

Die elastische Substanz tritt in der Venenwandung nicht in der Form von gefensterten Membranen, sondern stets in Form von, wenn auch sehr dichten, Fasernetzen auf.

Bei stärkerer Muskelausbildung kommt es viel mehr als bei Arterien zur Entfaltung von Längsmuskelzügen; hierdurch wird eine kräftige

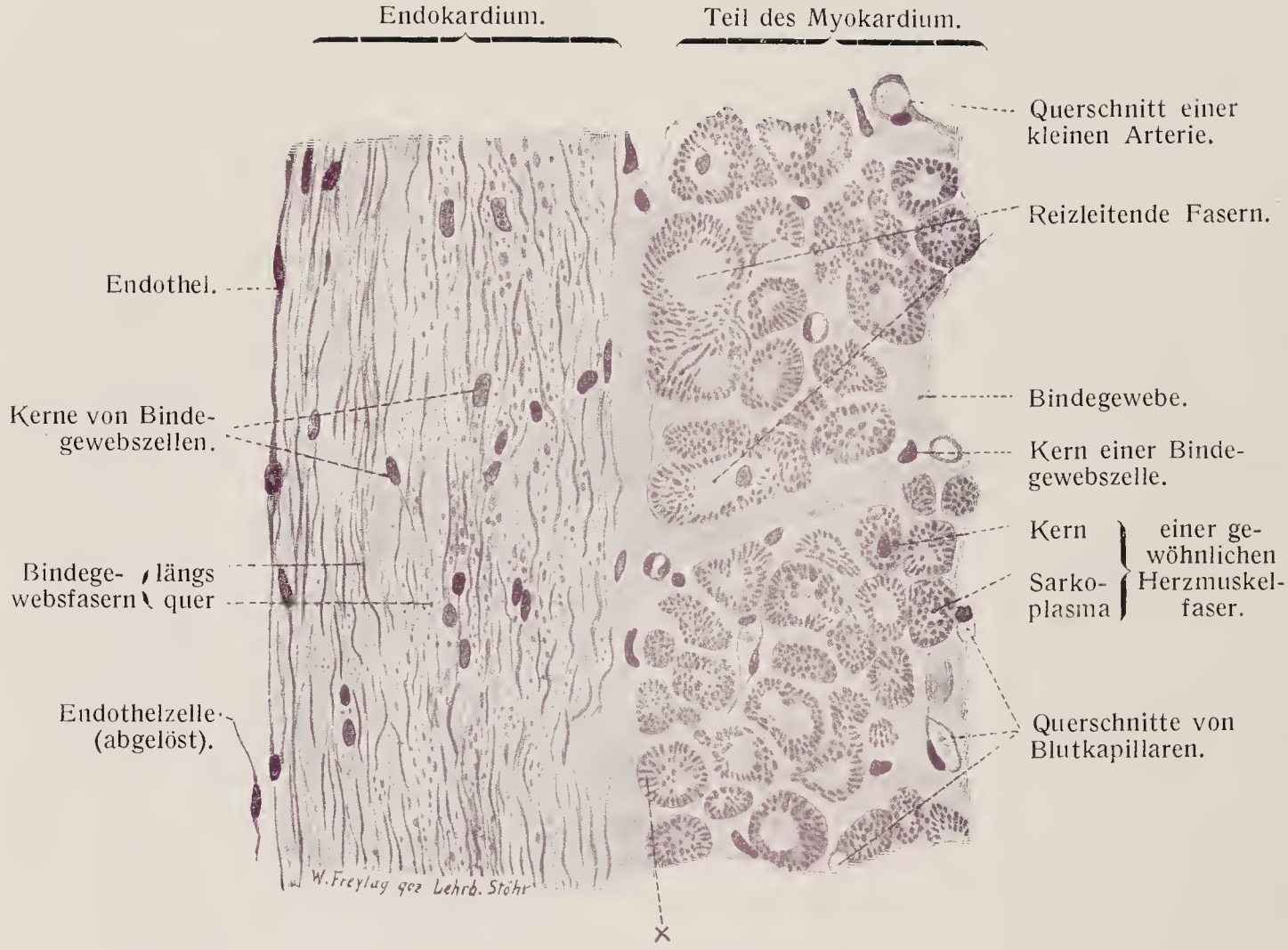

Fig. 123.

Stück eines Querschnittes durch die Musculi pectinati eines menschlichen Herzens. 240 mal vergrößert. Technik § 123. Die Fibrillen der querdurchschnittenen Muskelfasern erscheinen als Punkte, die kleinen Striche sind teils schräge Durchschnitte von Fibrillen, teils (bei ×) Fibrillenbündel (S. 78). Die elastischen Fasern sind nicht zu sehen; glatte Muskelfasern fehlen völlig.

Verkürzung der Wandung großer Venen möglich, was im Verein mit der Klappenausbildung das Heben der Blutsäule bewirkt. Längsmuskelzüge finden sich am häufigsten in der T. externa (Fig. 122), die dadurch, besonders in den Venen der Bauchhöhle, zum umfänglichsten Teile der Wandung wird. Längsmuskelzüge in der Intima ermöglichen einen wulstartigen Verschluß des Gefäßes; solche Muskelzüge sind besonders aus Arterien und Venen des Penis bekannt und haben hier eine wichtige Bedeutung für die stets wechselnde Blutfüllung der Schwellkörper.

Solche Längsmuskelzüge finden sich auch in der Intima der V. iliaca, femoralis, saphena und den Darmvenen, im intramuskulären Teil der V. uterina; die genannten Venen sind somit am vollständigsten mit Muskulatur ausgestattet.

Im Gegensatz dazu stehen die Venen des Kopfes und Halses, deren dünner Wandung die Muskulatur fast vollständig fehlt. Ganz besonders gilt das von

den Gehirn- und Schädelvenen und den großen Stämmen des Gebietes der V. cava superior.

Als Venenklappen bezeichnen wir Falten der Intima, die meist zu zweit in gleicher Höhe unterhalb der Einmündung eines Gefäßastes von der Wand in das Innere vorgeschlagen werden können und dann unter der Last der Blutsäule einen vollständigen Abschluß in distaler Richtung ermöglichen.

Die Klappen werden von Epithel- (Endothel-) Zellen überzogen, die an der dem Blutstrom zugekehrten Seite längs gestellt, an der der Venenwand zugekehrten Seite quergestellt sind; unter den längsgestellten Zellen liegt ein dichtes elastisches Netzwerk, unter den quergestellten Zellen ein feinfaseriges Bindegewebe.

4. Das Herz.

Das Herz ist funktionell und nach seiner Zusammensetzung ein Bestandteil des Zirkulationssystems; wie das Kapillarsystem der Hauptort der Stoffwechselfunktion, so ist das Herz der Hauptort für den motorischen Antrieb der Blutflüssigkeit. So sehen wir in seiner Wandung die Muskulatur bei weitem den größten Raum einnehmen. Ihre Anordnung und charakteristische Sonderung bewirkt wie bei den Arterien eine deutliche Dreischichtung der Wandung in 1. T. intima — Endokardium, 2. T. media — Myokardium und 3. T. externa — Epikardium (= viszerales Blatt des Perikardiums). Die Umschließung des Herzens von einer serösen Höhle (Perikardialhöhle) kommt in dem äußeren Abschluß des Epikardiums durch ein einschichtiges Plattenepithel zum Ausdruck.

1. Das Endokardium ist an seiner der Herzhöhle zugewendeten freien Oberfläche mit einer einfachen Lage platter, unregelmäßig polygonaler Epithel- (Endothel-) Zellen (s. S. 21) überzogen (Fig. 123), darunter liegt eine bindegewebige Haut, welche glatte Muskelfasern und zahlreiche elastische Fasern enthält.

Die glatten Muskelfasern sind da häufiger, wo die Herzwand glatt ist, am stärksten aber vor der Ursprungsstelle der Aorta entwickelt. In diesen endokardialen Muskelfasern sind neuerdings deutliche Übergangsstufen zu Fibrozyten festgestellt worden. Die elastischen Fasern sind in den Vorhöfen viel stärker entwickelt als in den Kammern und bilden dort entweder dichte Fasernetze oder sind selbst zu gefensterten Häuten (Fig. 48, S. 45) verschmolzen.

2. Das Myokardium besteht aus einem gestreckten Netz von Muskelfasern (deren Bau s. S. 77) und einem diese umgebenden feinen Perimysium; der Verlauf der Muskelzüge ist ein sehr verwickelter. Die Muskulatur der Vorkammern ist von jener der Kammern nicht vollkommen getrennt. Vom Septum atriorum, links neben der Mündung des Sinus coronarius, entspringt unter Bildung eines Knotens („Atrioventrikularknoten“) ein ca. 2,5 mm breites Muskelbündel (Tawara), dessen Fasern sich von jenen des gewöhnlichen Myokards unterscheiden durch größere Dicke und durch spärlichere, in reichlicherem Sarkoplasma eingebettete Fibrillen (Fig. 123). Das Bündel zieht über den Ursprung des hinteren Trikuspidalzipfels an der Pars membranacea septi vorbei nach dem Septum ventriculorum und endet ausstrahlend in den subendokardialen Schichten beider Ventrikel. Die Verästelungen dieses Bündels verbinden sich mit den gewöhnlichen Muskelfasern sowohl der Vorkammern wie der Kammern, so daß ein zusammenhängendes System entsteht, das als „Reizleitungssystem des Herzens“ betrachtet wird.

Die Fasern des ventrikulären Teils sind besonders reich an Glykogen (Methode s. Leberzellen).

Diese Fasern entsprechen den Purkinjeschen Fäden, die bei den verschiedenen Säugetieren und auch an verschiedenen Stellen ungleich ausgebildet sind. Beim Menschen sind sie den gewöhnlichen Herzmuskelfasern am ähnlichsten, beim Schaf dagegen bestehen die Fäden aus hellen, aneinandergereihten Zellen, deren Randschichten quergestreifte, von Zelle zu Zelle kontinuierlich durchziehende Fibrillen enthalten. Ihre Kerne vermehren sich teils durch Mitose, teils durch Amitose (dann unterbleibt die Zellteilung). Diese Zellen sind als Entwicklungsformen echter Herzmuskelfasern zu betrachten.

Ein zweites kleineres Bündel (der „Sinusknoten") liegt ventral von der Einmündung der Cava superior in den Vorhof dicht unter dem Epikard. Die Muskelfasern beider Knoten sind sehr fein, diejenigen der Bündel aber breit.

An den Vorkammern kann man eine beiden Vorkammern gemeinschaftliche äußere, quere und eine jeder Vorkammer eigentümliche innere, longitudinale (besonders im rechten Vorhofe, Mm. pectinati) Lage unterscheiden. Außerdem finden sich viele kleine, in anderen Richtungen verlaufende Muskelbündel. Viel unregelmäßiger ist die Muskulatur der Kammern, deren Bündel in den verschiedensten Richtungen, oft in Form von Achterzügen verlaufen. Das Perimysium enthält im Bereich der Vorkammern viele elastische, im Alter sich vermehrende Fasern, die mit denen des Endo- und des Epikardiums zusammenhängen; im Bereich der Kammern enthält das Perimysium, abgesehen von den der Adventitia der Myokardgefäße angehörenden elastischen Fasern, nur wenige elastische Elemente. Zwischen Vorkammern und Kammern liegen derbe, mit elastischen Fasern untermischte Sehnenstreifen, die Annuli fibrosi, von denen der rechte stärker ist als der linke. Ebensolche, jedoch schwächer entwickelte Streifen liegen an den Ostia arteriosa der Kammern: zahlreiche Enden von Muskelfasern inserieren an sämtlichen Streifen.

3. Das Epikardium ist eine bindegewebige, von Fettzellen und elastischen Fasern durchsetzte Haut, welche an der Außenfläche von einem einschichtigen Plattenepithel überzogen ist. Die elastischen Fasern des Vorkammerepikards gehen in die Adventitia der großen Venen über, die des Kammerepikards verlieren sich im Conus arteriosus und gehen nicht in Aorta und Pulmonalis über.

Die Atrioventrikularklappen bestehen aus faserigem Bindegewebe, welches mit dem der Annuli fibrosi zusammenhängt, und sind an ihren Flächen vom Endokard überzogen. Sie enthalten ferner Muskelfasern (nur in den Ursprungsrändern) und elastische Fasern, welche sich auch in die Chordae tendineae fortsetzen. An den freien Rändern (an den Noduli) der ähnlich gebauten Semilunarklappen sind elastische Fasern reichlich vorhanden; Muskelfasern fehlen hier.

Der Herzbeutel, Perikardium, besteht aus derbem, mit elastischen Fasern durchmischtem Bindegewebe, welches an seiner inneren, dem Herzen zugekehrten Oberfläche von einem einfachen Plattenepithel überkleidet ist.

Blut-, Lymphgefäße und Nerven des Perikards verhalten sich wie am Bauchfell (s. dort).

5. Ernährungseinrichtungen und Nervenversorgung.

Das Epithel, das das ganze Zirkulationssystem auskleidet, dürfte sein Stoffwechselbedürfnis größtenteils aus dem das Lumen durcheilenden

Blute selbst decken; so finden wir in Kapillaren und kleinsten Arterien und Venen keine besonderen Ernährungsbahnen zur Versorgung der Wandung. Nur zum Abfluß der Gewebeflüssigkeit nehmen aus dem lockeren, die Gefäße umgebenden Bindegewebe Lymphbahnen ihren Anfang. In manchen Gefäßgebieten (besonders im Gehirn und in der Milz) sind adventitielle Lymphräume ausgebildet; hier sammeln sich oft zahlreiche freie Zellen, in erster Linie Lymphozyten und Hämoleukozyten, an.

Besonders die großen Gefäße und das Herz sind reich an Lymphbahnen.

Die Wandung aller mittleren und großen Blutgefäße wird vom Bindegewebe aus ernährt durch Vermittlung besonderer kleiner Blutgefäße, Vasa vasorum, die fast ausschließlich in der T. externa verlaufen. Die T. intima ist auch bei diesen Gefäßen frei von besonderen Ernährungsbahnen.

Die zahlreichen Blutgefäße des Herzens verlaufen in der Muskulatur nach der für Muskeln typischen Anordnung (s. „Organe des Muskelsystems“). Auch Epikard und Endokard (letzteres nur in seinen tieferen Schichten) besitzen Blutgefäße. Die Semilunarklappen enthalten keine Blutgefäße, die Atrioventrikularklappen nur an ihrer Basis, soweit Muskulatur in sie hineinreicht. Die Herzarterien sind keine Endarterien (s. „Blutgefäße des Magens“).

Der Regulierung des Kreislaufes dient eine reichliche Nervenversorgung des ganzen Gefäßsystems. In der T. externa aller Gefäße finden sich Geflechte markhaltiger und markloser Nerven, zum Teil in komplizierter Anordnung. In kleineren Gefäßen stehen diese Nervennetze mit ähnlichen in Verbindung, die in tieferen Lagen der Wandung vorkommen. Von beiden Netzen aus werden Muskelfasern versorgt, außerdem wahrscheinlich auch sensible Endigungsäste abgegeben. In größeren Gefäßen kommt noch ein drittes, an der Grenze von Externa und Media gelegenes Geflecht hinzu.

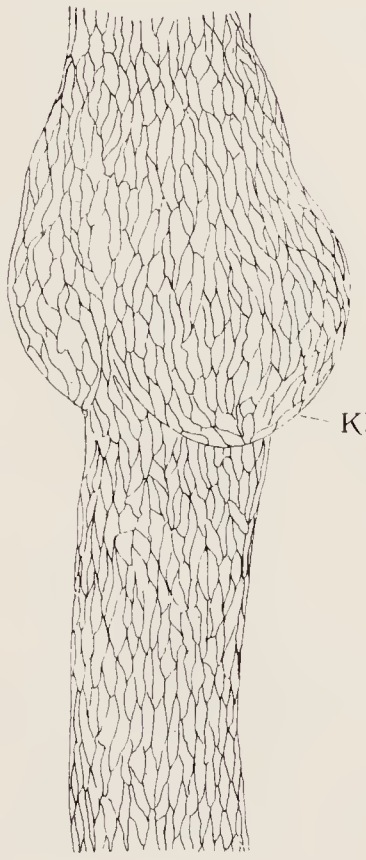

Fig. 124.
Längsansicht eines Lymphgefäßes des Mesenterium vom Kaninchen. 50mal vergrößert. Grenzen der Epithel- (Endothel-) Zellen. Technik § 121.

Ganglienzellen, vereinzelt und in Gruppen, sind bisher nur in den großen Gefäßen im Innern der Körperhöhlen und der Schädelhöhle, in der Externa gelagert, nachgewiesen worden. Man nimmt an, daß die zu den Gefäßnerven zugehörigen Ganglienzellen zum größten Teile in den Ganglien des Grenzstranges liegen, von denen aus die Gefäßnerven der in den Körperhöhlen liegenden Gefäße direkt, diejenigen für die Rumpf- und Extremitätengefäße in der Bahn der Körpernerven an ihr Ziel gelangen.

Es ist bisher noch nicht gelungen, gefäßerweiternde und -verengernde Nerven morphologisch zu unterscheiden. Ebensowenig kann die Kenntnis von besonderen sensiblen Nerven der Gefäße als gesichert gelten, wenngleich in der Externa der Bauchaorta Lamellenkörperchen (s. Kap. „Peripherische Nervenendigungen“) nachgewiesen sind.

Besonders reichlich, dem Typus nach aber mit der Innervation der Gefäße übereinstimmend, ist die Nervenversorgung des Herzens. Die vielen, dem Vagus und Sympathikus entstammenden, teils marklosen, teils markhaltigen Nerven bilden zahlreiche, Ganglienzellen einschließende Geflechte, die daraus entspringenden Zweige sind teils motorisch (an jeder Muskelfaser endet mit einer kleinen Anschwellung je eine Nervenfaser), teils sensibel; inwieweit die einzelnen Teile des intrakardialen Nervensystems mit den hemmenden (Vagus-) oder beschleunigenden (Sympathikus-) Herznerven in Verbindung stehen, ist noch durchaus unsicher.

Die Ganglienzellen liegen beim Menschen subepikardial, hauptsächlich in der hinteren horizontalen Kranzfurche bis zum Atrioventrikular- und Sinusknoten.

Physiologische Erfahrungen sprechen dafür, daß das intrakardiale Nervensystem ein relativ selbständiger Regulationsapparat ist, der durch Verbindung mit den von außen herantretenden obengenannten Nerven in entsprechender Weise beeinflußt werden kann.

b) Das Lymphgefäßsystem.

Das Lymphgefäßsystem ist dem Venensystem parallel geschaltet; die Lymphe sammelt sich aus der Gewebsflüssigkeit und bewegt sich von den Lymphkapillaren aus nur in einer Richtung, wobei eine immer größere Zahl kleiner Gefäßstämme sich zu großen sammelt, die nach Durchströmung einiger hintereinander geschalteter Lymphknoten endlich (als D. thoracicus und Tr. bronchomediastinalis dexter) in das Venensystem einmünden.

Die ähnliche, motorische Aufgabe bewirkt manche Ähnlichkeit im Aufbau der größeren Lymphgefäße mit den Venen (Klappen, Anordnung der Muskulatur). Nur sind wegen der noch geringeren Druckbeanspruchung der Lymphgefäße diese noch zarter gebaut als die Venen.

Ein besonderes Gepräge erhält das Lymphgefäßsystem durch die Einschaltung der Lymphknoten, die, in der Lymphbahn gelegen, die Zusammensetzung der Lymphe sehr stark modifizieren.

1. Die Lymphgefäße.

Die ersten Lymphgefäße entwickeln sich durch Sprossung aus dem Venensystem.

Die Frage nach den kleinsten Anfängen der Lymphgefäße im Gewebe ist noch nicht endgültig entschieden; während die einen Autoren die Lymphkapillaren für allseitig geschlossen halten, sind nach der zweiten Ansicht dieselben peripheriewärts offen, indem sie mit einem im Stützgewebe befindlichen Saftkanalsystem (S. 43) in direkter Verbindung stehen. Nach der ersten Meinung würde der durch die Blutkapillarwand in die Gewebe übergetretene Gewebssaft (Parenchymsaft), soweit er nicht zur Ernährung der Gewebe verbraucht wird, durch Endosmose in die geschlossenen Lymphkapillaren eindringen, nach der zweiten Ansicht dagegen direkt von den Geweben aus durch die offenen Lymphgefäßanfänge seinen Abfluß finden (vgl. Technik § 125).

Die Saftkanälchen werden als „Lymphbahnen“ den mit zelligen Wandungen versehenen Lymphgefäßen gegenübergestellt; andere Autoren setzen Lymphbahnen = Lymphgefäße + Saftkanalsystem.

Die typischen, histologisch darstellbaren Lymphkapillaren sind allseitig geschlossene, durch Epithel (Endothel) ausgekleidete Röhren, die den Blutkapillaren ähnlich, jedoch weiter und an den Teilungsstellen

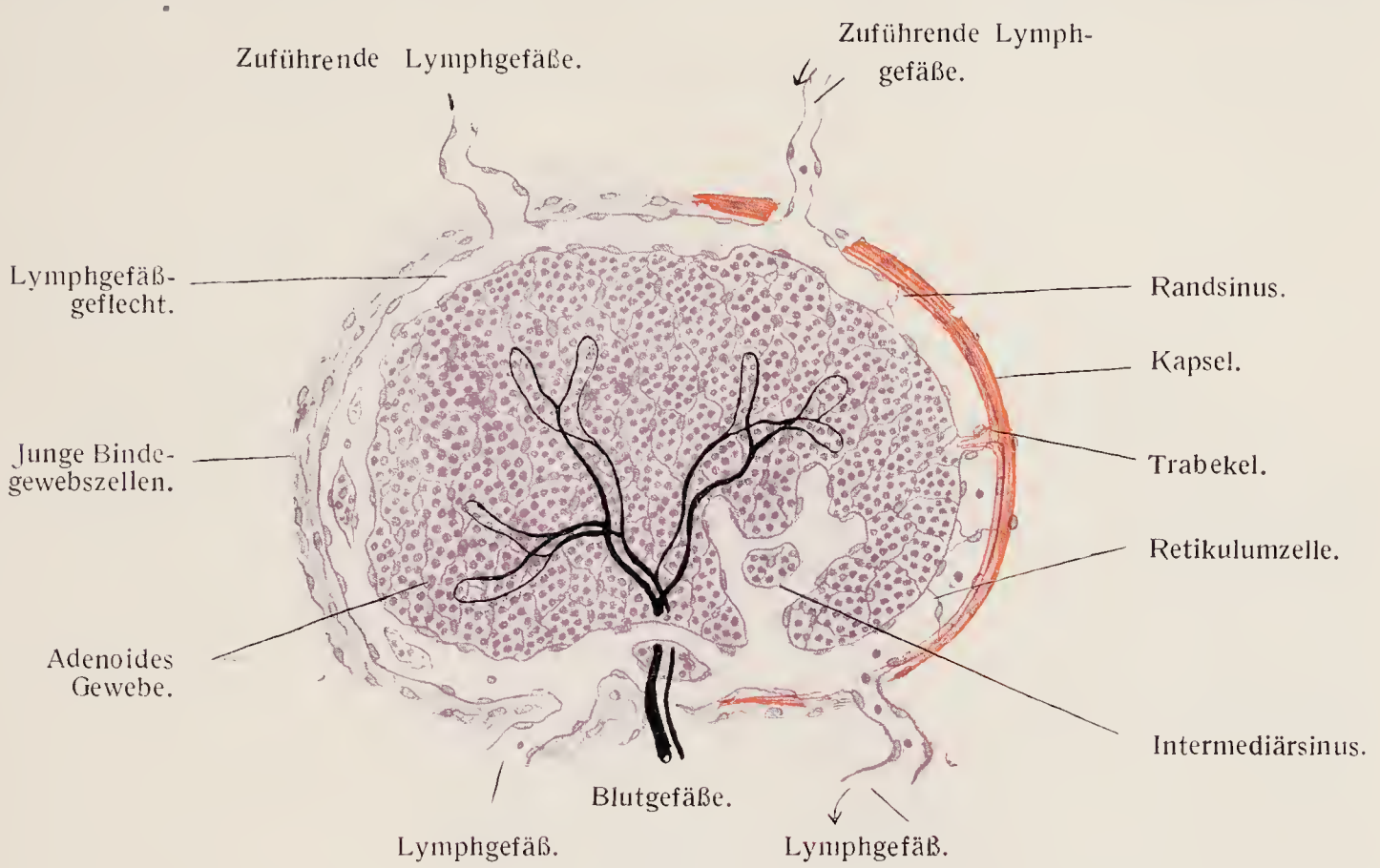

Fig. 125.

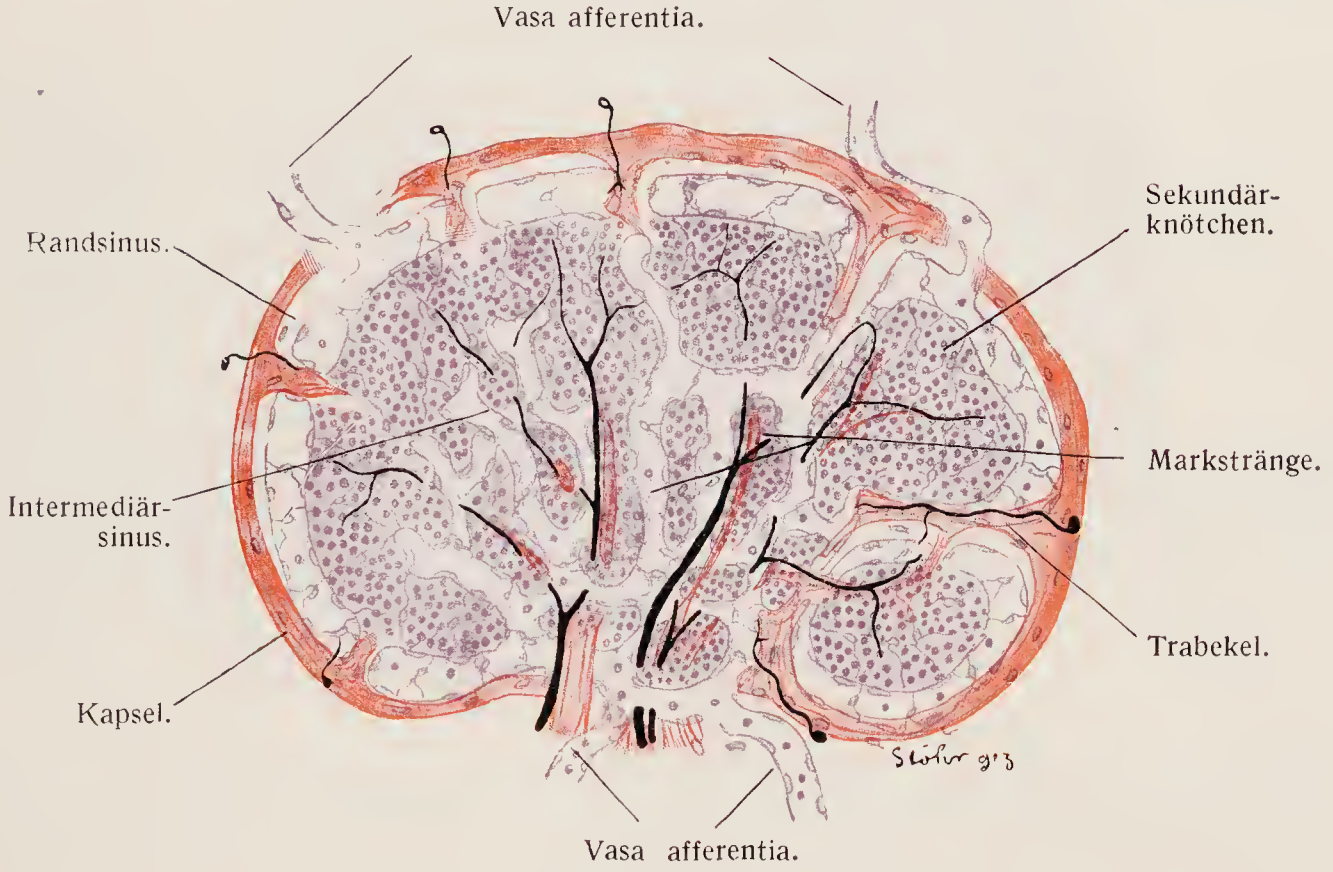

Fig. 126.

Vier Stadien der Entwicklung der Lymphknoten des Menschen. Schematisch. Erstes Stadium Fig. 125 links, zweites Fig. 125 rechts usw.

oft bedeutend verbreitert sind. Das von ihnen gebildete Netzwerk ist unregelmäßiger.

In größeren Lymphgefäßen steigert sich die Wanddicke ganz ähnlich wie bei den Venen, so daß die größten Lymphgefäße ebenfalls eine Dreischichtung der Wandung aufweisen.

Die Intima besteht aus Epithel- (Endothel-) Zellen (Fig. 124) und feinen elastischen Längsfasernetzen. Die Media wird durch querlaufende glatte Muskelfasern und wenige elastische Fasernetze gebildet. Die Externa besteht aus längsverlaufenden Bindegewebsbündeln, elastischen Fasern und gleichfalls längsverlaufenden Bündeln glatter Muskelfasern.

Die Nerven der Lymphgefäße verhalten sich ähnlich denen der Blutgefäße.

Fig. 127.
Längsschnitt eines Halslymphknotens eines Hingerichteten. 12mal vergrößert. Technik § 126.

2. Die Lymphknoten.

Die Lymphknoten sind Teile des Stützgewebes (genauer des lymphoiden Gewebes), die in enger Verbindung mit den Lymphgefäßen entstanden sind. Eine größere Anzahl von Lymphgefäßen (Vasa afferentia) durchbohrt die Kapsel der Lymphknoten und ergießt die Gewebelymphe in ein geordnetes Schwammwerk, durch das die Lymphe durchsickert, um wieder in das Vas efferens gereinigt abzufließen. Das Schwammgewebe des Lymphknotens wird durch Oberflächenwirkung und durch aktive

Zellkräfte mit Verunreinigungen jeder Art, Fremdstoffen, Abfallprodukten des Stoffwechsels usw., die die Lymphe mit sich führt, beladen. So spiegelt sich in jedem Lymphknoten das Geschehen in demjenigen Körperteil wieder, aus dem ihm durch seine Vasa afferentia Lymphe zufließt. Bei Entzündungen schwellen die „regionären" Lymphknoten an, die

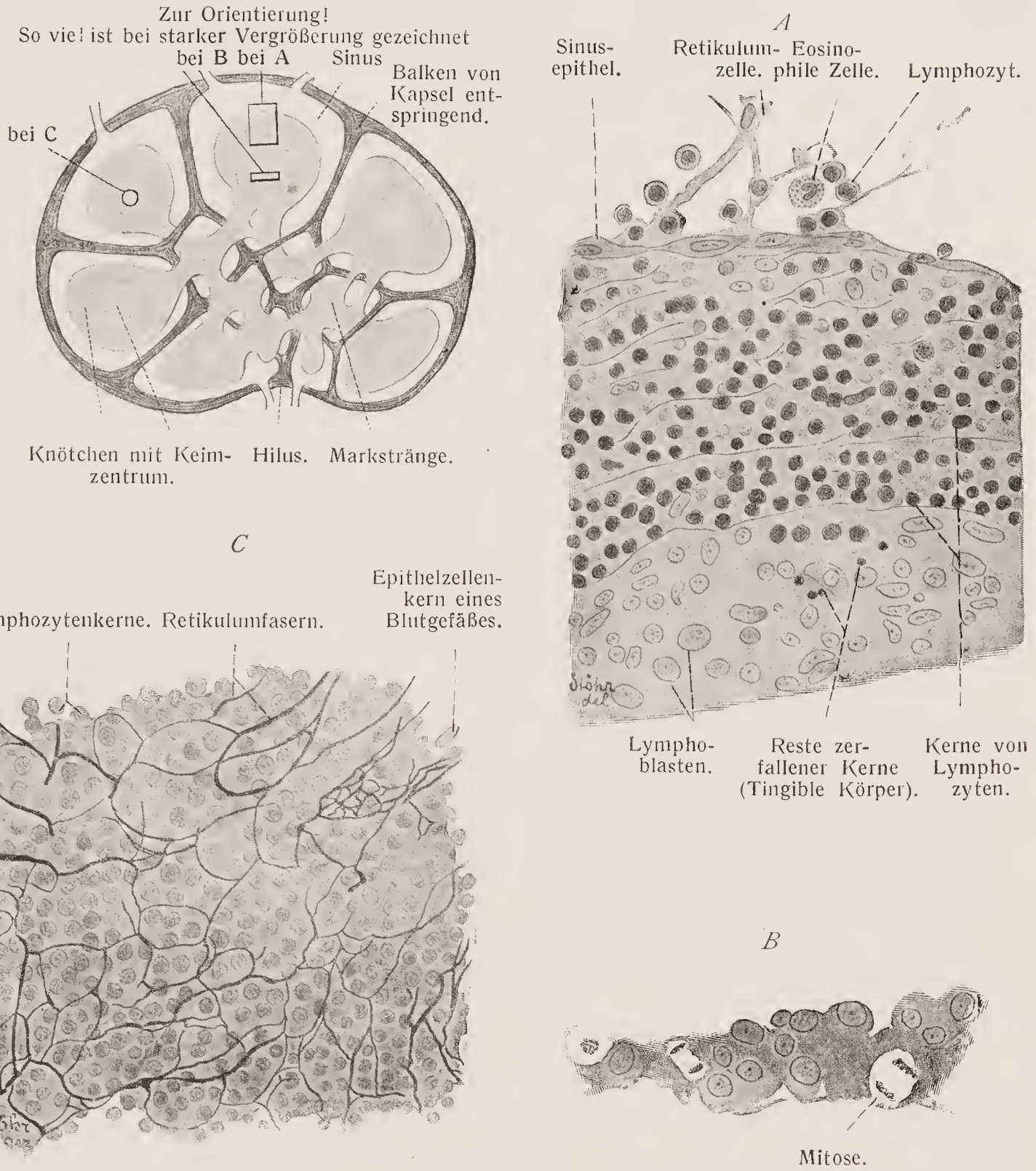

Fig. 128.

A Stück eines Schnittes durch einen submaxillaren Lymphknoten eines Hingerichteten. 560mal vergrößert. Technik § 126. B Aus demselben Schnitt und dem gleichen Keimzentrum, nur von einer anderen Stelle. C Stück eines Schnittes desselben Lymphknotens. Retikulum eines Sekundärknötchens. 560mal vergrößert. Technik § 29.

bei Tätowierungen in die Haut verbrachten Farbkörner lagern sich in dem Lymphknoten ab.

Wie in anderen Teilen des Stützgewebes die Überschwemmung mit Reizstoffen eine Bildung freier Zellen veranlaßt, so finden wir in den Lymphknoten, aus dem ortsständigen Gewebe entstanden, zahllose Lymphozyten. Wir erkennen zwischen Fremdstoffspeicherung (als Reiz) und Lymphozytenbildung (als Reizfolge) einen engen Zusammenhang.

So können wir die Aufgabe des Lymphknotens kurz folgendermaßen charakterisieren:

1. entnehmen sie der Lymphe eine Reihe von Substanzen, die die Lymphe aus den Geweben mit sich führt und werden dadurch zu wichtigen Schutzorganen des Körpers; 2. führen sie der Lymphe und dadurch indirekt dem Blute Lymphozyten zu, die in den Lymphknoten in großen Mengen als Folge des Speicherreizes produziert werden.

Der ersten Aufgabe werden die Lymphknoten dadurch gerecht, daß die in den Lymphgefäßen einheitliche Lymphbahn in ihnen zu einem feinporigen Hohlraumsystem umgewandelt ist, das demjenigen eines Schwammes gleicht. Vermöge



Fig. 129.

Aus der Marksubstanz eines mesenterialen Lymphknotens vom Hingerichteten. Blau ist das Bindegewebe und das Retikulum getönt. 300mal vergrößert. Technik § 37.

der dadurch bewirkten Oberflächenentfaltung werden in den die Wandung auskleidenden Epithel- (Endothel-) Zellen Mikronen[1]) und Ultramikronen gespeichert.

Experimentell kann man durch subkutane Injektion suspendierter (Tusche) oder kolloidal gelöster Farbstoffe die Ablagerung derselben in den regionären Lymphknoten leicht verfolgen.

Die zweite Aufgabe, die Lymphozytenproduktion, teilen die Lymphknoten mit allen anderen sogenannten lymphatischen Organen, zu denen die Noduli lym-

---

1) Mikronen sind mikroskopisch unterscheidbare Teilchen (mit einem Durchmesser bis herab zu 0,1 μ; zu ihnen würden der Größenordnung nach etwa die meisten Bakterien zu rechnen sein. Ultramikronen sind Teilchen, die mit dem Mikroskop nicht mehr, wohl aber mit dem Ultramikroskop erkannt werden können. Hierher gehören die Teilchen in den kolloidalen Lösungen; man rechnet sie vom Durchmesser von 0,1 μ bis herab zum Durchmesser von 1 $\mu\mu$. Auch ultramikroskopisch unsichtbare Teilchen heißen Amikronen.

phatici (s. S. 128), Anteile der sogenannten Blutlymphknoten, der Milz und die Tonsillen zu rechnen sind. Sie alle produzieren für gewöhnlich nur Lymphozyten, keine Hämoleukozyten; doch sind auch Fälle beobachtet, in denen auch Granulozyten in lymphatischem Gewebe entstanden.

Die Lymphknoten (schlechter Lymphoglandulae, Lymphdrüsen, vgl. S. 32) sind makroskopisch sichtbare Körper von meist rundlich ovaler oder platter, bohnenförmiger Gestalt und sehr wechselnder Größe. An der einen Fläche besitzen sie meist eine Einziehung, den Hilus, an welchem die abführenden Lymphgefäße (Vasa efferentia) liegen, während die Vasa afferentia an verschiedenen Stellen eintreten.

Ihr Bau wird verständlich durch die Betrachtung ihrer Entwicklung, die in der zweiten Hälfte des Fetallebens erfolgt. Der einzelne Lymphknoten ist anfänglich eine kompakte blutgefäßreiche Masse, die aus retikulärem Gewebe (S. 46) besteht und von einem Geflecht von Lymphgefäßen umsponnen wird. Dieses Geflecht wird durch Vergrößerung und Konfluenz zu einem „Randsinus", während sich gleichzeitig aus dem umgebenden jungen Bindegewebe eine Kapsel um das Ganze bildet (Fig. 125 rechts). Jetzt dringen am Hilus, der Eintrittsstelle der Blutgefäße, zahlreiche, netzförmig verbundene Fortsätze des Randsinus, die „Intermediärsinus", in die Zellmasse ein (Fig. 125 rechts und weiter vorgeschrittene 126 links), die dadurch in der Nähe des Hilus in dünne „Markstränge", entfernter vom Hilus in kugelige „Primärknötchen" (Follikel) geteilt wird. Schließlich erreichen die Intermediärsinus den Randsinus und öffnen sich in diesen (Fig. 126 rechts). Die ganze kompakte Zellmasse ist damit kanalisiert; die den Randsinus speisenden Lymphgefäße werden zu Vasa afferentia, die am Hilus befindlichen Lymphgefäße werden zu Vasa efferentia. Unterdessen sind von der Kapsel aus Fortsätze, „Trabekel", in den Randsinus (Fig. 125 rechts) und weiter in die Intermediärsinus (Fig. 126) gewachsen. Das alle Sinus auskleidende Epithel soll die Retikulumzellen (S. 46) liefern, die im Lumen der Sinus ausgespannt sind und später Retikulinfasern entwickeln können.

Es ist fraglich, ob sich das Epithel (Endothel) überall erhält; wenn es (bei der Bildung der Retikulumzellen) verbraucht wird, dann haben die Sinus ihre geschlossene Wand verloren, und die durch die Vasa afferentia einströmende Lymphe wird nicht nur durch die Sinus in die Vasa efferentia abgeführt, sondern durchtränkt auch die Maschen des adenoiden Gewebes. Man könnte dann sagen, daß in den Lymphknoten die Lymphbahn wandungslos, nicht mehr geschlossen, sondern „offen", „unterbrochen" sei. Das gleiche müßte dann auch für die Blutlymphknoten und für die Milz gelten, nur mit dem Unterschied, daß bei diesen die Blutbahn die offene ist.

Die den Lymphknoten umgebende Kapsel besteht aus kollagenem Bindegewebe, das von elastischen Fasernetzen durchsetzt wird und einzelne glatte Muskelzellen enthält. Letztere sind in den großen Lymphknoten des Rindes zu großen Zügen vereint. Die Trabekel strahlen bei kleineren Lymphknoten vom Hilus aus und verlieren sich gegen die Kapsel hin mehr und mehr. In anderen Fällen überwiegen wieder (Fig. 127) die von der Kapsel ausgehenden Faserzüge. Das vom Hilus ausgehende Trabekelsystem ist gleichzeitig der Träger der den Lymphknoten durchsetzenden Blutgefäße.

Die am Hilus eintretende größere Arterie teilt sich in mehrere Äste, deren größere Stämme von Trabekelbindegewebe umschlossen werden. Dieses verlassen die kleineren Äste, um in die sogenannten Markstränge einzutreten; mit der weiteren Verzweigung gelangen die Gefäße dann in das Rindengewebe, wo sie hauptsächlich durch Kapillarenbildung in den Primärknötchen zustande kommt (Fig. 129). Die Ausbildung des lymphoiden Gewebes im Lymphknoten wird durch die Beziehungen zum Blutgefäßsystem (Fig. 129) bestimmt. Wie in der Milz kann man das lymphoide Gewebe größtenteils als adventitielle Lymphozytenbildungszone auffassen.

In den Primärknötchen der Rinde liegen dann in einer peripherischen Zone die postkapillaren Venen, die durch ein hohes Epithel und durch veränderliche Poren in der Wandung ausgezeichnet sind. Durch diese Poren können Erythrozyten aus der Gefäßbahn in die Maschen des retikulären Gewebes eintreten.

Das die Trabekel bildende Bindegewebe und das in Marksträngen und Rindenknötchen vorliegende lymphoide Gewebe ist also in seiner Anordnung wesentlich durch den Verlauf der Blutgefäße bedingt. Das lymphoide Gewebe kommt an der Oberfläche gewöhnlich in kompakterer Schicht vor (Rinde); doch ist sowohl die Abgrenzung der Rinde gegen das Mark, wie die Ausbildung der Rinde selbst großen Schwankungen unterworfen. In der Rinde lassen sich oft, durch Trabekel und die sogenannten Intermediärsinus begrenzt (s. unten S. 127), einzelne Bezirke als Primärknötchen abgrenzen. In ihnen sind die Maschen des retikulären Gewebes besonders dann deutlich konzentrisch geordnet, wenn ein sogenanntes Keimzentrum (Sekundärknötchen) ausgebildet ist. Solche kommen auch, aber seltener, in den sogenannten Marksträngen vor; als solche bezeichnen wir die im Marke vorkommenden Stränge lymphoiden Gewebes.

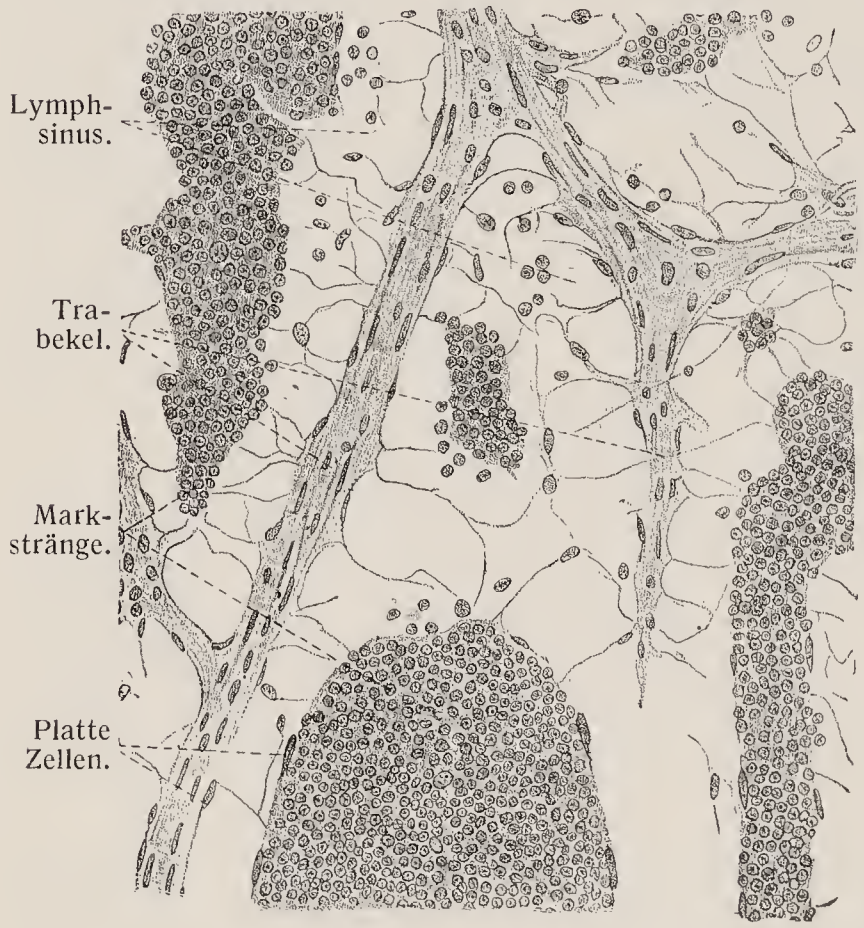

Fig. 130.
Aus der Marksubstanz eines Rinderlymphknotens. 240 mal vergrößert. Technik § 128.

In den Keimzentren sind zytoplasmareiche Zellen, die sogenannten Lymphoblasten, anzutreffen (Fig. 128 A). Aus diesen sollen durch mitotische Teilungen Lymphozyten entstehen.

Im Innern der Keimzentren sind häufig sogenannte tingible Körper (Fig. 128 A) anzutreffen; es sind Reste von degenerierenden Zellen. Aus diesem Grunde werden die Keimzentren von einigen Forschern nicht als Entstehungsorte, sondern als Orte einer regen Lymphozytenvernichtung angesehen. Tatsächlich fehlen bei Kindern, aber auch bei alten Individuen die Keimzentren häufig, bei vielen Erkrankungen sollen die Keimzentren gegenüber der Norm vermehrt sein.

Weniger lebhaft ist die Lymphozytenproduktion in den Marksträngen der Lymphknoten, die von den Primärknötchen aus sich schwammartig durch den ganzen Lymphknoten erstrecken.

Die Grundlage von Rinden- und Marksubstanz ist retikuläres Gewebe. Außer Lymphoblasten und Lymphozyten findet man in seinen Maschenräumen vereinzelt Plasmazellen, eosinophile und Mastzellen (s. S. 42), endlich Lymphozyten, die keinen runden, sondern einen gelappten Kern besitzen und deswegen als „leukozytoide Lymphozyten“ bezeichnet werden (!). Echte gelapptkernige Leukozyten finden sich meist innerhalb der Blutgefäße.

Dieses gesamte lymphozytenproduzierende Gewebe ist allseitig von Lymphräumen umgeben. Die Sinus werden, wohl nicht überall, von einer einfachen Lage platter Zellen ausgekleidet, welche sowohl der Oberfläche der Sekundärknötchen und Markstränge, wie auch der Oberfläche der Trabekel anliegen; mit ihnen steht auch das überall die Sinus durchsetzende und das lymphatische Gewebe tragende retikuläre Gewebe in Verbindung. Die Sinus sind keine einfachen, sondern schwammartig gebaute Hohlräume, deren Wandung ebenso wie die das Lumen durchsetzenden Stränge Zellen und Stützfasern enthält (s. S. 46 und Fig. 49). Gegen das eigentliche lymphoide Gewebe (Primärknötchen und Markstränge) ist die Sinuswandung durch eine deutlich verstärkte Lage von Stützfasern abgeschlossen, obwohl hier auch Verbindungen mit den Maschenräumen des retikulären Gewebes allenthalben bestehen. Fremdstoffe, die auf dem Lymphwege in einen Lymphknoten gelangen, werden zunächst fast ausschließlich von den Sinuswandzellen gespeichert, während die Retikulumzellen des lymphoiden Gewebes so gut wie frei bleiben.

Die Lymphe ergießt sich von den Vasa afferentia durch die Kapsel in den Randsinus; von ihm aus gelangt sie durch die Intermediärsinus in die Sinus der Markregion, die endlich in das Vas efferens überleiten. So setzt sich auch die Epithelauskleidung von den Vasa afferentia auf den Randsinus, von den Marksinus auf das Vas efferens fort. Über die Kontinuität der Epithelauskleidung innerhalb des Lymphknotens selbst s. S. 125.

Der hier geschilderte Bau der Lymphknoten ist oft insofern schwierig zu erkennen, als mancherlei Komplikationen sich vorfinden. Diese Komplikationen bestehen darin, 1. daß benachbarte Primärknötchen oft miteinander verschmelzen, 2. daß sich die Markstränge miteinander zu einem groben Netzwerke verbinden, 3. daß ebenso die Trabekel ein zusammenhängendes Netzwerk bilden, 4. daß das Netz der Markstränge und das der Trabekel ineinander greifen (Fig. 128, Orientierungsfigur), daß die Lymphsinus mit Lymphozyten gefüllt sind, welche erst durch besondere Methoden entfernt werden müssen. Auf diese Weise bilden Primärknötchen, Markstränge und die Lymphozyten der Lymphsinus eine weiche Substanz, die „Pulpa“ (Parenchym der Lymphknoten) genannt worden ist.

Die spärlichen Nerven der Lymphknoten sind teils markhaltige, teils marklose Faserbündel, die im wesentlichen reich verästelte Geflechte um die Blutgefäße bilden; auch in der Kapsel und in den Trabekeln, nicht aber in den Knötchen sind Nerven gefunden worden.

Blutlymphknoten
(= Hämolymphdrüsen; rote Lymphdrüsen).

Als solche bezeichnet man den echten Lymphknoten im Bau sehr ähnliche Organe, die sich dadurch von diesen unterscheiden, daß die den Sinus echter Lymphknoten entsprechenden Räume Blut enthalten („Bluträume“). Die Blutgefäße verhalten sich (beim Schaf) gleich denen der Milz; es finden sich auch Unterbrechungen der Blutbahn (vgl. S. 131), so daß die Blutzellen frei in das Retikulum des adenoiden Gewebes und von da in die Bluträume gelangen können. Die Abfuhr erfolgt durch Vermittlung der Venenlakunen (s. Milz). Lymphgefäße fehlen in ausgeprägten Fällen (z. B. beim Schaf), sind jedoch in anderen vorhanden. Eine Bildung von Erythrozyten findet in den Blutlymphknoten nicht statt; im Gegenteil, es gehen solche daselbst zugrunde. Beweis hierfür ist die Anwesenheit von zerfallenden Erythrozyten, von Phagozyten, die Erythrozyten (oder Trümmer solcher) und Pigmentschollen enthalten.

Die Blutlymphknoten erzeugen wie die echten Lymphknoten, mit denen sie durch mannigfache Übergänge verbunden sind, Lymphozyten, die durch die Venen abgeführt werden. Über ihr Vorkommen s. Technik § 129.

Neuerdings werden sie als Degenerationsformen echter Lymphknoten aufgefaßt. Am häufigsten werden solche Blutlymphknoten in der hinteren Bauchwand aufgefunden.

Die peripherischen Lymphknötchen.
(Noduli lymphatici.)

Das Lymphozyten einschließende retikuläre Bindegewebe ist nicht nur auf die Lymphknoten beschränkt; es findet sich auch in großer Ausdehnung in vielen Schleimhäuten, und zwar in verschiedenen Entwicklungsgraden, bald als diffuse, bald als schärfer begrenzte Infiltration

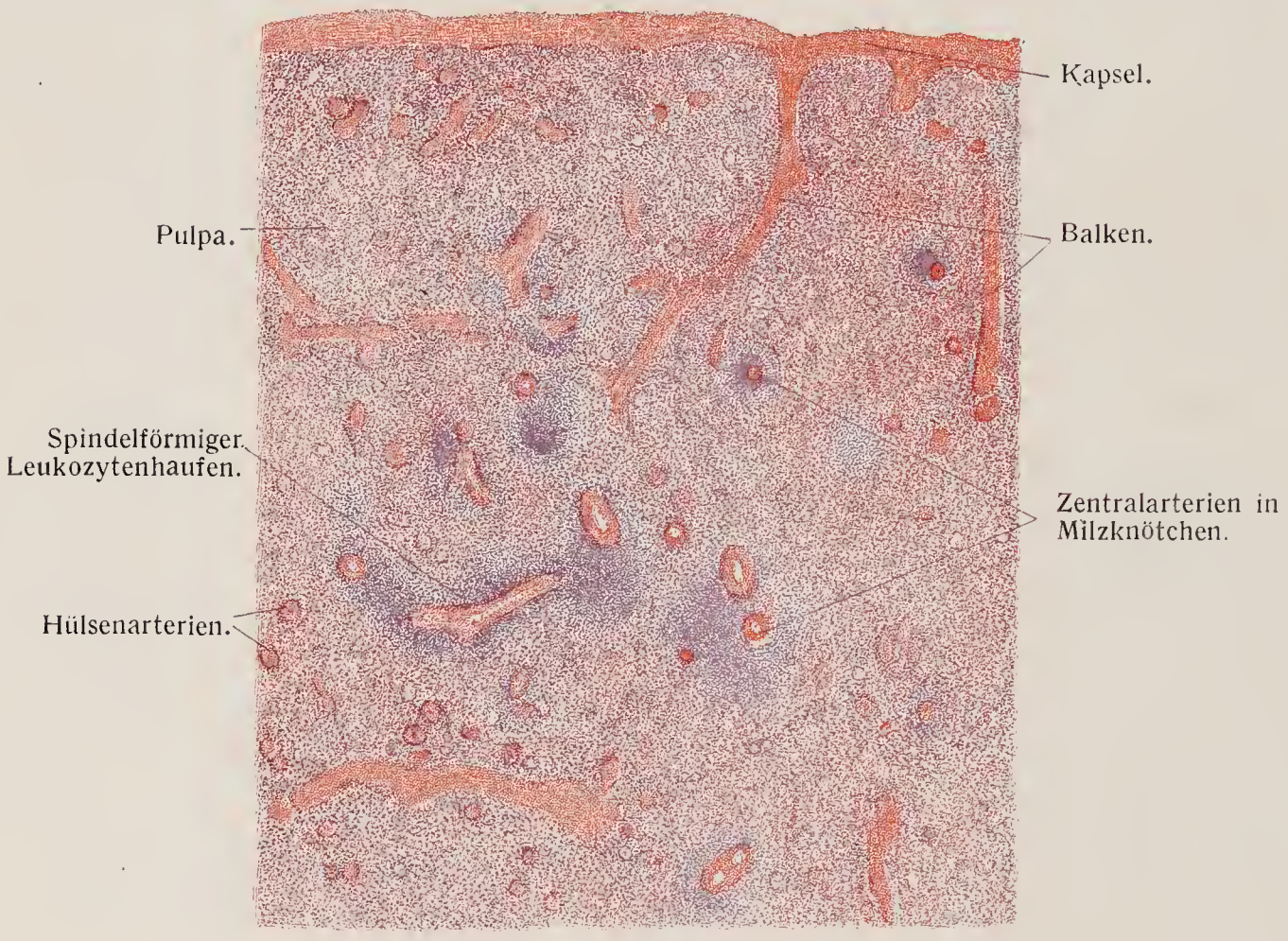

Fig. 131.
Stück eines Schnittes der Milz des erwachsenen Menschen. 15mal vergrößert. Technik § 130.

von Lympho- und Leukozyten. Diese Formationen werden nicht zum Lymphsystem gerechnet. Es gibt aber noch einen höheren Grad der Ausbildung, die peripherischen Lymphknötchen, die den Primärknötchen der Lymphknoten sehr ähnlich sind und auch ein Keimzentrum besitzen können. Solche Lymphknötchen sind in vielen Schleimhäuten entweder vereinzelt: Solitärknötchen (Noduli lymphatici solitarii, „solitäre Follikel“), oder in Gruppen: gehäufte Knötchen (Nod. lymph. aggregati, „Peyersche Haufen“) zu finden und liegen in stets einfacher Schicht in der Tunica propria (s. Verdauungsorgane) dicht unter dem Epithel. Verbreitung und Zahl der peripherischen Lymphknötchen ist nicht nur bei den einzelnen Tierarten, sondern selbst bei einzelnen Individuen erheblichen Schwankungen unterworfen; da auch ihre Größe bedeutend differiert und vielfache Übergänge zu zirkumskripten und diffusen Infiltrationen bestehen, so ist es sehr wahrscheinlich,

daß sie während des Lebens werden und vergehen, also nur temporär auftreten. Sie besitzen dieselben Zellen wie die eigentlichen Lymphknoten, unterscheiden sich aber von diesen, neben dem Fehlen von Kapseln und Trabekeln, vor allem durch ihre minder innigen Beziehungen zu den Lymphgefäßen, welche hier keine die Knötchen (Follikel) umgreifenden Sinus bilden. Ihre Beizählung zum Lymphgefäßsystem scheint insofern berechtigt, als auch sie Brutstätten von Lymphozyten sind. Dieselben gelangen jedoch nur zum Teil in die Lymphgefäße; viele wandern vielmehr durch das Epithel auf die Schleimhautoberfläche (s. auch bei Zungenbälge).

c) Milz.

Die Milz ist ein den Blutlymphknoten besonders insofern nahestehendes Organ, als sie die Stätte des Untergangs vieler Erythrozyten, der Neubildung vieler weißen Blutzellen darstellt, die durch die Venen

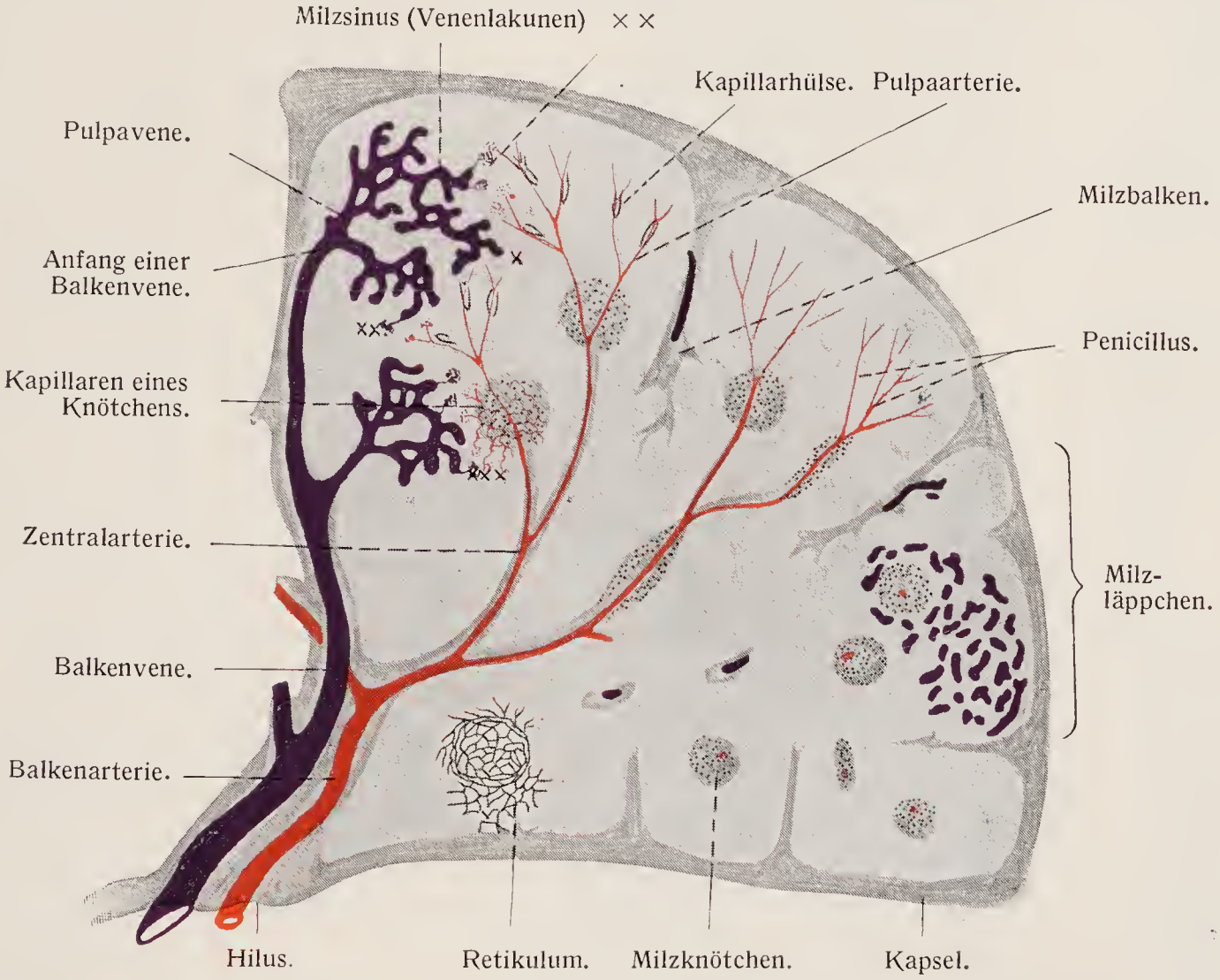

Fig. 132.

Schema der menschlichen Milz. × Mündung der arteriellen Kapillaren in das Retikulum. × × Verbindung der venösen Blutbahn mit dem Retikulum, × × × dasselbe am Rande der Knötchen. (Die Milzsinus sind der Deutlichkeit halber zu weit entfernt vom Knötchenrande gezeichnet.)

abgeführt werden. Sie besteht außer aus vielen Blutgefäßen aus einer Kapsel, aus Balken und aus der Pulpa.

Die Kapsel ist fest mit dem sie überziehenden Bauchfell verwachsen und besteht vorzugsweise aus derbfaserigem Bindegewebe, wenigen glatten Muskelfasern und dichten Netzen elastischer Fasern, deren Menge im Alter zunimmt. Von der Kapsel ziehen zahlreiche, meist strangförmige Fortsetzungen, die Milzbalken (Fig. 131), in das Innere der Milz und bilden dort ein zusammenhängendes Netzwerk; sie bestehen ebenfalls aus Bindegewebe, elastischen Fasern und beim Menschen spärlichen, bei Tieren (z. B. Hund, Katze) reichlichen glatten Muskelfasern.

Dadurch ist die Kapsel imstande, ein starkes An- und Abschwellen des Organs zuzulassen. Das Balkenwerk ist am Hilus besonders kräftig, weil es hier als Träger der großen Blutgefäße dient. Vom Hilus aus verzweigen sich also Balken und Blutgefäße in der Regel gemeinsam durch das ganze Organ. Die Maschen des Balkennetzes werden ausgefüllt von der Pulpa, einer roten, weichen, aus retikulärem Gewebe und kleineren Blutgefäßen bestehenden Masse, deren feinerer Bau nur durch Beachtung der Blutgefäßanordnung verständlich werden kann.

Die am Hilus eintretenden Arterien teilen sich in Äste, die zusammen mit den Venen weiterhin in Balken eingeschlossen sind (Fig. 132). Dann trennen sich die Arterien von den Venen, ihre von den Balken mitgenommene bindegewebige Hülle (die „adventitielle Scheide") sowie ihre Tunica externa wird gelockert durch Einlagerung zahlreicher weißer Blutzellen. Diese können entweder als kontinuierlicher Belag den ganzen Verlauf der Arterien begleiten (z. B. beim Meerschweinchen) oder nur auf einzelne Stellen beschränkt sein (Mensch, Katze usw.). In letzterem Falle bilden sie kugelige Ballen von 0,2—0,7 mm Größe, die Milzknötchen (Malpighische Körperchen), oder langgestreckte Spindeln (Fig. 132 am rechten Arterienast).

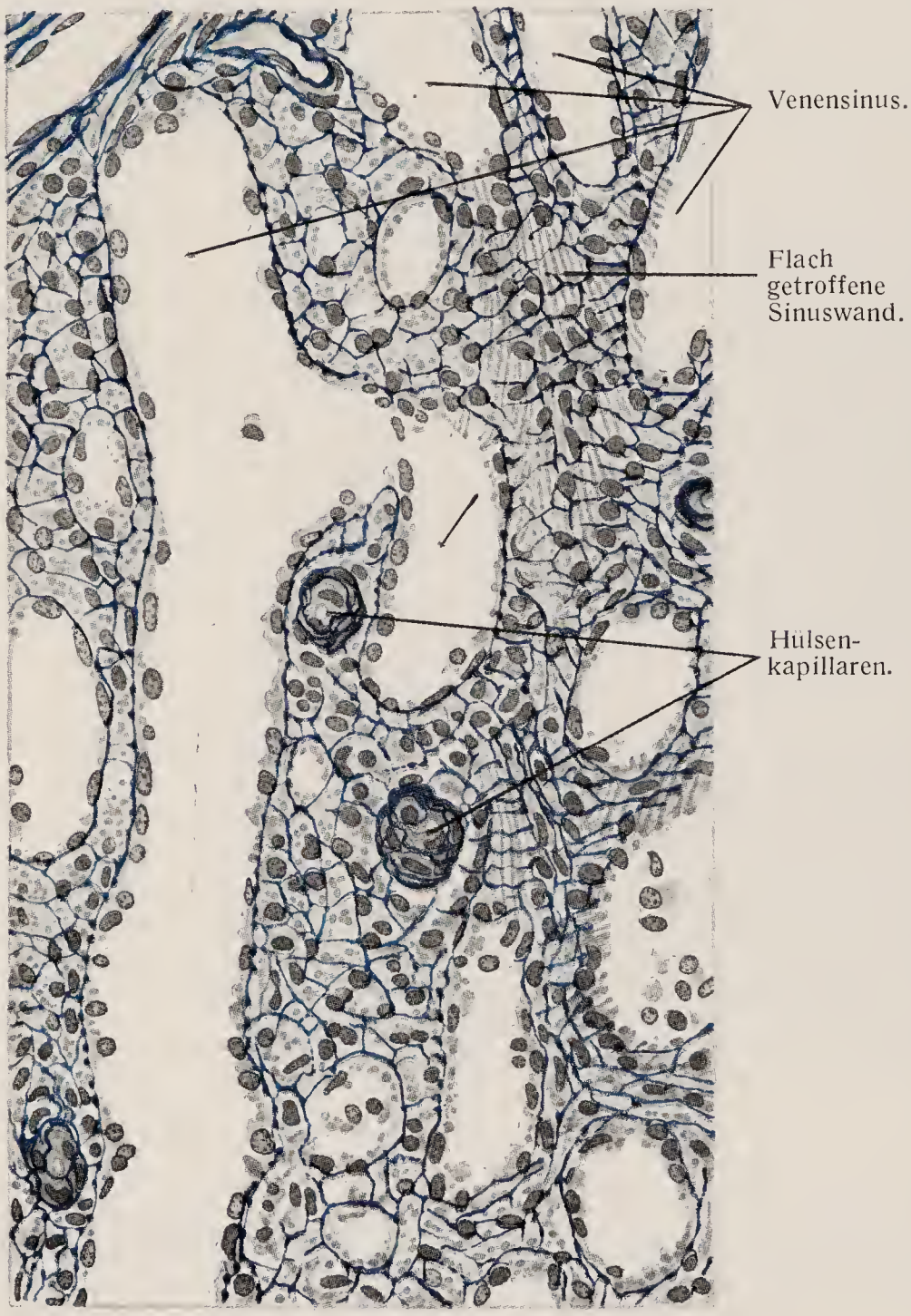

Fig. 133a.

Aus einem dünnen Durchschnitt durch eine menschliche Milz, deren Blut durch Ausspülung des Gefäßsystems möglichst weitgehend entfernt worden ist. Präparat von M. Heidenhain-Tübingen. 400mal vergrößert. Technik § 131.

Die Milzknötchen sitzen mit Vorliebe in den Astwinkeln der kleinen Arterien, und zwar so, daß die Arterie entweder die Mitte oder den Rand des Knötchens durchbohrt. Deswegen heißen diese Arterien Zentralarterien; sie geben Kapillaren ab, welche gering in den Spindeln, gut aber in den Knötchen entwickelt sind. Die langgestreckten, nicht miteinander anastomosierenden Endäste der Arterien, die sogenannten Pulpaarterien, sind bei ihrem Übergang in Kapillaren mit relativ

dicken Wandungen, Kapillarhülsen, versehen (Fig. 133a); die aus diesen entspringenden Kapillarenenden endigen, nach neueren Untersuchungen, blind und besitzen in ihren Endstücken eine gitterartig durchbrochene Wandung. Durch die Öffnungen dieser Endteile der arteriellen Bahn kann das Blut in die Pulpa ausgepreßt werden; in anderen Fällen (Katze) öffnen sich die Kapillaren frei in das Retikulum. Eine Kommunikation der arteriellen Kapillaren mit den Venensinus, wie sie bisher von der Mehrzahl der Forscher angenommen wurde, soll nicht vorkommen.

Man kann an injizierten und mazerierten Milzen die Pulpa ausspülen, dann sieht man die langgestreckten Endäste der Arterien in ganzen Büscheln (Penizilli, Pinsel) beisammenliegen.

Die nur 0,15—0,25 mm lange Kapillarhülse ist von besonderem Bau; hier ist das Gefäßepithel (-endothel), das ein sehr enges Lumen einschließt, von einem sehr

Fig. 133b.

Retikuläres Gewebe und Venensinuswand aus der Milz eines Hundes, die vor der Fixation durchspült wurde. ca. 1000mal vergrößert. Technik § 131.

dichtmaschigen Anteil des Pulparetikulums umgeben. Wir haben in dieser Strecke den engsten Teil der Blutbahn vor uns, der durch den arteriellen Blutdruck erweitert werden muß. Der Bau der Hülse läßt vermuten, daß sie zur Regulierung des arteriellen Blutstromes dient, indem sie eine allzurasche Überschwemmung der Sinus und des Milzparenchyms verhindert. Die Hülsen sind bei Tieren (z. B. beim Igel, Hund, Schwein) sehr stark entwickelt, beim Menschen zuweilen leicht und in großer Anzahl (Fig. 131, 133a), oft aber nur schwer zu finden.

Es gelingt nicht, von der Vene aus eine Injektionsmasse in die Arterien zu injizieren. Man sucht den Grund dafür in dem Umstand, daß die Anfüllung des Pulparetikulums (von den Venensinus aus) die Arterienkapillaren zusammendrückt, in erster Linie im Gebiete der Hülse.

Die größeren ganz oder teilweise in die Balken eingeschlossenen Venen besitzen außer ihrem Epithel keine eigene Wand, während die Balkenarterien ihre Wandschichten auch im Balkenabschnitt beibehalten.

Ein weiterer funktionell sehr wichtiger Abschnitt des Gefäßsystems sind die Milzsinus (Fig. 132), deren Wand gitterförmig durchbrochen ist (Fig. 133 b); die in der Längsrichtung der Sinus verlaufenden Anteile des die Wandung bildenden Zellnetzes sind zytoplasmatisch geblieben und enthalten die in das Lumen stark vorspringenden Kerne (Fig. 133a). Die quer verlaufenden Züge des Gitters sind beim Menschen fast vollständig zu Stützfasern umgewandelt (sogenannte Ringfasern) (Fig. 133a, b), die mit den Retikulumfasern des Pulparetikulums allenthalben

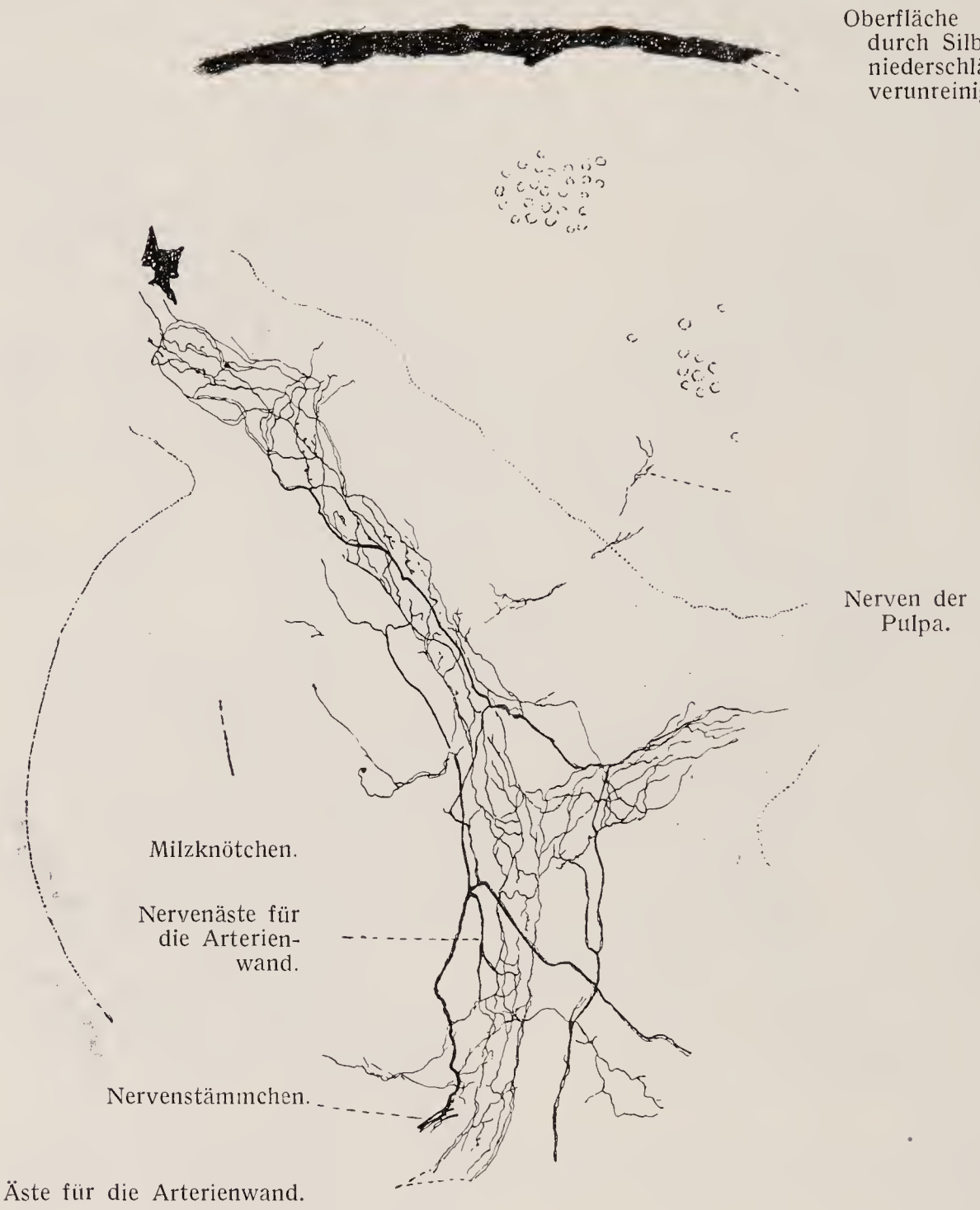

Fig. 134.

Schnitt durch die Milz einer Maus. 85mal vergrößert. Die hier auf ihrer ganzen Länge mit Leukozyten infiltrierte Arterienscheide ist durch eine punktierte Linie gegen die Pulpa abgegrenzt. Technik § 132.

zusammenhängen. Durch die so gebildeten Lücken können die Blutkörperchen aus dem Retikulum in die Venensinus übertreten.

Das Blut würde also nicht in geschlossener Bahn in die Venensinus übertreten, sondern in jedem Falle das Pulparetikulum durchsetzen.

Die durch Isolation darzustellenden sogenannten Milzfasern sind nur Bruchstücke des Retikulums der Sinuswand und geben kein vollständiges Bild von deren Zusammensetzung.

Das grobe Bindegewebsgerüst (Kapsel und Trabekel) und das beschriebene Gefäßnetz bilden den stabilen Teil der Milz; zwischen ihnen

befindet sich ein dicht gebautes, retikuläres Gewebe (Fig. 133b), das allenthalben mit den groben Gerüstteilen und den Gefäßwänden in Verbindung steht und in sehr wechselndem Maße mit freien Zellen angefüllt ist. Die Größenschwankungen, die bei der Milz sehr oft unter normalen wie pathologischen Umständen beobachtet werden, entstehen größtenteils durch Zu- oder Abnahme dieser freien Zellen. Das gesamte Zwischengewebe (einschließlich der außerhalb der Balken verlaufenden Gefäße) bezeichnet man als Pulpa.

Die obenerwähnten Lymphzellenansammlungen in der Arterienwand (Milzknötchen, auch weiße Pulpa genannt) stimmen hinsichtlich ihres feineren Baues mit den Primärknötchen der Lymphknoten überein; sie enthalten sogar Keimzentren und gewöhnlich feine elastische Fasern. Sie bilden sich zeitweise zurück und an anderen Stellen wieder neu aus.

Das verwirrendste Bild bietet der übrige Teil des außerhalb der Gefäße liegenden Milzgewebes dar (sogenannte rote Pulpa). In ihm werden Erythrozyten in allen Stadien des Zerfalles, teilweise von Makrophagen aufgenommen, teilweise frei angetroffen; auch die verschiedenen Formen von Lympho- und Hämoleukozyten finden sich hier vor. Wie wir oben sahen, kommen diese Blutzellen höchstwahrscheinlich durch die Poren in der Wand der Venensinus in das retikuläre Gewebe hinein.

Hier werden in großer Zahl rote, jedenfalls abgenutzte Blutzellen zerstört, gleichzeitig werden Lymphozyten dem Milzvenenblut zugefügt; dieses enthält 70mal mehr weiße Blutzellen als das Blut der Milzarterie.

Die Lymphgefäße sind an der Oberfläche der Milz bei Tieren reich, beim Menschen dagegen nur spärlich entwickelt. Tiefe, im Innern der Milz verlaufende Lymphgefäße fehlen.

Die aus spärlichen markhaltigen und vielen marklosen Fasern bestehenden Nerven treten mit den Arterien in die Milz und verzweigen sich mit diesen. Während ihres Verlaufes geben sie Äste zur Muskulatur der Arterien (Fig. 134) und der Milzbalken ab. Auch in der Milzpulpa finden sich Geflechte markloser Nervenfasern, die zum Teil sensibler Natur sind und vermutlich von den Verästelungen der eben erwähnten markhaltigen Nervenfasern herrühren.

Die unverletzte Oberfläche der Milz zeigt häufig eine Abgrenzung in rundliche Läppchen; der Versuch, auch an Durchschnitten eine Einteilung in Läppchen zu treffen, läßt sich an der menschlichen Milz nicht scharf durchführen, doch kann man immerhin zunächst der Milzoberfläche Balken mit den darin befindlichen Venen als Grenzen von Läppchen betrachten und konstatieren, daß die Arterien möglichst weit von den „interlobulären" Balkenvenen, in der Achse der Läppchen gelegen sind (vgl. Schema Fig. 132). In der Tiefe der Milz ist eine Läppcheneinteilung nicht mehr möglich.

II. Bewegungsapparat.

Hierunter rechnen wir Gebilde, die zur Gestaltsveränderung des ganzen Körpers dienen.

Nicht behandelt sind in diesem Abschnitt die Bewegungseinrichtungen im größten Teile des Eingeweideapparates.

Zum Bewegungsapparat sind in inniger Vereinigung Muskeln, Sehnen, lockeres Bindegewebe, Knorpel, Knochen und manche Hilfseinrichtungen zusammengeschlossen; Blutgefäße und Nerven nehmen an der Zusammensetzung und Funktion reichlichen Anteil. Wir unterscheiden als aktiven Teil 1. das Muskelsystem mit seinen Hilfseinrichtungen, als passiven Teil 2. das Skelettsystem.

1. Das Muskelsystem.

Das Muskelsystem setzt sich zusammen aus einer großen Anzahl kontraktiler Organe, den Muskeln, welche, aus quergestreiftem Muskelgewebe bestehend, meist durch Vermittlung besonderer bindegewebiger Formationen, der Sehnen, mit dem Skelett, mit der Haut, mit den Eingeweiden usw. in Verbindung treten. An vielen Stellen finden sich vom Stützgewebe gebildete Hilfsapparate des Bewegungssystems, wie die Faszien, Sehnenscheiden und Schleimbeutel.

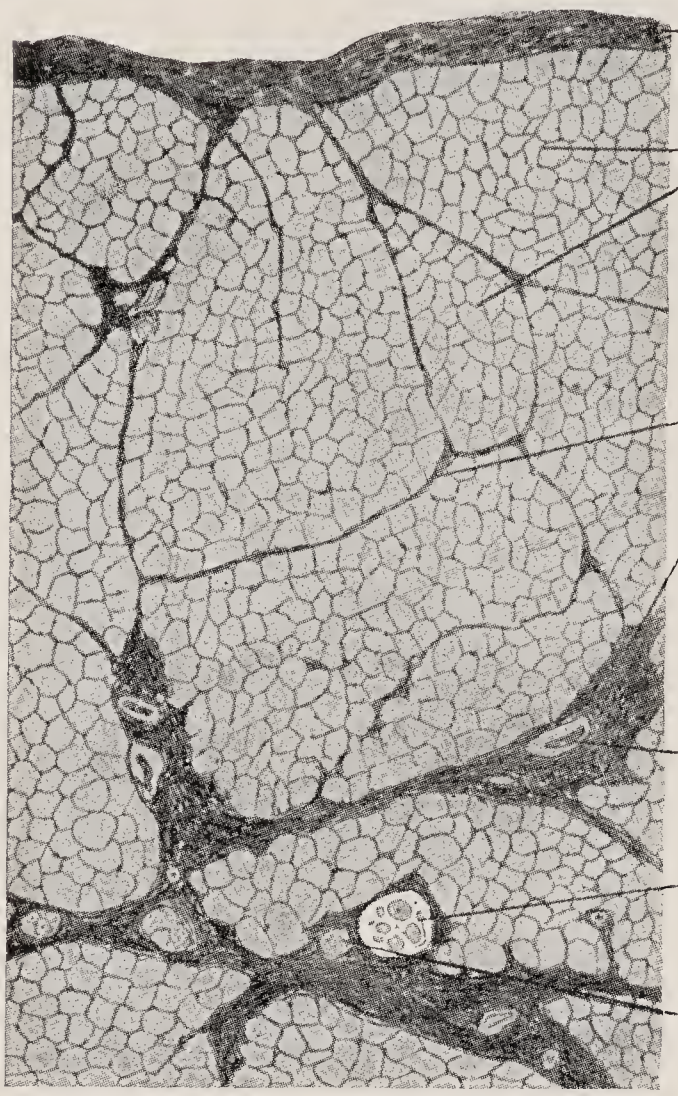

Fig. 135.
Stück eines Querschnittes des M. omohyoideus des Menschen. 60mal vergrößert. Technik § 134.

Muskeln. Jeder Muskel besteht aus quergestreiften Muskelfasern (S. 79), die in der Regel derart miteinander verbunden sind, daß sie sich der Länge nach neben- und hintereinander legen und durch lockeres Bindegewebe, das Perimysium, zusammengehalten werden; quere Durchflechtungen kommen nur selten (z. B. in der Zunge) vor. Niemals berühren sich benachbarte Muskelfasern mit ihrem Sarkolemm direkt, sondern jede einzelne Muskelfaser ist von einer zarten bindegewebigen Hülle, dem Perimysium der einzelnen Muskelfaser (Fig. 136) umgeben, welches mit den Nachbarhüllen zusammenhängt.

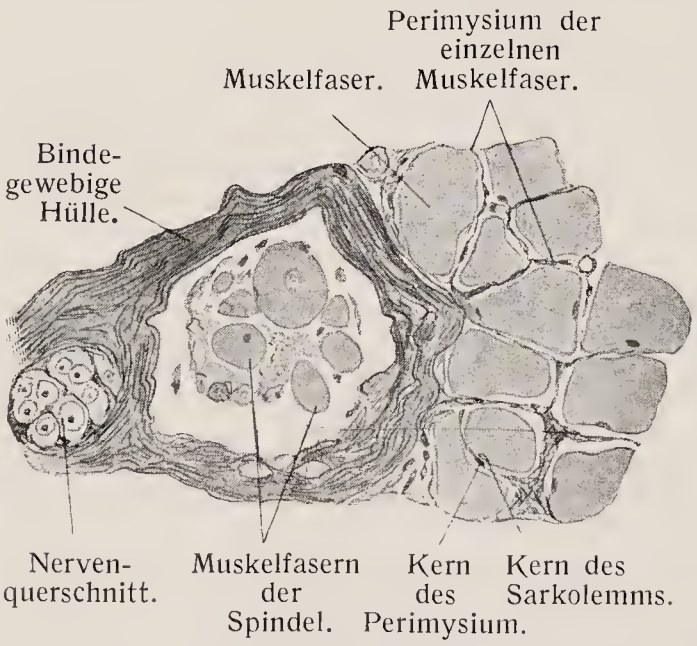

Fig. 136.
Stück des Schnittes der Fig. 135. 240mal vergrößert.

Indem eine sehr verschieden große Anzahl von Fasern durch eine etwas dickere Bindegewebshülle (Perimysium internum) umfaßt wird, kommt es zur Bildung eines Muskelbündels (Fig. 135). Eine Summe von Muskelbündeln bildet alsdann einen Muskel, der an seiner Oberfläche von einer noch dickeren Bindegewebshülle, dem Perimysium externum, umgeben wird. Sämtliche Perimysien hängen unter sich zusammen.

Die Einteilung in sekundäre Bündel, die in einer gewissen Anzahl tertiäre Bündel bilden, aus deren Vereinigung endlich ein Muskel sich aufbauen soll, ist eine durchaus willkürliche und läßt sich an vielen Präparaten gar nicht erkennen.

Das Perimysium besteht aus lockerem Bindegewebe, feinen, hauptsächlich längsverlaufenden elastischen Fasern, enthält zuweilen Fettzellen und ist der Träger der Nerven-, Blut- und Lymphgefäße. Im Perimysium der einzelnen Muskelfasern sind nur Kapillaren und die Endäste der Nerven enthalten. In ihm treffen wir die ganze Schar

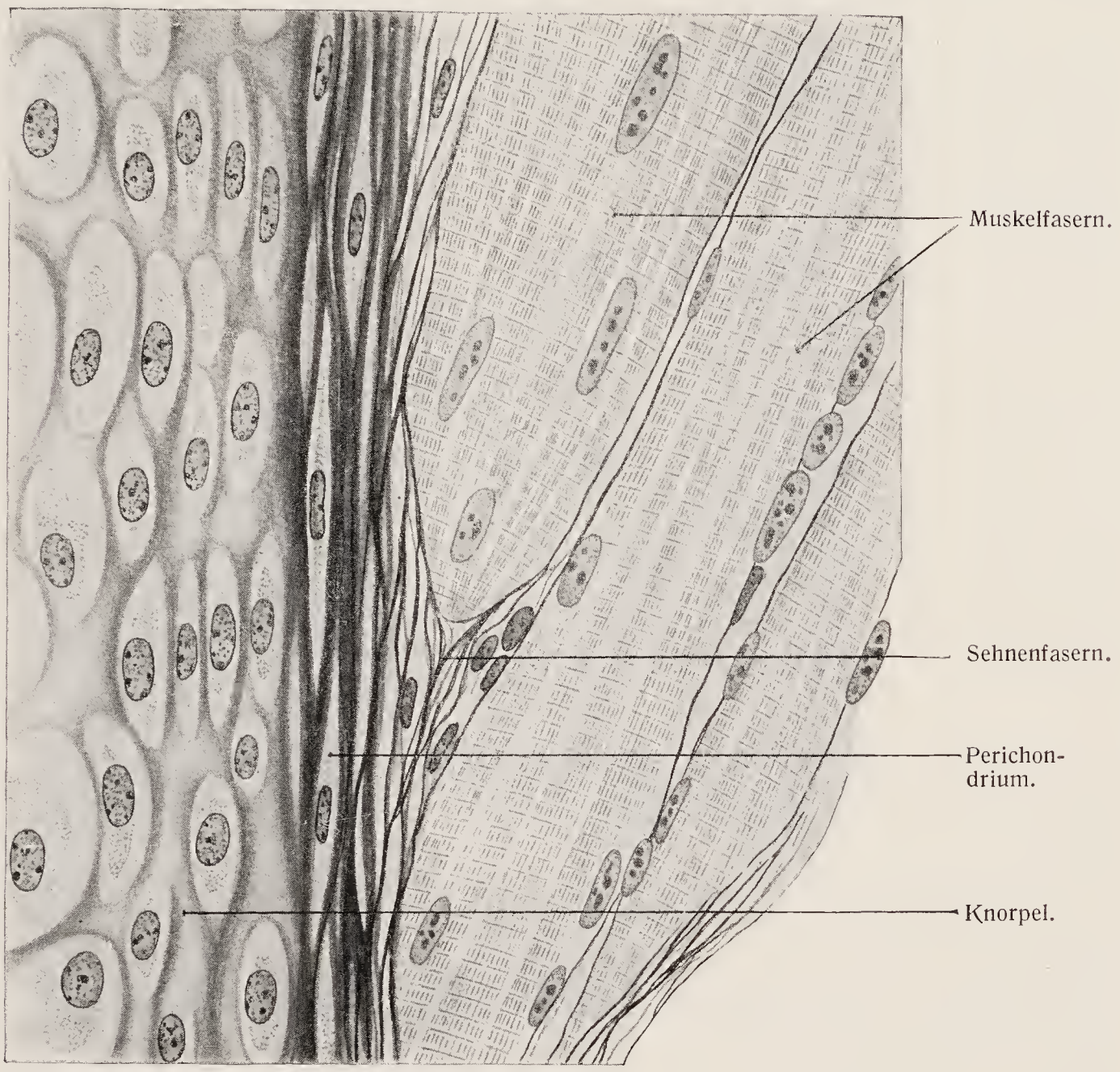

Fig. 137.

Ansatz von Muskelfasern am Perichondrium; aus einem dünnen Schnitt durch Rippe und Interkostalmuskeln einer jungen Maus. 750mal vergrößert. Technik § 136.

der für das lockere Bindegewebe beschriebenen freien Zellformen gelegentlich sehr reichlich an.

Im Perimysium externum sind elastische Fasern besonders reichlich vorhanden; die Extremitätenmuskeln sind arm, das Zwerchfell ist reich an elastischen Fasern.

Das Perimysium dient in seiner Gesamtheit also der Ernährung und der Innervation der einzelnen Muskelfasern; darüber hinaus besitzt es aber auch eine wichtige mechanische Bedeutung: das von kollagenen Querfasern verstärkte Perimysium der einzelnen Muskelfaser verhindert eine zu starke Verdickung der einzelnen Faser und bildet damit ein Widerlager für die sich kontrahierende Muskelfaser; die meist längsverlaufenden

elastischen Fasern erleichtern die Verkürzung gedehnter Muskelfasern, ersparen also den letzteren Kraft.

Bindegewebe ist es endlich, das stets die Übertragung der Muskelkraft auf die zu bewegenden Teile (Knorpel, Knochen, Weichteile) übernimmt.

Sehnen. Die Verbindung der Muskeln mit den Sehnen ist außerordentlich fest; Einrisse kommen im Leben wohl innerhalb der Muskelfasern vor, niemals aber, soviel wir wissen, an der Verbindungsstelle von Muskel und Sehne.

Die Art dieser Verbindung ist noch nicht einwandfrei festgestellt; von manchen Autoren wird ein unmittelbarer Übergang der Muskelfibrillen in die Sehnenfibrillen angenommen, andere erkennen die Beweiskraft dieser Präparate nicht an. Sicher besteht aber außerdem eine feste Verbindung der Sehnen mit den Muskelfasern durch Vermittlung von Sehnenfibrillen, die wie ein Korb das abgerundete

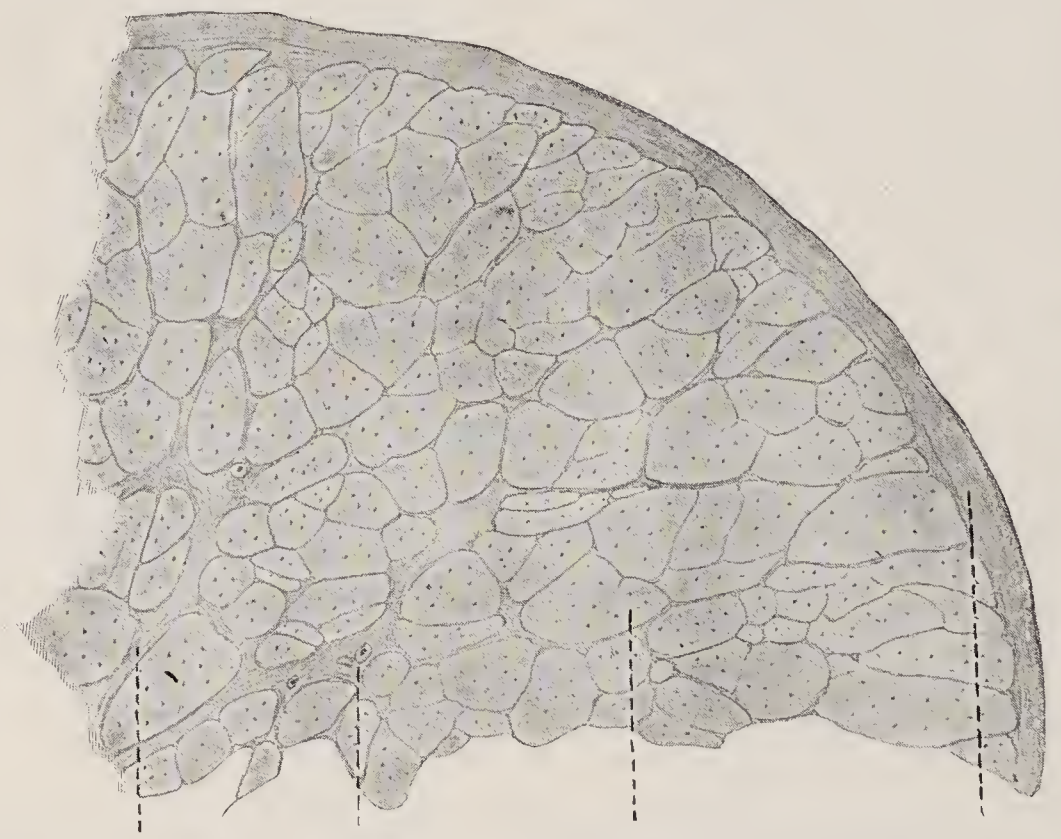

Fig. 138.

Stück eines Querschnittes einer Sehne eines erwachsenen Menschen. 40mal vergrößert. Die dunklen Punkte in den Sehnenbündeln sind Bindegewebszellen. Technik § 135.

Ende der Muskelfasern umgeben und in das Sarkolemm, zum Teil auch in das Perimysium der einzelnen Muskelfaser übergehen (Fig. 137). Beim Ausstrahlen quergestreifter Muskelfasern in Haut oder Schleimhaut stehen diese durch zugespitzte oder geteilte Enden mit Sehnen in Verbindung, die entweder ganz oder teilweise aus elastischen Fasern bestehen. Solche elastische Sehnen üben, im Bindegewebe ausstrahlend, eine schwache, aber gleichmäßige Wirkung auf die Bewegung der Oberfläche aus.

Längere Sehnen (besonders diejenigen der Extremitätenmuskeln) haben einen ähnlichen Gesamtaufbau wie die Muskeln.

Der Querschnitt der ganzen Sehne sowie derjenige einzelner Bündel ist stets beträchtlich kleiner als derjenige der zugehörigen Muskelteile. Ein Peritenonium internum umschließt die einzelnen Sehnenbündel, ein Peritenonium externum die ganze Sehne.

Die Faszien zeigen zum Teil den gleichen Bau wie die Sehnen, zum Teil sind sie mit elastischen Fasern reichlich versehene bindegewebige Häute; letzteres ist der Fall da, wo die Faszien nur Hüllen um die Muskeln, nicht aber Ansatzflächen für Muskelfasern bilden.

Die als Gleiteinrichtungen anzusehenden Schleimbeutel und Sehnenscheiden sind im Perimysium bzw. Peritenonium sekundär entstandene Lücken, die mit einer geringen Menge klarer Flüssigkeit angefüllt sind. Ihre Wand besteht aus einer verschieden dicken Lage von Bindegewebe mit elastischen Fasern, dessen Innenfläche stellenweise von einem meist einfachen Plattenepithel („Endothel") überkleidet wird. Wo das Endothel fehlt, ist das Bindegewebe derb und reich an rundlichen, den Knorpelzellen ähnlichen Elementen. In den meisten Sehnenscheiden kommen kleine, den Synovialzotten vollkommen gleichende blutgefäßführende Fortsätze vor.

Diese reichen bei den oft sehr langen Sehnenscheiden von der Außenfläche der Wandung bis an die Sehnenoberfläche und enthalten die sehr feinen, zur Versorgung der Sehne notwendigen Blutgefäße.

Die Blutgefäße der quergestreiften Muskeln sind sehr zahlreich und gleichmäßig verteilt, die Kapillaren gehören zu den feinsten des menschlichen Körpers und bilden ein den Muskelfasern dicht anliegendes Netz langgestreckt rechteckiger Maschen; die Venen sind bis in die feinsten Ästchen mit Klappen versehen. Die spärlichen Lymphgefäße verlaufen mit den Verästelungen der kleinen Blutgefäße.

Über die Nerven der quergestreiften Muskeln sowie über die Muskelspindeln s. bei Nervenendigungen.

Die Blutgefäße der Sehnen und der schwächeren Faszien sind sehr spärlich und nur in dem lockeren, die Sehnenbündel umhüllenden Bindegewebe enthalten; die Sehnenscheiden dagegen und die Schleimbeutel sind reich an Blutgefäßen. Lymphgefäße finden sich nur an der Oberfläche der Sehnen.

Die markhaltigen Nerven der Sehnen laufen zum Teil in ein dichtes Netz markloser Nervenfasern aus, zum Teil aber gehen sie meist in spindelförmige Auftreibungen der Sehnen, in die sogenannten „Sehnenspindeln" über (s. S. 191). Auch Endkolben und Lamellenkörperchen (s. S. 189) finden sich in Perimysien, Sehnen, Faszien und Sehnenscheiden.

2. Skelettsystem.

Die Zusammensetzung des Skelettsystems aus Knorpel, Knochen, Bindegewebe, die mannigfachen speziellen Einrichtungen, sowie die Art der Verbindung mit dem Muskelsystem werden durch einige Angaben aus der Entwicklung des Skelettsystems verständlich.

Die Knochen sind verhältnismäßig spät auftretende Bildungen. Es gibt eine embryonale Zeit, in welcher Muskeln, Nerven, Gefäße, Hirn, Rückenmark usw. schon wohl ausgebildet sind, vom Knochen aber noch keine Spur vorhanden ist. In jener Zeit wird das Skelett des Körpers durch embryonales Bindegewebe und hyalinen Knorpel gebildet. Mit Ausnahme einiger Teile des Schädels und fast aller Teile des Gesichtes sind alle später knöchernen Teile des Skelettes erst durch Knorpel vertreten; so finden wir z. B. bei der oberen Extremität Humerus, Radius, Ulna, Carpus und die Skeletteile der Hand als Knorpelstücke, die aber nicht wie der spätere Knochen hohl, sondern durchaus solid sind. An die Stelle dieses Knorpelskelettes tritt nun allmählich das knöcherne Skelett. Die zuerst auftretende Knochensubstanz entsteht aber zumeist an Stellen des Körpers, die einer knorpeligen Stütze entbehren, also ohne Anlehnung an Knorpel; so entstandene Knochen nennen wir Bindegewebsknochen (die Seitenteile des Schädels, das Schädeldach und fast alle Gesichtsknochen, zum Teil auch die Klavikula).

Zu den knorpelig vorgebildeten Knochen gehören dagegen: sämtliche Knochen des Stammes, der Extremitäten, der größte Teil

der Schädelbasis (Hinterhauptsbein mit Ausnahme des oberen Teiles der Schuppe desselben, Keilbein mit Ausnahme der inneren Lamelle des Proc. pterygoideus, Felsenbein und die Gehörknöchelchen, Siebbein und die untere Nasenmuschel) und das Zungenbein.

a) Bei den sogenannten Bindegewebsknochen liegen die Verhältnisse am einfachsten.

Hier verläuft die Bildung der Knochensubstanz, wie es auf S. 70 geschildert wurde (vgl. Fig. 74). Die zuerst entstehende Knochensubstanz hat den Charakter des geflechtartigen Knochens und ist verkalktes Bindegewebe. Die Knochen wachsen durch Bildung immer neuer Knochenmassen an den Rändern (flächenhaftes Wachstum) und an den Oberflächen (Dickenwachstum); die Folge reichlicher Knochenablagerung an den Oberflächen ist, daß später bei diesen Knochen außen und innen kompakte Knochenschalen und dazwischen spongiöse Knochensubstanz (s. S. 146) (hier Diploe genannt) gefunden werden. Die Bindegewebslagen, besonders an der äußeren Oberfläche der Knochen, stehen mit ihren Fibrillen zum Teil in unmittelbarer Verbindung mit den Fibrillen der Knochensubstanz selbst; setzen Muskeln an der Knochenoberfläche an, so gehen deren Sehnenfibrillen unmittelbar in das den Knochen umhüllende Bindegewebe und durch dieses in den Knochen über. Muskel, Sehne und Knochensubstanz stellen also ein in sich zusammenhängendes System schon von der Entwicklung her dar.

Die Art des Knochenwachstums und seine Einordnung in das allgemeine Körperwachstum bedingen es, daß die Knochensubstanz in ihrem Bestande dauernd erneuert werden muß. Das harte Knochengewebe kann nur durch Apposition wachsen, ist dagegen nicht dehnbar. Soll die anfangs sehr kleine Form eines Skeletteiles (z. B. des Unterkiefers eines 3monatigen Embryos) in diejenige des Erwachsenen übergeführt werden, dabei aber jederzeit den an sie gestellten Anforderungen entsprechen, so darf nicht nur neue Knochensubstanz gebildet, sondern es müssen auch schon gebildete Teile wieder entfernt werden. Fast überall, wo eine solche Resorption von Knochensubstanz stattfindet, sieht man grubige, meist scharf begrenzte Vertiefungen an den Knochenrändern („Howshipsche Lakunen"); in ihnen liegen — wahrscheinlich durch Verschmelzung vorher nur durch feine Fortsätze miteinander verbundener Bindegewebszellen entstanden, also synzytiale (s. S. 20) — Riesenzellen, die man als Osteoklasten (Knochenbrecher) bezeichnet (s. Fig. 139). In der letzten Fötalzeit ändert das Knochengewebe allmählich seinen Charakter, indem das zuerst entstandene geflechtartige Knochengewebe mehr und mehr durch Resorption schwindet und durch lamellösen Knochen ersetzt wird. Letzterer, als das anpassungsfähigere und mechanisch höher stehende Bauprinzip, entsteht von der Umgebung der Gefäße und von Hohlräumen aus und ist in der Compacta durch die Haversschen Systeme charakterisiert. Geflechtartiger Knochen bleibt im Innern an der Grenze der Haversschen Lamellensysteme (s. unten S. 147) und an den Sehnenansatzstellen erhalten (s. auch S. 149).

b) Entwicklung knorpelig vorgebildeter Knochen. Schwerer zu übersehen ist die Entstehung der Bewegungsapparate dort, wo der Bildung der knöchernen Stützsubstanz Knorpelbildung vorausgeht.

Der Knorpel verschwindet in diesen Skeletteilen bis auf geringe Reste (besonders Gelenkknorpel) vollkommen; sein frühes Auftreten in der Ontogenese wird

einmal dadurch verständlich, daß wir Wirbeltiere kennen, deren Skelett zeitlebens aus Knorpel aufgebaut ist (Cyclostomen, Selachier), so daß man annimmt, daß die Knorpelsubstanz auch phylogenetisch älter ist. Außerdem spielt aber anscheinend der Knorpel beim Formen und Wachsen dieser Skeletteile eine große Rolle. Vor allem kommt dabei die Fähigkeit des Knorpels, interstitiell zu wachsen, in Betracht.

Man darf auch wohl annehmen, daß die sehr frühe Verbindung der meisten knorpelig vorgebildeten Skeletteile mit Muskeln die Notwendigkeit mit sich brachte, das Stützgewebe an diesen Stellen so früh zu verhärten, zu einer Zeit, wo Knochenbildung noch nicht in Frage kommt. So bietet die knorpelige Vorstufe eines Knochens den frühdifferenzierten Muskeln die notwendige Ansatzfläche und bestimmt den Lageort und die Form des später entstehenden Knochens.

Bei der Umwandlung dieser Knorpel in Knochen gehen zwei Prozesse Hand in Hand, die Neubildung von Knochengewebe, die in allen

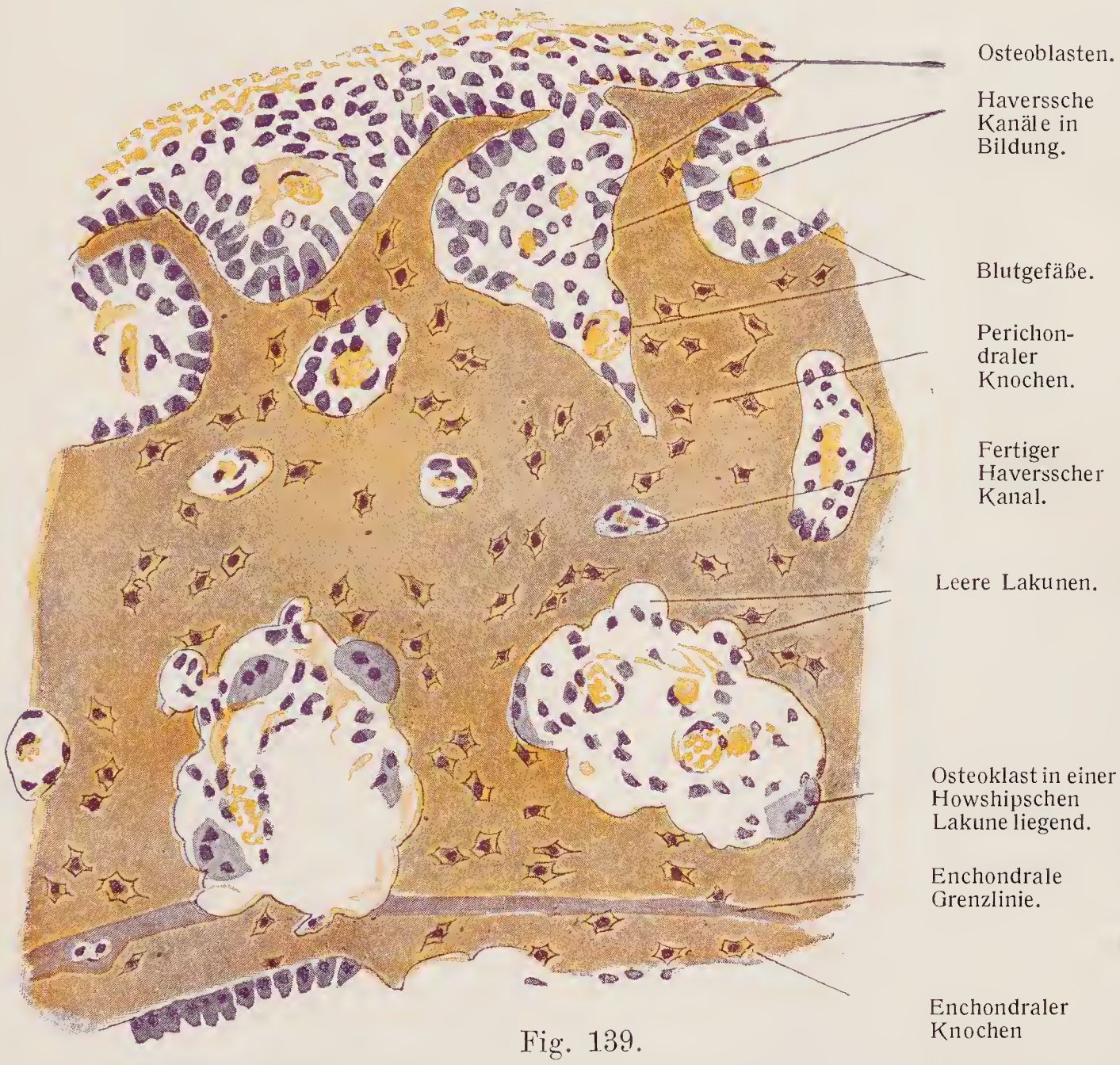

Fig. 139.

Stück eines Querschnittes durch einen Röhrenknochen einer neugeborenen Katze. Die zwei großen Hohlräume unten sind Haverssche Räume. 240mal vergrößert. Technik § 138.

wesentlichen Punkten mit derjenigen bei den Bindegewebsknochen übereinstimmt, und die Zerstörung des Knorpels; letztere gibt Veranlassung zu sehr komplizierten Bildern. Topographisch sehen wir an zwei Orten zunächst relativ unabhängig voneinander Knochensubstanz entstehen: 1. an der äußeren Oberfläche des Knorpels (perichondraler Knochen), 2. im Inneren des Knorpels (enchondraler Knochen).

1. Die perichondrale Ossifikation (wir besprechen hier nur die Entwicklung eines Röhrenknochens) beginnt damit, daß aus dem perichondralen Bindegewebe unter Anteilnahme von Osteoblasten in

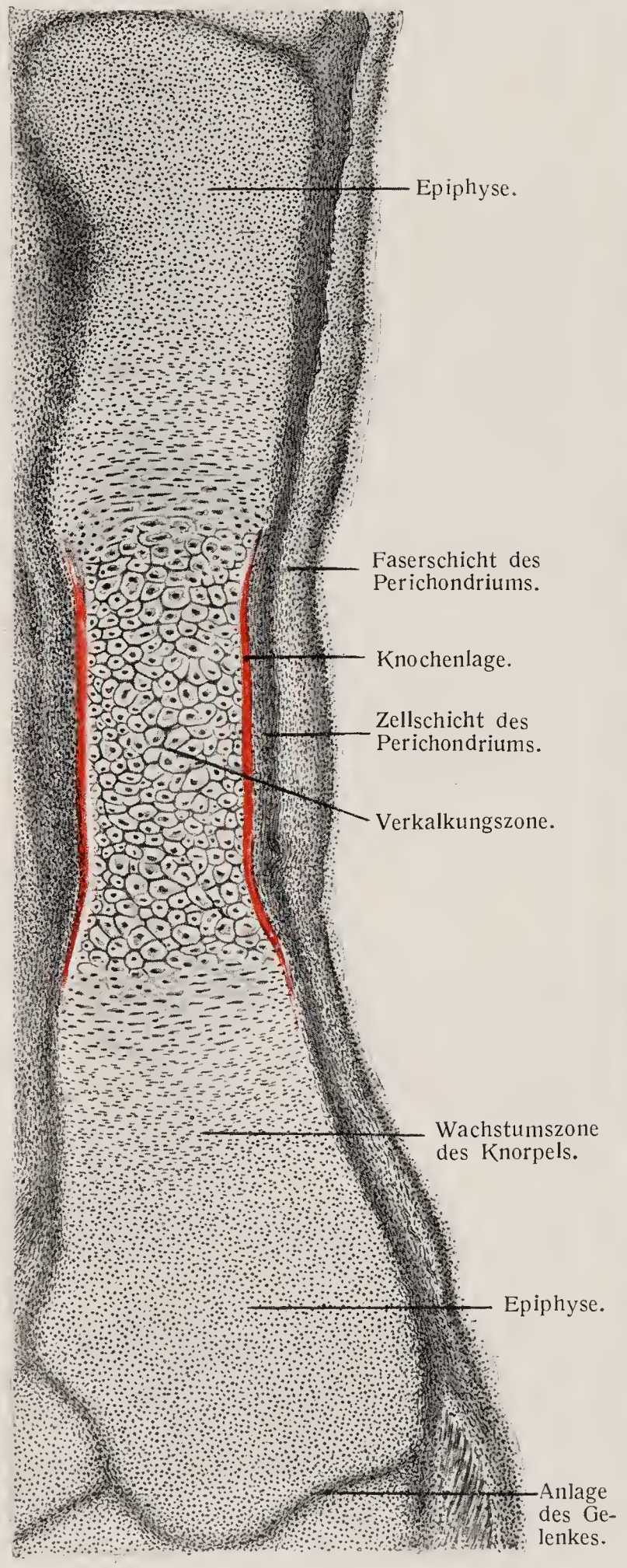

Fig. 140.

Dorsoplantarer Längsschnitt durch einen Metatarsalknochen eines 61 mm langen menschlichen Embryos. 60mal vergrößert. Rot = Knochen. Technik § 137.

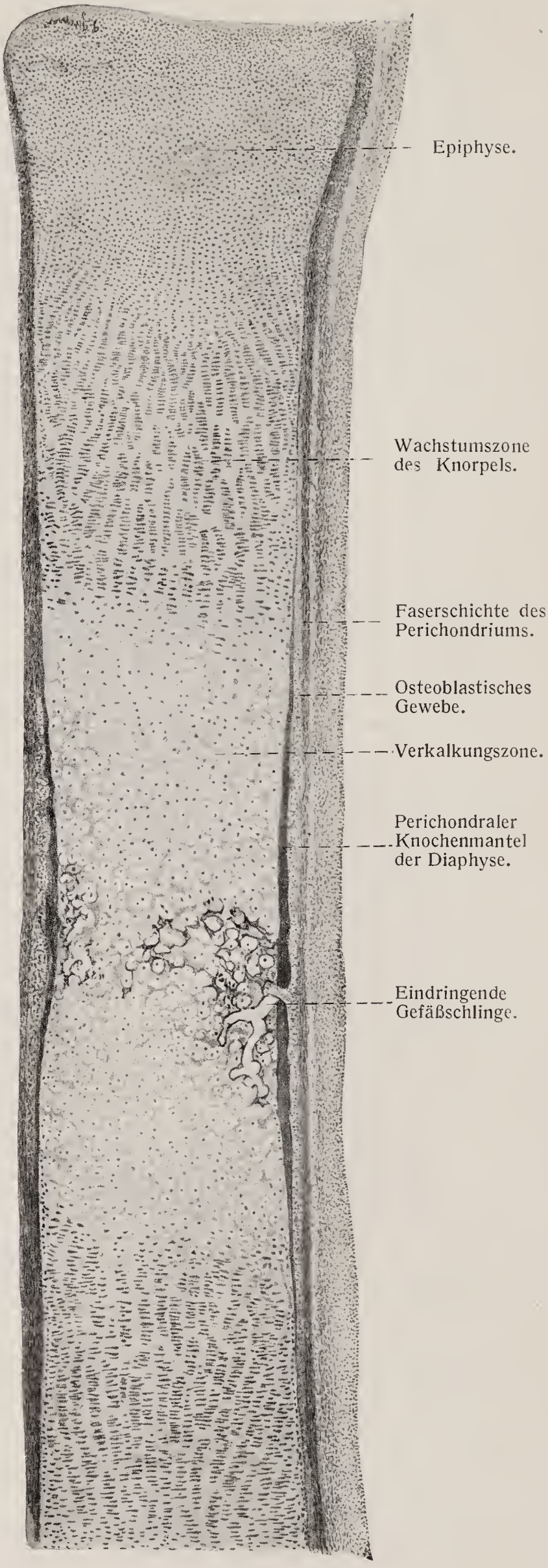

Fig. 141.

Längsschnitt durch einen Metatarsalknochen eines Rindes. Erstes Eindringen von osteoblastischem Gewebe in das Innere des zerfallenden Knorpels. Ca. 50mal vergrößert. Technik § 137.

der Mitte der Diaphyse ein sich allmählich verstärkender Knochenmantel gebildet wird.

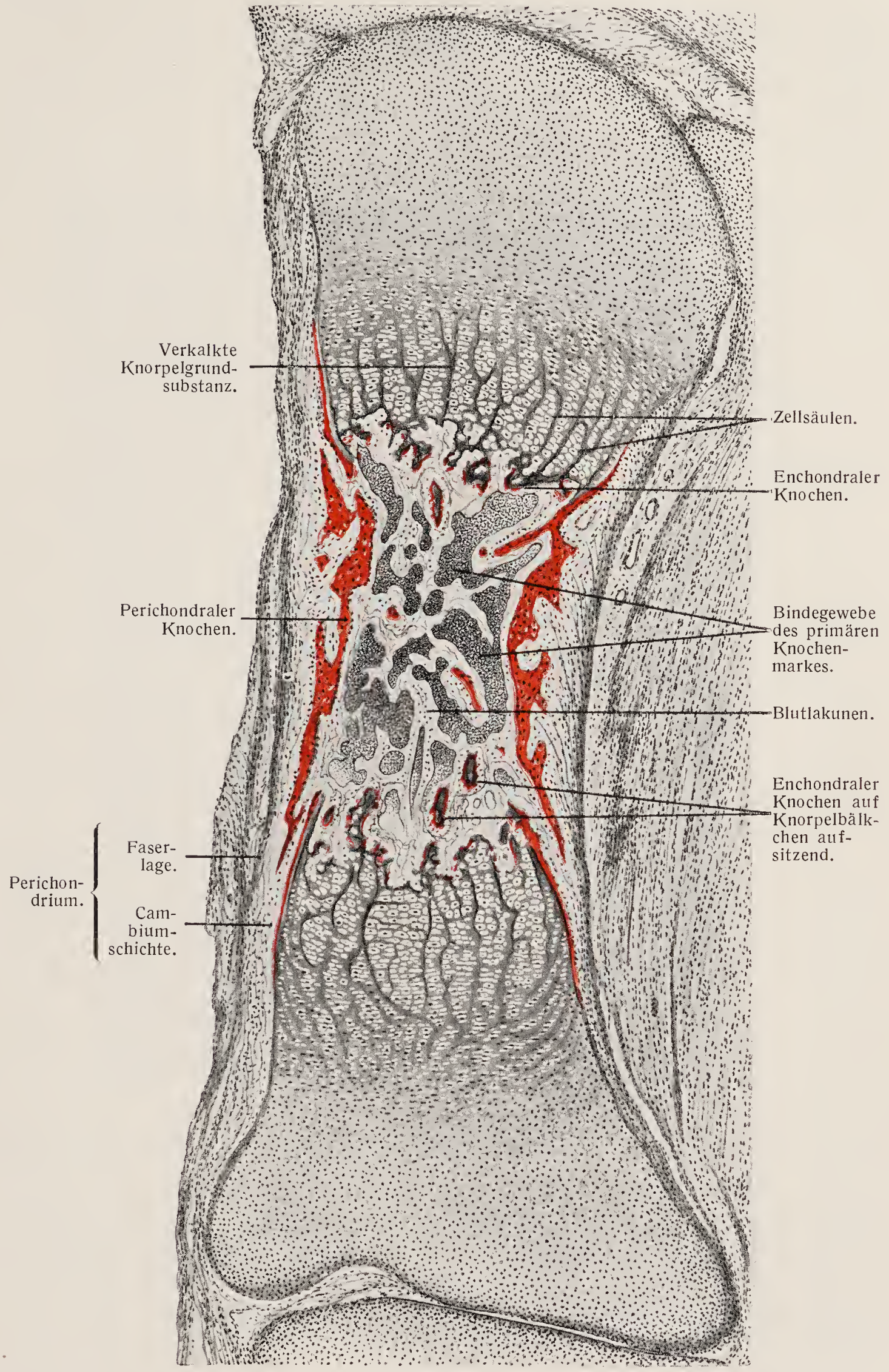

Fig. 142.

Dorsoplantarer Längsschnitt durch den Metatarsus I eines 110 mm langen menschlichen Embryos. 35mal vergrößert. Rot = Knochen. Technik § 137.

In der Mitte des Skelettstückes stets dicker, verdünnt sich die Schale nach den Epiphysen zu, so daß diese selbst ohne Knochenmantel bleiben.

Die perichondrale Knochenrinde (geflechtartiges Knochengewebe) entsteht nicht in fortlaufender, gleichmäßig dicker Schichte, sondern man bemerkt an vielen Stellen Vertiefungen der Knochenrinde, in denen Blutgefäße, umgeben von Osteoblasten, liegen; anfangs sind diese Vertiefungen nur gegen die Peripherie offene Rinnen; mit immer vorschreitender Verdickung der perichondralen Knochenschichten werden die Rinnen von außen geschlossen und stellen nun gefäßhaltige Kanäle (Haversche Kanäle) dar. Um die Wende der Geburt wird von den dann noch vorhandenen Gefäßkanälen aus nach Resorption des geflechtartigen Knochens der in konzentrischen Lamellen abgelagerte Lamellenknochen gebildet (Osteone). Durch die Tätigkeit der in den Haversschen Kanälen eingeschlossenen Osteoblasten (Fig. 139) werden neue Knochenschichten, die späteren Haversschen Lamellen, gebildet.

2. Gleichzeitig mit den Vorbereitungen zur Bildung von Knochensubstanz im Perichondrium verändern sich in unmittelbarer Nachbarschaft des Ortes der ersten Knochenbildung, also in der Mitte der Diaphyse, die Knorpelzellen. Sie werden blasenartig aufgetrieben (Fig. 140); dann wird die Grundsubstanz selbst durch Einlagerung von Kalksalzen feinkörnig getrübt, sie verkalkt. Solche Stellen sind bald mit unbewaffnetem Auge zu bemerken und heißen Ossifikationspunkte (oder besser Verkalkungspunkte) (Fig. 140). Die vom Verkalkungspunkte entfernteren Knorpelpartien wachsen weiter in die Dicke und Länge, während am Verkalkungspunkte selbst kein Wachstum mehr stattfindet; dadurch erscheint jene Stelle des Skelettstückes wie eingeschnürt, und in den rasch wachsenden angrenzenden Teilen des Knorpels werden die Knorpelzellen zu säulenartigen Reihen angeordnet (Fig. 140). Unterdessen ist an der Oberfläche des Verkalkungspunktes ein an jungen Zellen und Blutgefäßen reiches Gewebe, das osteoblastische Gewebe, aufgetreten. Dieses dringt in den Knorpel ein und bringt die verkalkte Knorpelsubstanz zum Zerfall (Fig. 141); die Knorpelzellen werden frei und gehen zugrunde; so ist eine kleine Höhle im Verkalkungspunkte entstanden, sie heißt der primordiale Markraum.

Die nächste Umgebung desselben macht nun die gleichen Prozesse durch wie zu Beginn, d. h. die Knorpelzellen vergrößern sich, die Knorpelgrundsubstanz verkalkt. Allmählich erfolgt eine immer mehr fortschreitende Vergrößerung des Markraumes, indem neue Partien des Knorpels einschmelzen. Dabei werden die Kapseln vieler Knorpelzellen eröffnet, die Zellen gehen wahrscheinlich zugrunde, während die zwischen diesen gelegene, verkalkte Knorpelgrundsubstanz sich noch in Form zackiger, in den Markraum ragender Fortsätze (Fig. 142) erhält. Der Markraum ist jetzt eine buchtige Höhle, gefüllt mit Blutgefäßen und mit primärem Knochenmark, d. h. verzweigten Bindegewebszellen, die miteinander anastomosieren. Ein Teil dieser Zellen wird bald zu zytoplasmareichen Elementen, Osteoblasten, die sich nach Art eines einschichtigen Epithels an die Wände des Markraumes anlegen und daselbst zu Knochenzellen werden (s. S. 70). Unterdessen treten weiße Blutzellen in immer steigender Menge auf, die schließlich die Hauptmasse der zelligen Elemente des Knochenmarkes bilden und damit das primäre Knochenmark zum sekundären, blutbildenden (später wegen seiner roten Farbe auch „rotes“ benannten) Knochenmark umwandeln.

Die verzweigten Bindegewebszellen behalten zum Teil auch späterhin ihre Form als Retikulumzellen bei (sie bilden miteinander anastomosierend einen Zellenverband, in welchem feine, anfangs interzelluläre Bindegewebsfasern entstehen, die

sich dann, von den Zellen lösend, das Stützgerüst des Knochenmarkes darstellen), zum Teil werden diese Bindegewebszellen zu Fettzellen.

Bald ist nun der Markraum durch die Tätigkeit der Osteoblasten mit einer dünnen, allmählich dicker werdenden Knochentapete ausgekleidet; die oben erwähnten, zackigen Blätter verkalkter Knorpelgrundsubstanz sind rings von jungem Knochen umgeben, der hier von Beginn an lamellösen Charakter zu haben pflegt. So wird nach und

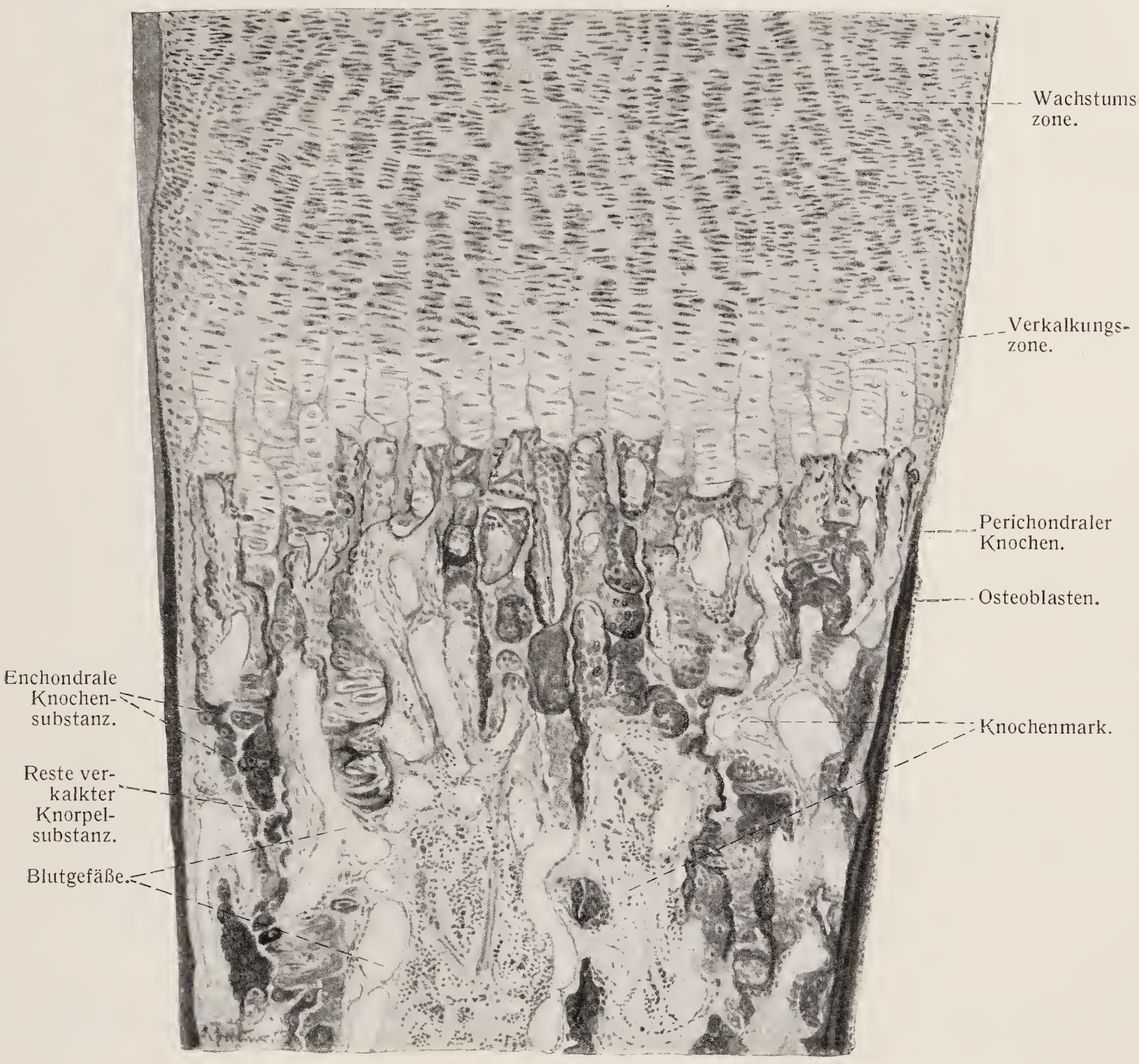

Fig. 143.

Stück eines Längsschnittes durch einen älteren Metatarsalknochen vom Rinde. 120mal vergrößert. Technik § 137.

nach das früher solide Knorpelstück in spongiösen Knochen umgewandelt, dessen Bälkchen noch Reste verkalkter Knorpelgrundsubstanz enthalten (Fig. 144).

An diesen Resten verkalkter Knorpelsubstanz läßt sich enchondral entstandener Knochen mit Sicherheit von perichondral gebildetem unterscheiden. Ebenso wie bei den Bindegewebsknochen bewirkt auch hier die vorzugsweise innen (s. Fig.139) stattfindende Resorption den Schwund der anfangs gebildeten Knochensubstanz; dieser Resorption fallen in erster Linie die enchondral gebildeten Knochenspangen zum Opfer.

Aus dem Knorpelstücke ist durch Auflösung des Knorpels und nach Ersatz desselben durch Knochen (enchondrale Ossifikation), sowie durch Auflagerung neuer Knochenmassen von außen (perichondrale Ossifikation), ein Knochen geworden.

Das Wesen der vorstehend beschriebenen Prozesse besteht in einer Auflösung des ursprünglich knorpeligen Skelettstückes und in einer Neubildung desselben durch Entwicklung von Knochensubstanz. Man nennt diesen Modus der Knochenbildung den neoplastischen Typus. An der Gelenkgrube des Schläfenbeins, an der Gaumennaht, am Unterkiefer, an der Tuberositas radii, der Spina scapulae und an den Spitzen der Endphalangen findet man Stellen, an denen Knorpelgewebe in Knochengewebe

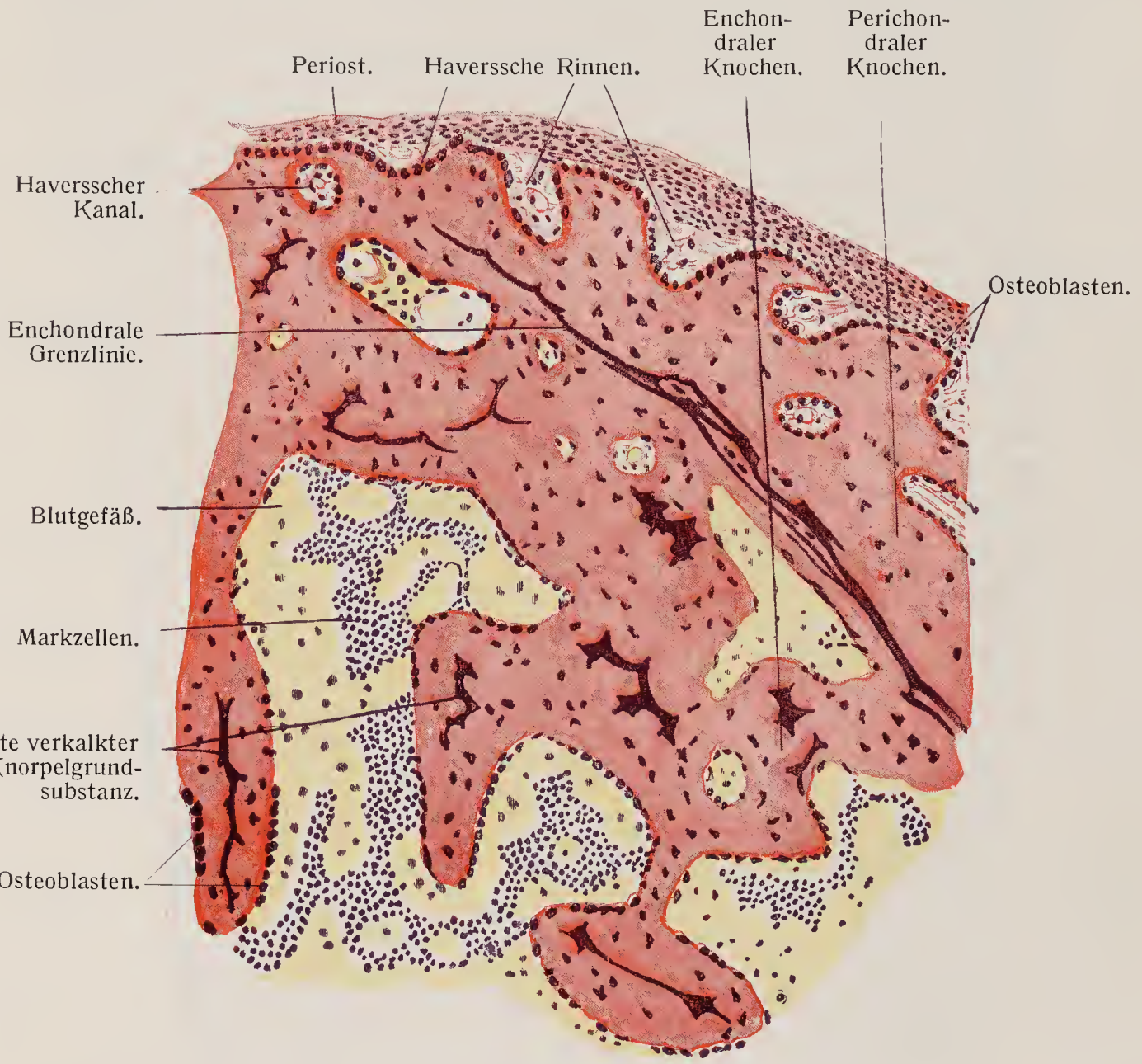

Fig. 144.

Stück eines Querschnittes der Humerusdiaphyse eines 4monatigen menschlichen Fetus. 80mal vergrößert. Technik § 137. (Die dunkelroten Linien unter den Osteoblasten sind unverkalkte Knochengrundsubstanz.)

direkt überzugehen scheint. Man hat daraus den Schluß gezogen, daß hier eine direkte Umwandlung von Knorpelgrundsubstanz in Knochengrundsubstanz, von Knorpelzellen in Knochenzellen stattfindet und hat diesen Prozeß den metaplastischen Typus genannt. Der Schluß ist unberechtigt, es handelt sich hier nicht um Umwandlung einer ausgebildeten Knorpelzelle in eine Knochenzelle, sondern um Leistungen indifferenter Bildungen des Periosts, die zeitweise Knorpel, zeitweise Knochen liefern (s. auch S. 46). Knochen, die einen metaplastischen Typus zeigen, sind in ihrer ersten Anlage entweder perichondrale oder Bindegewebsknochen.

Weiteres Wachstum der knorpelig vorgebildeten Knochen.

a) Röhrenknochen. Viel später als die Verknöcherung der Diaphyse beginnt diejenige der Epiphysen. So entsteht im Humerus

der Ossifikationspunkt in der Diaphyse in der 8. Fetalwoche, in den Epiphysen im ersten Lebensjahre. Blutgefäße wachsen in den verkalkenden Knorpel, welcher anfangs nur auf dem Wege der enchondralen, später auch der perichondralen Ossifikation zu Knochen umgewandelt wird. Knorpelig bleiben nur 1. immer die Oberfläche als Gelenkknorpel, 2. vorübergehend bis zu vollendetem Wachstum eine zwischen Diaphyse und Epiphyse bestehende Zone, die Epiphysenfuge; hier findet ein lebhaftes Wachstum des Knorpels statt, der durch Ausdehnung der primordialen Markräume der Diaphyse und der Epiphysen fortwährend in Knochen umgewandelt wird. In der Epiphysenfuge ist die Säulenstellung der Knorpelzellen stets sehr deutlich (Fig. 145).

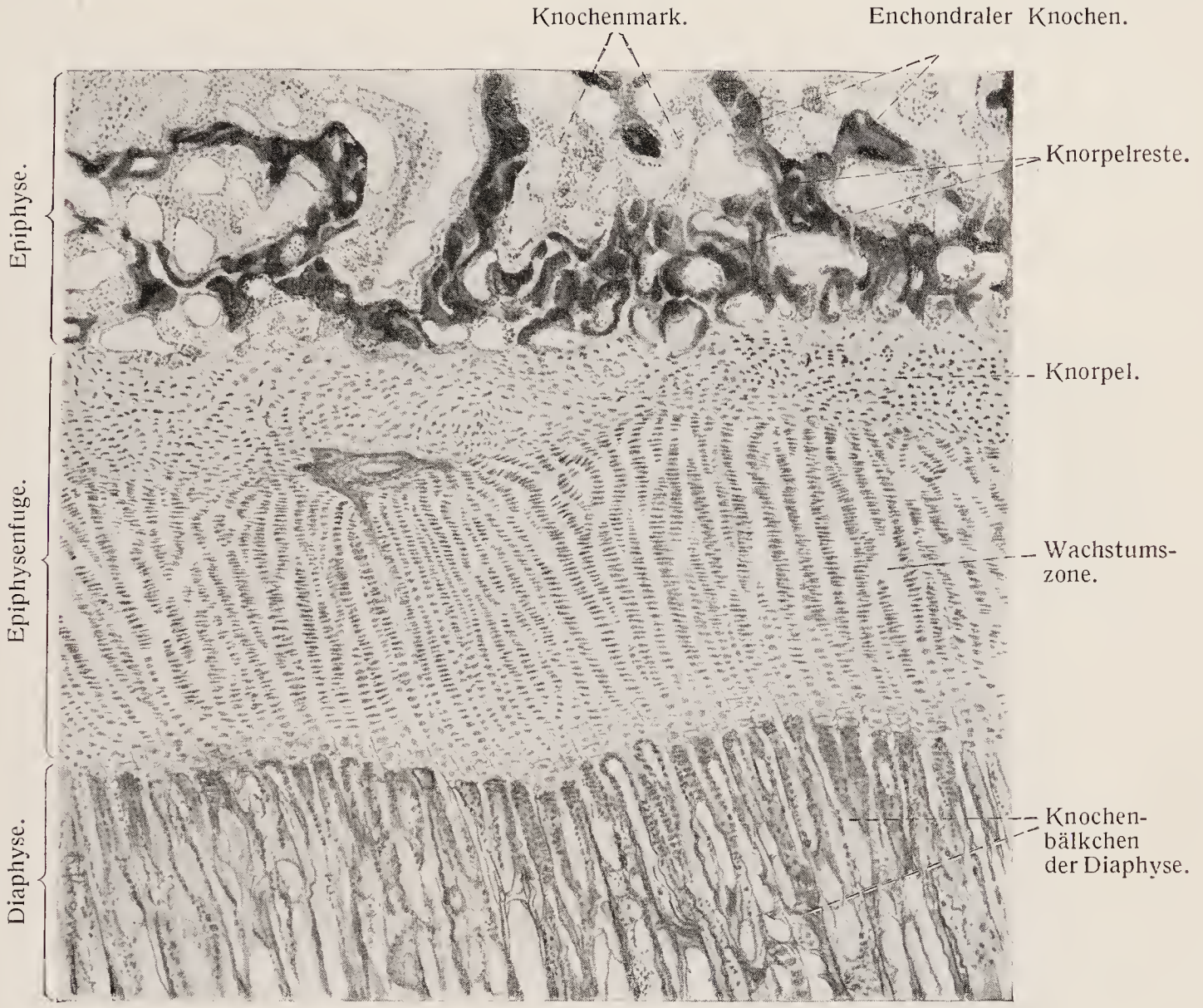

Fig. 145.

Aus einem Schnitt durch die Epiphysenfuge eines Röhrenknochens vom Fuchs. 170mal vergrößert. Technik § 138.

Auf diese Weise wächst der Knochen in die Länge. Das Dickenwachstum geschieht durch Auflagerung, „Apposition“, immer neuer periostaler Knochenschichten. Während diese appositionell gebildeten Knochenschichten lange Zeit den Charakter des geflechtartigen Knochens bewahren, was an den Sehnenansatzstellen dauernd der Fall ist, wird von den Gefäßkanälen und vom Markraum aus nach Resorption des geflechtartigen Knochens der höherwertige lamellöse Knochen gebildet, wobei die typische Struktur der Compacta und ihrer Haversschen Systeme aufgebaut wird.

Ein „interstitielles“, durch Vermehrung der zwischen den Knochenhöhlen befindlichen Grundsubstanz bedingtes Wachstum kommt nur in ganz geringem

Grade bei jüngster Knochensubstanz vor. Hier liegen die Knochenzellen viel dichter als in späteren Stadien.

b) Kurze Knochen ossifizieren wie die Epiphysen anfangs nur enchondral; erst nach Auflösung der letzten oberflächlichen Reste von Knorpelsubstanz wird eine perichondrale Knochenrinde gebildet.

c) Bei platten Knochen beginnt die Verknöcherung erst perichondral, dann enchondral.

Beim Erwachsenen besteht also das Skelett zum überwiegenden Teil aus Knochensubstanz; Knorpel ist nur an Verbindungsflächen von Knochen, am häufigsten als Angrenzung gegen Gelenke erhalten geblieben.

Die Gelenke bilden sich schon zu einer Zeit aus, wo das gesamte Skelett noch vorwiegend knorpelig ist (s. unten S. 150).

Die zum Aufbau der Eingeweide gehörigen, im Respirationstraktus reichlich vorkommenden Knorpel werden dort besprochen.

Die Knochen.

Durchsägt man einen frischen Röhrenknochen, so sieht man ohne weiteres, daß das Gefüge seiner Diaphyse nicht allenthalben das gleiche ist. Die Hauptmasse der Peripherie stellt eine sehr feste, harte, anscheinend gleichartige Substanz dar; wir nennen diese „Substantia compacta“; gegen die axiale Höhle des Knochens finden wir dagegen feine Knochenblättchen und -bälkchen, die in den verschiedensten Richtungen zusammenstoßend ein unregelmäßiges Maschenwerk bilden; dieses heißt Substantia spongiosa. Die axiale Höhle des Knochens sowie die Maschen der Substantia spongiosa sind mit einer weichen Masse, dem Knochenmarke, ausgefüllt; die Oberfläche des Knochens wird von einer faserigen Haut, dem Periost, überzogen. Die Epiphysen dagegen und die kurzen Knochen bestehen vorwiegend aus spongiöser Substanz, während die kompakte Substanz nur auf eine schmale Zone an der Peripherie beschränkt ist. Platte Knochen haben bald dickere, bald dünnere Rinden kompakter Substanz, während das Innere von spongiöser Substanz erfüllt wird.

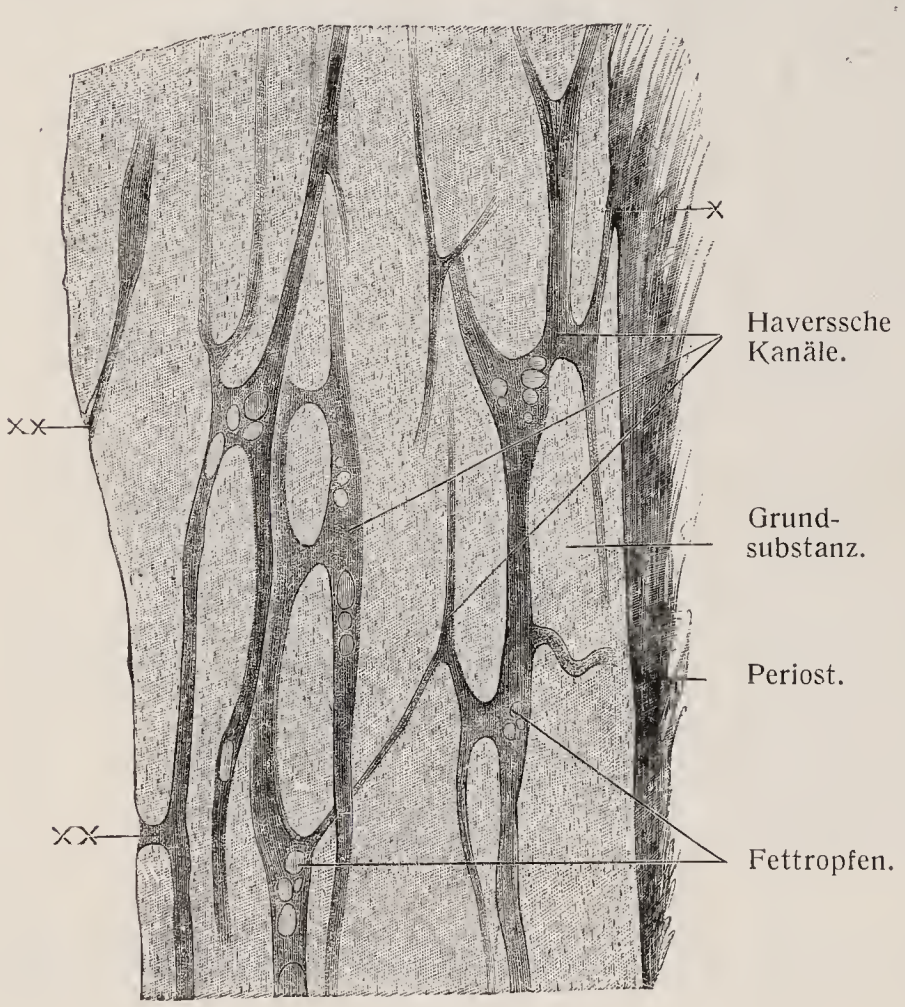

Fig. 146.

Stück eines Längsschnittes durch einen Metakarpalknochen des Menschen. 30mal vergrößert. Im Präparat sind in den Haversschen Kanälchen Fettropfen zu sehen. Bei × münden die Haversschen Kanäle auf die äußere, bei ×× auf die innere Oberfläche des Knochens. Technik § 140.

Die Substantia spongiosa besteht nur aus Knochengewebe (S. 70), die Substantia compacta enthält dagegen außer den be-

kannten Knochenkanälchen und -höhlen ein zweites System gröberer, 22—110 μ weiter Kanäle, welche sich ab und zu dichotomisch teilen und ein weitmaschiges Netzwerk bilden. Die gröberen Kanäle enthalten die Blutgefäße, die als Kapillaren zu betrachten sind, d. h. keine kontraktile Wandung besitzen, und heißen die Haversschen Kanäle. Ihre Verlaufsrichtung ist in den Röhrenknochen, in den Rippen, im Schlüsselbeine und im Unterkiefer eine der Längsachse des Knochens parallele; in kurzen Knochen wiegt eine Richtung vor, z. B. bei Wirbelkörpern die senkrechte; in platten Knochen endlich verlaufen die Haversschen Kanäle der Oberfläche der Knochen parallel, nicht selten in Linien, die von einem Punkte sternförmig ausstrahlen, z. B. am Tuber parietale. Die Haversschen Kanäle münden an der äußeren (Fig. 146 $\times$) wie inneren (Fig. 146 $\times\times$), gegen die Substantia spongiosa gekehrten Fläche frei aus.

Die Lamellen des kompakten Knochengewebes lassen nach ihrem Verlaufe drei, durch reichlichere Kittsubstanz („Kittlinien") scharf voneinander getrennte Systeme (Fig. 148) unterscheiden: ein System konzentrisch um die Haversschen Kanäle angeordneter Lamellen; sie erscheinen an Querschnitten als eine Anzahl (8—15) konzentrisch um den Haversschen Kanal gelegter Ringe. Man nennt diese Lamellen die Haversschen oder Speziallamellen. Die Durchschnitte der Haversschen Lamellensysteme stoßen zum Teil aneinander, zum Teil aber werden sie von in anderer Richtung geschichteten Knochenlamellen auseinander gehalten. Wir nennen diese mehr unregelmäßig zwischen den Haversschen Lamellensystemen verlaufenden Lamellen die interstitiellen oder Schaltlamellen; sie hängen mit einem dritten oberflächlichen Lamellensysteme zusammen, das der äußeren Oberfläche des Knochens parallel verläuft; das ist das System der äußeren Grundlamellen (Generallamellen); an der inneren Oberfläche findet man zuweilen ähnlich verlaufende Lamellen, welche innere Grundlamellen heißen. —

Fig. 147.

Stück eines Schnittes durch eine Fingerphalanx eines Erwachsenen. Färbung der Fibrillen nach Technik § 29. 80mal vergrößert. Nur die Fibrillen haben sich geschwärzt, die fibrillenfreie Kittsubstanz erscheint, da wo sie in größeren Mengen vorliegt, als weiße „Kittlinie". Auch die an das Lumen der Haversschen Kanäle grenzende Knochengrundsubstanz ist hier frei von Fibrillen. Die Fibrillenbündel selbst sind bei dieser schwachen Vergrößerung nicht sichtbar (vgl. dagegen Fig. 76).

Die Richtung der Fibrillenbündel ist dabei sehr wechselnd. Die eine Haverssche Lamelle kann aus senkrecht, die andere aus parallel zur Längsachse der Haversschen Kanäle gestellten Bündeln bestehen; in anderen Fällen bilden die Bündel sich

kreuzende Geflechte mit rhomboidalen Maschen, nicht selten endlich ist die Richtung der Bündel in einem Winkel von 20—45° zur Längsachse der Haversschen Kanäle gestellt (Fig. 78). Auch in den Schalt- und Grundlamellen verlaufen die Fibrillenbündel in den verschiedensten Richtungen. (Häufig ist die dem Kanal zunächst liegende Grundsubstanz fibrillenfrei [Fig. 147].)

Die Grundlamellen enthalten in sehr wechselnder Anzahl noch eine andere Art von Gefäßkanälen, welche nicht von ringförmig angeordneten Lamellen wie die Haversschen Kanäle umgeben sind. Man nennt solche Kanäle die „Volkmannschen Kanäle", die darin enthaltenen Gefäße die „perforierenden Gefäße". Sie hängen mit den Gefäßen der Haversschen Kanäle vielfach zusammen; der Übergang der Volkmannschen in die Haversschen Kanäle ist ein ganz allmählicher.

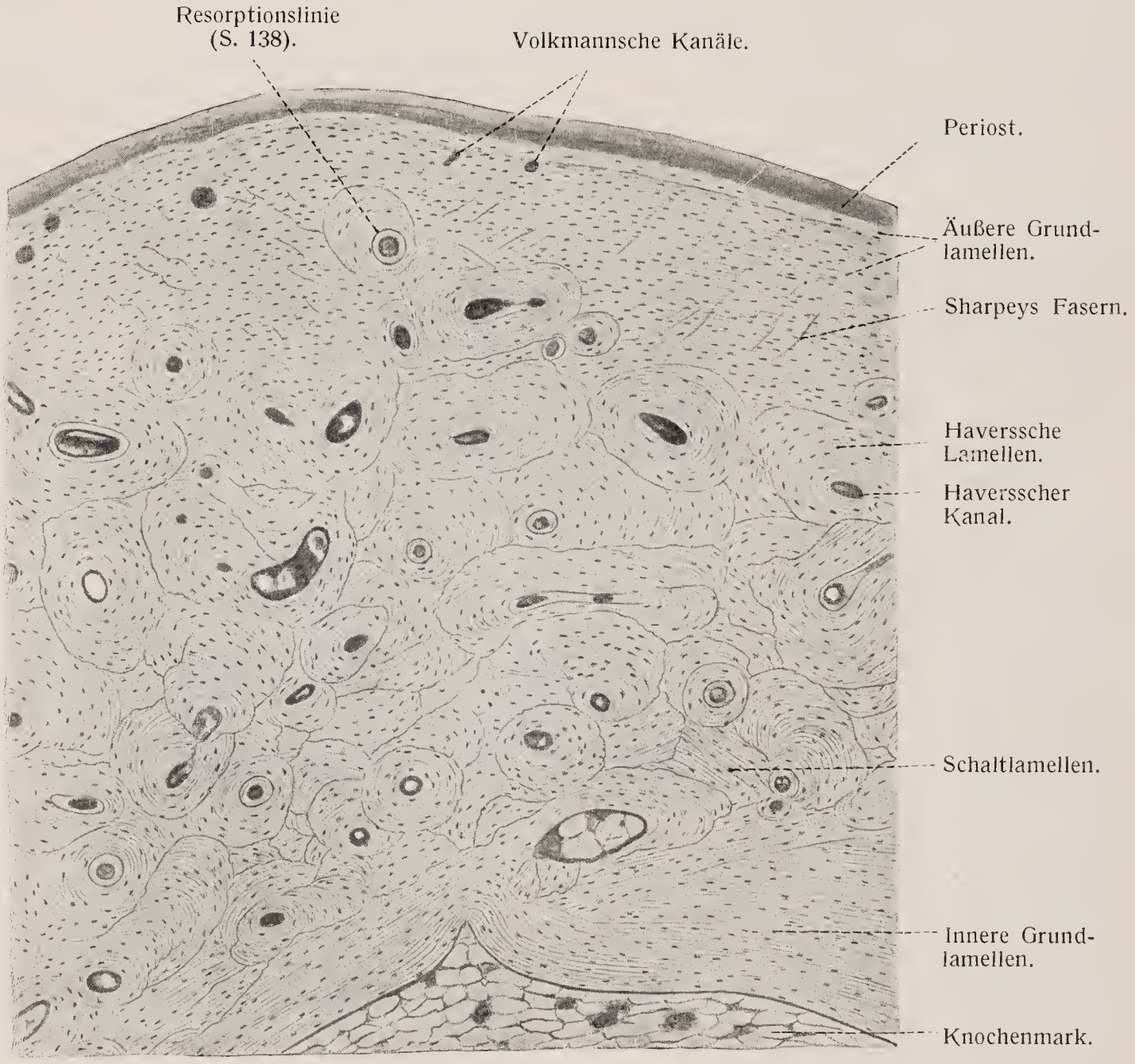

Fig. 148.
Stück eines Querschnittes der Phalanx eines erwachsenen Menschen. Technik § 140.

Die Knochenhöhlen haben in der Substantia compacta ganz bestimmte Stellungen. In den Haversschen Lamellensystemen stehen sie mit ihrer Längsachse der Längsachse der Haversschen Kanäle parallel, der Fläche nach gebogen, so daß sie auf Querschnitten zum Querschnitte des Haversschen Kanales konzentrisch gekrümmt erscheinen. In den interstitiellen Lamellen sind die Knochenhöhlen unregelmäßig, in den Grundlamellen aber derart gestellt, daß sie mit ihren Flächen den Flächen dieser Lamellen gleichlaufen. Die Knochenkanälchen münden sowohl in die Haversschen Kanäle als auch frei an der Außen- bzw. Innenfläche der Knochen.

Neben dem lamellären Knochengewebe, das wir beim erwachsenen Knochen sowohl in der Kompakta wie in der Spongiosa der Röhrenknochen großenteils antreffen, kommt an vielen Stellen des Skeletts auch noch geflechtartiges Knochengewebe (Faserknochen) vor. Als Schaltsubstanz zwischen den Haversschen Systemen, an den Sehnenansätzen. Teilweise im Felsenbeinlabyrinth.

Außen werden die Knochen zum größten Teil durch das Periost umhüllt, dessen Bedeutung in mehreren Richtungen zu suchen ist; einmal ist es die hauptsächlichste Bildungshaut für den Knochen, was im Aufbau der inneren Schichte („Fibroelastika") zum Ausdruck kommt; sie ist sehr reich an Bindegewebszellen, unter denen die Osteoblasten eine wichtige Rolle spielen.

Die Lebensdauer dieser Zellen ist sehr groß. Das Periost einer Leiche, kühl aufbewahrt, ist noch nach Tagen imstande, Knorpel- und Knochengewebe zu bilden.

Für die Heilung von Knochenwunden ist die Erhaltung dieser inneren Periostschicht maßgebend; nur von ihr kann eine Neubildung von Knochensubstanz ausgehen. In dem Bindegewebe verlaufen auch zahlreiche, der Längsachse des Knochens parallel ziehende, elastische Fasern.

Die äußere Lage des Periostes (Adventitia) ist charakterisiert durch ihren Reichtum an Blutgefäßen und Nerven und stellt die Verbindung mit den am Knochen ansetzenden Sehnen her; im Zusammenhang damit ist die Lage sehr reich an derben Bindegewebsbündeln.

Das Periost ist bald lockerer, bald fester mit dem Knochen verbunden; die Verbindung wird hergestellt durch die in den Knochen ein- bzw. austretenden Blutgefäße, sowie durch die zahlreichen Sharpeyschen Fasern, Bindegewebsbündel, welche sich in die äußeren Grund- und in die an diese sich anschließenden Schaltlamellen einbohren und nach den verschiedensten Richtungen verlaufen (Fig. 149). An Röhrenknochen dringen als Begleiter vieler Sharpeyschen Fasern elastische Elemente aus der Fibroelastica in den Knochen, wo sie ohne Rücksicht auf die lamelläre Struktur des Knochens in den oberflächlicheren Schichten verlaufen. Auch unabhängig von den Sharpeyschen Fasern eindringende elastische Fasern kommen vor. An den Deckknochen des Schädels fehlen elastische Elemente.

Die Blutgefäße des Knochens, des Markes und des Periosts stehen untereinander in ausgiebigster Verbindung, wie sie auch mit ihrer Umgebung in Zusammenhang stehen. Von den zahlreichen venösen und arteriellen Gefäßen des Periosts treten überall in die Haversschen und Volkmannschen Kanäle kleine Äste (Kapillaren) ein, welche an der Innenfläche des Knochens mit den Gefäßen des Markes zusammenhängen. Dieses bezieht sein Blut durch die Arteriae nutritiae, welche auf dem Wege durch die Substantia compacta an diese Äste abgeben und sich im Marke in ein reiches Blutgefäßnetz auflösen. Die Kapillaren des Markes gehen in weite, sehr zartwandige, klappenlose Venen über; von den größeren, ebenfalls klappenlosen Venen verläuft eine mit der Arteria nutritia, während die anderen sich vielfach mit den Gefäßen der kompakten Substanz verbinden. Wirkliche Lymphgefäße finden sich nur in den oberflächlichsten Periostlagen.

Die zahlreichen, markhaltigen und marklosen Nerven sind teils im Periost gelegen, wo sie zuweilen in Lamellenkörperchen endigen, teils treten sie in die Haversschen Kanäle und in das Knochenmark, wo sie hauptsächlich für die Blutgefäße bestimmt sind.

Verbindungen der Knochen.

Das die Knochen umgebende Bindegewebe ist es endlich, das den Zusammenhalt zwischen den einzelnen Skeletteilen vermittelt.

Die Verschiedenheit dieser Verbindung hängt mit der abweichenden Entwicklung zusammen, die dieses Bindegewebe schon von einer frühen Bildungsstufe aus durchmacht.

Schon zu der Zeit, wo fast alle Skeletteile knorpelig sind, entscheidet es sich, ob an einer Stelle später eine Synarthrosis oder eine Diarthrosis vorhanden sein wird. Im letzteren Falle weichen die zwischen den Knorpelstücken liegenden Teile des Perichondriums zur Bildung eines Gelenkhohlraumes auseinander, im ersteren Falle bleibt das Bindegewebe zwischen den Skelettstücken erhalten.

Die Synarthrosis kann sich nun sehr verschieden weiterentwickeln: entweder es entsteht faseriges Bindegewebe (Syndesmosis), wie wir es bei allen Nähten (Fig. 149) ausgebildet finden. Hier ziehen kurze Fasermassen (Fortsetzungen der Sharpeyschen Fasern) von einem gezackten Knochenrand zum anderen. Die Verbindung kann aber einen ganz anderen Charakter bekommen, wenn sich in dem Bindegewebe knorpelige Massen ausbilden (Synchondrosis).

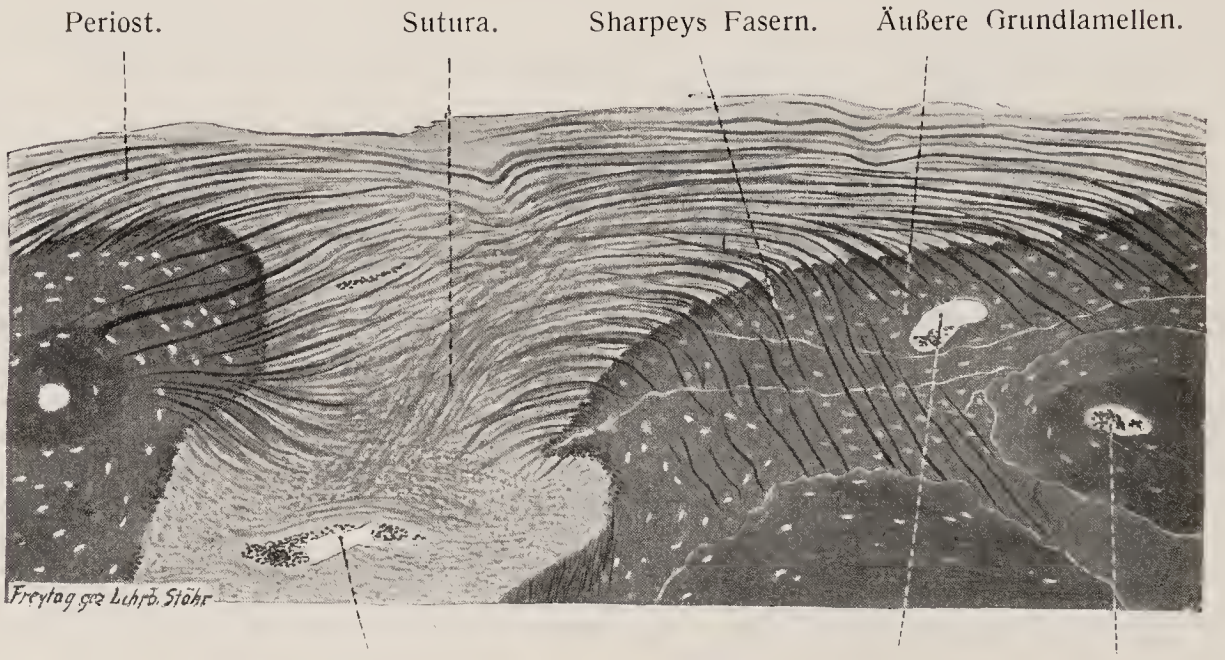

Fig. 149.

Stück eines senkrechten Schnittes durch das Schädeldach (Naht) eines erwachsenen Menschen. 80 mal vergrößert. Nach Technik § 29.

In diesen Fällen kann es zu hochkomplizierten Bildungen kommen, wie wir sie in den Ligg. intervertebralia kennen.

Diese bestehen aus einem derben, sehnigen Faserring, in dessen Substanz vielfach Knorpelmassen eingelagert sind; der im Zentrum jeder Zwischenwirbelscheibe liegende Nucleus pulposus (ein Rest der Chorda dorsalis) besteht aus weichem, ebenfalls von Knorpel durchsetztem gallertigem Gewebe.

Am wenigsten nachgiebig wird eine Synarthrosis dann, wenn das Bindegewebe zur Knochenbildung schreitet. Dies sehen wir bei vielen Knochen als normales Entwicklungsstadium, wenn mehrere Knochenzentren zur Bildung eines einzigen Skeletteiles miteinander verschmelzen. Im späteren Leben sehen wir besonders am Schädel die Nahtlinien dadurch schwinden, daß das Bindegewebe verknöchert.

In der Diarthrosis ist die Beweglichkeit der Knochen besonders dadurch gesteigert, daß an der Verbindungsstelle der beiden gelenkbildenden Knochen kein Bindegewebsüberzug vorhanden ist, sondern die Skeletteile durch einen von Synovia erfüllten Gelenkspalt voneinander getrennt werden.

In den meisten Gelenken, die zwischen knorpelig vorgebildeten Knochen ausgebildet sind, besitzen die Knochen einen der Gelenkhöhle zugewandten Überzug von hyalinem Knorpel. Hier fehlt ein perichondrialer Überzug, soweit der Knorpel an die Gelenkspalte angrenzt.

Die Zellen dieser Gelenkknorpel sind an der Oberfläche parallel dieser gestellt und abgeplattet; in den mittleren Schichten des Knorpels sind die Knorpelzellen rundlich, oft zu Gruppen vereint; in den tiefsten Schichten endlich sind die Zellgruppen teilweise in Längsreihen, senkrecht zur Knochenoberfläche gestellt; daran schließt sich durch einen Streifen getrennt, eine schmale Schicht verkalkten Knorpels, welche die Verbindung zwischen hyalinem Knorpel und Knochen vermittelt (Fig. 150).

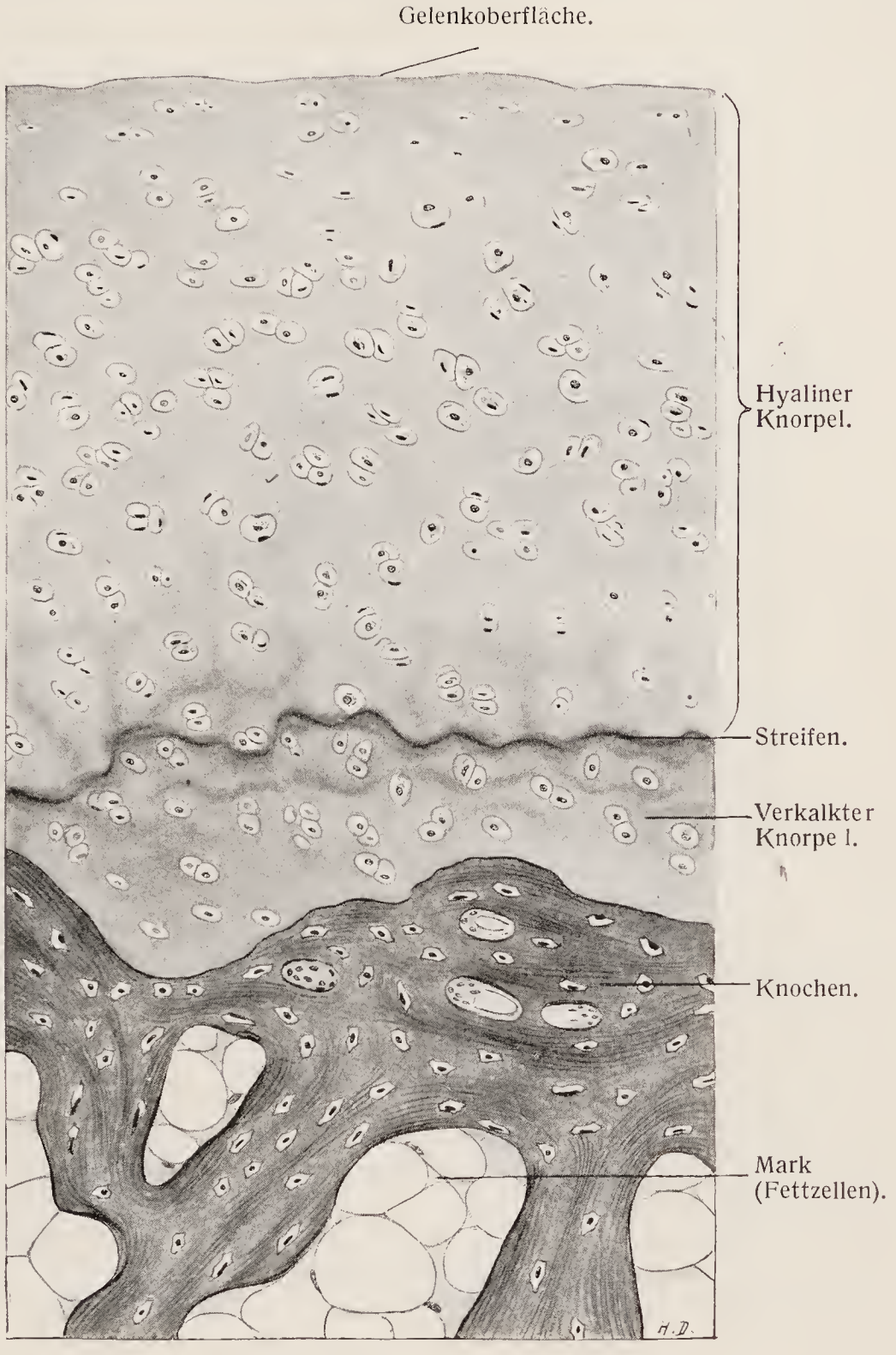

Fig. 150.
Senkrechter Durchschnitt durch das Gelenkende der Fingerphalanx eines erwachsenen Menschen. 100 mal vergrößert. Technik § 141.

Nicht alle Gelenkknorpel zeigen den eben beschriebenen Bau; so ist der Knorpel der Rippenknorpelgelenke, des Sternoklavikular-, des Akromioklavikulargelenkes, des Kiefergelenkes und des Capitulum ulnae kein hyaliner, sondern Bindegewebsknorpel; die distale Gelenkfläche des Radius ist von straffem Bindegewebe überzogen.

Die Labra glenoidalia und die Zwischenknorpel entbehren der charakteristischen knorpligen Grundsubstanz; sie bestehen aus einem derben Bindegewebe und aus zum Teil rundlichen Zellen.

In die gleiche Kategorie gehören auch die sogenannten Sesamknorpel: die Sehnenscheide am Os cuboideum enthält dagegen echten Knorpel. (Vgl. auch S. 137).

Nerven und Gefäße fehlen den Gelenkknorpeln: auch die Labra glenoidalia und die Zwischenknorpel sind nerven- und gefäßlos.

Das Periost setzt sich über den Gelenkspalt fort in die Gelenkkapsel, deren äußere Lage vielfach mit verschieden kräftig ausgebildeten, teils mehr sehnigen, teils mehr elastischen (gelben) Bändern in Zusammenhang steht. Auch an Stellen, wo eigentliche Bänder fehlen,

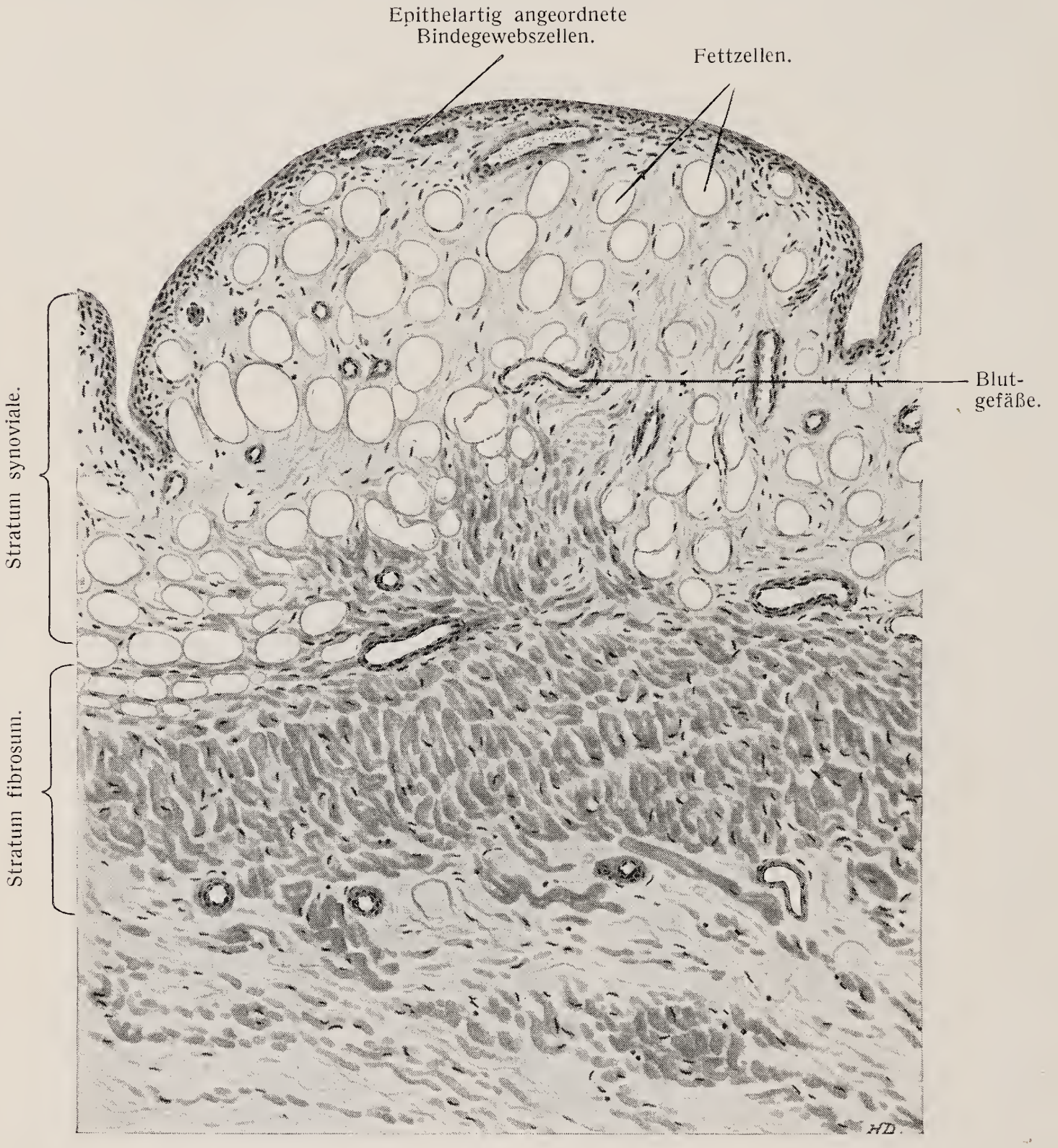

Fig. 151.
Durchschnitt durch die Kapsel des menschlichen Kniegelenkes. 80mal vergrößert. Technik § 142.

ist das Stratum fibrosum mit reichlichem, straffem Bindegewebe ausgestattet (Fig. 151).

Die innere Schichte der Gelenkkapsel, das Stratum synoviale (Synovialmembran), ist eine an der freien Innenfläche glänzend glatte Haut und besteht zunächst der fibrösen Schicht aus lockerem, elastische Fasern und stellenweise Fettzellen enthaltendem Bindegewebe; weiter nach innen folgt eine dünne Schicht parallel verlaufender Bindegewebsbündel, welche in der gegen die Gelenkhöhle gekehrten Schicht kleine

(11—17 μ), rundliche oder sternförmige, einen großen Kern besitzende Zellen enthalten; letztere sind bald nur spärlich vorhanden — an Stellen, wo größerer Druck ausgeübt wird —, bald sind sie sehr reichlich und bilden förmliche Epithel(Endothel-)lagen, die in drei- bis vierfacher Schicht die Innenfläche decken.

Das Stratum synoviale (Synovialmembran) bildet oft frei in die Gelenkhöhle hineinragende, fetterfüllte Falten und trägt auf seiner Oberfläche die Synovialzotten; das sind sehr verschieden gestaltete Fortsätze von meist mikroskopischer Größe, welche vorzugsweise dicht am Rande der Gelenkflächen sitzen und der Synovialmembran ein rötlich samtartiges Aussehen verleihen. Sie bestehen aus Bindegewebe und werden von einer einfachen oder doppelten Lage von Epithelzellen überzogen.



Fig. 152.
Synovialmembran aus dem Kniegelenk eines Neugeborenen mit injizierten Blutgefäßen. 60mal vergrößert. Technik § 143.

Die größeren Blutgefäße der Synovialmembran liegen in der lockeren Bindegewebslage; von da aus ziehen Kapillaren in die innere, dünne Bindegewebslage (Fig. 152) und dringen in die Zotten ein. Doch gibt es auch gefäßlose Zotten. Lymphgefäße liegen dicht unter dem Epithel.

Die Nerven liegen in der lockeren Bindegewebsschicht und enden zum Teil in Lamellenkörperchen (s. „Endkolben“).

Die Synovia, Gelenkschmiere, enthält mehr oder weniger stark veränderte Zellen, Zellfragmente und Fettropfen. als Produkte eines physiologischen Abnutzungsprozesses der Oberflächen des Stratum synoviale und des Gelenkknorpels; ferner Eiweiß, Schleim, Salze; diese festen Bestandteile betragen nur 6%, der Rest besteht aus Wasser.

III. Organe des Nervensystems.

Die Elemente des Nervengewebes und der Glia sind vielfach unter Anteilnahme von Bindegewebe zu kleineren und größeren Einheiten zusammengeschlossen, die alle unter sich in Verbindung stehen und die gesamten Bestandteile des Körpers durch ihren regulierenden Einfluß zu einem Organismus gestalten.

Zur mikroskopischen Charakterisierung der Anteile des Nervensystems gehört in erster Linie der Nachweis von Nervenzellen oder Nervenfasern; die letzteren sind oft (besonders in den peripherischen Nervenendigungen) nur mit besonderen, schwierigen Methoden zu erkennen.

Eine histologische Schilderung des Nervensystems nach seinem funktionellen Aufbau ist bei dem eigenartigen Zusammenhang seiner Elemente kaum durchführbar; auch würde eine, unsere heutigen Kenntnisse nur einigermaßen berücksichtigende, funktionelle Darstellung weit über den Rahmen dieses Buches hinausgehen. Hier werden deshalb nur die wesentlichen Tatsachen der Zusammensetzung des Nervensystems insoweit berücksichtigt, als sie zur Erkennung pathologischer Abweichungen im allgemeinen erforderlich sind.

I. Das zentrale Nervensystem gliedern wir in Gehirn und Rückenmark, die aber unmittelbar ineinander übergehen. Wie der Rumpfabschnitt in den meisten Systemen deutlicher als der Kopfabschnitt eine segmentale Gliederung erkennen läßt, so sind auch im Rückenmark Anklänge an eine Segmenteinteilung noch leichter festzustellen als im Gehirn, in dessen Hauptteilen eine Segmentierung fehlt.

Die Segmentierung des Rückenmarkes kommt zwar weniger in seinem äußeren Aufbau zum Ausdruck, wohl aber in dem segmentalen Zusammenhang mit den peripherischen Nerven (Wurzeln), der Anordnung der Spinalganglien, sowie in der Anordnung gewisser Zellgruppen in seinem Innern.

Die nervösen Zentralorgane bilden nach ihrer Anlage ein relativ dünnwandiges Rohr, dessen Wandung aus zahlreichen Zellen besteht. Mit der Wandverdickung vermehren sich diese Zellen; gleichzeitig beginnt aber eine Differenzierung, die regelmäßig zur Ausbildung von drei Schichten führt (s. Fig. 159, S. 165): den Zentralkanal unmittelbar begrenzend 1. die Matrix, 2. aus Zellen bestehend, die der Matrix entstammen, die Mantelzone und 3. der zellfreie Rindensaum. Am fertigen Zentralnervensystem ist nur noch das Ependym als Rest der Matrix aufzufassen; die Gesamtheit der Nervenzellen und der überall verbreiteten Glia ist aus der Matrix durch Vermittlung der Mantelzone entstanden. Der zellfreie Rindensaum ist im Rückenmark die Anlage der weißen Substanz. Im Gehirn (besonders im Klein- und Großhirn, s. S. 170 und 162) führen kompliziertere Entwicklungsvorgänge zu mannigfachen Abweichungen.

Rückenmark.

Das Rückenmark besteht aus zwei, schon mit unbewaffnetem Auge unterscheidbaren Substanzen, einer weißen und einer grauen, deren Lagerungsbeziehungen am besten an Querschnitten des Rückenmarkes (Fig. 153) erkannt werden können.

Die weiße Substanz enthält fast ausschließlich markhaltige Nervenfasern (daher ihre weiße Farbe) und schließt die graue Substanz rings ein. Sie wird durch einen tiefen vorderen Längsspalt, die Fissura mediana anterior, und ein hinteres „Septum (früher Fiss.) medianum posterius“ unvollständig in eine rechte und linke Hälfte getrennt. Jede Hälfte zerfällt durch die Austrittsstellen der vorderen und hinteren Nervenwurzeln in einen großen Seitenstrang, in einen Vorder- und einen Hinterstrang. Im unteren Hals- und oberen Brustteile des Rückenmarkes läßt jeder Hinterstrang zwei Abteilungen unterscheiden, von denen die mediale Fasciculus gracilis (Goll), die laterale Fasciculus cuneatus (Burdach) heißt. Die Vorderstränge hängen im Grunde des vorderen Längsspaltes durch die weiße Kommissur (oft schlechthin als Comm. anterior bezeichnet) miteinander zusammen. In dieser Kommissur kreuzen neben anderen Fasern die vom Gehirn herabsteigenden (motorischen) Pyramidenbahnen.

In der weißen Substanz des Rückenmarkes verlaufen im Prinzip drei Arten von Nervenfasern. 1. Die zu peripherischen Neuronen gehörigen sensiblen, motorischen und sympathischen Fasern; 2. Fasern, die zu Rückenmarkszellen gehören, die die Neurone verschiedener Rückenmarkssegmente miteinander verbinden; 1. und 2. bilden die faserigen Anteile des „Eigenapparates“; dazu treten aber noch 3. zahllose

Fasern, die die Verbindung mit Neuronen herstellen, deren zellige Anteile im Gehirn liegen. Die letzteren werden auf Querschnitten, die näher dem Gehirn liegen, naturgemäß einen größeren Raum beanspruchen. Daher kommt es, daß die Gesamtmasse der weißen Substanz um so mächtiger wird, je mehr sie sich dem Gehirn nähert. Das macht sich auf Querschnitten des Rückenmarkes an einer absoluten Zunahme der weißen Substanz in kaudo-kranialer Richtung bemerkbar.

Die graue Substanz (ihrer relativen Armut an markhaltigen Fasern wegen weniger weiß erscheinend) enthält fast alle Nervenzellen des Rückenmarkes, ist mikroskopisch ziemlich scharf gegen die um-

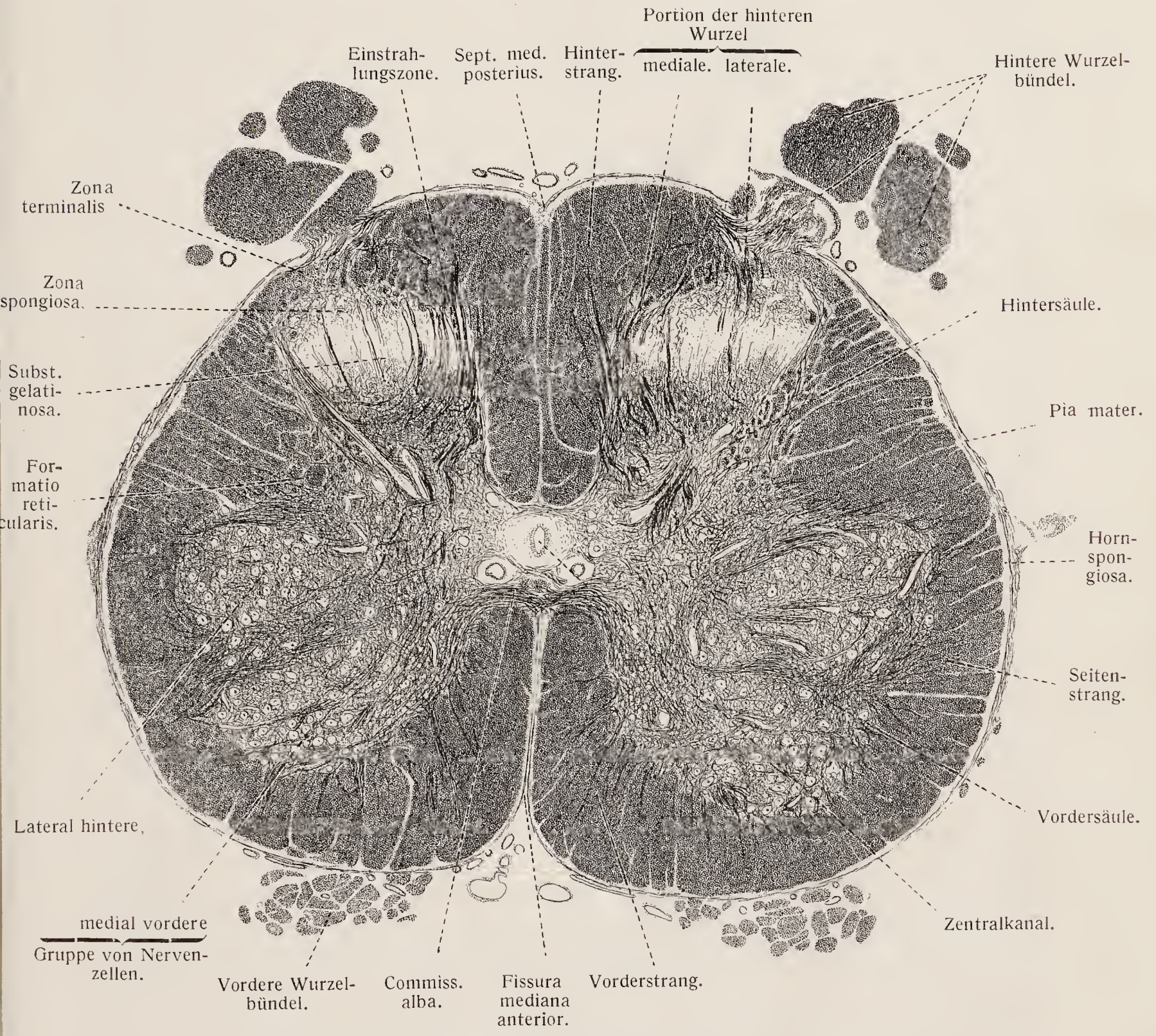

Fig. 153.

Querschnitt der Lendenanschwellung des menschlichen Rückenmarkes. 11mal vergrößert. Technik § 145a.

gebende weiße Substanz abgegrenzt und erscheint auf dem Querschnitte in Form eines **H**, besteht also im ganzen aus zwei seitlichen Säulen, welche durch ein frontal gestelltes Blatt, die graue Kommissur, miteinander verbunden werden. An jeder Säule unterscheiden wir eine dickere Vordersäule (-horn) und eine schlankere Hintersäule (-horn).

Die Gesamtmasse der grauen Substanz wie ihre Form wechselt in den verschiedenen Höhen des Rückenmarkes nicht unbeträchtlich; die Gesamtmasse ist

am größten in den zu den mächtigen Innervationsbezirken der Extremitäten zugehörigen Teilen (Intumescentia cervicalis und lumbalis). Hier ist im Vergleich zum „Brustmark" das Verhältnis der grauen zur weißen Substanz zugunsten der grauen verschoben. Das Ende des Conus medullaris besteht fast nur aus grauer Substanz. Am lateralen Teile der Vordersäule in gleicher Frontalebene mit dem Zentralkanale findet sich die besonders im oberen Teile des Brustmarkes deutlich ausgeprägte Seitensäule(-horn). Vom vorderen Umfange der Vordersäule entspringen in mehreren Bündeln die im wesentlichen motorischen vorderen Wurzeln, während an der hinteren und medialen Seite der Hintersäule die größtenteils sensiblen hinteren Wurzeln der Spinalnerven eintreten.

In den vorderen Wurzeln wie in den hinteren verlaufen auch sympathische Fasern, die peripher durch die Rami communicantes mit dem Grenzstrang in Verbindung stehen. Ein Teil dieser Fasern entspringt sicher aus den (sympathischen) Zellgruppen der Seitensäule des Rückenmarkes; von anderen kennen wir den Verlauf nicht.

An der lateralen Seite der Hintersäulenbasis findet sich eine aus netzartig verbundenen Balken grauer Substanz gefügte Masse, die Formatio reticularis; an der medialen Seite der Hintersäule, nahe der grauen Kommissur der Dorsalkern (Clarke), der in der ganzen Länge des Brustmarkes und im oberen Teil des Lendenmarkes als gut abgegrenzte Gruppe von Ganglienzellen sichtbar ist, aber auch in den übrigen Partien des Rückenmarkes nicht ganz fehlt. An der Spitze der Hintersäule unterscheidet man eine, besonders makroskopisch gut wahrnehmbare gallertig scheinende Masse, die Substantia gelatinosa (Rolando), dorsalwärts von dieser die schmale Zona spongiosa, an deren dorsalem Rande endlich die Randzone (Zona terminalis), ein Feld quer durchschnittener, feiner Nervenfasern, sich befindet. In dem grauen schmalen Querstück der **H**-Figur liegt der Querschnitt des das ganze Rückenmark durchziehenden Zentralkanals, welcher von der kaudalwärts an Masse abnehmenden Substantia grisea centralis umgeben ist. Der Zentralkanal ist 0,5 bis 1 mm weit und nicht selten obliteriert. Dorsal und ventral wird er von einer schmalen Lage grauer Substanz bedeckt; dorsal, wo sie faserärmer ist, bezeichnet man sie als Comm. posterior (grisea), ventral tritt sie gegenüber der Comm. anterior (alba) ganz zurück. Von der ganzen Peripherie der grauen Substanz strahlen gröbere oder feinere Fortsätze, die Septula medullaria, in die weiße Substanz.

Feinerer Bau. Wir beginnen hier mit der grauen Substanz, von deren Kenntnis das Verständnis der weißen Substanz abhängt. Die graue Substanz besteht aus multipolaren Nerven-(Ganglien-)zellen, die mit ihren Dendriten und Neuriten ein dichtes Gewirr, den Nervenfilz (Neuropilem), bilden. In diesen Filz treten noch Nervenfasern, die zum Teil von den weißen Strängen, zum Teil von den Hinterwurzeln herkommen; die Neuroglia trägt das Ganze.

1. Die Nervenzellen werden nach dem Verhalten ihres Neuriten eingeteilt in a) motorische Nervenzellen, b) Strangzellen, c) Binnenzellen, d) Bahnzellen; a—c gehören zum „Eigenapparat" des Rückenmarkes, das heißt dem Teil dieses Organes, der auch bei Ausschaltung höherer Zentren sensible Erregungen in motorische Leistungen umsetzen kann. Die unter d aufgeführten Zellen bewirken dagegen eine Verbindung mit höheren Zentren; ihr Neurit leitet in zentripetaler Richtung. Durch zahlreiche aus dem Gehirn absteigende Bahnen wird der „Eigenapparat" des Rückenmarkes andauernd reguliert; diese Bahnen verlaufen in der

weißen Substanz und gelangen in die graue erst unmittelbar vor der Endaufsplitterung an den Ganglienzellen.

a) Die motorischen Nervenzellen, welche in Gruppen in der Vordersäule liegen.

Man sieht an der Hals- und Lendenanschwellung zwei Gruppen, eine medial-vordere und eine lateral-hintere (vgl. Fig. 153), sie sind im obersten Halsmark und im Brustmark zu einer Kolonie vereint; minder scharf läßt sich noch eine medial-hintere und eine lateral-vordere Gruppe unterscheiden, die beide gleichfalls motorische Zellen enthalten. Auf Längsschnitten (besonders gut bei Amphibien) zeigt sich, daß die Zellgruppen den Ursprungsgebieten der einzelnen Wurzeln entsprechend segmental angeordnet sind.

Diese Ganglienzellen besitzen einen großen (67—135 μ) Zellkörper, dessen Nissl-Substanzen ihm das oben (S. 88) geschilderte getigerte Aussehen verleihen, sowie ausgedehnte, weit bis in die Hintersäulen und in die Vorder- oder Seitenstränge reichende Dendriten; ihr Neurit tritt,

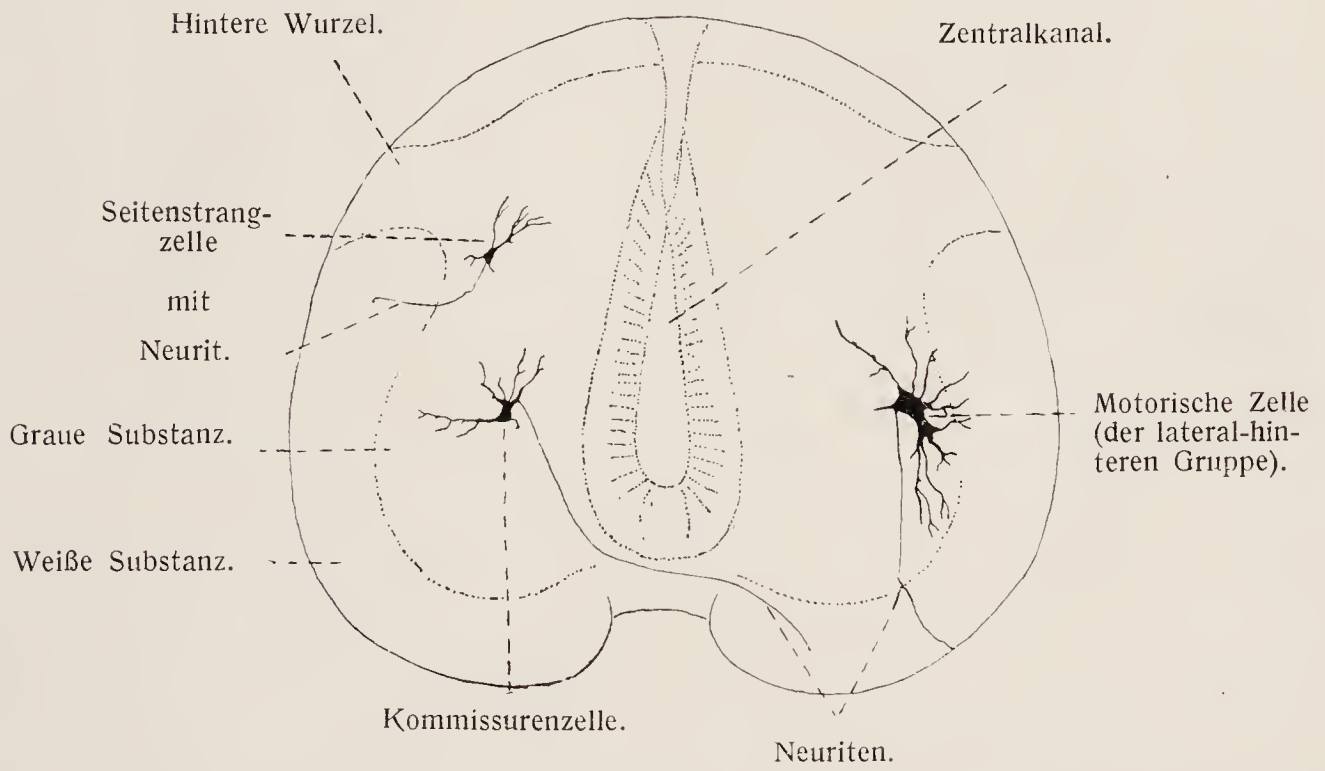

Fig. 154.

Querschnitt durch das Rückenmark eines 7 Tage bebrüteten Hühnerembryos. 80mal vergrößert. Die weiße Substanz ist noch wenig entwickelt, der Zentralkanal noch sehr groß. Technik § 147a.

meist nach Abgabe unbedeutender Seitenzweige („Kollateralen"), gewöhnlich aber ohne diese, an der Spitze der Vordersäule in die weiße Substanz, durchsetzt diese in schräg absteigendem Verlaufe und wird dabei, indem er eine Markscheide erhält, zum Achsenzylinder einer markhaltigen Nervenfaser. Er verläßt als Bestandteil eines vorderen (ventralen) Wurzelfaserbündels das Rückenmark. Alle (nach anderen Autoren nur die Mehrzahl) vorderen Wurzelfasern entspringen aus den motorischen Vordersäulenzellen, und zwar aus denen derselben, nicht der entgegengesetzten Seite (Fig. 154).

Mit den vorderen Wurzeln verlassen höchstwahrscheinlich auch die Neuriten etwas kleinerer, ebenfalls multipolarer Nervenzellen, deren Summe man als Nucleus sympathicus lateralis (an der Kante der Seitensäule gelegen) bezeichnet.

b) Die Strangzellen (Fig. 155) bilden die Hauptmasse der Nervenzellen der grauen Substanz und liegen in dieser überall (mit Ausnahme der von den motorischen Nervenzellen eingenommenen Stellen) teils zerstreut, teils in Gruppen (wahrscheinlich in allen Teilen des Querschnittes).

Die Strangzellen sind ein wichtiges Glied in der Reizübertragungskette im Rückenmark, indem sie einerseits unter dem Einfluß der peripherischen sensiblen Neurone stehen, andererseits durch ihre verzweigten Neuriten mit einer größeren Anzahl von motorischen Neuronen beider Seiten verbunden sind. Durch ihre Vermittlung können auf einen lokalen Reiz hin eine große Anzahl motorischer Neurone erregt werden. Die Strangzellen sind meist kleiner als die motorischen Nervenzellen und besitzen wenige, schwach verästelte, aber weit ausgestreckte Dendriten. Ihr Neurit tritt, nachdem er noch in der grauen Substanz viele Kollateralen abgegeben hat, in die weiße Substanz (in den Vorder- oder Seitenstrang, sehr selten in den Hinterstrang), und zwar entweder derselben („homolaterale Zellen“) oder der entgegengesetzten Seite („kontralaterale Zellen“). Zellen der letzteren Art hat man auch Kommissurenzellen genannt, weil ihr Neurit die vordere Kommissur durchsetzt, ehe er in die weiße Substanz eintritt.

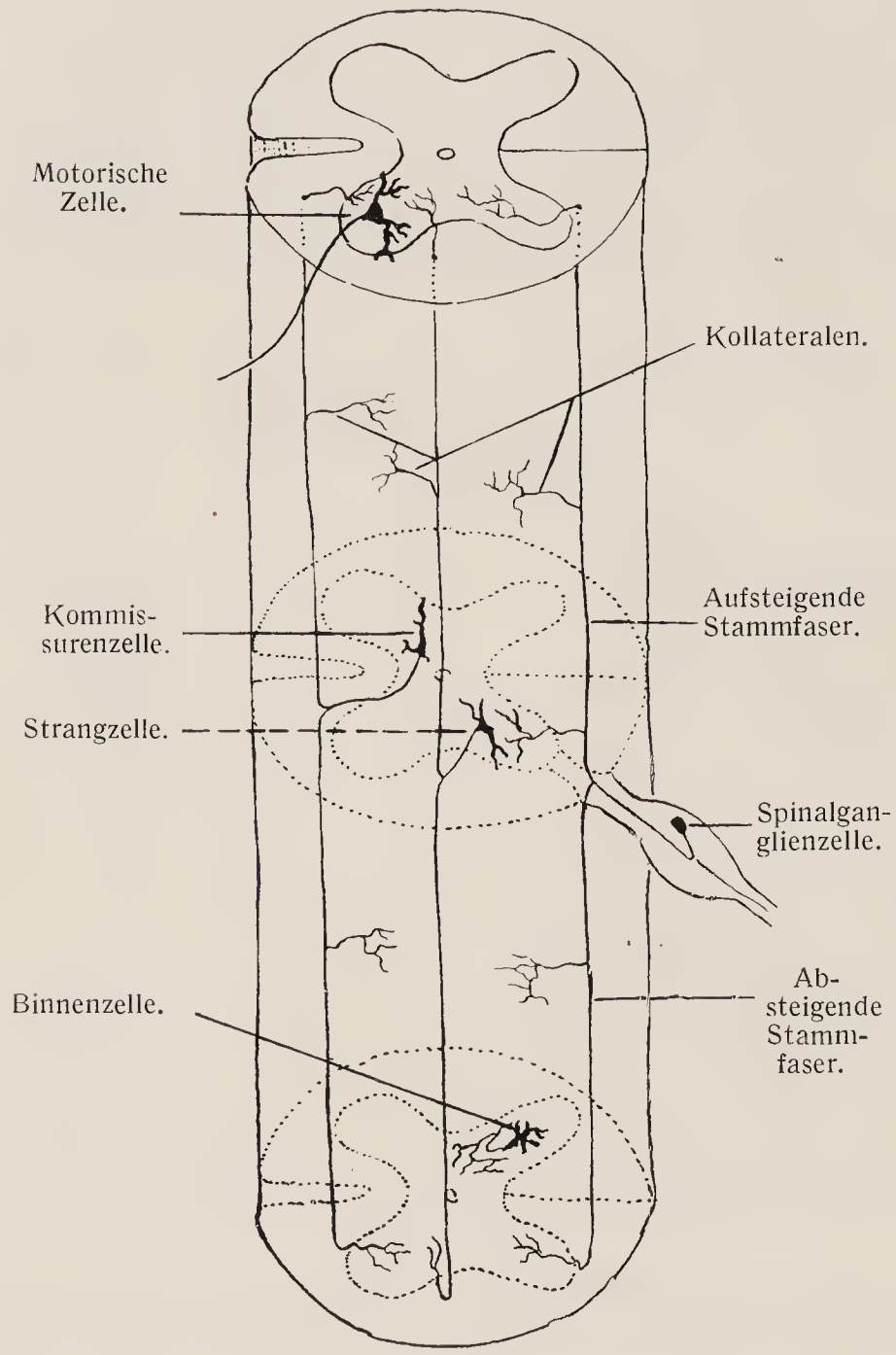

Fig. 155.
Schema der Lage und Verästelung der Nervenzellen sowie der hinteren Wurzeln des Rückenmarkes.

Die Kommissurenzellen nehmen ein Feld ein, welches den Zentralkanal von der ventralen Seite her bogenförmig umfaßt; dort sind sie von besonderer, den motorischen Vordersäulenzellen nahekommender Größe. Auch weiter hinten, im mittleren Abschnitt der grauen Substanz, finden sich noch zerstreute Kommissurenzellen, dagegen fehlen sie in der Hintersäule.

In der weißen Substanz angelangt, teilt sich der Neurit der meisten Strangzellen in eine vertikal auf- und absteigende „Stammfaser“, die während ihres parallel der Rückenmarkslängsachse gerichteten Verlaufes Seitenäste (Kollateralen) abgibt, welche wieder in die graue Substanz einbiegen und hier frei verästelt enden; auch die Stammfasern selbst enden schließlich wie eine Kollaterale. Die vom Vorderstrang eintretenden Kollateralen dringen einzeln oder bündelweise in die Vordersäule, wo sie die großen motorischen Zellen umspinnen, besonders zahlreich sind die vom Seitenstrang herkommenden Kollateralen. Beim Erwachsenen sind die Neuriten aller Strangzellen mit einer Markscheide umgeben.

Es gibt auch noch andere Strangzellen, deren Neurit in die weiße Substanz tritt und dort ohne Teilung auf- oder abwärts umbiegt. Unter dem Namen „plurifunikuläre Zellen“ sind Strangzellen beschrieben worden, deren Neurit in der grauen Substanz sich in 2 oder 3 Äste teilt, die sich in ebenso viele Fasern verschiedener Stränge fortsetzen.

c) Die Binnenzellen, die die graue Substanz nicht überschreiten, besitzen ganz kurze, sich rasch verästelnde Neuriten; sie kommen in den Hintersäulen vor (Fig. 155), wo ihre Endverästelung sich entweder auf derselben oder auf der entgegengesetzten Rückenmarkshälfte ausbreitet.

d) Die Bahnzellen, deren Neurit in frontaler Richtung aufsteigt, die Erregung also von sensiblen peripherischen Neuronen in frontalere Zentren weiterleitet. Unter ihnen sind diejenigen der Clarkeschen Säulen (s. S. 156) am besten bekannt. Ihr Neurit zieht dem Kleinhirn zu.

2. Die Nervenfasern stammen, soweit sie aus den Vorder- und Seitensträngen hereintreten, zu einem Teil von den markhaltigen Kollateralen und Enden der Strangzellen-Neuriten, zum anderen Teil von (ebenfalls eine Markscheide besitzenden) Neuriten, die vom Gehirn kommen[1]). Dazu kommen noch die markhaltigen Nervenfasern der hinteren (dorsalen) Wurzeln, welche von den zentripetalen Fortsätzen der Spinalganglienzellen (S. 181) abstammen. Diese hinteren Wurzelfasern treten in das Rückenmark in zwei Gruppen ein, eine laterale — sie verläuft in der Randzone — und eine stärkere, mediale, welche im Hinterstrang verläuft. Jede dieser Fasern senkt sich von da nicht direkt in die graue Substanz, sondern teilt sich zuerst y-förmig in eine längere aufsteigende und eine kürzere absteigende Stammfaser (Fig. 156), von welchen unter rechtem Winkel viele Kollateralen entspringen (Fig. 155). Erst diese treten in die graue Substanz ein und verteilen sich mit ihren Endverästelungen fast über alle Punkte der grauen Substanz. Von der lateralen Wurzelfasergruppe endet ein Teil in der Hintersäulenspitze und bildet dort einen sehr feinfaserigen, dichten Plexus; ein zweiter Teil liegt in der Substantia gelatinosa (Fig. 157*c*); von der medialen Gruppe endet ein Teil im Dorsalkern (Clarke) (Fig. 157*a*); hier reichen die Markscheiden weiter als sonst, d. h. bis zu den letzten Endverästelungen. Ein anderer Teil, welcher den medialen Abschnitt der Substantia gelatinosa durchsetzend ventralwärts bis in die Vordersäule zieht, umspinnt dort fächerförmig ausstrahlend die motorischen Vordersäulenzellen (Fig. 157*b*); diese letzteren, sehr kräftigen Kollateralen („Reflexkollateralen“) entspringen von dem gleich an die Teilungsstellen grenzenden Abschnitt der Stammfasern und bilden das Reflexbündel.

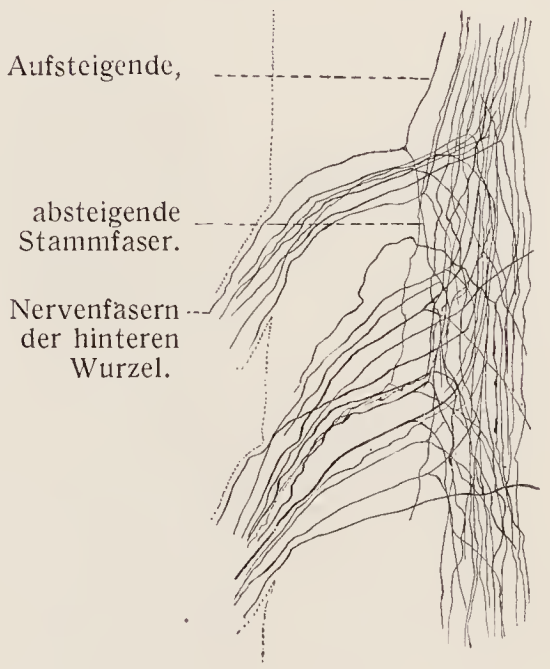

Fig. 156.

Stück eines Längsschnittes des Rückenmarkes einer neugeborenen Ratte. 110mal vergrößert. Der Schnitt hat zwei hintere Wurzeln getroffen. Kollateralen sind nicht zu sehen. Technik § 147a.

1) Bezüglich des genaueren Verlaufs dieser Partie sei auf die speziellen Lehrbücher verwiesen.

Reflexbündel und Dorsalkernkollateralen senken sich in lateralwärts konkavem Bogen in die graue Substanz und sind in ihrer ansehnlichen Masse leicht wahrzunehmen (Fig. 153). Man hat ihre Einsenkungsstelle „Einstrahlungszone", „Wurzeleintrittszone", genannt.

Ein weiterer kleiner Teil der Hinterwurzelfasern endlich tritt durch die hintere graue Kommissur in die Hintersäule der anderen Seite. Ein letzter, ebenfalls kleiner Teil geht quer durch die Hintersäulenbasis zum Seitenstrang derselben Seite. Wie die Kollateralen verhalten sich auch die Enden der Stammfasern, die wahrscheinlich erst nach langem, unter Umständen bis in die Medulla oblongata hineinreichendem Verlaufe in die graue Substanz umbiegend endigen.

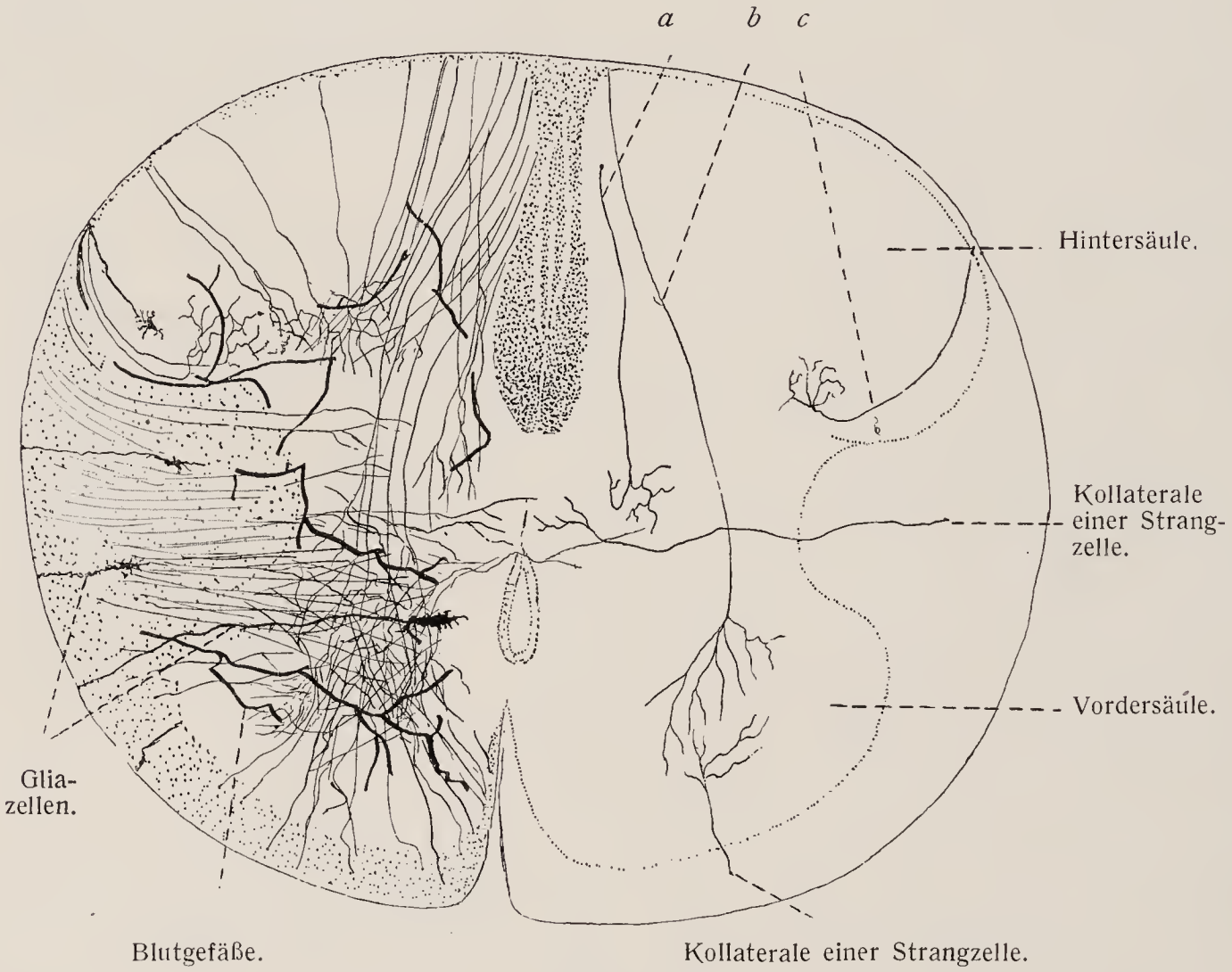

Fig. 157.

Querschnitt durch das Rückenmark einer neugeborenen Ratte, Kollateralen. 75mal vergrößert. Auf der rechten Hälfte ist nur je ein Repräsentant jeder Art eingezeichnet. Technik § 147a.

Die Eigentümlichkeiten der Subst. grisea centralis und Subst. gelatinosa, welche auch zur grauen Substanz gehören, werden durch die Menge der Neuroglia bedingt und sollen mit dieser beschrieben werden.

Was den feineren Bau der weißen Substanz betrifft, so besteht diese nur aus Nervenfasern, markhaltigen und marklosen. Die Dicke der Fasern ist sehr verschieden; die dicksten Fasern finden sich in den Vordersträngen und an den lateralen Teilen der Hinterstränge, die feinsten in den medialen Teilen der Hinterstränge und in den Seitensträngen da, wo die weiße Substanz an die graue stößt. In den übrigen Partien sind dicke und dünne Fasern gemischt vorhanden. Die meisten Nervenfasern verlaufen der Längsachse des Rückenmarkes parallel, sind also in dessen Querschnitte quer getroffen. Außerdem kommen schräg verlaufende Fasern vor. Solche liegen in größerer Anzahl vor

der grauen Kommissur und bilden, sich kreuzend, die weiße Kommissur (Fig. 153).

Sehr wichtig ist die Querschnittstopographie der weißen Substanz, deren Kenntnis zum Verständnis vieler Krankheitsbilder notwendig ist; bezüglich dieser Topographie muß auf die Spezialschriften verwiesen werden.

Die Neuroglia, deren elementare Zusammensetzung oben (S. 92ff.) beschrieben ist, schließt die nervöse Substanz allseitig von dem Blutgefäßbindegewebsapparat ab.

Bindegewebe findet sich im Rückenmark nur sehr spärlich in der unmittelbaren Umgebung der Blutgefäße, die von der Pia mater aus von allen Seiten in die weiße Substanz eindringen, aber in der Regel vor der grauen Substanz haltmachen.

Gegen alle Bindegewebsoberflächen (also auch an den Gefäßgrenzen) sind feinere oder gröbere gliöse Membranae limitantes ausgebildet. Besonders kräftig ist eine solche an der ganzen Oberfläche des Rückenmarkes (sogenannte Hornspongiosa) zu finden, wo sie von einem dichten Filz von Gliafasern gestützt wird (Fig. 158).

Von hier aus erstrecken sich verschieden kräftige gliöse Septen in die weiße Substanz hinein.

Die weiße Substanz wird von dem ziemlich gleichmäßig verteilten gliösen Zellverband durchzogen, der alle Nervenfasern umhüllt; die in der weißen Substanz liegenden Zellkerne gehören sämtlich der Glia an.

Mit der Golgi-Methode (s. Technik § 26), die nur Bruchstücke der Glia inkrustiert, stellen sich die Elemente der Glia in der weißen Substanz meist als „Langstrahler“ (s. Fig. 105, S. 95) dar.

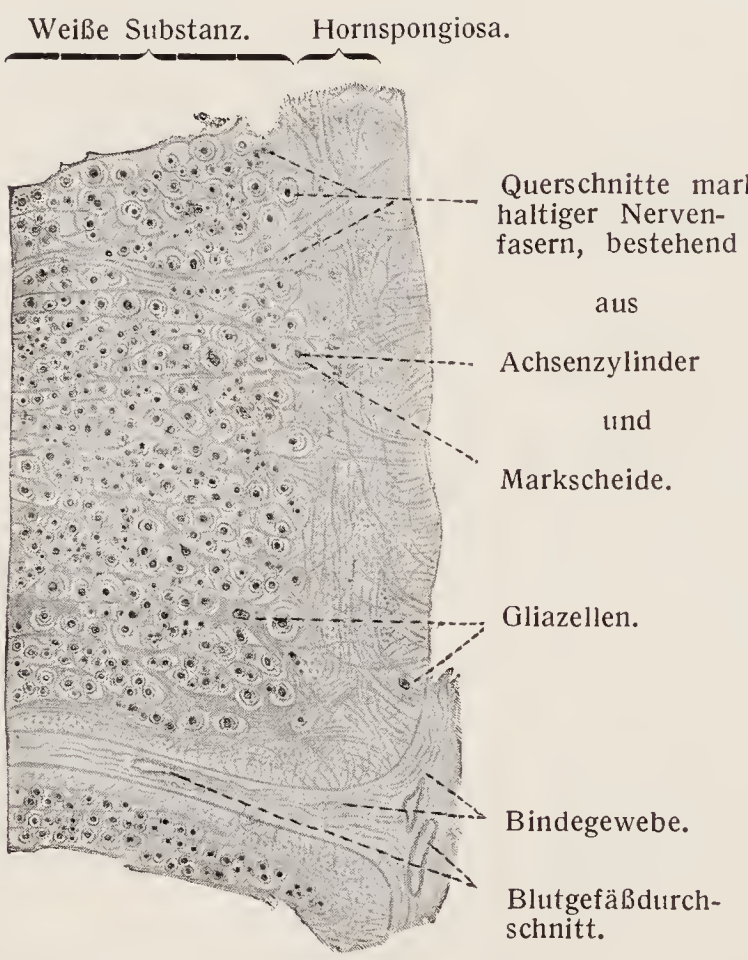

Fig. 158.

Stück eines Querschnittes des menschlichen Rückenmarkes (Seitenstranggegend). 180mal vergrößert. Technik § 146b.

In der grauen Substanz bildet die Glia teilweise einen noch dichteren Filz; man findet hier die sogenannten Kurzstrahler am häufigsten.

Besonders reich an gliöser Substanz ist die unmittelbare Umgebung des Zentralkanals, der bei jüngeren Individuen regelmäßig mit den Ependymzellen (s. S. 95) ausgekleidet ist.

In Golgi-Präparaten besitzen die Ependymzellen einen radiär die graue, bei Embryonen auch die weiße Substanz durchsetzenden Fortsatz; nach dem Lumen zu sind diese Zellen mit fädigen Anhängen versehen.

Beim Erwachsenen setzen sich die Ependymzellen nur hinten (in das Septum medianum posterius) und vorne, bis zum Grunde der Fissura mediana anterior noch bis zur Oberfläche des Rückenmarkes fort.

Sehr oft ist der Zentralkanal beim Erwachsenen durch gewucherte Ependymzellen ganz oder teilweise geschlossen.

Gehirn.

Die Zusammensetzung des Gehirnes findet ihren charakteristischen Ausdruck sowohl in der Anordnung der weißen Substanzen wie in den auch hier durch die mehr graue Farbe auffallenden Ganglienzellgruppen. Bieten die aus markhaltigen Nervenfasern zusammengesetzten weißen Substanzen histologisch keine Besonderheiten, so ist dies im höchsten Grade bei den grauen Substanzen der Fall, die nach Form, Zusammenlagerung, Größe und Pigmentgehalt der Ganglienzellen viele bedeutsame Unterschiede aufweisen. Der Verteilung der grauen Substanzen folgt deshalb naturgemäß die Darstellung.

Die hochkomplizierte Zusammensetzung des Gehirns entstammt einer embryonalen Anlage, die sich histologisch zunächst dem Rückenmarke durchaus ähnlich verhält. So behalten denn auch Teile des Gehirnes zeitlebens in ihrem Aufbau eine innige Verwandtschaft zum Rückenmarke bei. Insbesondere sind dies Teile, die dem Ventrikelsystem der kaudaleren Hirnabschnitte anliegen. Die charakteristischen Abweichungen hängen mit den besonderen Aufgaben zusammen, die die Ausbildung der Sinnesorgane und der großen regulativen Apparate (Großhirnrinde, Kleinhirnrinde u. a.) mit sich bringen. Die dem Hirnstamm eingelagerten Teile umfassen das zentrale Höhlengrau, die Ursprungs- und Endkerne der Hirnnerven und gewisse als dem vegetativen System zugehörig erkannte Ganglienzellgruppen (besonders im Zwischenhirne).

Ontogenetisch sehr frühzeitig kommt es zur Absonderung großer Ganglienzellgruppen, die neue besondere Formationen bilden; unter ihnen sind am auffälligsten die sogenannten Stammganglien des Großhirnes, die Substantia nigra, der Nucleus ruber, der Nucleus olivaris inf. und der N. dentatus des Kleinhirnes. Die Ganglienzellgruppen bleiben dem Ventrikelsystem noch relativ genähert, während sich endlich durch frühzeitige Zellabwanderung die grauen Rindensubstanzen in Groß- und Kleinhirn ausbilden. Diese stellen die größte Abweichung vom einfacheren Aufbau der Nervensubstanz dar, zeigen gleichzeitig in Aufbau und Funktion das höchste erreichte Differenzierungsstadium.

Den Ausgangsort für die Ausbildung aller Strukturen im Gehirn bildet wiederum die dem Ventrikelsystem anliegende Matrix, deren Überrest als Ependym alle Hohlräume des Gehirnes auskleidet. Ihm kommen die gleichen Charaktere wie im Rückenmarke zu; auf die besondere Ausgestaltung dieses einschichtigen Epithels im Bereiche der Plexus chorioidei wird unten (S. 176) besonders eingegangen.

a) Die dem Rückenmarksgrau ähnlich gebauten Teile des Hirnstammes.

Hierher gehören die Ganglienzellgruppen, die von mannigfachen kurzen und langen Bahnen durchsetzt, in den Gebieten des Hirnstammes von der Rautengrube bis zum Infundibulum mit dem Ursprunge der motorischen, dem Eintritt der sensiblen Hirnnerven in Verbindung stehen. Ferner kennen wir auch im Hirnstamm große Nervenzellhaufen, die etwa mit den Bahnzellen des Rückenmarkes in Vergleich zu setzen sind ([sensible] Hinterstrangkerne, [motorische] Nucleus ruber u. a.); diese sind Nervenzellsysteme, die in die Kette der langen motorischen und sensiblen Bahnen eingeschaltet sind. Auch Strangzellen fehlen dem Hirnstamm natürlich nicht.

Histologisch finden wir deshalb prinzipiell die gleichen Zellformen wie im Rückenmark, multipolare (in den Ursprungskernen des motorischen Trigeminusanteiles und im Hypoglossuskern auffallend große) motorische Zellen, ferner Zellen vom Typus der Bahnzellen, Strangzellen usw. (eine ins Einzelne gehende Schilderung kann hiervon nicht gegeben werden).

In neuerer Zeit wendet sich die Aufmerksamkeit besonders den Zentren für das vegetative Nervensystem zu, die vermutlich durch die ganze Länge des Hirnstammes verteilt, ihren kranialen Abschluß im Zwischenhirn finden. Hier gehören die in dichte Fasergeflechte eingeschlossenen Gruppen kleiner Ganglienzellen, wie sie im zentralen Höhlengrau des III. Ventrikels (mediale Fläche des Thalamus, Tuber cinereum, Corpus mamillare, Ganglion interpedunculare usw.) gefunden werden, zu den vegetativen Zentren. Hierfür spricht auch die Ähnlichkeit der hier gefundenen Ganglienzellen mit denjenigen des viszeralen Vaguskernes und der vegetativen Anteile in den Seitenhörnern des Rückenmarkes.

Aus der großen Zahl der besonderen Einrichtungen des Hirnstammes greifen wir hier noch die Oliva inferior nebst dem N. dentatus, die Substantia nigra und die sogenannten Stammganglien heraus.

b) Oliva inferior und N. dentatus.

In allen wesentlichen Einzelheiten des Aufbaues übereinstimmend, haben wir hier anscheinend Apparate vor uns, die in irgendeiner Beziehung zur Regulation des Gleichgewichtes stehen; diese Gebilde sind beim aufrecht gehenden Menschen bedeutend stärker entwickelt als bei den vierbeinigen Säugern.

Die ziemlich einheitlich gebauten Ganglienzellen dieser gefalteten grauen Substanz sind von mittlerer (18—25 μ) Größe, besitzen zahlreiche, kleine Nißlkörper, zumeist reichlich gelbes Pigment und viele sehr stark verästelte Dendriten; der Neurit geht mannigfache Verbindungen ein, von denen z. B. die Verbindung der unteren Olive mit dem Kleinhirn, des N. dentatus mit dem N. ruber (von da Bahnen zu den motorischen Kernen des Rückenmarkes) sichergestellt sind.

c) Substantia nigra.

Hier wird die schon makroskopisch sichtbare Dunkelfärbung dadurch hervorgerufen, daß ein Teil der meist spindelförmigen Ganglienzellen ein tiefdunkelbraunes, feinkörnig angeordnetes Pigment enthalten (Melanin).

Das Pigment, das den meisten Tieren an dieser Stelle fehlt, entwickelt sich beim Menschen vom 4. bis zum 18. Lebensjahre, ohne dann weiterhin zuzunehmen. Auch beim erwachsenen Menschen ist es nur in der dorsomedialen Zone dieses Zentrums enthalten. Die Bedeutung dieser Pigmentierung, die auch in den Nervenzellen des Locus coeruleus und des dorsalen Vaguskernes zu finden ist, bedarf noch der Aufklärung. Nach neueren Untersuchungen gehört der basal gelegene Abschnitt der Subst. nigra (Zona reticulata) strukturell zum Globus pallidus.

d) Die Stammganglien.

Diese in ihrer Bedeutung noch stark umstrittenen gewaltigen Nervensubstanzanhäufungen, die man in N. caudatus und N. lentiformis unterteilt, enthalten zahlreiche, meist kleinere multipolare Ganglienzellen, deren Form und Verteilung es besser erscheinen lassen, den N. caudatus und das Putamen des Linsenkernes zusammenzufassen und vom Globus pallidus abzutrennen; auch neuere experimentell physiologische, wie pathologische Erfahrungen deuten in diese Richtung.

Die dunklere Färbung des N. caudatus und des Putamens rühren von dem größeren Zellreichtum dieser Abschnitte her, während der Globus pallidus seine eigenartige Farbe einmal einem größeren Reich-

tum an Nervenfasern, dann auch dem Vorhandensein eines gelblichen Pigmentes verdankt.

Im Globus pallidus findet sich nur eine Art von Nervenzellen, die, von länglicher Form, sehr lange und dicke Dendriten besitzen und parallelstreifig angeordnete Nißlkörperchen aufweisen. N. caudatus und Putamen enthalten dagegen zwei Zellarten: neben solchen, die den Zellen im Globus pallidus ähnlich sehen, zahlreiche, dicht liegende kleine Nervenzellen.

Nach neueren Forschungen sind die Stammganglien ein wichtiges, übergeordnetes Zentrum für zahlreiche Automatismen und stehen durch viele Bahnen mit kaudaleren Zentren in Verbindung; unter den letzteren spielt die Regio hypothalamica, über deren äußerst komplizierte Zusammensetzung hier nichts gesagt werden soll, eine wichtige Mittlerrolle.

In besonderer Weise gehören mit dem Globus pallidus der N. ruber, ein Teil der Subst. nigra, das Corpus Luysi und der N. dentatus cerebelli zusammen. Diese Zentren enthalten alle in verschiedenem Grade gelöstes Eisen und besitzen eine charakteristische Eigenfarbe. Sie bilden zusammen die Hauptmasse des sogenannten extrapyramidalen motorischen Systems, das der automatischen Regulierung der Körperbewegungen vorsteht.

e) Die Großhirnrinde.

Wie in allen Teilen der grauen Substanz, so sind auch hier Nervenzellen, Nervenfasern und Glia die Elemente, die das histologische Bild bestimmen. Die typische Art ihrer Zusammenlagerung ist in der Großhirnrinde, wenn man die Zellen betrachtet, eine bestimmte, parallel zur Oberfläche angeordnete Schichtung.

Dies kommt besonders gut an Zellenpräparaten (Färbung nach Nißl) zum Ausdruck. Faserpräparate (Weigertsche Markscheidenfärbung) müssen zur Ergänzung herangezogen werden.

Trotz der scheinbaren Gleichförmigkeit in der Zusammensetzung der Großhirnrinde bestehen im einzelnen nicht unerhebliche Verschiedenheiten, die für die einzelnen Areae bestimmte Schichtungsformen erkennen lassen. Für jedes nachweislich einer besonderen Funktion vorstehende Rindengebiet gibt es einen besonderen Schichtungstypus (Zytoarchitektonik)[1]).

In früher Embryonalperiode besteht die Wand des Großhirns, ähnlich wie diejenige des Rückenmarkes und der übrigen Teile des Zentralnervensystems, aus drei Schichten (Fig. 159): 1. aus der zellreichen Matrix, die dem Ventrikel unmittelbar anliegt, 2. der weniger zellreichen Mantelschicht und 3. der zellfreien Randschicht.

Mit dem weiteren Dickenwachstum der Großhirnwand wandern immer mehr Neuroblasten (s. S. 154) in die Mantelzone ein, ohne daß es zunächst zu der typischen Schichtung kommt; diese bildet sich erst im 6.—7. Embryonalmonat aus.

Der Ausgangszustand, der auch in einer großen Reihe von Rindenarealen beibehalten wird, besitzt, wenn wir ausschließlich die Verteilung der Zellen berücksichtigen, sechs Schichten. Diese sind:

I. Lamina zonalis,

II. Lamina granularis externa,

---

1) Siehe darüber Genaueres bei K. Brodmann in Lewandowsky, Handbuch der Neurologie, Teil I, 1. Auf die ebenfalls erheblichen Verschiedenheiten, die sich bei Berücksichtigung des Faserverlaufes in dem Aufbau der Areae ergeben (Myeloarchitektonik) kann hier nicht eingegangen werden.

III. Lamina pyramidalis,
IV. Lamina granularis interna,
V. Lamina ganglionaris,
VI. Lamina multiformis.

Von diesem Grundtypus (Fig. 160 u. 161) lassen sich die Abweichungen in der Schichtung bei verschiedenen Rindenarealen verstehen, indem es da entweder zu einer Schichtenvermehrung (durch Unterteilung einer oder der anderen Schichte) oder zu einer Schichtenverminderung kommt.

Die Abgrenzung eines Areals mit bestimmtem Schichtungstypus gegen ein anderes ist in der Regel ziemlich scharf ausgeprägt.

Zu dem typischen Aufbau eines Rindenbildes trägt auch die Verteilungsart der Nervenfasern bei. Überall strahlen aus dem Rindenweiß Faserbündel (sogenannte Radii) in das Rindengrau ein. Innerhalb des Graus werden verschiedene Lagen angetroffen, in denen sich Gruppen von Nervenfasern parallel zur Oberfläche ausbreiten (tangentiales Flechtwerk in der Lamina zonalis, superradiäres Flechtwerk in den oberen Lagen der III. Schichte, interradiäres Flechtwerk etwa in der IV. Schichte).

Auch in dieser Beziehung sind die einzelnen Rindenareale recht verschieden ausgebildet.

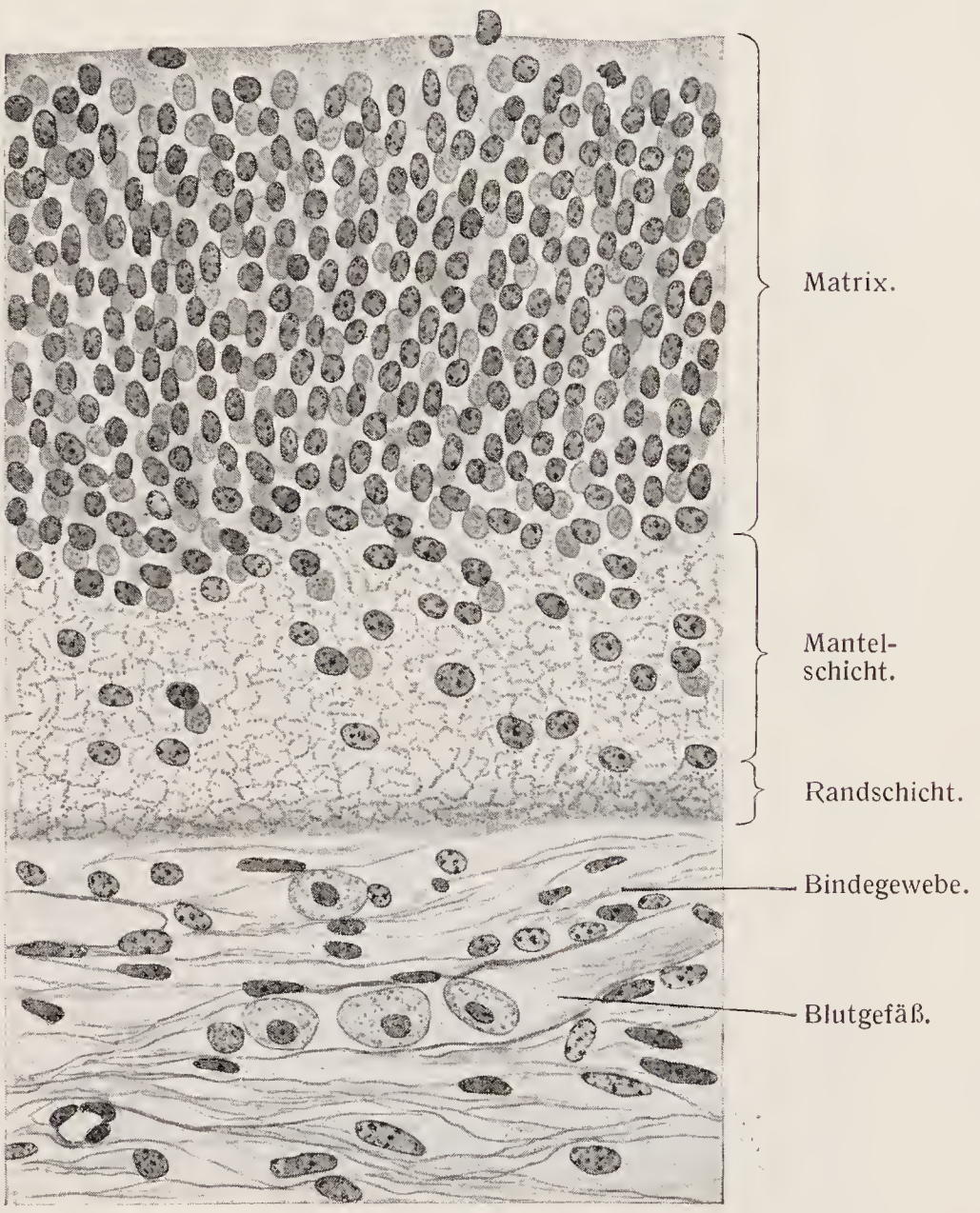

Fig. 159.
Querschnitt durch die Wand des Großhirns bei einem ca. 10 Wochen alten menschlichen Embryo. 500mal vergrößert.

In den einzelnen Schichten der Großhirnrinde sind folgende Strukturen bemerkenswert.

I. Lamina zonalis (Molekularschicht, Neurogliaschicht). In dieser Grenzschichte gegen das piale Bindegewebe ist die Glia, die in den oberflächlichsten Lagen einen dichten Grenzfilz (s. Fig. 104, S. 95) bildet, vorherrschend; in ihr verästeln sich die Dendriten der in den tieferen Schichten liegenden Nervenzellen; außerdem ist hier mehr oder weniger deutlich die Tangentialfaserschichte (Fig. 160) ausgebildet.

Bei Säugetieren finden sich hier noch in geringer Zahl die Cajalschen Zellen, die mit ihren feinen Ausläufern parallel der Hirnoberfläche liegen; ihre nervöse Natur

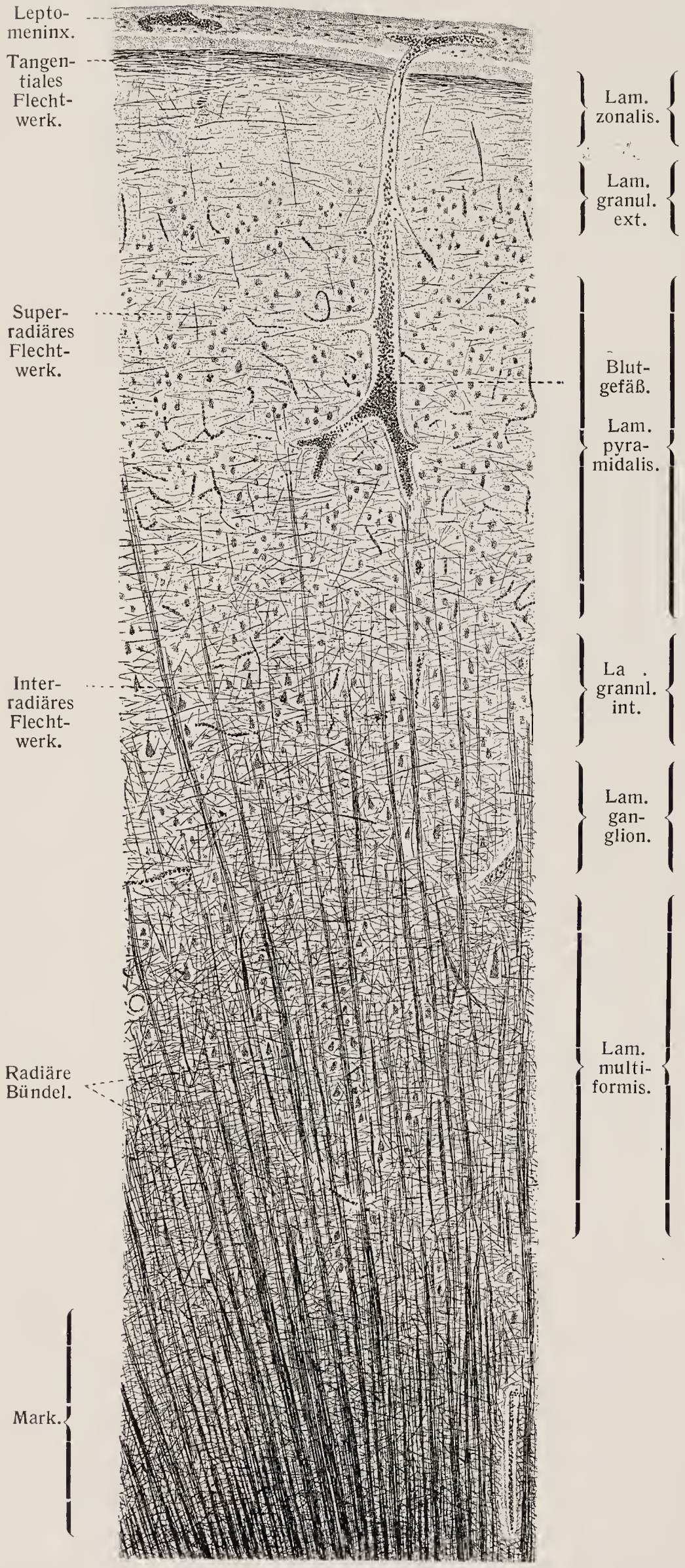

Fig. 160.

Fig. 161.

Fig. 160 und 161. Stücke senkrechter Schnitte der Großhirnrinde (hintere Zentralwindung) des erwachsenen Menschen. 45mal vergrößert. Fig. 160 Markscheidenfärbung nach Technik § 145a. Fig. 161 Zellenfärbung nach Technik § 146b.

ist unsicher. Beim Menschen treten an deren Stelle die Retziusschen Zellen, deren unregelmäßig gestalteter Körper parallel der Oberfläche lange Fortsätze aussendet, von denen kurze Seitenzweige senkrecht in die Höhe steigen; andere Fortsätze gehen in die Tiefe (Fig. 162), sie gehören wahrscheinlich zu den Gliazellen.

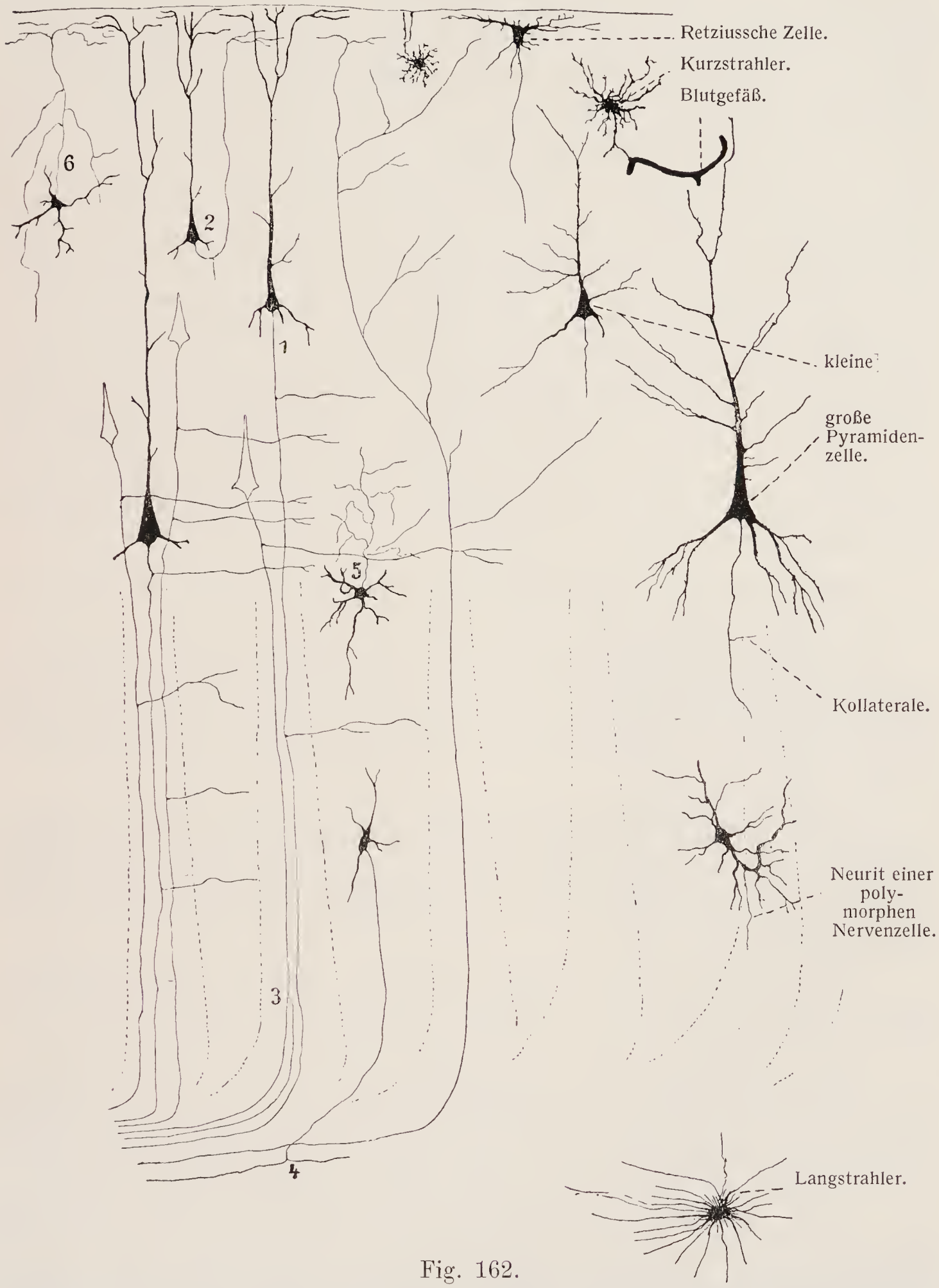

Fig. 162.

Schema der Großhirnrinde. Die Zellen rechts sind nach einem Präparate vom erwachsenen Menschen gezeichnet. 120mal vergrößert. Technik § 146b. Die radiären Bündel sind durch punktierte Linien angedeutet. Die Dicke der Hirnrinde ist im Schema auf die Hälfte reduziert, also nur 60mal vergrößert.

II. Lamina granularis externa (Schichte der kleinen Pyramidenzellen) (Fig. 161, 163, 164); in ihr liegen sehr kleine (10—12 μ) Ganglienzellen von pyramidenförmiger Gestalt; die Spitze der Pyra-

midenzelle läuft in einen langen Zytoplasmafortsatz (Dendriten) aus, der nach Abgabe kleiner Seitenzweige in die Lamina zonalis tritt, wo er in viele, oft mit kleinen Zacken besetzte Äste zerfällt (Fig. 162, I, 2). Deswegen ist auch die Größe der Pyramidenzellen schwer zu bestimmen; die bedeutenden Differenzen in den Größenangaben sind auf diesen allmählichen Übergang des Zellkörpers in den Fortsatz zurückzuführen. Von den Seitenflächen und von der Grundfläche der Pyramidenzelle entspringen nur kleine Dendriten. Der Neurit entspringt stets von der Grundfläche und zieht nach Abgabe verzweigter Seitenäste (Kollateralen) in der Regel der weißen Substanz (dem Marke) zu, um dort in eine oder, sich teilend, in zwei Nervenfasern (Fig. 162, 3) überzugehen; zuweilen aber verläuft er in die Lamina zonalis umbiegend, wo er, sich teilend, in das Geflecht der Tangentialfasern tritt (Fig. 162, 2). Der Neurit und seine Kollateralen sind von einer markhaltigen Scheide umhüllt.

III. Lamina pyramidalis (Schicht der mittleren und großen Pyramidenzellen); die Größe der Pyramidenzellen, deren sehr starker Neurit stets dem Marke zuläuft, nimmt nach der Tiefe hin zu (20 bis 40 μ). Diese Schichte ist in der Regel die bedeutendste an Ausdehnung.

IV. Lamina granularis interna. Sie ist beim erwachsenen Menschen sehr verschieden in den einzelnen Regionen ausgebildet; meist ist sie besonders zellreich; die einzelnen Zellen sind sehr klein und von sehr wechselnder Form.

Durch die in dieser Schichte schon stark ausgebildeten Radii (s. S. 165) werden die Zellen dieser Schicht oft säulenartig angeordnet.

V. Lamina ganglionaris. In vielen Regionen der Rinde auffallend zellarm, enthält sie in der Regel wieder größere, dem Pyramidentypus entsprechende Zellformen, in der Rinde der (motorischen) vorderen Zentralwindung die sogenannten Beetzschen Riesenpyramidenzellen (s. Fig. 163).

Diese pyramidenförmigen Zellen sind die Ursprungszellen für die motorischen Pyramidenbahnen; sie gleichen den motorischen Zellen des Hirnstammes und des Rückenmarkes, die zum peripherischen motorischen Neuron gehören, in der Anordnung der Nißl-Körper, die auch hier den Zelleib „getigert“ erscheinen lassen. In den übrigen Pyramidenzellen sind die mehr feinscholligen Nißl-Körper weniger charakteristisch angeordnet.

VI. Lamina multiformis. Mit vorwiegend spindelförmigen, in der Form aber sehr wechselnden Ganglienzellen ausgestattet, bildet dieses Gebiet die meist nicht sehr scharfe Grenze gegen das Mark.

Die große Mehrzahl der Ganglienzellen der Hirnrinde steht durch ihren Neurit mit subkortikalen Zentren in Verbindung; doch gibt es außer den oben erwähnten Zellen in der II. Schicht auch sonst viele Zellen vom Golgischen Typus, deren verästelter Neurit bald auf die nähere Umgebung der Zelle beschränkt, bald bis zur Lamina zonalis ausgedehnt ist, wo er reich verästelt endet (Fig. 162, 5 u. 6).

Über die regionalen Verschiedenheiten kann in diesem Buche kein vollständiges Bild entworfen werden. Nur als Beispiele mögen an Hand von Fig. 163 und Fig. 164 zwei typische Rindenregionen besprochen werden, in denen der Aufbau von dem sechsschichtigen Grundtypus abweicht.

Fig. 163 entstammt der vorderen Zentralwindung, die wir als Ausgangspunkt der zentralen motorischen (Pyramiden-) Bahn kennen: Schicht I—III sind deutlich ausgebildet; durch das Fehlen der IV. Schicht geht Schicht III unmittelbar in Schicht V über, deren Riesenpyramiden so an die großen Pyramidenzellen der III. Schicht unmittelbar anzuschließen scheinen.

Fig. 164 ist ein Durchschnitt durch das Gebiet der Fissura calcarina, die das kortikale Sehzentrum in sich birgt; hier liegt eine Schichtenvermehrung vor, indem

die Zona granularis interna (IV) in drei Schichten geteilt erscheint. Im ganzen erscheint diese Rindenregion schmal im Vergleich zu der Rinde der Zentralwindung.

Wenn wir auch noch weit davon entfernt zu sein scheinen, die funktionelle Bedeutung der Differenzen im Aufbau der einzenlne Rindenregionen zu erkennen, so hat doch die mühsame Erforschung dieser Hirntopographie die Lokalisation einzelner Funktionen in der Großhirnrinde außerordentlich gefördert.

Die Neuroglia verhält sich derjenigen des Rückenmarkes durchaus ähnlich; die Inkrustierung mit Silberchromat (Golgi) läßt auch hier im wesentlichen zwei Bilder hervortreten: Langstrahler, vorzugsweise im Mark, und Kurzstrahler, die meist in der Rinde gefunden werden (Fig. 162).

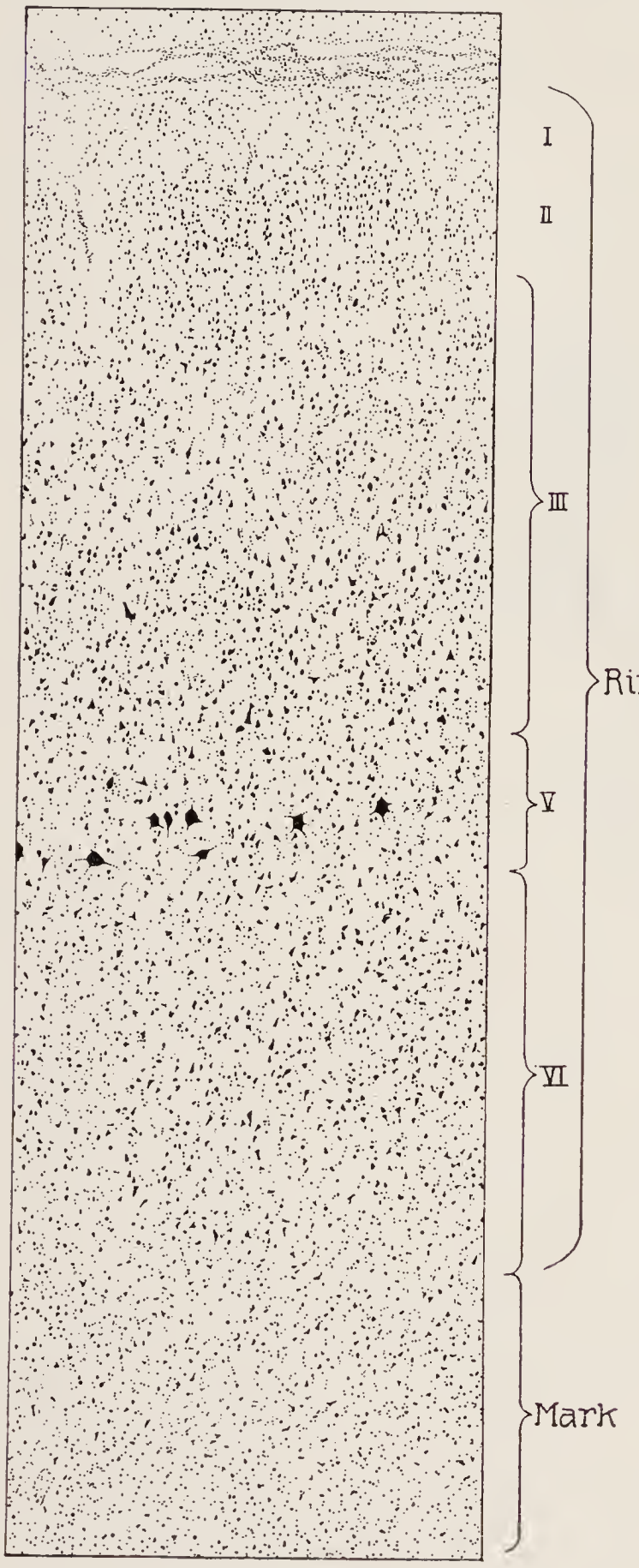

Fig. 163.
Schnitt durch die vordere Zentralwindung: Mikrophotographie, in der die Nervenzellen hervorgehoben wurden. (Präparat von Prof. Spatz-München.) 30 mal vergrößert. Technik § 108.

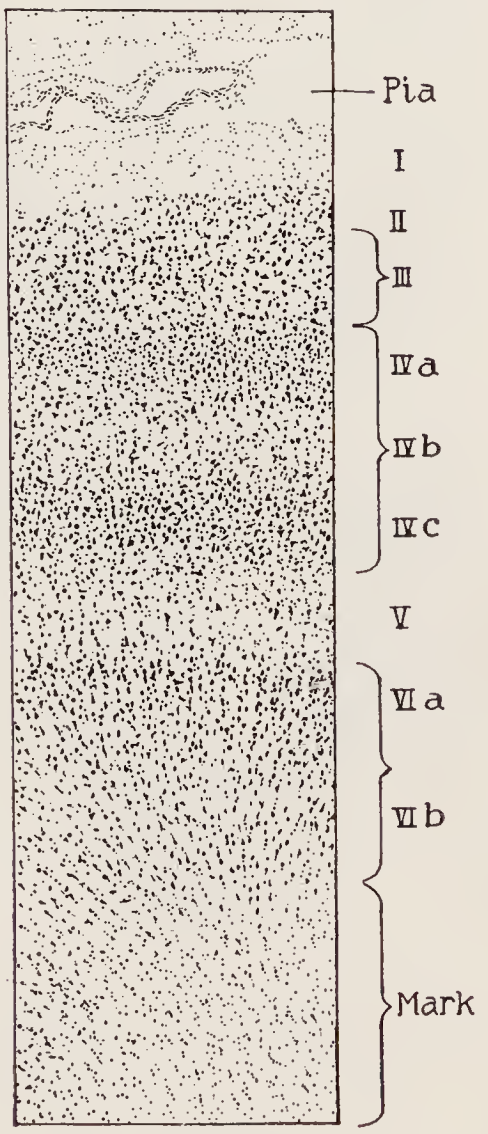

Fig. 164.
Schnitt durch die Großhirnrinde im Gebiet der Fiss. calcarina; Technik und Vergrößerung wie bei Fig. 163. (Präparat von Prof. Spatz-München.)

Auch hier sind diese Formen natürlich nur als Bruchstücke des Gliazellverbandes aufzufassen. Dieses bildet im übrigen an Blutgefäß- und Bindegewebsgrenzflächen wiederum Grenzsäume.

f) Die Kleinhirnrinde.

Da die Furchenbildung des Kleinhirns diejenige des Großhirns weit übertrifft, ist die Zahl der in der Kleinhirnrinde untergebrachten Ganglienzellen trotz der kleineren Gesamtgröße dieses Hirnteiles sehr groß. Schon mit bloßem Auge erkennt man an Durchschnitten durch das Kleinhirn das relativ geringe Ausmaß der weißen Substanz (Mark) gegenüber der Rinde. An der letzteren selbst tritt die äußerste, zellarme „Molekularschicht“ deutlich hervor gegen die zellreiche „Körnerschicht“. Erst mit dem Mikroskop erkennt man an der Grenze beider eine Lage von großen Zellkörpern, die in gewissen Abständen voneinander stehend als „Schichte der Purkinjezellen“ die Dreizahl der Rindenschichten vervollständigen (Fig. 165).

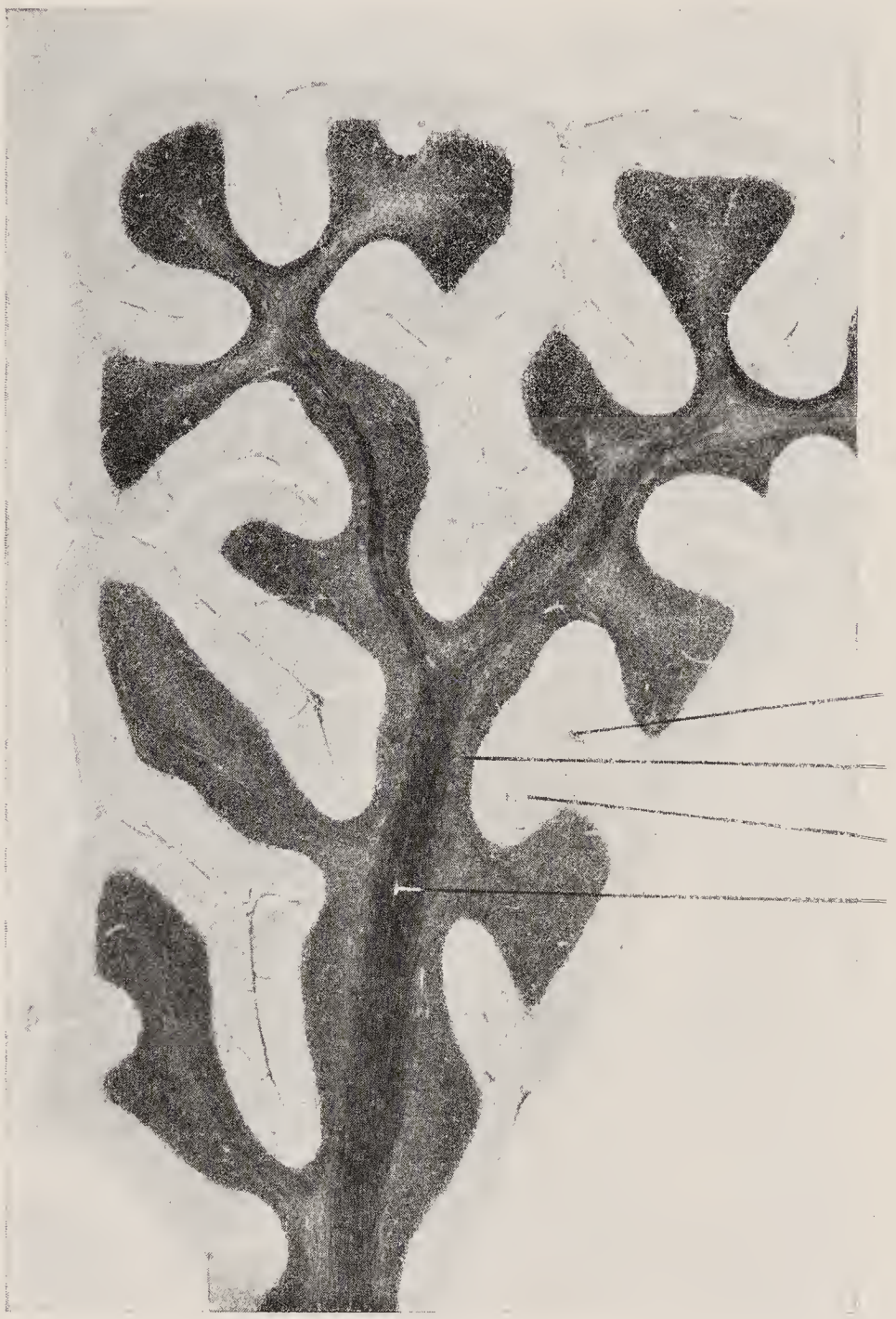

Fig. 165.
Stück eines senkrechten Schnittes durch das Kleinhirn des erwachsenen Menschen. 6mal vergrößert. Technik § 145a.

Im Kleinhirn endigen (Genaueres darüber siehe die Darstellungen, die sich mit der Bahnentopographie beschäftigen) eine große Reihe von Neuriten, die aus Rückenmarks-, Brücken- Mittelhirnganglienzellen, zu einem bedeutenden Teile auch aus den Oliven stammen. Die genauere Endigungsweise dieser Fasern ist nicht bekannt. Zu einem großen Teile dürfte ihre Endaufsplitterung aber in der Körnerschichte zu suchen sein.

Der weitaus größte Teil der Ganglienzellen, die wir in der Kleinhirnrinde finden, erstreckt sich mit ihrem Neuriten nicht über das Gebiet der Kleinhirnrinde hinaus, muß also mit uns unbekannten Assoziationsverrichtungen in diesem Gebiete selbst betraut sein.

Nur die Purkinjezellen entsenden einen langen Neuriten, der in das Mark übertritt. Sein Ziel ist uns unbekannt.

Solange die Kleinhirnrinde noch nicht völlig entwickelt ist, besteht eine Reihe von Eigentümlichkeiten, die dem Erwachsenen fehlen. So findet sich bei Embryonen und jungen Tieren über der noch wenig ausgebildeten Molekularschicht eine „ober-

flächliche Körnerschichte"; diese bleibt bei vielen Tieren zeitlebens erhalten, beim Menschen kann sie bei Entwicklungsstörungen, z. B. bei Idiotie auch im späteren Leben gefunden werden. Die Zellen dieser embryonalen Schichte wandern zum Teil in die tieferen Schichten aus, zum Teil bilden sie sich zu Gliazellen um.

Wir besprechen zuerst die Purkinjezellen und die mit ihnen unmittelbar in Verbindung stehenden Bildungen.

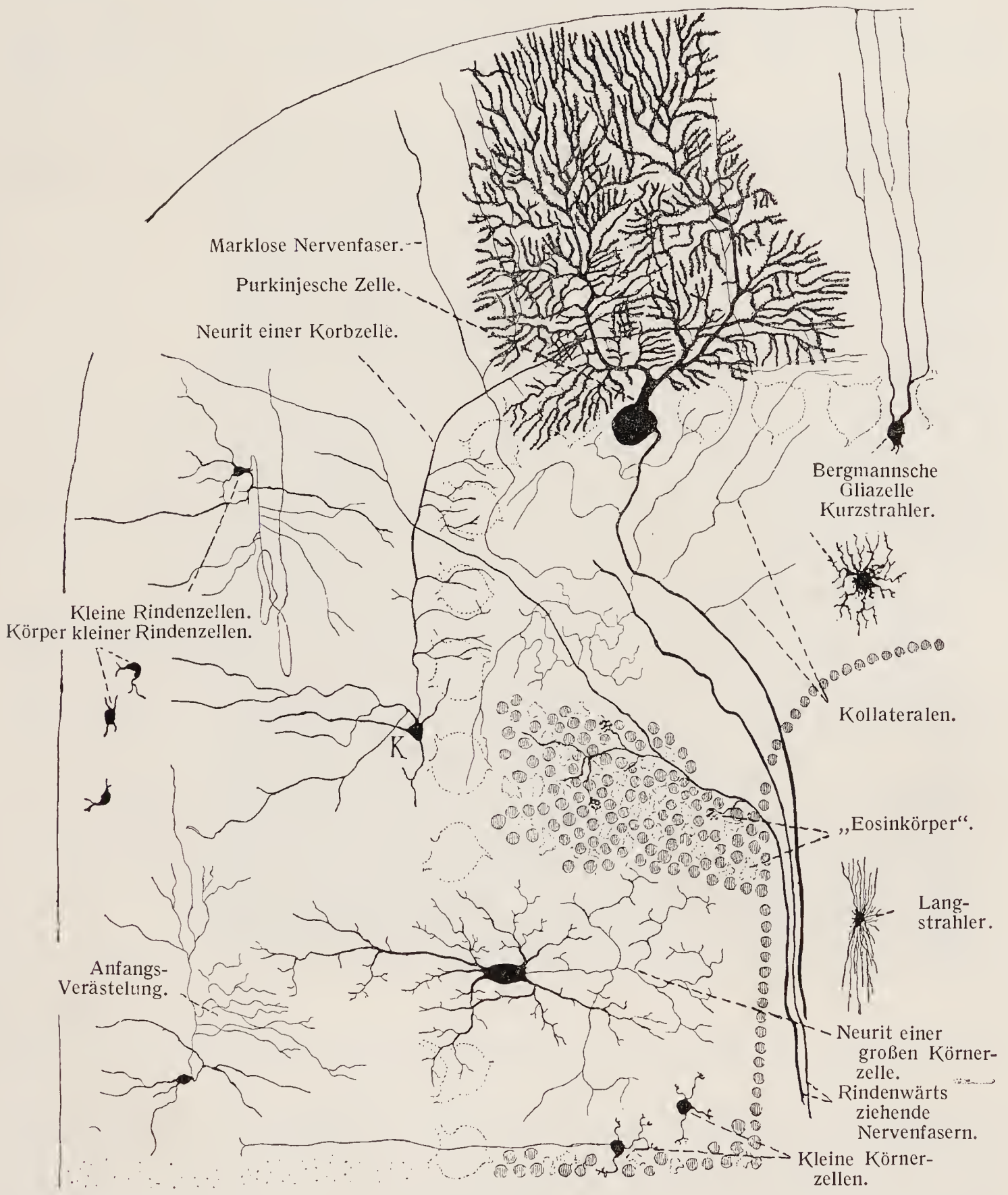

Fig. 166.

Schema der Kleinhirnrinde. Alle Elemente sind nach Präparaten vom erwachsenen Menschen (120 mal vergrößert) gezeichnet. Technik § 147 c. *K* Korbzelle.

Ihr etwa birnenförmiger, pigmentarmer Körper, der von gut entwickelten Nissl-Schollen eingenommen wird, schickt zwei starke Dendriten in die Molekularschichte, welche sich dortselbst in ein ungemein reiches Astwerk verzweigen und bis zur freien Rindenoberfläche reichen (Fig. 99, S. 90 und Fig. 166). Das gesamte, reichverzweigte Dendritensystem nimmt ebenso, wie wir es an Spalierbäumen kennen, nur eine relativ schmale Schicht ein; die Ausbreitungsebene steht immer quer zur

Längsrichtung der Windungen, so daß die Verästelung nur auf Querschnitten der Windungen zu sehen ist.

Die Ursprungsstelle des Neuriten ist der Körnerschichte zugekehrt; die zuerst marklose Gliahülle wird noch innerhalb der Körnerschicht markhaltig (s. S. 97); Kollateralen, die hier abgegeben werden, verästeln sich entweder noch in der Körnerschicht, oder sie laufen in die Umgebung der Purkinjezellkörper zurück, um dort zu enden.

Endlich gelangt der Neurit in die Markschichte.

Die Zellkörper der Purkinjezellen werden von Fibrillenkörben umschlossen (Fig. 167), deren Fibrillen sich größtenteils aus den Ver-

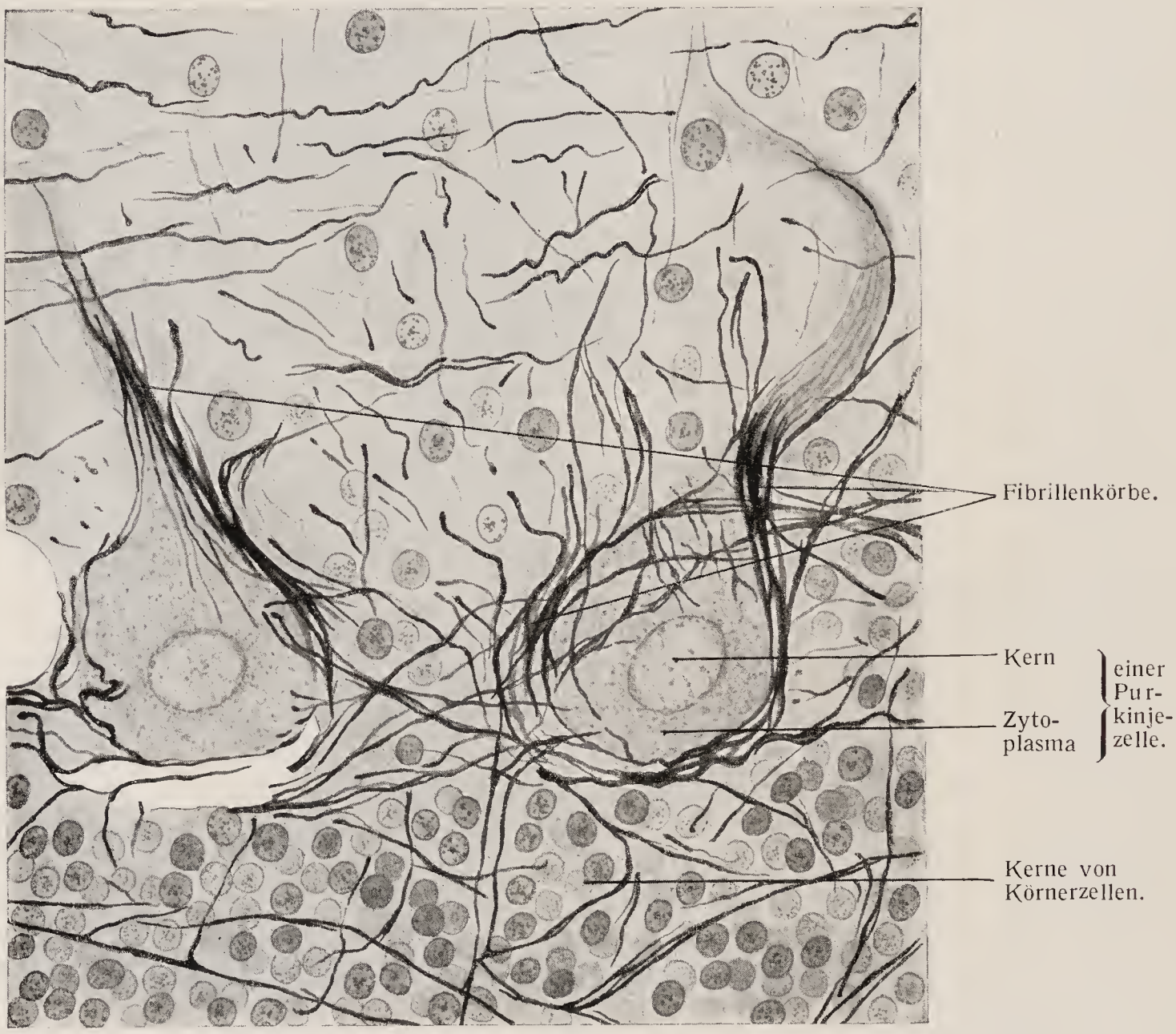

Fig. 167.

Fibrillenkörbe um die Purkinjezellen. 750mal vergrößert. (Präparat von Prof. Ph. Stöhr jun., Bonn.) Technik § 152.

zweigungen der in der Molekularschichte gelegenen (2.) Korbzellen herleiten lassen (Fig. 166).

Die Korbzellen sind multipolare Ganglienzellen, deren Dendriten hauptsächlich gegen die Oberfläche streben. Ihr langer, anfangs dünner, weiterhin dicker Neurit verläuft horizontal in der Querrichtung der Windungen und schickt gegen die Oberfläche einzelne Kollateralen; wichtig sind aber vor allem die Äste des Neuriten, die er senkrecht in die Tiefe an die Fibrillenkörbe der Purkinjezellen entsendet. An der Bildung der Fibrillenkörbe haben aber wohl zweifellos auch andere Zellen Anteil, zum Teil auch solche, die in der Körnerschichte liegen; die von hier kommenden Fibrillenzüge nennt man auch „Kletterfasern“; sie reichen außerdem bis zu den Dendritenverzweigungen der Purkinjezellen. Zweifellos bilden die Fibrillenkörbe ein hochkompliziertes und wichtiges, wenn auch noch nicht deutbares Strukturelement der Kleinhirnrinde.

In der Molekularschicht, die zu einem großen Teil von den Dendritenverzweigungen der beiden eben beschriebenen Zellarten eingenommen wird, kommen außerdem noch (3.) sogenannte kleine Rindenzellen vor.

Sie unterscheiden sich von den Korbzellen hauptsächlich dadurch, daß sie mit den Fibrillenkörben nicht in Beziehung treten (Fig. 166).

Wenig geklärt ist noch die Zusammensetzung der Körnerschicht, in der wir neben zahlreichen Zellen ein dichtes Flechtwerk von Fibrillen finden, die zur Endaufsplitterung der rindenwärts ziehenden Fasern gehören (Fig. 169).

Dieses Fasergeflecht wird auch von den Neuriten der Purkinjezellen durchzogen. Außer diesen und den oben erwähnten Fasern liegen zwischen den Zellen

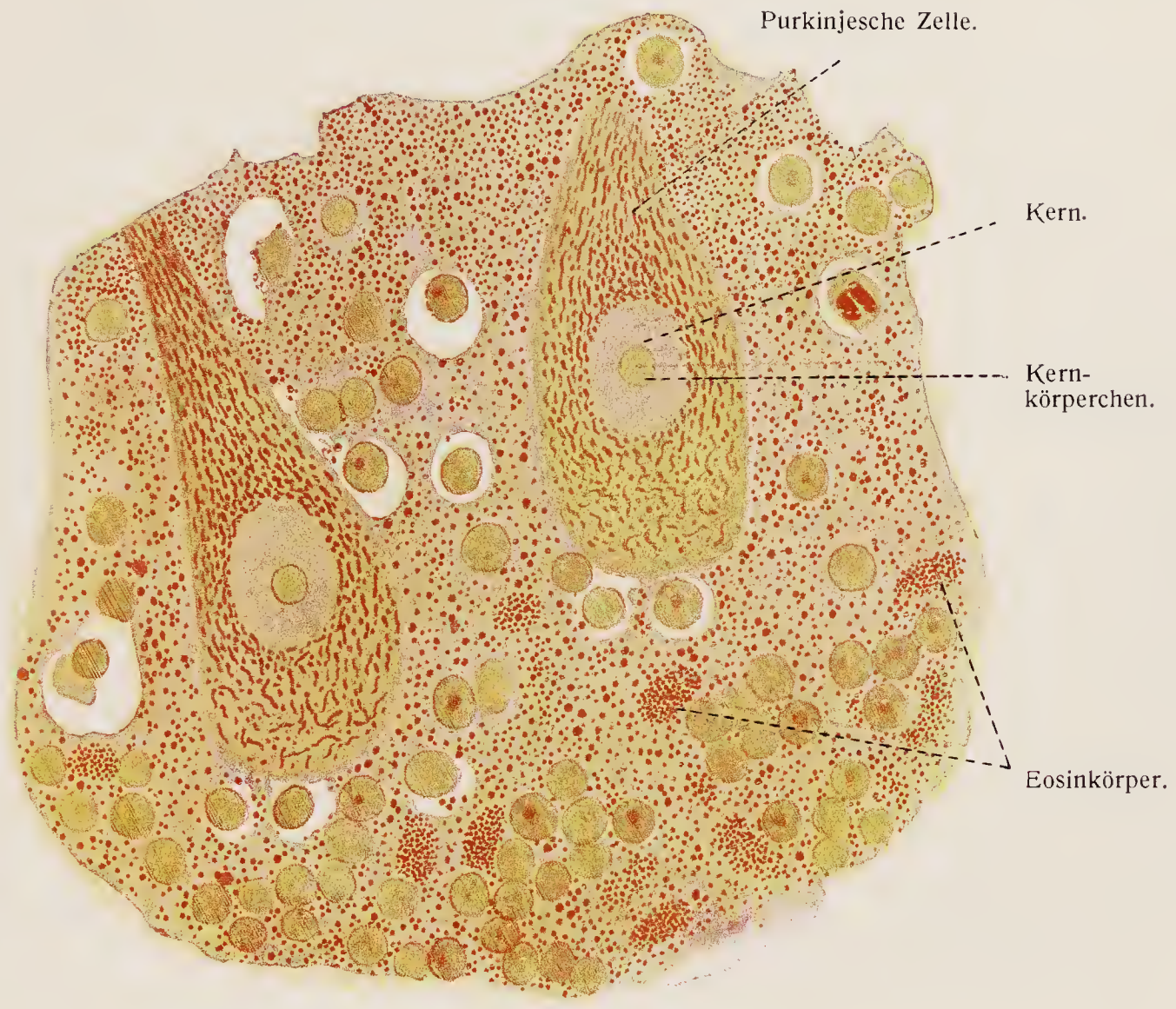

Fig. 168.

Zwei Zellkörper (ohne Fortsätze gezeichnet) von Purkinjeschen Zellen mit Plastosomen. Außerdem „Eosinkörper“ und Granula. Technik § 148.

der Körnerschicht eigentümliche körnig strukturierte Substanzhaufen, die sich wie Plastosomen färben, daher von manchen Autoren als Neurosomenhaufen bezeichnet werden; auch bei der üblichen Hämatoxylin-Eosinfärbung nehmen sie reichlich Farbstoff (und zwar Eosin) auf, weswegen man sie auch „Eosinkörper“ genannt hat. Andere Autoren endlich sehen in diesen Strukturen Degenerationsprodukte von Fibrillen. Mit der Endaufsplitterung der Nervenfasern stehen sie offenbar in inniger Beziehung.

Unter den Zellen der Körnerschicht unterscheidet man 4. die kleinen und 5. die großen Körnerzellen, die im Golgibild durch ihre charakteristischen Formen sehr leicht zu unterscheiden sind. Die Neuriten beider Zellformen verlassen die Kleinhirnrinde nicht.

Dabei sind die kleinen Körnerzellen multipolare Ganglienzellen mit kurzen, krallenförmig endigenden Dendriten und einem feinen, von keiner Markscheide umhüllten Neuriten, der senkrecht in die Molekularschichte zieht und dort T-förmig in zwei Äste sich teilt; diese Äste verlaufen längs der Windungen, parallel der Oberfläche derselben und enden frei und unverästelt.

Die großen Körnerzellen, welche an Zahl gegen die kleinen sehr zurücktreten, sind ebenfalls multipolar, aber doppelt so groß wie die zuerst beschriebenen; ihre reicher verästelten Dendriten (Fig. 166) reichen bis in die Molekularschicht hinein, während der markwärts gerichtete Neurit sich noch innerhalb der Körnerschicht in ein sehr reiches Astwerk auflöst.

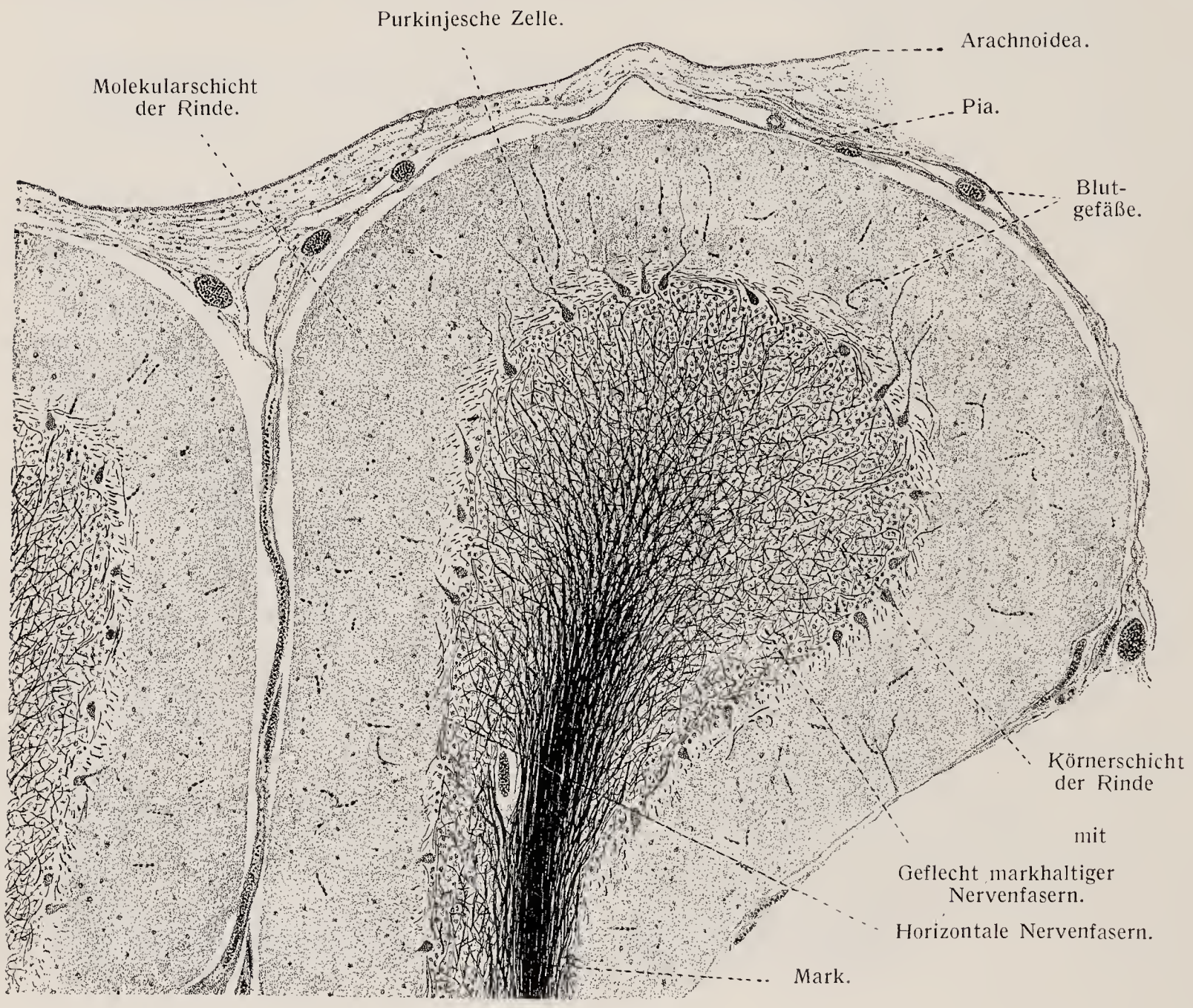

Fig. 169.

Stück eines Schnittes durch das Kleinhirn des erwachsenen Menschen. 45mal vergrößert. Technik § 145a.

Die Glia, die sich im Kleinhirn in ihrem Grundaufbau ebenso wie im ganzen Zentralnervensystem verhält — auch hier ergeben Golgipräparate in der Rinde Kurzstrahler, im Mark Langstrahler —, weist nur in der Molekularschicht der Rinde auffallende, bemerkenswerte Bildungen auf. Die Molekularschichte ist von zahlreichen, senkrecht zur Oberfläche aufsteigenden Gliafasermassen durchzogen, die zu „Zellen" gehören, die etwa in der Höhe der Purkinjezellen liegen (Bergmannsche Gliazellen). Auch sie treten in Golgipräparaten (Fig. 166) oft sehr schön hervor.

Nicht selten (besonders im Alter) finden sich in der Hirnsubstanz runde oder biskuitförmige Körper mit deutlicher Schichtung, welche sich mit Jodtinktur und

Schwefelsäure violett färben, also dem Amylum verwandt sind. Diese Corpuscula amylacea sind fast regelmäßig in den Wänden der Hirnhöhlen, aber auch noch an vielen anderen Orten, sowohl in der grauen, wie in der weißen Substanz, auch im N. opticus vorhanden, zeigen bei genauer Untersuchung eine homogene, eventuell mit einzelnen Fortsätzen versehene Kapsel. Sie entstehen in Glia- und Nervenzellen.

Gefäße und Hüllen des Zentralnervensystems.

Die bindegewebige Umgebung der nervösen Zentralorgane ist zu einer wichtigen Hilfseinrichtung für dieselben geworden. Gehirn und Rückenmark eng anliegend, führt die Pia mater[1]) [Leptomeninx[2])] den nervösen Zentralorganen die Blutgefäße zu, die überall von spärlichem Bindegewebe begleitet, in die Nervensubstanz eindringen. Die Arachnoidea[3]), aus einem schwammartigen Gerüst feinerer und gröberer Balken eines eigenartigen Bindegewebes bestehend, ist von einer in langsamer Zirkulation befindlichen Flüssigkeit, dem Liquor cerebrospinalis, durchsetzt; dieser hat vermutlich eine zweifache Bedeutung: einmal dient er dem Stoffaustausch, dann bildet er, da er nach außen an eine überall dicht abgeschlossene bindegewebige und knöcherne Kapsel angrenzt, eine Art von Wasserkissen, in dem die nervösen Zentralorgane bei Körperbewegungen elastisch verschieblich sind, ohne Schaden zu leiden. Gegen die knöcherne Wandung der Kapsel schließt endlich die Dura mater [Pachymeninx[4])] ab, die in der Schädelkapsel gleichzeitig das innere Periost bildet und also gegen den Knochen unverschieblich ist, im Wirbelkanal dagegen unabhängig vom Periost eine durch den epiduralen Spaltraum vom Periost getrennte elastische Hülle darstellt; dieses Verhalten ist an dieser Stelle notwendig, weil sich die Länge des Wirbelkanals bei den Rumpfbewegungen andauernd etwas verändert.

Die Hüllen des Zentralnervensystems entstehen aus der embryonalen bindegewebigen, zunächst einheitlichen Umhüllung dadurch, daß die einzelnen Lagen durch Flüssigkeitsansammlungen voneinander getrennt werden.

Die schützende Funktion der Meningen, die durch die Knochenbildung extrem verstärkt wird, ist im Aufbau der Dura mater am stärksten ausgeprägt. Im Rückenmarkgebiet (Dura mater spinalis) besteht sie aus straffaserigem Bindegewebe, das viele elastische Fasern enthält. Ihre innere Oberfläche ist mit einer einfachen Lage platter Epithelzellen überzogen. Sie ist arm an Blutgefäßen und Nerven.

Die harte Hirnhaut (Dura mater cerebralis) ist zugleich Periost der inneren Schädelfläche und besteht aus zwei Schichten: 1. aus einer inneren, welche der Dura mater spinalis entspricht und — abgesehen von einem größeren Reichtum an elastischen Fasern — ebenso gebaut ist wie diese, und 2. aus einer äußeren Schicht, welche dem Periost des Wirbelkanals entspricht. Sie besteht aus den gleichen Elementen wie die innere Schicht, nur verlaufen die äußeren Fasern in einer anderen Richtung (von vorn und lateral nach hinten und medianwärts) wie die inneren Fasern, welche von vorn median nach hinten und lateralwärts ziehen.

Die Blutgefäße bilden zwei Netze, die untereinander Verbindungen besitzen: 1. das äußere Netz ist als periostales Gefäßnetz zu betrachten und versorgt auch die Schädelknochen; 2. das innere, dicht am Plattenepithel des Subduralraumes liegende Kapillarennetz ist deshalb bemerkenswert, weil es der Ausbreitung von Erkrankungen günstig ist.

---

1) pius, zart, fromm, hier dünn; mater = Mutter, hier das Ernährende; durus = hart, also dünne und harte Ernährungshaut.
2) Von leptos (griech.) = dünn, meninx (griech.) = die Haut.
3) Von arachne (griech.) = die Spinne: Spinngewebe.
4) pachys (griech.) = dick.

Die Nerven, die in der Dura mater reichlich angetroffen werden, gehören teilweise zu den Gefäßen, teilweise endigen sie frei im Bindegewebe.

Der die Dura mater von der Arachnoidea trennende Subduralraum steht mit Lymphräumen in Verbindung, die außerhalb des Zentralnervensystems liegen.

Durch Injektionen von gefärbten Flüssigkeiten bei Tieren, durch die Tatsache, daß Erkrankungen sich auf diesen Wegen ausbreiten, ist nachgewiesen, daß solche Zusammenhänge längs der Austrittsstellen der peripherischen Nerven mit den Lymphbahnen dieser Nerven bestehen: dies ist dadurch möglich, daß sich die Dura an den Nerven eine Strecke weit fortsetzt (bei den Rückenmarksnerven bis zur Verbindung mit den Spinalganglien), auch sollen die Lymphbahnen der Nasenschleimhaut, die tiefen Lymphgefäße und Lymphknoten des Halses mit dem Subduralraum, der stets nur minimale Flüssigkeitsmengen enthält, in Verbindung stehen.

Arachnoidea und Pia mater lassen sich histologisch nicht so gut voneinander trennen; beide sind durch zahlreiche Bindegewebsbälkchen, die den Subarachnoidealraum durchsetzen, miteinander verbunden.

Alle Maschenräume des Subarachnoidealraumes sind von Plattenepithel ausgekleidet; feine Bindegewebsbündel, die vielfach von sehr feinen elastischen Fasern umsponnen werden, bilden das hauptsächliche Substrat, in dem die Blutgefäße, die zu den nervösen Zentralorganen verlaufen, eingehüllt sind.

Die pialen Blutgefäße, die gut mit Nerven versorgt sind, dringen allenthalben von der Oberfläche aus in das Nervensystem ein und bilden ein in der grauen Substanz engmaschiges, in der weißen Substanz weites Netz von Kapillaren, welche überall miteinander zusammenhängen. Die in der Hirnrinde befindlichen Kapillaren münden in Venen, die nicht in der Rinde selbst, sondern darunter, in der weißen Substanz ihren Anfang nehmen und von da die Rinde passierend zu den in der weichen Hirnhaut liegenden Venen verlaufen. Das in den Kapillaren befindliche Blut muß also die ganze Rinde passieren, ehe es sich in Venen ergießt. Sämtliche Blutgefäße besitzen noch eine zweite, sogenannte adventitielle Scheide, welche oft nur aus einer einfachen Schicht platter Epithelzellen hergestellt wird und bei vielen Erkrankungen besonders charakteristische Veränderungen darbietet. Die lockere adventitielle Scheide der Blutgefäße läßt sich vom Subarachnoidealraum aus injizieren; es können sich also wohl auch natürlicherweise auf diesem Wege Stoffe ausbreiten. Die Wand der venösen Sinus durae matris wird nur durch eine aus platten Epithelzellen gebildete Haut hergestellt. Sie sind in das straffe Bindegewebe der Dura eingeschlossen und werden so dauernd offen gehalten.

Das gefäßreiche lockere Gewebe der Pia mater bereitet der Fortleitung von Erkrankungen wenig Widerstand. Sind einmal krankheitserregende Stoffe längs der Blut- oder Lymphbahn in dieses Gebiet gelangt, so breiten sie sich meist rasch über große Flächen des Gehirns und Rückenmarkes aus und verursachen die sogenannte Hirnhautentzündung.

Mit dem pialen Bindegewebe unmittelbar in Zusammenhang stehen die Telae chorioideae und die Plexus chorioidei, die, in die Ventrikelhohlräume hineinhängend, anscheinend für den Stoffwechsel des Gehirns sehr wichtig sind. Das äußerst dichte Netz der Gefäßkapillaren (Fig. 160), von zartem Bindegewebe umschlossen,

bildet hier Läppchen, die von einer Lage kubischer Epithelzellen überkleidet sind. Diese Epithelzellen (Fig. 171) greifen wohl sicher regulierend in die Zusammensetzung der Ventrikelflüssigkeit und damit auch des

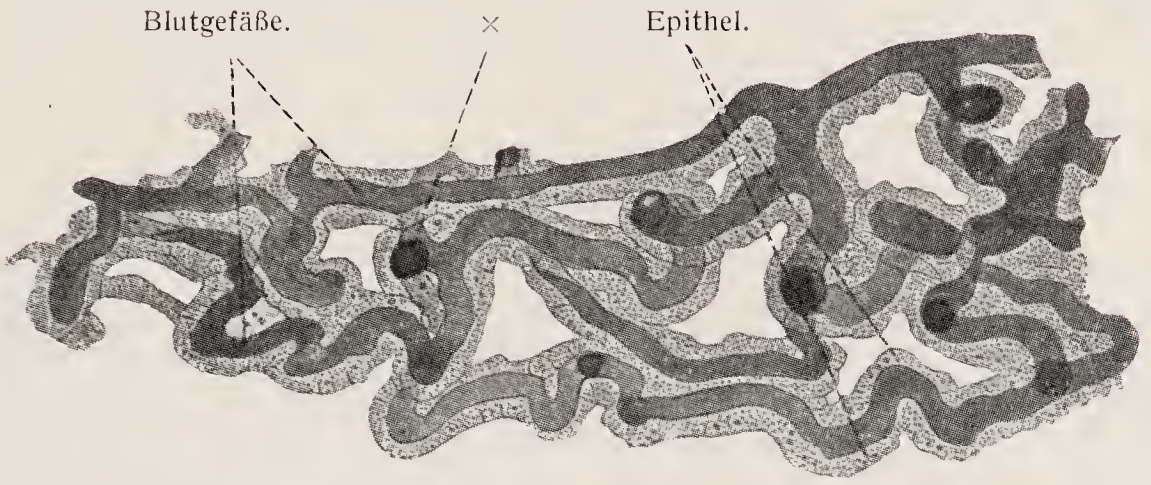

Fig. 170.

Stück des Plexus chorioideus des erwachsenen Menschen. 80mal vergrößert. × Blutgefäß im optischen Querschnitt. Die großen Punkte im Epithel (rechts unten) sind nicht Kerne, sondern Pigment und Fettkörnchen. Technik § 149.

gesamten Liquor ein; darauf weisen häufig anzutreffende Einschlüsse (Fett, Pigment, künstliche, der Blutbahn zugeführte Farbstoffe) hin, die das Zytoplasma dieser Zellen erfüllen (Fig. 171). Beim Neugeborenen besitzen sie, wie die Ependymzellen flimmernde Anhänge.

Das Epithel ist entwicklungsgeschichtlich ein Teil der Hirnwand, die durch das gefäßreiche Bindegewebe in die Ventrikelhohlräume vorgewölbt wird; ist also als ein besonders differenzierter Teil der Matrix (s. S. 154) zu betrachten.

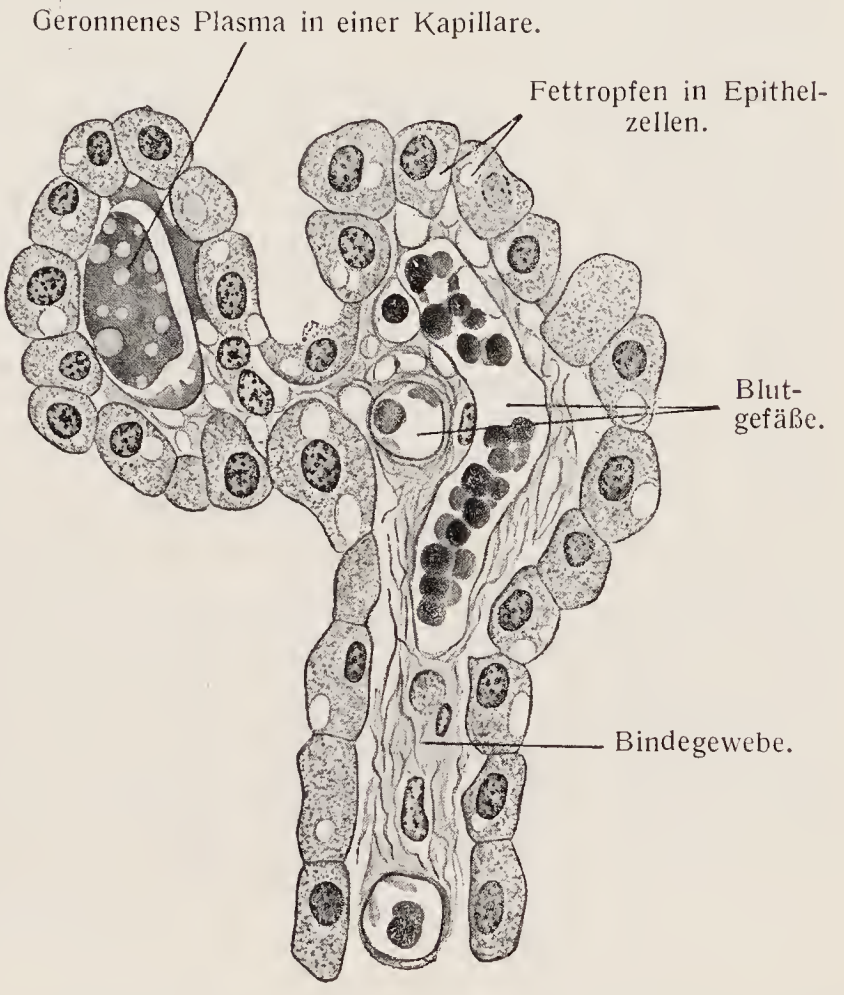

Fig. 171.

Schnitt durch eine Falte des Plexus chorioideus (Mensch). 500mal vergrößert. Technik § 149.

Über seine physiologische Bedeutung gehen die Ansichten noch auseinander. Während wir selbst ihm eine resorptive Funktion zusprechen möchten, nehmen viele Autoren an, daß der Liquor von dem Plexus sezerniert wird. Am wahrscheinlichsten ist heute die Ansicht, daß die Ventrikelflüssigkeit, die nachweislich mit der alle Hirnsubstanz durchtränkenden Flüssigkeit eine Einheit darstellt, als Sammelort der aus dem Stoffwechsel der Hirnsubstanz freiwerdenden Stoffe zu gelten hat. Die Plexus hätten dann für eine Entgiftung der Ventrikelflüssigkeit durch Resorption zu sorgen.

Der äußere Liquor cerebrospinalis wäre ebenso zu betrachten. Für seine Entgiftung wird nach Ansicht vieler Autoren durch die Arachnoidealgranulationen (Pacchioni) gesorgt; dies sind hernien-

artige Ausbuchtungen der Arachnoidea, welche, die verdünnte Dura mater vor sich herstülpend, in die venösen Sinus des Dura hineinragen.

Das zentrale Nervensystem ist gegen die Blutbahn durch eine physiologische Schranke abgedichtet. Diese liegt höchstwahrscheinlich in einer spezifischen Eigenart der Gefäßwände begründet. Stoffe, die, unmittelbar in den Liquor injiziert, eine starke Giftwirkung selbst in kleineren Mengen entfalten, können bei Injektion in die Blutbahn in sehr großer Dosis das nervöse Zentralorgan ganz unbeeinflußt lassen. Man hat neben anderen wirksamen Stoffen Farbstoffe in den Liquor injiziert und festgestellt, daß diese von der Oberfläche des Zentralorgans hemmungslos in die Tiefe vordringen und von Glia- wie Nervenzellen gespeichert werden. Trypanblau z. B. tritt dagegen von der Blutbahn aus nur in ganz geringer Menge in den Liquor über und wird dann im wesentlichen nur vom Plexusepithel gespeichert. Kurze Zeit nach der Geburt ist bei Mäusen die Schranke noch nicht so ausgebildet wie beim erwachsenen Tier, das Quantum Farbstoff, das hier aus der Blutbahn in den zentralen Bereich übertritt, ist erheblich größer, so daß man im Gegensatz zum erwachsenen Tier eine viel deutlichere Speicherung in vielen Glia- und Nervenzellen erzielen kann, auch wenn der Farbstoff von der Blutbahn aus zugeführt wird.

Peripherisches Nervensystem.

Nerven.

Die zerebrospinalen Nerven bestehen zumeist aus markhaltigen Nervenfasern von verschiedener Dicke und nur vereinzelten marklosen Nervenfasern; sie erscheinen deshalb bei auffallendem Lichte weiß.

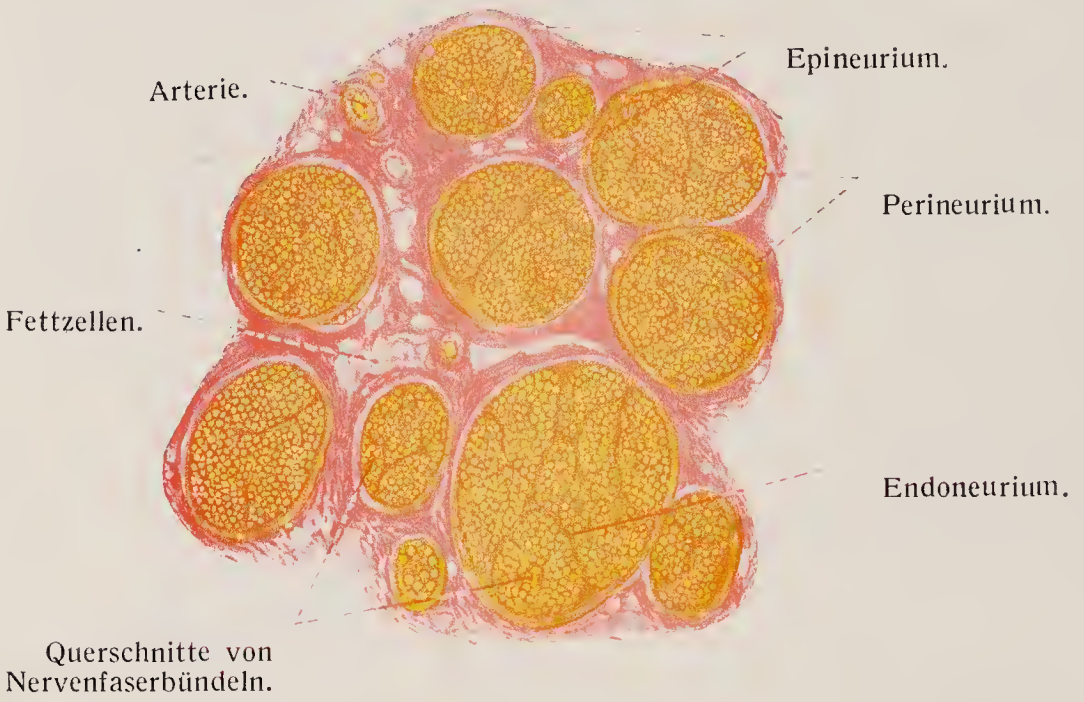

Fig. 172.

Stück eines Querschnittes des Nervus medianus des Menschen. 30mal vergrößert. Technik § 150.

Ganglienzellen finden sich regelmäßig im Verlauf einzelner Zerebrospinalnerven, z. B. im N. glossopharyngeus. Auch in vorderen (ventralen) Spinalnervenwurzeln sind solche Zellen gefunden worden.

Die Art, wie Nervenfasern zu einem Nerven vereinigt sind, zeigt viele Übereinstimmung mit der Bündelung der quergestreiften Muskelfasern, da auch ihnen durch Bindegewebe Schutz vor der Umgebung

und eine Zuleitung von Ernährungsbahnen gewährleistet wird. Dementsprechend umhüllt ein aus dicken Bindegewebsbündeln und zahlreichen elastischen Fasern gebildetes, oft Fettzellengruppen enthaltendes Gewebe, das Epineurium (Fig. 162), den ganzen Nerven. Ins Innere der Nerven ziehende bindegewebige Fortsetzungen des Epineurium umhüllen

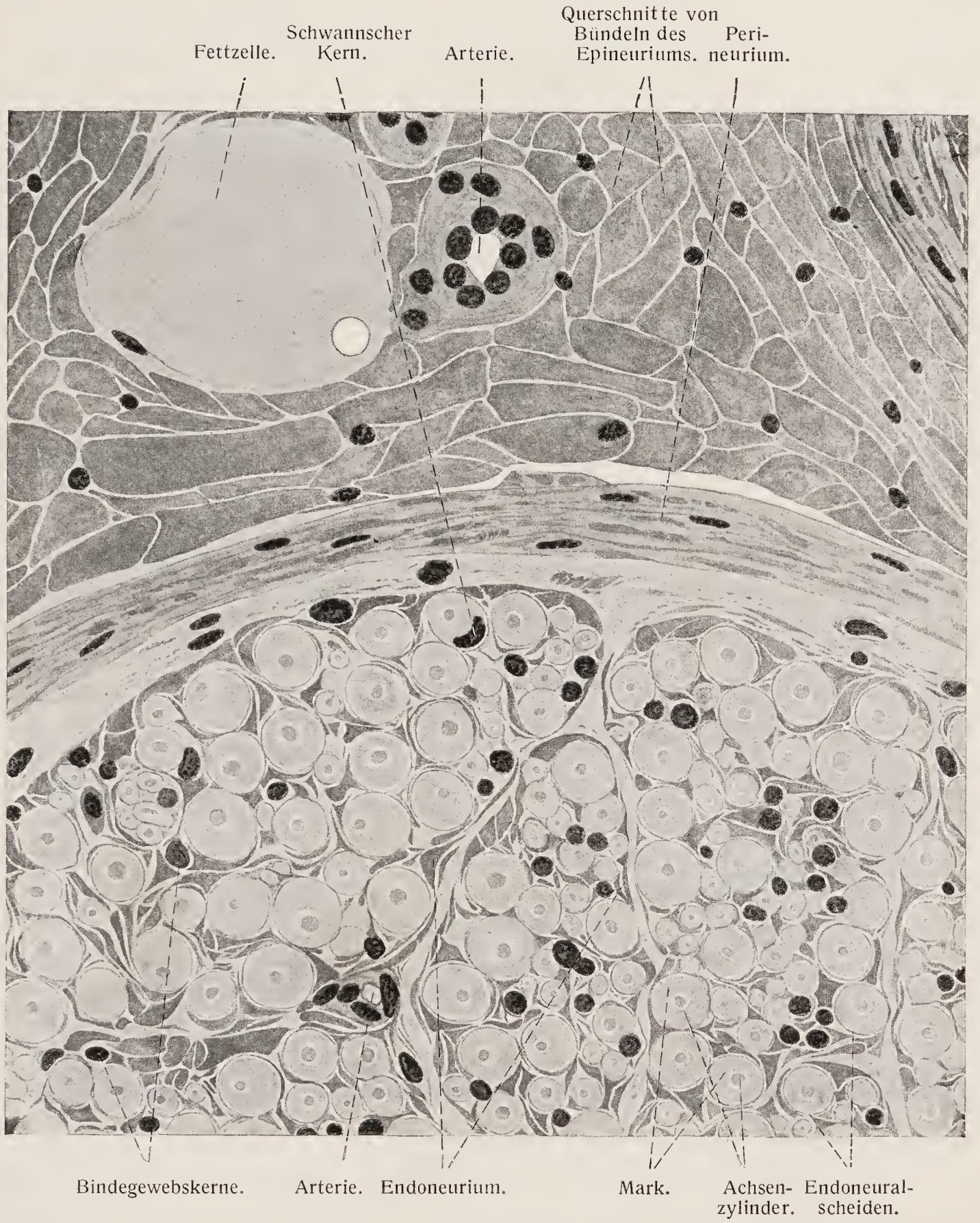

Fig. 173.

Stück eines Querschnittes vom Nervus ischiadicus des Menschen. 600mal vergrößert. Präparat von Prof. Brodersen. Technik § 150.

die (sogenannten sekundären) Nervenfaserbündel, deren jedes von dem recht derben Perineurium umfaßt wird. Dieses besteht aus feineren, konzentrisch gekrümmten, längsverlaufenden Bindegewebslamellen, elastischen Fasern und Häutchen, die von zusammenhängenden Lagen platter Bindegewebszellen gebildet werden. Das Perineurium setzt der

Präparation einen beträchtlichen Widerstand entgegen. Vom Perineurium ausgehende Septa dringen ins Innere des (sekundären) Nervenfaserbündels: man hat sie Endoneurium (Endoneurallamellen der Nervenbündel) genannt; sie bestehen vorzugsweise aus Bindegewebsbündeln, elastischen Fasern und nur da und dort vorkommenden Häutchen platter Zellen. Vom Endoneurium endlich zweigen sich wiederum feine Blätter, die „Fibrillenscheiden“ (= Endoneuralscheiden der Nervenfasern) ab, welche ähnlich dem Perimysium der einzelnen Muskelfaser jede einzelne Nervenfaser umgeben[1]). Sie bestehen im wesentlichen aus längs verlaufenden Bindegewebsbündeln. Die genannten Hüllen stehen mit Fortsetzungen der harten und weichen Hirnhaut in direkter Verbindung.

Teilungen (d. h. Kollateralen) der peripherischen Nervenfaser kommen während des Verlaufes nicht vor (erst gegen das Ende); dagegen zweigt sich nicht selten eine verschieden große Anzahl von Nervenfasern von einem Nervenfaserbündel ab, um sich einem anderen Nervenfaserbündel anzuschließen. Daraus resultiert ein spitzwinkliges Geflecht von Faserbündeln.

Die sympathischen Nerven sind teils mehr weiß, teils mehr grau, was von der größeren oder geringeren Anzahl feiner markhaltiger Nervenfasern herrührt, so enthalten z. B. die Nn. splanchnici viele markhaltige Nervenfasern; in den grauen Sympathikusnerven, z. B. in den Zweigen der Bauch- und Beckengeflechte, sind sehr wenige feinste markhaltige, dagegen viele marklose Nervenfasern vorhanden. Ein Teil der markhaltigen Nervenfasern sind Fortsetzungen von Spinalnerven, ein anderer Teil gehört aber wohl auch zu sympathischen Nervenzellen. Auch die Vereinigung der sympathischen Nervenfasern geschieht durch Bindegewebe, durch welches sie zu Bündeln zusammengehalten werden.

Die größeren Blutgefäße verlaufen innerhalb des Epineurium in longitudinaler Richtung und bilden langgestreckte Kapillarnetze, deren Träger das Peri- und Endoneurium sind.

Die Lymphbahnen finden sich in den kapillaren Spalten zwischen den Lamellen des Perineurium und zwischen den einzelnen Nervenfasern, so daß jede Nervenfaser von Lymphe umspült ist. Sie stehen nur in Zusammenhang mit dem Subdural- und Subarachnoidealraum; gegen die die Nerven umgebenden Lymphgefäße sind sie geschlossen. Gelangen einmal krankheitserregende Stoffe in diese Bahnen hinein, so breiten sie sich längs der Nerven über große Strecken aus.

Ganglien.

Unter Ganglien verstehen wir im Verlaufe der peripherischen Nerven eingeschaltete Ganglienzellengruppen, die meist makroskopisch sichtbar sind. Alle Ganglien bestehen aus Nervenfasern, die zu kleinen Bündeln vereint sind und zwischen sich die teils in Längsreihen, teils in rundlichen Gruppen gelagerten Ganglienzellen fassen. Eine bindegewebige Hülle, die Fortsetzung des Perineurium, umgibt die äußere Oberfläche des Ganglion und sendet Nerven- und Ganglienzellen um-

1) Die „Henlesche Scheide“ entspricht nicht der Endoneuralscheide, sondern der Perineuralscheide, und zwar nur jener der feinsten peripherischen Nervenäste. Der Name ist überflüssig.

fassende Fortsetzungen ins Innere des Ganglion. Die Ganglien sind sehr reich an Blutgefäßen, deren Kapillaren die einzelnen Zellen umspinnen. Hinsichtlich des feineren Baues bestehen Unterschiede zwischen den Spinalganglien und den sympathischen Ganglien.

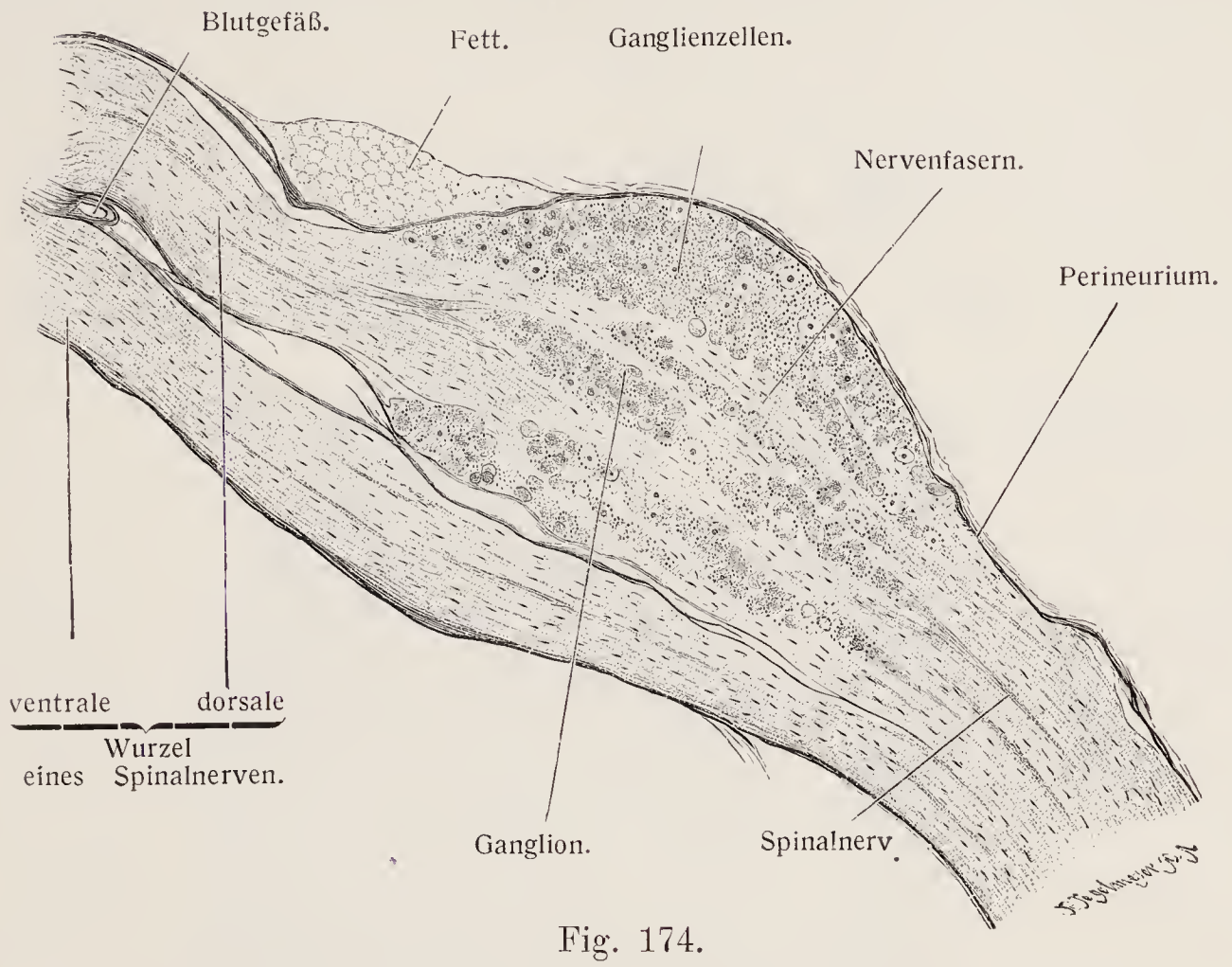

Fig. 174.

Längsschnitt durch ein Spinalganglion einer Katze. 18mal vergrößert. Technik § 151.

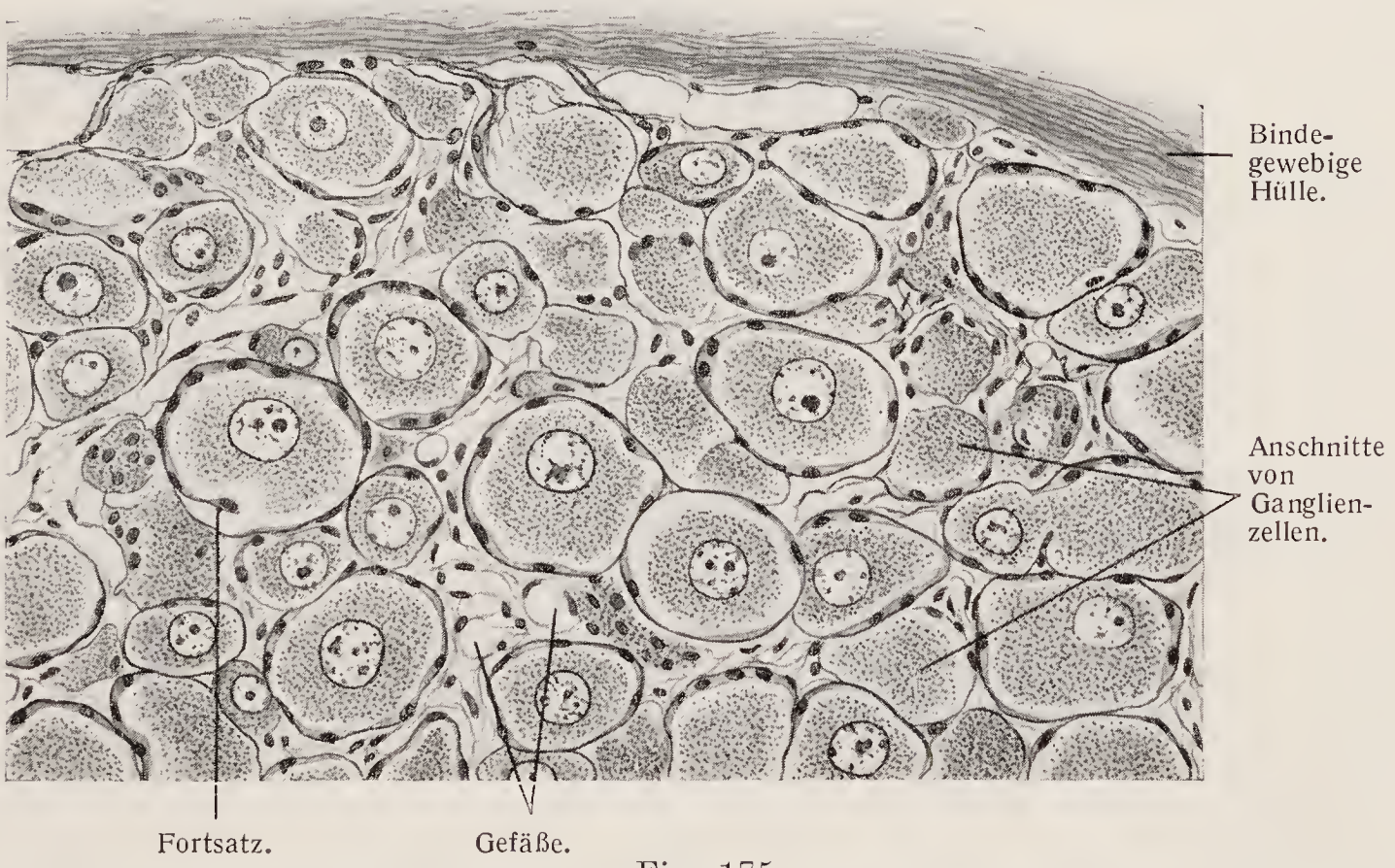

Fig. 175.

Stück eines Querschnittes des Ganglion Gasseri des Menschen. 200mal vergrößert. Fortsätze sind an solchen Schnitten selten zu sehen. Technik § 151.

Die Spinalganglien besitzen große runde, meist pigmentierte Ganglienzellen, die konstant den Apparato reticolare (S. 91) und einen

bläschenförmigen, mit einem großen Kernkörperchen versehenen Kern einschließen. Jede Zelle ist von einer „kernhaltigen Hülle“ umgeben, welche aus platten, zuweilen sternförmigen, konzentrisch geschichteten

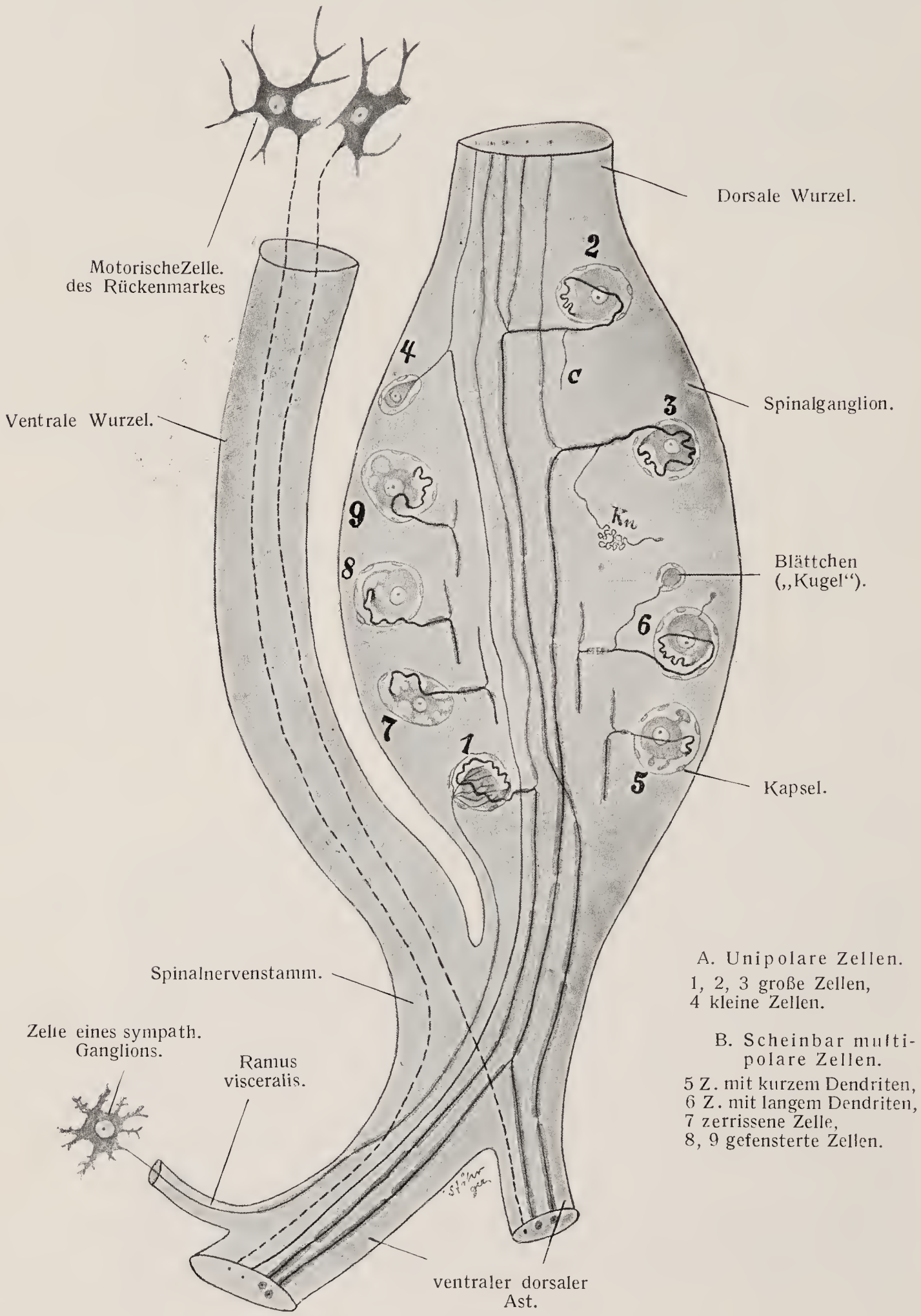

Fig. 176.
Schema der nervösen Teile eines Spinalganglions des Menschen.

Bindegewebszellen besteht und als Endoneuralscheide auf den Fortsatz der Ganglienzelle übergeht. Hierin liegt der prinzipielle Gegensatz zwischen einer zentralen und einer peripherischen Ganglienzelle, ebenso

wie zwischen einer zentralen und einer peripherischen Nervenfaser. Nach innen von der bindegewebigen Hülle liegt eine homogene Membran, „Kapsel“, deren Innenseite mit einer meist einfachen Schicht von Zellen, „Mantelzellen“ (Fig. 175) bekleidet ist. Es sind Fortsetzungen der Schwannschen Zellen des Neurilemms (S. 97) und wie diese der Glia zugehörig. Fast alle Nervenzellen der Spinalganglien sind in embryonaler Zeit bipolar, die Fortsätze entspringen an den entgegengesetzten Polen der Zelle. Im Verlaufe der Entwicklung verdünnt sich der Zellkörperabschnitt, von dem die beiden Fortsätze ausgehen, zu einem Stiel (Fig. 94), der somit die zellulipetale und die zellulifugale Bahn der ursprünglichen beiden Fortsätze enthält, so wird die Zelle unipolar; zu einer **T**-Zelle. Außer dieser unipolaren Zellform enthalten die Spinalganglien noch andere, scheinbar multipolare, die wahrscheinlich dem sympathischen Nervensystem zugehören.

Unter den unipolaren Zellen unterscheiden wir a) große runde Zellen; ihr von einer kegelförmigen Zytoplasma-Erhebung entspringender Fortsatz ist spiralig oder knäuelförmig gewunden, zieht dabei innerhalb der Kapsel bogenförmig um die Zelle; bald nach seinem Austritt aus der Kapsel wird seine Neurilemmhülle markhaltig. Nach Abgabe einiger feiner Kollateralen (Fig. 176,$_2$ C) teilt er sich regelmäßig nach kürzerem oder längerem Verlaufe im Niveau eines Schnürringes **T**- oder **Y**-förmig in zwei (Fig. 176,$_1$) oder drei (Fig. 176,$_2$) Äste.

Jeder der beiden Äste kann sich noch einmal teilen; von den daraus hervorgehenden Zweigen des peripherischen Astes verläuft dann der eine im ventralen, der andere im dorsalen Ramus des Spinalnerven (Fig. 176,$_3$).

Spitzwinkelig entspringende Kollateralen können, sich vielfach windend, Knäuel bilden (Fig. 176,$_3$Kn), von welchen dann in kugelige Verdickungen endigende Fäden ausgehen können. Aus diesem Grunde und weil sie bei jungen Menschen völlig fehlen, ist man geneigt, sie als eine Varietät der unter 2a beschriebenen Zellen mit Regenerationserscheinungen anzusehen. Andererseits werden sie, als gleichwertig den bei Tieren beschriebenen interstitiellen Glomeruli, als im Bindegewebe frei auslaufende Nervenverästelungen betrachtet. Auch andere, vielleicht von Zerebrospinalnerven kommende ähnliche Endapparate sind beschrieben worden.

Der eine Fortsatz kommt als Achsenzylinder einer sensiblen Faser aus der Peripherie des Körpers, entspricht also einem Dendriten, der andere gewöhnlich schwächere Ast ist der wahre Neurit (S. 91) und verläuft als Bestandteil einer dorsalen Rückenmarkswurzel zum Rückenmark, in dessen grauer Substanz er verästelt endet (S. 159). Diese Zellen stellen die Hauptmasse der Spinalganglienzellen, etwa 70%, dar.

Zu dieser Kategorie gehören die nicht sehr häufigen, aber im menschlichen Vagusganglion ständigen großen Nervenzellen, die, von gleicher Größe wie die unter a) geschilderten, sich von diesen unterscheiden durch den Mangel spiraliger oder knäuelförmiger Windungen des Fortsatzes, der direkt aus der Kapsel hervortritt und sich bald darauf in seine beiden Äste teilt.

b) Kleine birnförmige Zellen ohne Spirale oder Knäuel des Fortsatzes, der sich in einen dünneren zellulifugalen (zentripetalen) und einen dickeren zellulipetalen Ast teilt und im ganzen Verlauf myelinfrei ist (Fig. 176,$_4$). Sie sind besonders häufig in den (S. 185) aufgezählten Ganglien der Gehirnnerven.

Als Entwicklungsformen der unipolaren Zellen sind endlich zu betrachten: bipolare, in ihrer Form den Fig. 94,$_1$ abgebildeten Elementen gleichende Ganglienzellen mit feinerem zellulifugalem Fortsatz. Sie kommen beim erwachsenen Menschen nur im Vagus vor.

c) Die sogenannten „gefensterten Zellen“. Dies sind Ganglienzellen, von deren Zytoplasma feinere oder dickere Fortsätze entspringen, die wieder ins Zytoplasma zurücklaufen können (Fig. 176,$_9$): in der Regel aber treten sie in den Fortsatz (Fig. 176,$_8$) und erwecken so den Anschein, als wenn dieser mit mehreren Wurzeln aus der Zelle entspränge. Eine wirkliche Fensterung kommt beim Menschen seltener zum Vorschein, weil diese Fortsätze oft fein sind; dagegen sind bei anderen Verte-

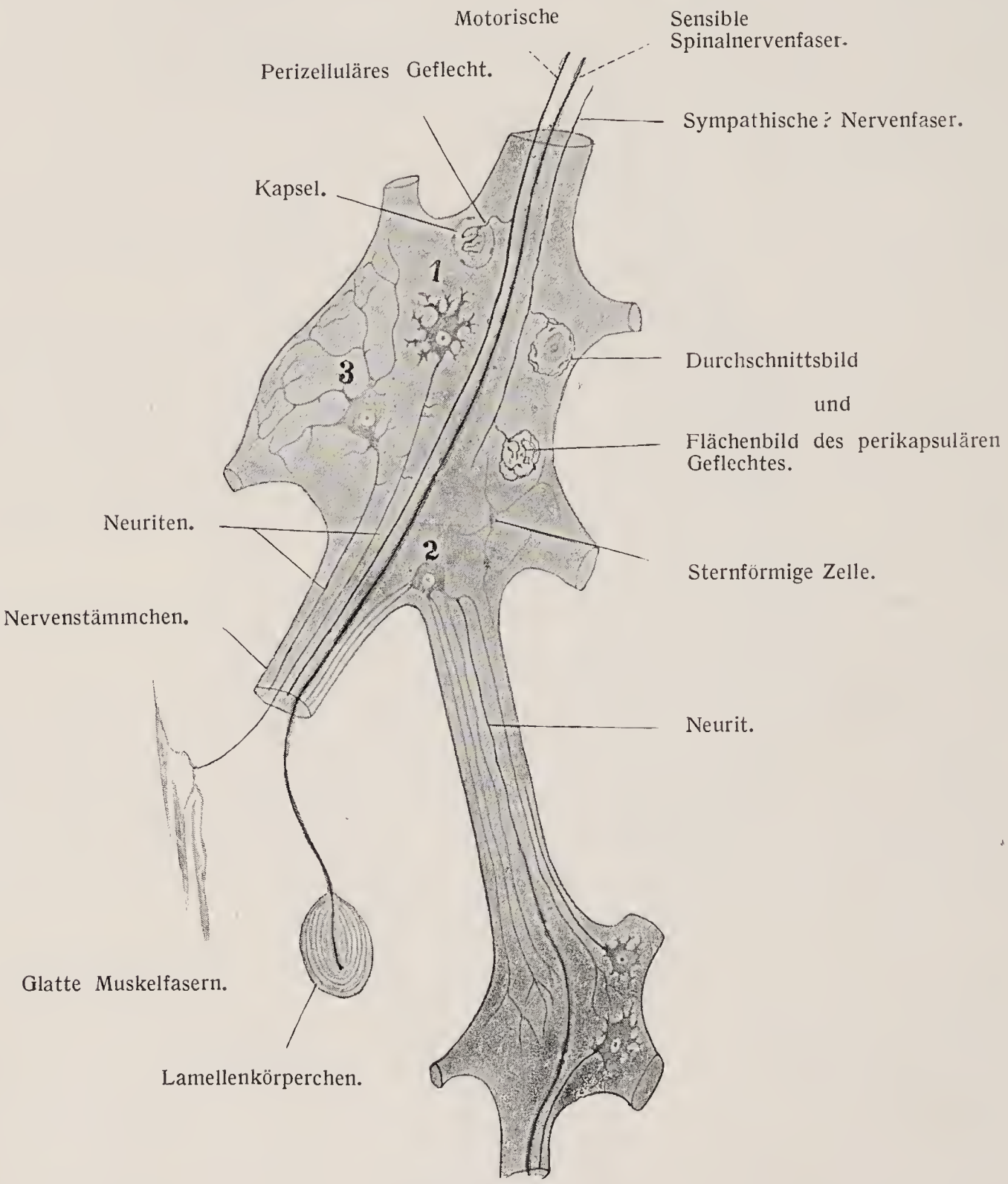

Fig. 177.

Schema der Elemente zweier sympathischer Ganglien; nach Präparaten, die mit Methylenblau (Technik § 25) hergestellt sind. 1, 2, 3 Zellen des ersten, zweiten, dritten Typus.

braten, z. B. beim Hund, die Fortsätze so dick, daß die Zelle wie gefenstert erscheinen kann. Daher der Name.

Diese Zellenform kommt beim erwachsenen Menschen fast ausschließlich im Ganglion nodosum vor und wird mit zunehmendem Alter häufiger. Ihr häufiges Vorkommen bei gesunden und bei jungen Tieren spricht gegen die Deutung, daß hier pathologische Elemente vorliegen.

Zu den gefensterten Zellen gehören wohl auch jene unipolaren Zellen, deren Neurit sich alsbald spitzwinkelig in mehrere Äste teilt, die dann wieder zu einem Strange zusammenfließen.

d) Als Altersformen werden zumeist die sogenannten „zerrissenen Zellen“ aufgefaßt, die von einer verdickten Hülle umschlossen sind, innerhalb deren viele kurze,

sehr verschieden gestaltete „Dendriten“ (Fig. 176, 7) liegen. Diese sind wahrscheinlich durch Arrosion von der Peripherie her entstandene zugrunde gehende, vom Rande aus angenagte Zellen, wofür auch der Umstand spricht, daß sie nur bei alten, über 65 Jahre zählenden Menschen und auch da nicht konstant vorkommen. Sie sind am häufigsten im Ganglion nodosum vagi. Endlich finden sich hier auch Nervenzellen mit kurzen „Dendriten“, die innerhalb der Hülle (s. oben) verdickt endigen (Fig. 176, 1). Ob diese Zellen den bei anderen Wirbeltieren beobachteten „multipolaren Zellen“ gleichwertig sind, ist um so fraglicher, als letztere außerhalb der Hülle endigende, fein auslaufende Dendriten besitzen. Sie sind durch Übergänge verbunden mit Ganglienzellen, von deren Körper, unter Durchbohrung der Hülle, oder von deren Neurit in sehr verschiedener Entfernung vom Zellkörper feine Fortsätze entspringen, die, dicker werdend, in eine sehr verschieden große Kugel auslaufen (Fig. 176, 6), die zuweilen sogar in einer „Kapsel“ (S. 183) eingeschlossen ist. Diese Zellen kommen auch in Spinalganglien vor und sind auch im Ganglion jugulare des Vagus sehr zahlreich vorhanden, finden sich ferner auch im zentralen Nervensystem.

Ganglienzellen.

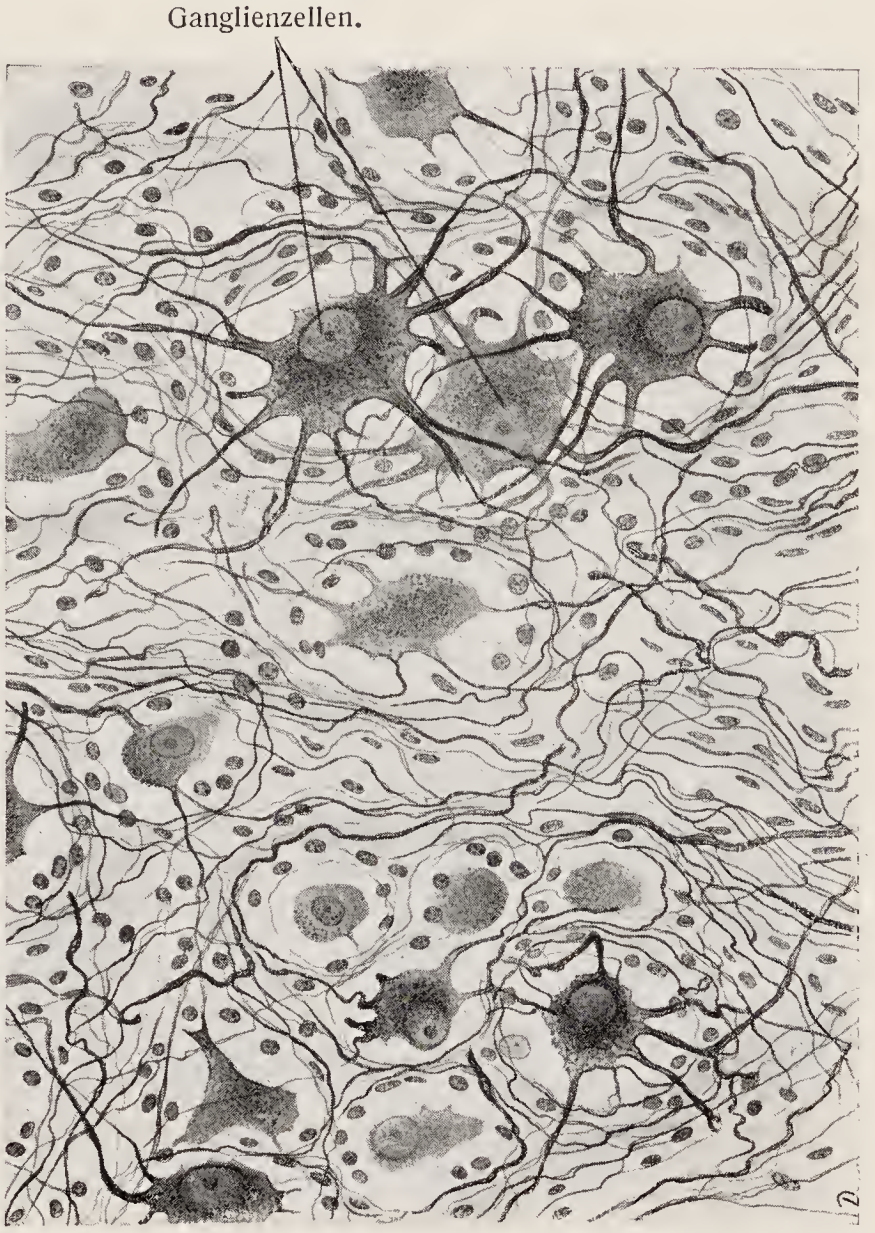

Fig. 178.

Aus einem Durchschnitt durch das Ganglionsolare des Menschen. 400mal vergrößert. Nach einem Präparat von Prof. Phil. Stöhr jun.-Bonn. Technik § 152.

Die Spinalganglienzellen sind zuweilen von feinen Fasernetzen umsponnen (Fig. 176, 1), welche wahrscheinlich die marklosen Endigungen markhaltiger, von wenigen sympathischen Nervenzellen (aus den sympathischen Ganglien) kommender Nervenfasern sind; Äste dieser Fasern treten auch zu den Blutgefäßen.

Die durch sorgfältige Zählungen ermittelte Tatsache, daß in einem Spinalganglion viel mehr Ganglienzellen sind, als sich Querschnitte markhaltiger Nervenfasern in der dorsalen Wurzel finden, ließ schon früher vermuten, daß im Spinalganglion noch weitere Komplikationen stecken. Diese Vermutung erweist sich als richtig durch den Befund, daß die Neuriten der kleinen unipolaren Ganglienzellen meist marklos sind (Fig. 176, 4). Ob es auch Nervenfasern gibt, welche das Spinalganglion durchsetzen, ohne mit dessen Zellen in Beziehung zu treten, ist unsicher. Bei jungen Hühnerembryonen sind solche von Vordersäulenzellen kommende Fasern nachgewiesen worden; sie konnten aber bei keinem Säugetier wiedergefunden werden.

Den gleichen Bau wie die Spinalganglien besitzen: das Gangl. Gasseri, das Gangl. nodosum n. vagi, das Gangl. petros. n. glossopharyngei und das Gangl. geniculi n. facialis. Die Ganglien des N. acusticus (G. nervi cochleae et nervi vestibuli) dagegen enthalten bipolare Ganglienzellen, die also etwa der Form entsprechen, die ursprünglich allen Spinalganglienzellen zukommt (Fig. 94). Im Ganglion jugulare des N. vagus

sind die multipolaren (wahrscheinlich sympathischen) Ganglienzellen häufiger zu finden.

Die sympathischen Ganglien, zu denen auch die vorgeschobenen Ganglien der Kopfnerven zu rechnen sind (G. ciliare, sphenopalatinum, oticum, submaxillare), enthalten verschiedene Formen multipolarer Zellen.

Solche Zellen finden sich in verschiedener Anzahl auch in den Spinalganglien, treten hier aber an Zahl gegen die typischen „unipolaren" Zellen sehr zurück.

Man unterscheidet unter den sympathischen Ganglienzellen meist drei Typen, deren Fortsätze sich verschieden verhalten, ohne daß man angeben kann, welche biologische Bedeutung diesen Unterschieden zuzumessen ist.

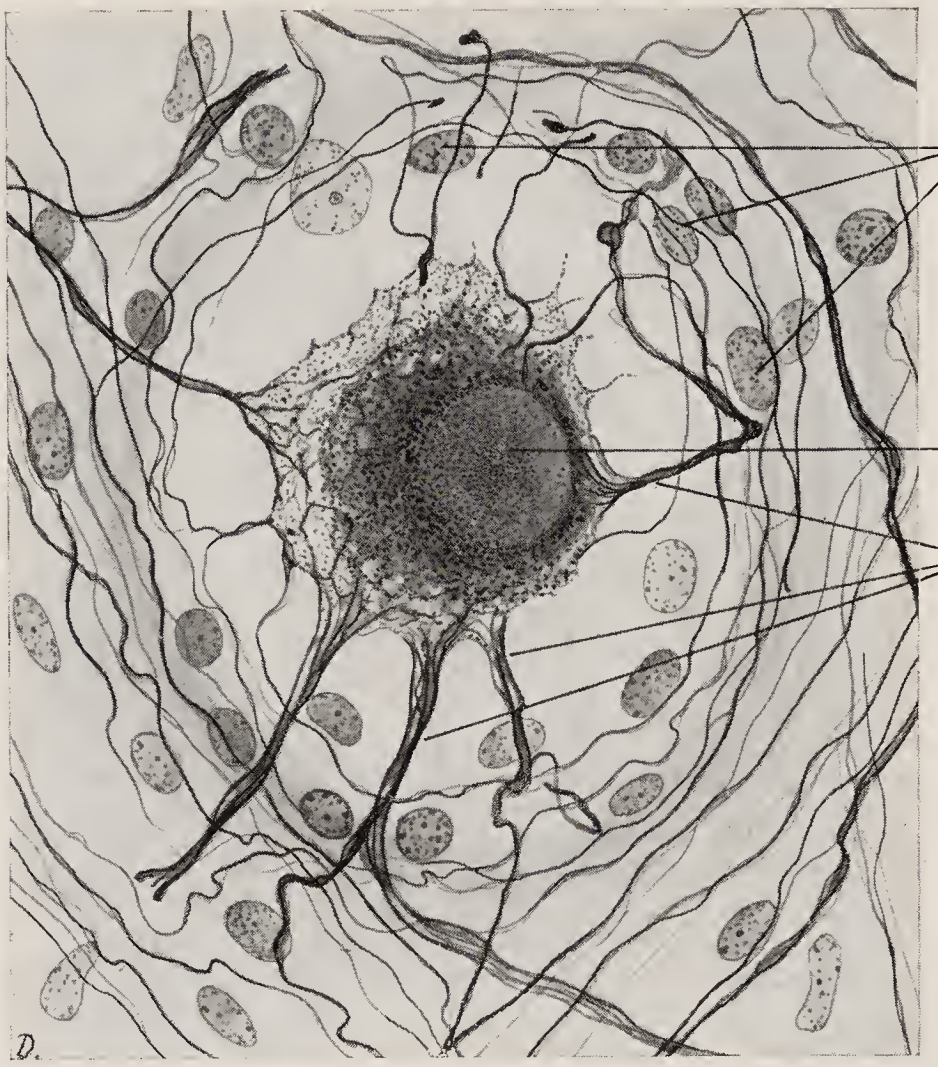

Fig. 179.
Ganglienzelle aus dem Ganglionsolare des Menschen. 1150mal vergrößert. Präparat von Prof. Phil. Stöhr jun.-Bonn. Technik § 152.

Zudem gibt es alle möglichen Zwischenstufen. Ob man bei diesen Zellen ein Recht hat, Neurit und Dendriten zu unterscheiden, wird neuerdings bezweifelt, weil eine Endigung der Zellfortsätze bei diesen Zellen bisher nicht sicher beobachtet ist.

I. Typus (Fig. 177, $_1$ und 178). Rundlich ovale, zuweilen platte Zellen mit vielen kurzen, oft flach gedrückten Fortsätzen, die sich zwischen den Kapselzellen verzweigen, aber nicht über die Hülle hinaustreten; man nennt sie auch Kronenzellen. Ein mit feinen Kollateralen versehener Fortsatz tritt aus dem Ganglion als marklose Nervenfaser in ein Nervenstämmchen.

II. Typus (Fig. 177, $_2$). Zellen, deren Fortsätze sich vorwiegend nach einer Seite hin erstrecken und entweder mit benachbarten Zellen ein Geflecht bilden oder in längerem Verlaufe in ein Nervenstämmchen eintreten, wo sie sich ähnlich wie Neuriten verhalten. Diese Zellen hält man für rezeptorische Elemente, wenngleich ihre Endigungsweise nicht feststeht.

III. Typus (Fig. 177, $_3$). Diese Zellen, die besonders häufig in den Ganglien des Grenzstranges, dem Ganglion stellatum, den prävertebralen Ganglien, dem Ganglion solare und mesentericum inferius vorkommen, unterscheiden sich von den Zellen des I. Typus durch die langen, die Kapsel durchbrechenden Fortsätze. Sie werden auch als Sternzellen bezeichnet (Fig. 179).

Weiteren Forschungen muß es vorbehalten bleiben, eine bessere Einteilung der sympathischen Ganglienzellen zu geben. Sie wird erst möglich sein, wenn wir die Endigungsweise der Fortsätze besser kennen, als dies heute der Fall ist.

Die sympathischen Ganglien enthalten außer diesen nervösen Zellen noch chromaffine Zellen (s. S. 208) und viele verzweigte, mit langen Ausläufern versehene Zellen (Fig. 177), die meist an die Wand der Blut- und Lymphgefäße angeschmiegt sind; solche Zellen finden sich auch an vielen anderen Stellen des Körpers, z. B. in Darmzotten, Drüsen, in der Zunge und sind wahrscheinlich bindegewebiger Natur.

Das Zytoplasma der sympathischen Ganglienzellen enthält oft Pigmenteinlagerungen, entspricht im übrigen dem Bau anderer Nervenzellen; in beim Menschen seltenen Fällen besitzt eine Zelle zwei Kerne; nur in gewissen Ganglien in der Wand der Ampulle des Ductus deferens und der Samenblase sind mehrkernige Ganglienzellen häufig. Bei manchen Tieren (Kaninchen, Meerschweinchen) ist die Mehrzahl der sympathischen Ganglienzellen zweikernig.

An Nervenfasern findet man in sympathischen Ganglien:

a) Markhaltige Nervenfasern, die anscheinend das Ganglion passieren oder nach Verlust ihrer Markscheide mit relativ grober Endverästelung ein perizelluläres Geflecht um die Zellen (wahrscheinlich des I. Typus) bilden. Ebenso verhalten sich Kollateralen solcher Nerven (Fig. 177). Auch sensible, von Endapparaten (Lamellenkörperchen S. 190) herkommende Nervenfasern ziehen durch die Ganglien (Fig. 177).

b) Marklose Nervenfasern, die mit ihren feinen varikösen Endverästelungen ein perikapsuläres Geflecht bilden. Es wird vermutet, daß diese Fasern sympathischer Natur sind.

Peripherische Nervenendigungen.

Endigungen der sensiblen Nerven.

Unter den peripherischen Endästen der sensiblen Nerven unterscheiden wir freie Nervenendigungen und Terminalkörperchen[1]).

Während man die Nervenendigungen früher als nackt auffaßte, ist nach neueren Untersuchungen anzunehmen, daß jede Nervenendigung nach Verlust des Neurilemms in ein anderes zytoplasmatisches Element aufgenommen wird (Muskelzelle, Epithelzelle). Für die epithelialen, sowie die Muskelendigungen ist dies sicher nachgewiesen. Schwierig zu erweisen ist die Art der Endigung vor allem in den bindegewebigen Endapparaten, weil dort eine deutliche Unterscheidung der Schwannschen Zellen und Bindegewebszellen nicht möglich ist, wie denn überhaupt diese Strukturen technisch ungemein schwer aufzulösen sind.

Im Bindegewebe erscheinen die Nervenendigungen als büschelige, oft langgestreckte Geflechte und Knäuel, die durch wiederholte Teilung einer marklos werdenden Nervenfaser entstanden sind (Fig. 180). Derartige Bildungen kommen in der äußeren Haut, allein oder neben Terminalkörperchen vor.

Die im Epithel frei endenden Nervenfasern teilen sich nach Verlust ihrer Markscheide vor dem Eintritt ins Epithel wiederholt und laufen in Epithelzellen eingeschlossen, ein Geflecht bildend, in feine Spitzen aus oder enden mit einer knopfförmigen Anschwellung. Hier sind schleifenförmige Umbiegungen und Netze der Fibrillen der Achsenzylinder (S. 96) beobachtet worden. Derartige Endigungen kommen vorzugsweise im geschichteten Epithel vor (Fig. 180). Sie sind mit Sicherheit im Hornhautepithel (s. Kap. Sehorgan) gefunden worden, ferner in der Schleimhaut der Mundhöhle (s. Kap. Geschmacksorgan) und im Stratum germinativum der Epidermis. In letzterem sieht man auch mit langen verästelten Ausläufern versehene Zellen, die Langerhansschen Zellen (Fig. 181); dieselben wurden früher für aus dem

1) Über Nervenendigungen an Sinneszellen siehe bei den Sinnesorganen.

Korium eingedrungene Wanderzellen (S. 40) gehalten, und es ist möglich, daß einzelne derselben wirklich einen derartigen Ursprung haben; die Mehrzahl aber sind Umbildungen untergehender gewöhnlicher Epithelzellen, denn man findet alle Übergangsformen von typischen Epithelzellen zu jenen Sternformen. Wir halten dieselben also nicht für nervöse Elemente.

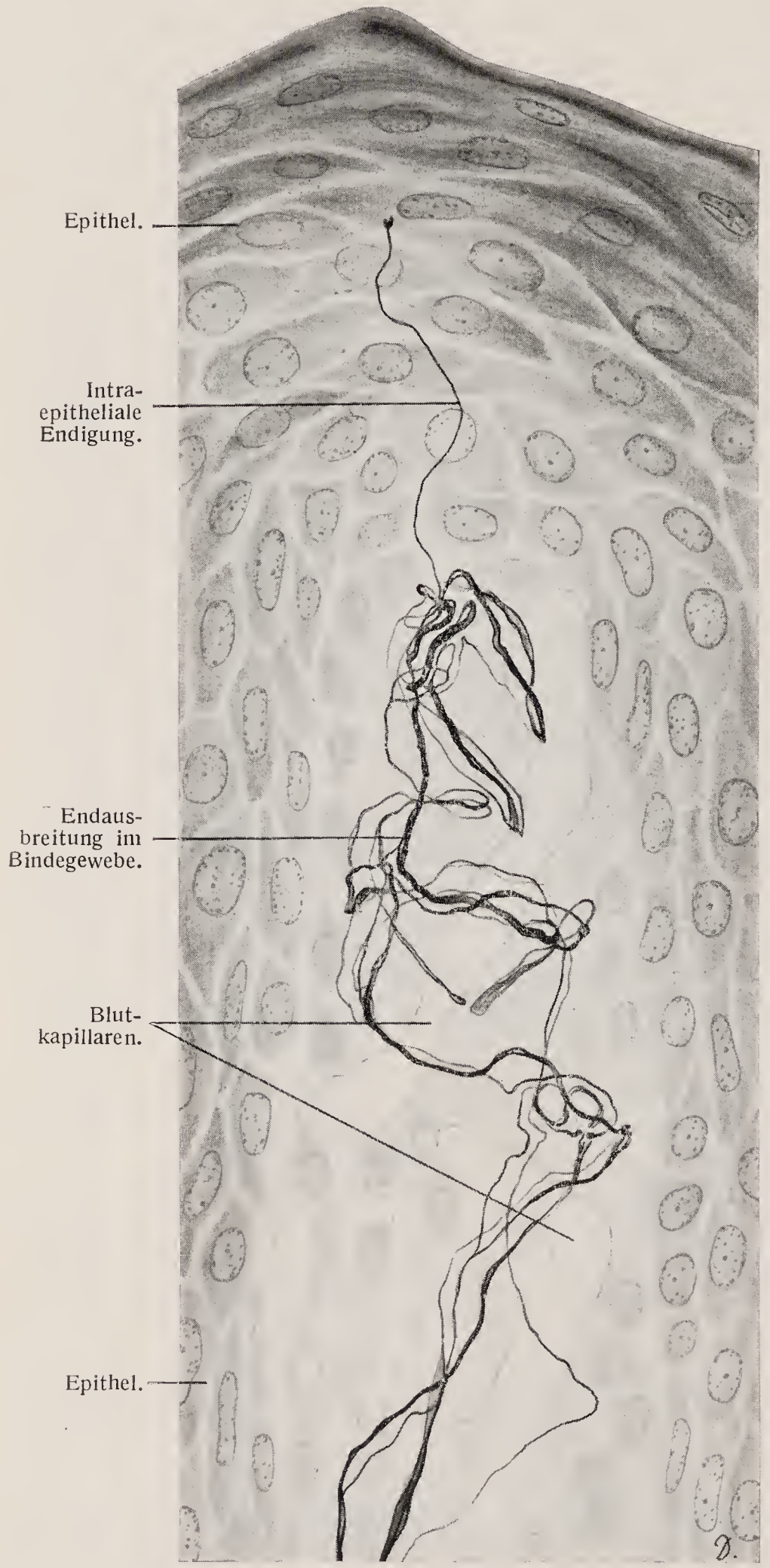

Fig. 180.
Nervenendigung in einer Papille des Zahnfleisches (Mensch). Beachte die feine in das Epithel aufsteigende Nervenfaser. 1800mal vergrößert. Präparat von Dr. Kadanoff-Würzburg. Technik § 27, Anm.

Die in den Muskeln frei endenden sensiblen Nerven gehen, baumförmig sich verästelnd, in viele marklose, mit einem Neurilemm versehene Fasern über und enden fein langgestreckt zwischen den Muskelfasern frei aus (Fig. 188).

Die Terminalkörperchenzerfallen in zwei Hauptarten, in Tastzellen und Endkolben. Bei den Tastzellen findet die Nervenendigung an einer oder zwischen zwei Zellen statt, bei den Endkolben dagegen im Innern eines feinkörnigen Körpers, des sogenannten Innenkolbens.

1. Tastzellen.

Wir unterscheiden: a) einfache Tastzellen, das sind ovale, kernhaltige, 6—12 μ große Zellen (Fig. 181), welche entweder in den tiefsten Schichten der Epidermis und der äußeren Wurzelscheide der Haare oder in den angrenzenden Partien des Corium gelegen sind. Marklose Nervenfasern legen sich mit einer schalenförmigen Verbreiterung, dem Tastmeniskus (Tastscheibe), an die Oberfläche der Tastzellen, welche von

anderen Nervenfasern mit einem feinen, perizellulären Netze umsponnen werden. Die Tastmenisken selbst enthalten ein dichtes Netz feiner Nervenfibrillen.

b) Zusammengesetzte Tastzellen (Grandrysche, Merkelsche Körperchen); sie bestehen aus zwei oder mehreren kuchenförmigen Zellen, deren jede, größer als die einfachen Tastzellen, 15 μ hoch und 50 μ breit ist und einen bläschenförmigen Kern enthält. Eine markhaltige Nervenfaser tritt in zwei gegeneinander abgeplattete Tastzellen und wird an der Eintrittsstelle marklos, die bindegewebige Fibrillenscheide setzt sich in die bindegewebige Umhüllung der zusammengesetzten Tastzelle fort.

Der Achsenzylinder selbst umfaßt mit gablig geteilten Ästen eine flache, zwischen den Tastzellen gelegene Masse, die Tastscheibe, und bildet mit seinen auseinander fahrenden Fibrillen ein geschlossenes Netz.

Die aus zwei Tastzellen bestehenden Gebilde heißen Zwillingstastzellen, die aus mehreren, drei oder vier Tastzellen aufgebauten werden „einfache Tastkörperchen" genannt.

Die zusammengesetzten Tastzellen sind bis jetzt nur in der Haut des Schnabels sowie in der Zunge der Vögel, besonders der Schwimmvögel, gefunden worden; sie haben ihren Sitz fast ausschließlich in den höchsten Schichten des Corium.

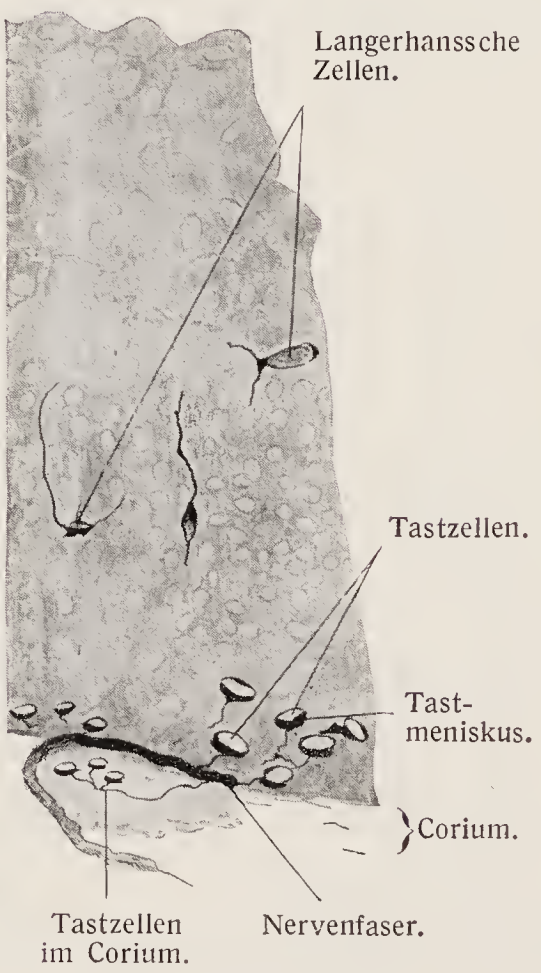

Fig. 181.

Stück eines senkrechten Schnittes durch die Haut der großen Zehe eines 25jähr. Mannes. 360mal vergrößert. Technik § 154.

c) Die Tastkörperchen (Wagnersche, Meißnersche Körperchen) sind elliptische, 40—100 μ lange, 30—60 μ breite Gebilde, welche durch eine quere Streifung charakterisiert sind. Diese wird bedingt durch quergestellte abgeplattete Zellen, welche von einer bindegewebigen Hülle umfaßt werden. An jedes Tastkörperchen treten eine bis fünf markhaltige Nervenfasern, welche in quergestellten Touren den unteren Pol des Tastkörperchens umkreisen, dann ihre Endoneuralscheide und ihr Neurilemm an die Hülle abgeben, ihr Mark verlieren und als vielfach geteilte Achsenzylinder sich an die Tastzellen mit Verbreiterungen anlegen, in denen Netze von Neurofibrillen bemerkbar sind. Wie bei den Lamellenkörperchen (s. unten) finden sich auch hier feine Endverästelungen eines zweiten dünnen Achsenzylinders. Die Tastkörperchen liegen in den Coriumpapillen und werden vorzugsweise an der Hohlhand (23 auf 1 qmm), an den Fingerspitzen und an der Fußsohle gefunden.

Ähnlich gebaut sind die in der Papillenbasis der menschlichen Haut vorkommenden langzylindrischen „Dogielschen Körperchen".

2. Endkolben.

Die Endkolben sind rundliche oder ovale Körper, in deren Inneres sich Nervenfasern einsenken und dort bald einfach, bald verästelt enden. Es gibt verschiedene Formen von Endkolben:

a) Die sogenannten zylindrischen Endkolben, die einfachste Form, bestehen zum großen Teil aus einer modifizierten Fortsetzung der eintretenden Nervenfaser: 1. aus einer durch platte Bindegewebszellen hergestellten Hülle, der Fortsetzung der Endoneuralscheide (S. 180); 2. aus dem Innenkolben, einer feinkörnigen

Masse, welche konzentrische Schichtung zeigt und an der Peripherie spärliche Kerne aufweist; 3. aus dem Achsenzylinder; die Nervenfaser verliert beim Eintritt in den Innenkolben ihr Mark, ihr Achsenzylinder steigt jedoch als ein plattes Band in demselben in die Höhe und endet ähnlich jenem der Lamellenkörperchen. Die zylindrischen Endkolben finden sich in der Tunica propria von Schleimhäuten, z. B. in der Conjunctiva bulbi von Säugetieren, in der Schleimhaut der Mundhöhle und im parietalen Bauchfell des Menschen.

b) Die Lamellenkörperchen (Vater, Pacini); das sind meist elliptische, 0,5—4,5 mm lange, 1—2 mm dicke, durchscheinende Gebilde und bestehen wie die zylindrischen Endkolben aus Hülle, Innenkolben und Achsenzylinder. Die Hülle besteht hier aus einer großen Anzahl ineinander geschachtelter Kapseln, deren jede von ihrer Nachbarin durch eine einfache Lage platter Bindegewebszellen geschieden ist. Jede Kapsel enthält Flüssigkeit und teils längs-, teils querlaufende Bindegewebsfasern. Wie die Hülle des zylindrischen Endkolbens, so gehen auch die Kapseln aus der Bindegewebsscheide der eintretenden, dicken Nervenfaser hervor. Die Kapseln sind um so schmäler, je näher sie dem Innenkolben liegen. An dem dem Nerveneintritte entgegengesetzten Pole hängen sie nicht selten durch einen in der Richtung des Innenkolbens verlaufenden Strang, das Liga mentum interlamellare, zusammen. Der in den kernlosen Innenkolben eintretende dicke Achsenzylinder erscheint an frischen Präparaten als ein bald einfacher, bald am Ende gabelig geteilter Strang, gibt aber, wie gelungene Methylenblaufärbungen zeigen, eine Masse feiner, zu einem langgestreckten Knäuel verbundener Ästchen ab, die den Binnenraum des Innenkolbens fast ganz ausfüllen und von feinen Verästelungen eines zweiten dünnen Achsenzylinders umsponnen werden. Mit der Nervenfaser, in deren Bindegewebsscheide eingeschlossen, tritt auch eine kleine Arterie in das Lamellenkörperchen, welche sich in ein zwischen den Kapseln gelegenes Kapillarnetz auflöst.

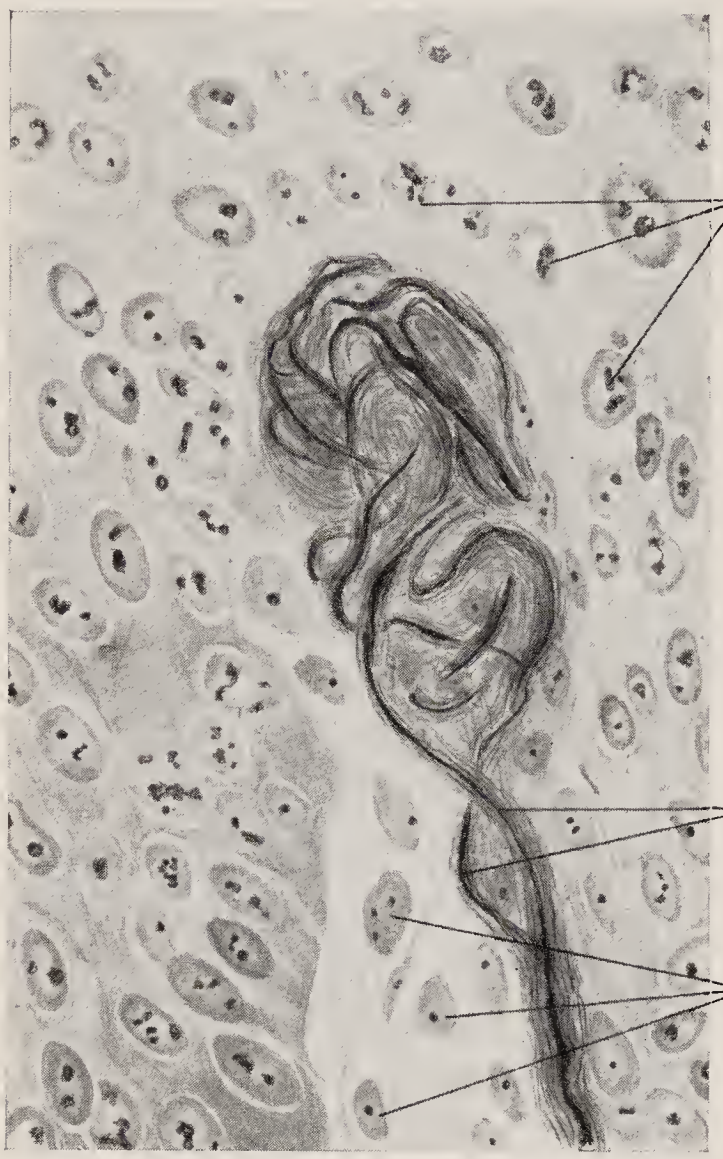

Fig. 182.
Tastkörperchen aus einem Schnitt der menschlichen Lippenhaut. Technik nach Bielschowsky (s. § 27, Anm.). 640mal vergrößert. Präparat von Prof. Phil. Stöhr jun.-Bonn.

Die Lamellenkörperchen finden sich teils oberflächlich (reichlich im subkutanen Bindegewebe der Vola manus und der Fußsohle, spärlicher an anderen Haut-

stellen, an der Brustwarze, im Gebiet des Nervus pudendus) teils in der Tiefe (in der Umgebung der Gelenke, an den Periost- und Knochennerven, an Sehnen und deren Scheiden, an Faszien, endlich in der Nachbarschaft des Pankreas, der Tubae uterinae, im Mesenterium, im parietalen Bauchfell und bei Säugetieren in verschiedenen Teilen der männlichen Geschlechtsorgane). Sie vermitteln einfache Druckempfindungen (?).

Die im Bauchfell, in der Haut der Geschlechtsorgane des Menschen und der Conjunctiva, sowie in verschiedenen Höhen des Corium anderer Orte, z. B. in den Papillen der Tastballen der Katze, vorkommenden Golgi-Mazzonischen Körperchen unterscheiden sich von den Lamellenkörperchen im wesentlichen durch ihre geringe Größe und durch ihre schwächer entwickelte Hülle.

Die bei den Vögeln vorkommenden Key-Retziusschen und Herbstschen Körperchen sind ebenfalls Lamellenkörperchen, die sich nur durch ihre viel geringere Größe und durch eine dem Innenkolben entlang ziehende, doppelte Kernreihe auszeichnen.

c) Die Genitalnervenkörperchen der Säugetiere und des Menschen sind ovale oder rundliche, 0,06—0,4 mm lange Gebilde und bestehen aus einem feinkörnigen, kernlosen Innenkolben, der von einer bindegewebigen, mit zytoplasmareichen Zellen versehenen Kapsel umfaßt wird. Die herantretenden markhaltigen Nervenfasern machen eine Anzahl Windungen um das Körperchen, verlieren, sich teilend, ihre Markscheide, während Endoneuralscheide und Neurilemm in die Kapsel übergehen; die nackten Achsenzylinder dringen an verschiedenen Punkten in den Innenkolben und bilden dort, sich vielfach teilend, ein dichtes Geflecht mit varikösen Anschwellungen. Jedes Geflecht ist mit Geflechten benachbarter Körperchen durch feine Nervenfäden verbunden.

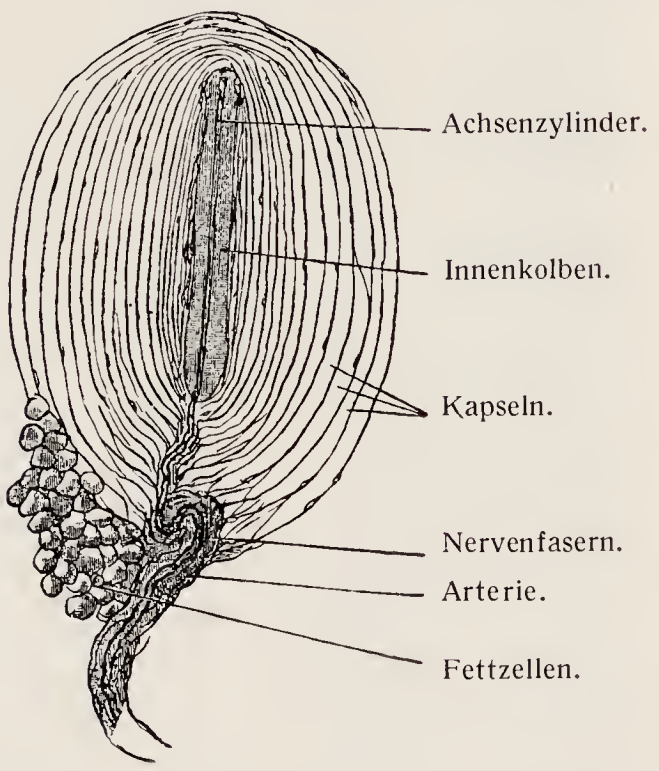

Fig. 183.
Kleines Lamellenkörperchen aus dem Mesenterium einer Katze. 50mal vergrößert. Die zwischen den Kapseln gelegenen Zellen sind an ihren dunkelgezeichneten Kernen zu erkennen. Man sieht das Nervenmark bis zum Innenkolben reichen. Technik § 155.

Die Genitalnervenkörperchen liegen in der Tiefe des Corium in verschiedener Entfernung von der Pars papillaris der Haut; in den Papillen selbst kommen nur kleinere, den „kugeligen Endkolben“ gleichende Endapparate vor. In größter Anzahl (1—4 auf 1 qmm) finden sich die Genitalnervenkörperchen in der Glans penis und in der Klitoris. Einen ähnlichen Bau haben die sogenannten „kugligen“ (in Wirklichkeit teils runden, teils ovalen) Endkolben (Fig. 184), welche in der Konjunktiva und den angrenzenden Teilen der Hornhaut des Menschen gelegen sind und einen größten Durchmesser von 0,02—0,1 mm besitzen. Auch die Gelenknervenkörperchen gehören in die gleiche Kategorie.

Im Anschluß an die Endkolben sind noch die Sehnen- und Muskelspindeln, sowie die Terminalzylinder Ruffinis zu betrachten.

Die Sehnenspindeln sind meist spindelförmige Auftreibungen von Sehnenbündeln, die von einer gut entwickelten bindegewebigen Hülle umgeben werden. Das eine Ende der Spindel geht in Sehnenbündel über, das andere setzt sich in Muskelfasern fort (Fig. 185). Die an die Mitte herantretenden Nervenfasern teilen sich wiederholt, verlieren ihr Mark und gehen in ein reich entwickeltes Astwerk mit oft keulenförmig angeschwollenen Enden über (Fig. 186). Auch diese ent-

halten geschlossene Netze von Nervenfibrillen. Die Sehnenspindeln, die beim Menschen in allen Sehnen, aber in wechselnder Menge vorkommen, vermitteln das Gefühl der Dehnung und treten bei koordinierten Bewegungen in Tätigkeit.

Die Muskelspindeln (Muskelknospen) sind Gruppen feiner Muskelfasern, die mit einer dicken Perimysiumhülle umgeben (Figur 136, S. 134) und mit vielen Kernen ausgestattet sind; die Endverästelungen der an sie herantretenden Nerven sind entweder in Form von Spiralen und Ringen (Fig. 187 oben) oder von blütenartigen Verzweigungen mit kolbigen Enden (Figur 187 unten) angeordnet. Die Muskelspindeln liegen mehr im Bauch als in den Enden der Muskeln und fehlen den Muskeln des Auges, des Rachens, des Ösophagus, des Kehlkopfes, dem M. ischio- und bulbocavernosus, dem Zwerchfell und den mimischen Gesichtsmuskeln; sie sollen auf den Druck reagieren, der durch die Kontraktion der benachbarten Muskelfasern ausgeübt wird.

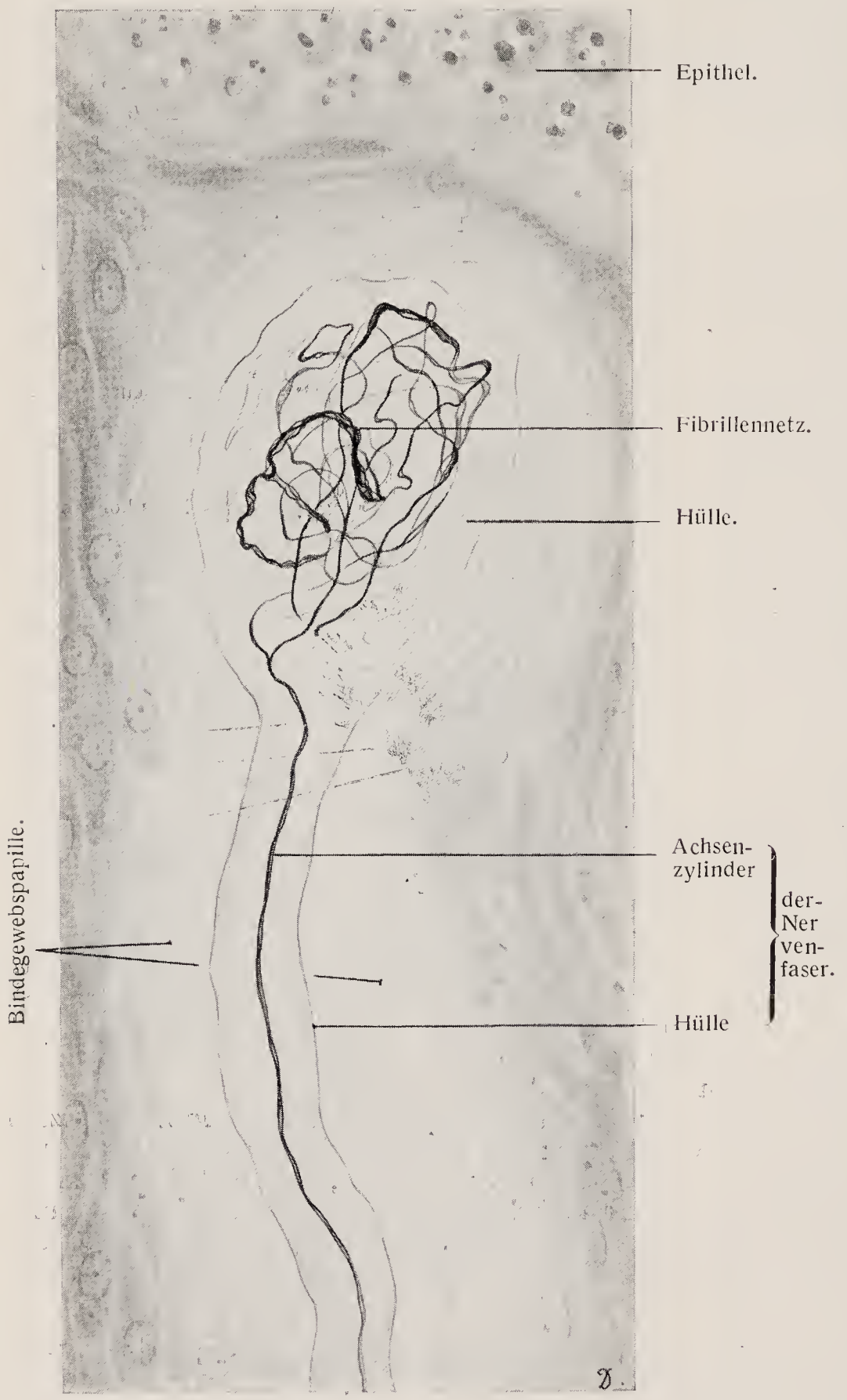

Fig. 184.
Endkolben (Krause) aus dem Lidrand des Menschen. 1000fach vergrößert. Präparat von Dr. Kadanoff-Würzburg. (Methode von Bielschowsky.) Technik § 155.

Die sowohl im Stratum subcutaneum in der Gegend der Knäueldrüsenkörper, als auch in der Lederhaut der Finger und Zehen vorkommenden Terminalzylinder ähneln in ihrer Endverästelung derjenigen der Sehnenspindeln.

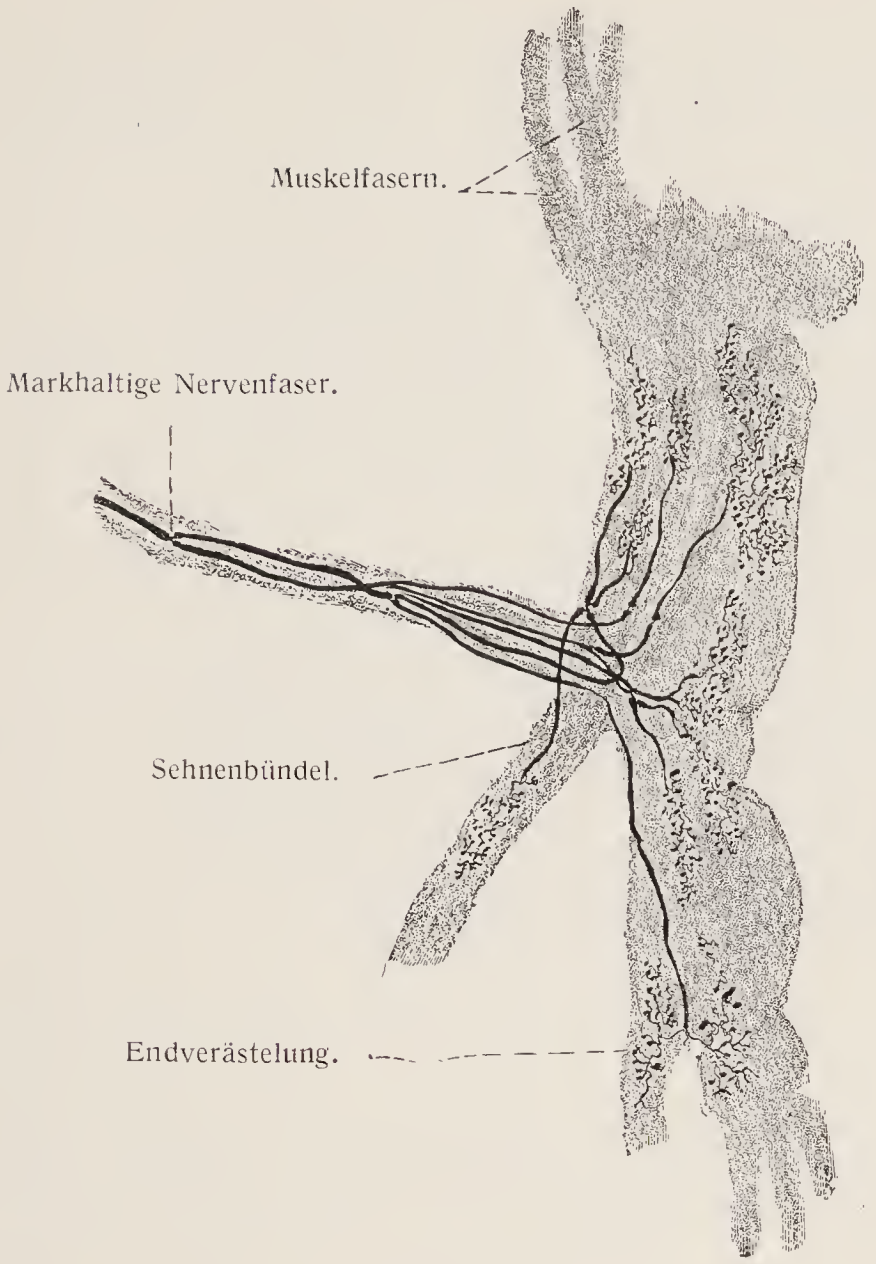

Fig. 185.

Sehnenspindel einer erwachsenen Katze. 80mal vergrößert. Nach einem Präparat Ruffinis gezeichnet. Technik § 156.

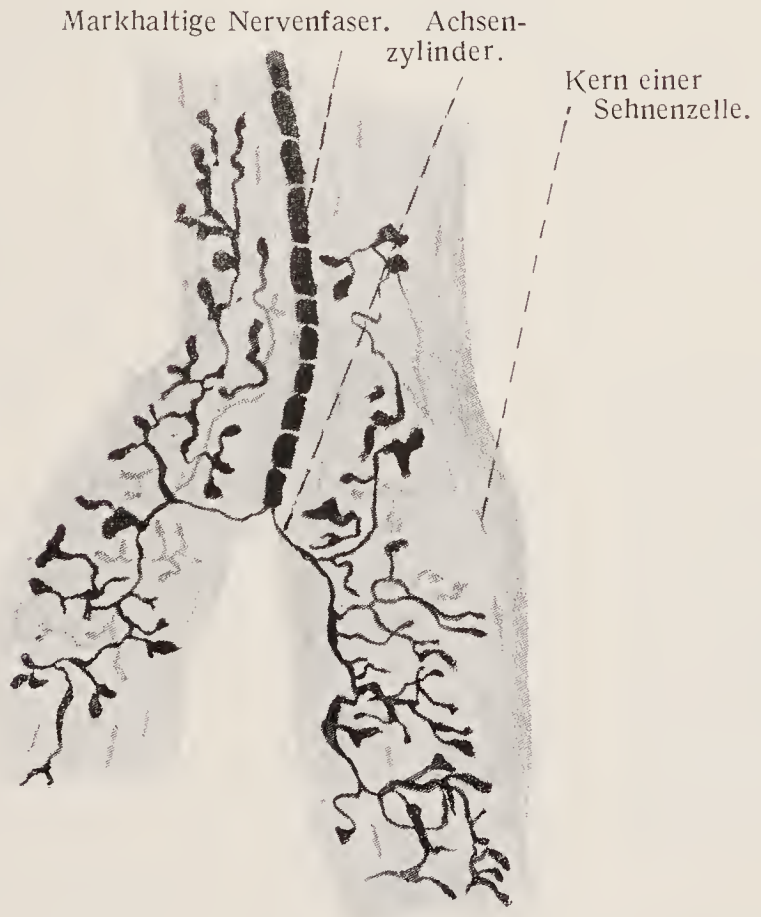

Fig. 186.

Stück des Präparates Fig. 185. 345mal vergrößert.

Fig. 187.

Muskelspindel einer erwachsenen Katze. 135mal vergrößert. Technik § 156.

Endigung der motorischen Nerven.

Die an die quergestreiften Muskeln herantretenden Nervenstämmchen zerfallen in Äste, diese wieder in Zweige, die, miteinander anastomo-

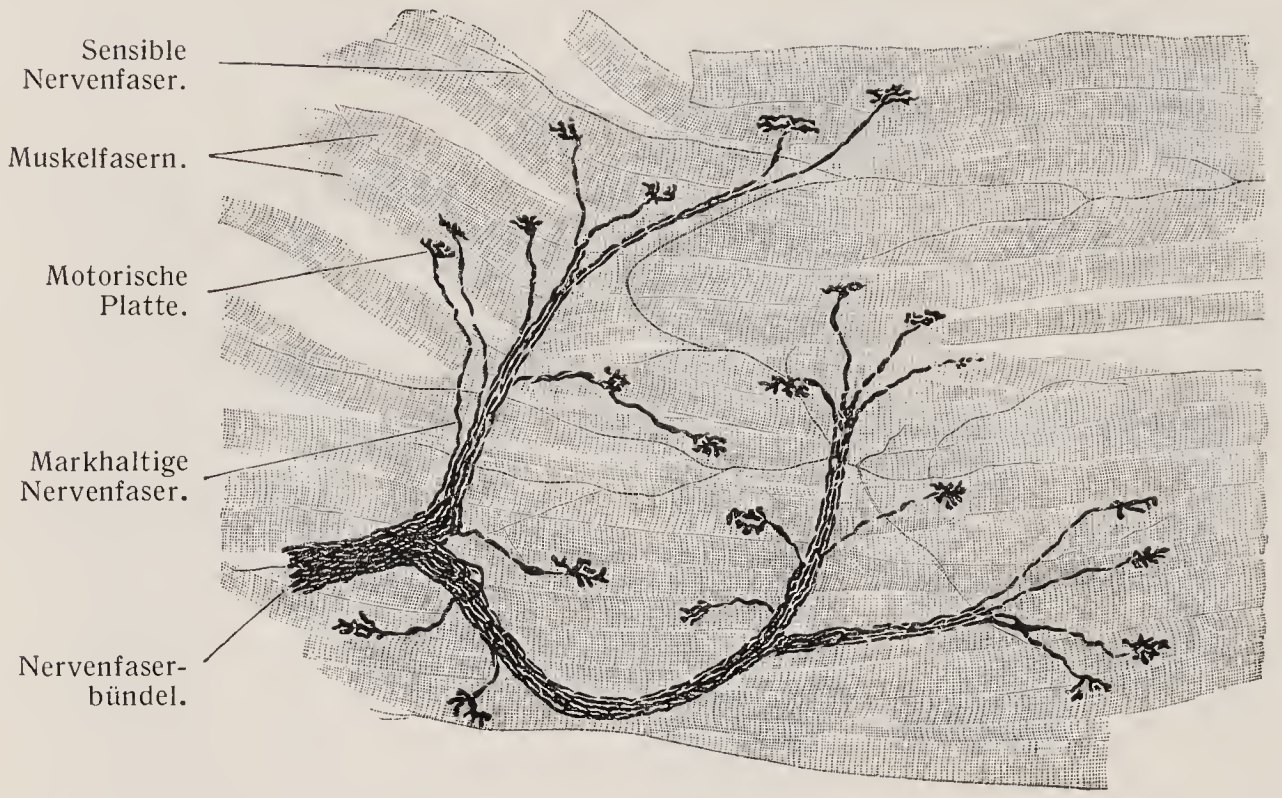

Fig. 188.

Motorische Nervenendigungen an Interkostalmuskelfasern eines Kaninchens. 150mal vergrößert. Technik § 156.

sierend, ein Geflecht, den intermuskulären Nervenplexus, bilden. Im Bereich dieses Plexus finden viele Teilungen der markhaltigen Nervenfasern statt, so daß die Summe der Nervenfasern hier beträchtlich vermehrt wird. Von den Zweigen (Nervenfaserbündeln) entspringen feine, aus einer Nervenfaser bestehende Ästchen, die sich endlich mit je einer Muskelfaser verbinden.

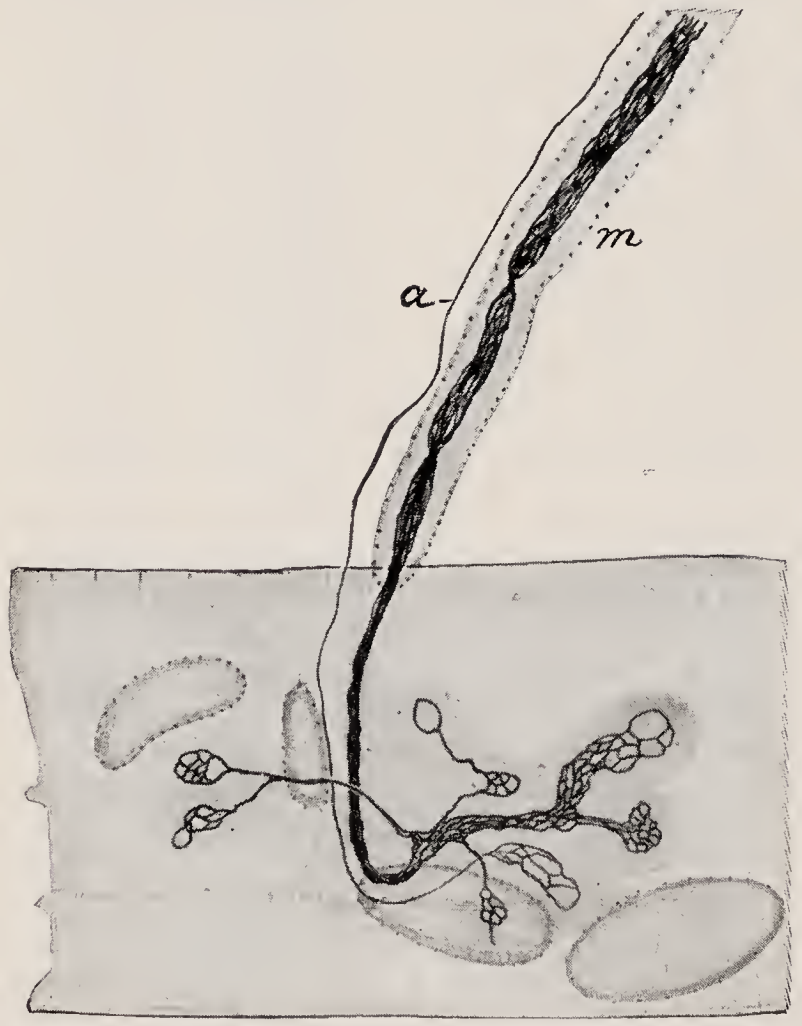

Fig. 189.

Nervenendigungen in einer Muskelfaser der Eidechse (Lazerta). m = Markscheide; a = akzessorische (sympathische?) Nervenfaser (nach Boeke, Anat. Anz., Bd. 35). 2100mal vergrößert. Technik § 27, Anm.

Durch Experimente ist neuerdings nachgewiesen, daß manche Muskelfasern von verschiedenen Segmenten des Rückenmarkes aus mit Nerven versorgt werden (plurisegmentelle Innervation).

Die bis dahin noch markhaltige Nervenfaser spitzt sich nun zu, ihre Hülle wird marklos und verschmilzt mit dem Sarkolemm der Muskelfaser. Durch die Auffaserung des Achsenzylinders an dieser Stelle sowie Ansammlung von Zellkernen (die den gliösen Schwannschen Kernen entsprechen) wird die sogenannte motorische Endplatte gebildet. Der Achsen

zylinder verschmilzt mit dem Sarkoplasma, wobei seine Aufzweigungen Fibrillennetze bilden, die entweder in sich geschlossen oder offen sind (Fig. 189). Die Nervenendigung liegt also hypolemmal, nicht epilemmal, wie das bei den sensiblen Nervenendigungen an den Muskelfasern (Muskelspindel) der Fall ist.

Nach neueren Untersuchungen (Boeke) soll jede quergestreifte Muskelfaser doppelt innerviert sein; einmal, wie oben beschrieben, durch zerebrospinale, motorische Nerven; außerdem soll an jede Muskelfaser eine sympathische Nervenfaser herantreten, die für den „Tonus" der Muskulatur verantwortlich gemacht wird. Die letztere verhält sich ähnlich wie die die glatten Muskelzellen versorgenden Nervenfasern.

Noch nicht befriedigend gelöst ist die Frage, wie die Zellen der glatten Muskulatur versorgt werden. Man findet z. B. in den Schichten der Darmmuskulatur (s. Fig. 263, S. 259) ein sehr feines Netzwerk von marklosen Nervenfasern, ohne aber auf weite Strecken mit Sicherheit eine Endigung an oder in Muskelzellen feststellen zu können. In bestimmten Zellen sind aber in das Zytoplasma eindringende Nervenfasern mit Sicherheit beobachtet worden. Jedenfalls erhält wohl kaum jede hundertste Muskelzelle eine eigene Nervenendigung. Vielleicht hängt dies mit der Tatsache zusammen, daß die Muskelzellen untereinander im plasmatischen Verbande stehen. Man fragt sich dann nur, wozu das außerordentlich reichliche und engmaschige Nervennetz da ist. Vielleicht kommt hier aber auch eine Art Induktionswirkung zustande, für deren Mechanismus uns allerdings vorerst jedes Verständnis fehlt.

IV. Innersekretorische Organe.

Gemäß den obigen (S. 29) Ausführungen beschränken wir den Begriff der Sekretion auf Vorgänge, die unter Anteilnahme aktiver Arbeitsprozesse von seiten der Zellen zur Entstehung von Substanzen führen, die für den Körper noch nutzbar gemacht werden, dabei aber die Zellen verlassen.

Die Lehre von der inneren Sekretion faßt aber für gewöhnlich den Begriff weiter und dehnt ihn auf alle Vorgänge aus, die eine chemische oder physiko-chemische Korrelation unter verschiedenen Systemen des Körpers herbeiführen, wobei es oft noch nicht klargestellt ist, ob dabei das betreffende innersekretorische Organ oder Gewebe eine Substanz (Sekret) produziert, die auf dem Blut- oder Lymphwege andere Systeme beeinflußt, oder ob die Wirkung des betreffenden Organs vielmehr darin zu suchen ist, daß es bestimmte Stoffe an sich reißt und zerstört. Dieser letztere Vorgang wäre aber nicht als Sekretion in unserem Sinne aufzufassen.

Angesichts der Tatsache, daß über die allgemeine Bedeutung solcher Vorgänge noch keine feststehende Meinung vorhanden ist, beschränken wir uns an dieser Stelle auf die Darstellung derjenigen Gebilde, deren Hauptfunktion in einer durch den Begriff „innere Sekretion" umschriebenen Beeinflussung des Organismus zu suchen ist. Wir geben dabei zu, daß außer den hier besprochenen Gebilden noch andere Organe zum Teil erwiesene endokrine Funktionen besitzen (Keimdrüsen, Teile des Pankreas, vielleicht auch Milz), die aber in diesen Fällen zu einer, von uns als Hauptfunktion betrachteten anderen Aufgabe hinzutreten.

Bei dem heutigen Stand unserer Kenntnisse ist es noch nicht möglich, die hier zu besprechenden Gebilde nach ihrer Bedeutung zu gruppieren, weshalb wir es vorziehen, diese Organe nach ihrem entwicklungsgeschichtlichen Zusammenhange geordnet zu besprechen.

Auffallend ist dabei die Produktivität des embryonalen Kopfdarmes, dessen ventrale und laterale Bildungsprodukte (Gl. thyreoidea, Gl. parathyreoideae, Gl. thymus) wir auch hinsichtlich ihrer späteren Lage zu einer Gruppe zusammenfassen, wenngleich sie im Bau und in ihrer Funktion tiefgreifende Unterschiede aufweisen.

Eine zweite Gruppe (Gl. hypophysis und Gl. epiphysis) haben die Anteilnahme zerebraler Elemente an ihrem Aufbau gemeinsam; die bedeutendste sekretorische Funktion entfaltet allerdings der Rachenteil der Hypophyse, der sich frühzeitig vom Kopfdarmdache abschnürt und mit den anderen Kopfdarmabkömmlingen, besonders der Gl. thyreoidea, in funktionelle Beziehung steht.

Die dritte Hauptgruppe endlich (die chromaffinen Organe), deren Ausbreitung in der Tierreihe große Differenzen aufweist, ist beim Menschen in Verbindung mit dem Interrenalorgan (der Nebennierenrinde) als Gl. suprarenalis ein äußerst wichtiges Organ; das chromaffine Gewebe (am reichlichsten im Nebennierenmarke ausgebildet) leitet sich embryonal vom sympathischen Nervensystem ab.

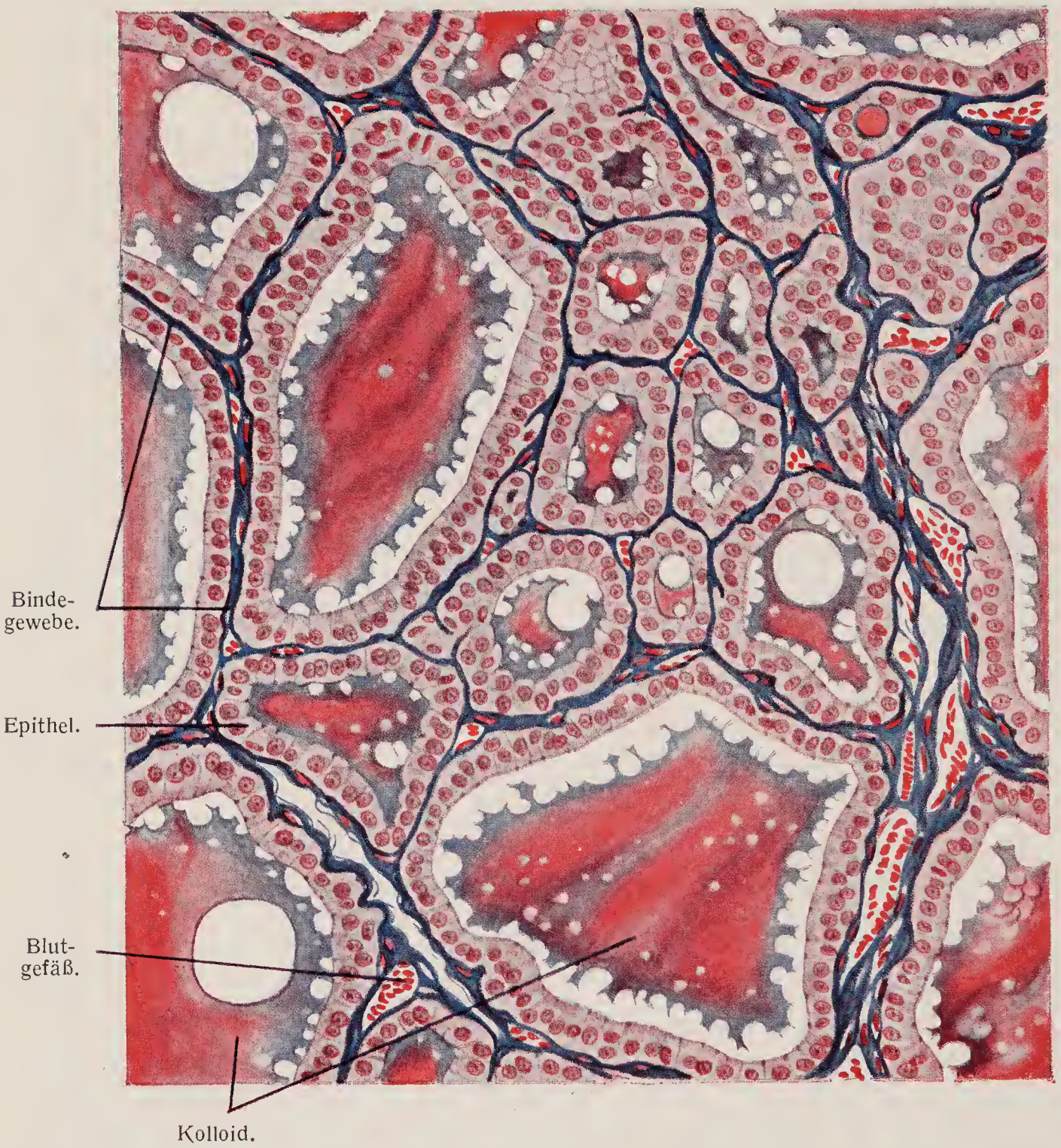

Fig. 190.

Schilddrüse eines erwachsenen Menschen. 240mal vergrößert. Technik § 159.

I.

a) Gl. Thyreoidea.

Die Schilddrüse entsteht im wesentlichen aus einer medianen Wucherung der ventralen Schlundwand und bietet anfangs das Bild einer tubulösen zusammengesetzten, netzförmigen Drüse; ihr am Foramen coecum der Zunge mündender Ausführungsgang (Ductus thyreoglossus) obliteriert jedoch schon frühzeitig in embryonaler Zeit und bildet sich bis auf einzelne Reste zurück; auch das Netz der Drüsenröhrchen, die anfangs nicht hohl sind, zerschnürt sich in kurze Stücke. (S. auch S. 33.)

Beim erwachsenen Menschen besteht die Schilddrüse aus länglich-runden, beiderseits blind endenden „Follikeln", das sind Schläuche von sehr verschiedenem (40—120 μ) Durchmesser, welche durch lockeres, mit elastischen Fasern durchsetztes Bindegewebe zu Läppchen miteinander verbunden werden. Eine Membrana propria fehlt. Die Follikel sind mit einer einfachen Lage bald zylindrischer, bald kubischer, bald platter Epithelzellen ausgekleidet, die beim Menschen Körnchen von Fett und azidophiler Substanz enthalten; diese Körnchen faßt man als Vorstufen des Sekretes auf. Das Lumen der Follikel ist mit einer homogenen, zähen Masse, der kolloiden Substanz, die jene Körnchen und Vakuolen enthält, gefüllt. Die Vakuolen sind teils Kunstprodukte, teils enthalten sie Fett oder Muzin.

Früher galt die kolloide Substanz für ein Charakteristikum der Schilddrüse; seitdem aber dem Kolloid ähnliche Massen auch in der Hypophyse (S. 204) gefunden worden sind, und da auch in den Blut- und Lymphgefäßen des Halses das geronnene Blutplasma dem Kolloid sehr ähnlich sehen kann, verliert dieses Merkmal seinen diagnostischen Wert. Auch ist es noch nicht sicher, daß das „Kolloid" als das spezifische Sekret aufzufassen ist. Auf welchen Wegen das von der Schilddrüse gelieferte Sekret abfließt, ist noch dunkel. Es ist beobachtet worden, daß an den Knotenpunkten des Schlußleistennetzes die Kittsubstanz überall fehlt; vielleicht handelt es sich hier um ein Auseinanderweichen der Epithelzellen zum Zwecke des Sekretabflusses zu den Lymphwegen. Möglicherweise wird das Sekret auch von den Blutgefäßen aufgenommen.

Die sehr zahlreichen Blutgefäße lösen sich in ein die Schläuche umspinnendes Netz von Kapillaren auf, welche dicht unter dem Epithel liegen. Die kleinen Schilddrüsenarterien besitzen normalerweise vorkommende Verdickungen der Intima und der Media, sogenannte „Knospen". Die ebenfalls zahlreichen Lymphgefäße bilden ein zwischen den Schläuchen gelegenes Netzwerk. Die Nerven verlaufen mit den Blutgefäßverzweigungen und bilden vorzugsweise diese, zum Teil auch die Drüsenschläuche umspinnende Geflechte. Ein Eindringen von Endzweigen in das Epithel ist nicht beobachtet.

Der Mechanismus der Schilddrüsenwirkung ist noch nicht aufgeklärt, wenngleich wir heute wissen, daß die Schilddrüse zu den lebensnotwendigen Organen gehört. Umfangreiche Erkrankungen dieses Organes rufen schwere Stoffwechselstörungen hervor, die den ganzen Körper beeinflussen. Bei wachsenden Organismen äußert sich der Mangel der Schilddrüsenfunktion z. B. in einem mangelhaften Wachstum besonders der Röhrenknochen, mangelhafter Ausbildung der Intelligenz usw. (Kretinismus). Zu lebhafte Schilddrüsenfunktion macht sich in mannigfachen, schweren Störungen des vegetativen Nervensystems geltend, die, mit anderen Erscheinungen verknüpft, das Bild der Basedowschen Krankheit hervorrufen. Alle diese und viele experimentelle Erfahrungen sprechen dafür, daß normalerweise von der Schilddrüse eine Substanz produziert wird, die im Haushalt des Körpers eine wichtige, regulierende Funktion ausübt.

b) Glandulae parathyreoideae.

Die an der Rückfläche der seitlichen Schilddrüsenlappen gelegenen, gewöhnlich in der Vierzahl vorhandenen „Epithelkörperchen" stammen in ihren epithelialen Anteilen vom Epithel der dritten und vierten Schlundtasche ab; sie besitzen im allgemeinen keine Drüsenähnlichkeit mehr und sind im Bau wie in der Funktion als von der Schilddrüse völlig verschiedene Organe zu betrachten, wenngleich sie beim Menschen in innigster Lagebeziehung mit jener stehen.

Die Epithelkörperchen bestehen aus Nestern und Strängen von Epithelzellen (Fig. 191), die von spärlichem, Blutgefäße führendem Bindegewebe umgeben werden; dieses Bindegewebe bildet an der Oberfläche des Organes eine dünne Kapsel.

Unter den Epithelzellen finden sich vereinzelt oder gruppenweise sogenannte oxyphile (d. h. eosinfärbbare) Zellen, wahrscheinlich bestimmte Funktions- oder Degenerationsphasen der „Hauptzellen“, die selbst durch ein sehr substanzarmes Zytoplasma ausgezeichnet sind.

Gelegentlich umschließen auch die Epithelzellen der Parathyreoideae kleine, mit einer kolloidähnlichen Masse erfüllte Hohlräume; dies Verhalten hat, neben anderen Befunden, die heute nur mehr wenig vertretene Ansicht entstehen lassen, daß die Epithelkörperchen nur andere Funktionsstadien des Schilddrüsengewebes seien. Gegen diese Ansicht spricht einmal die andersartige Entstehung, dann das histologische Verhalten, vor allem aber die Funktion.

Die Entfernung der Epithelkörperchen, die heute bei allen umfänglicheren Schilddrüsenoperationen vermieden wird, verursacht schwere Krämpfe (Tetanie).

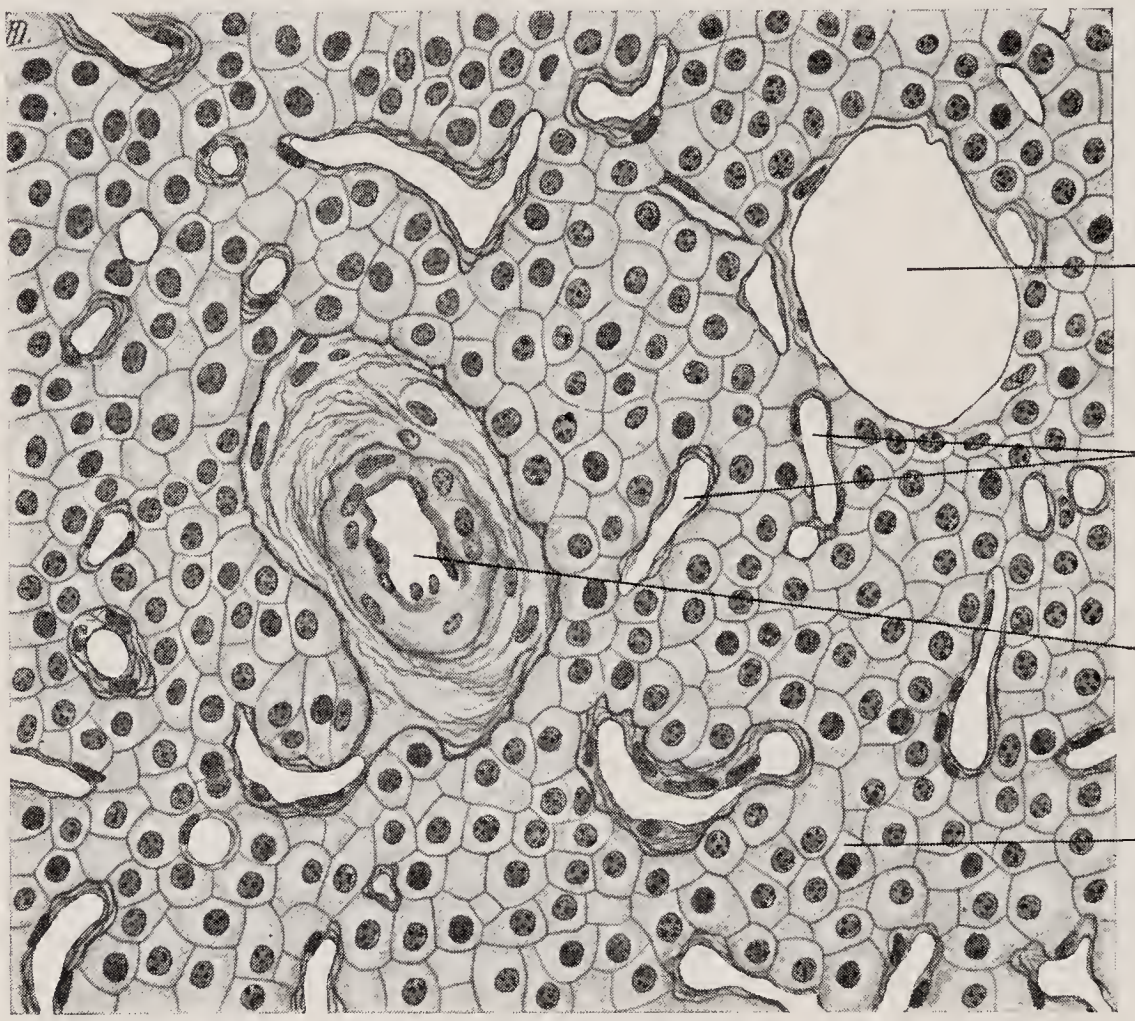

Fig. 191.
Aus einem Schnitt durch eine Gl. parathyreoidea des Menschen. 520mal vergrößert. Technik § 160.

c) Thymus.

Der Thymus entsteht paarig aus dem Epithel der 3. Viszeralspalte als eine anfänglich hohle, später solide Ausstülpung, die, von ihrem Mutterboden sich abschnürend, verästelte Sprossen, Läppchen treibt. Schon im 4. Fetalmonat ist der Thymus ein gelappter Körper, der von lockerem, fibrillärem Bindegewebe, dem Träger der größeren Blut- und Lymphgefäße, umgeben wird. Durchschnitte von Thymusläppchen zeigen eine dunklere Rindensubstanz (Fig. 192), welche aus einem durch sternförmige Zellen gebildeten Netz besteht, in dessen Maschen viele, sehr zytoplasmaarme Lymphozyten liegen.

Die Thymuslymphozyten unterscheiden sich nicht von den sonst im Körper vorkommenden Lymphozyten. Die Genese dieser Zellen ist dagegen noch nicht völlig geklärt. Die Überzahl der Autoren hält sie für eingewandert, andere sprechen sich für eine lokale Genese der Thymuslymphozytose aus.

Die zentrale Partie des Thymus, die Marksubstanz, ist heller, nicht immer scharf von der Rinde getrennt und besteht zum Teil aus

ähnlichen Zellen wie die Rinde, zum Teil aus größeren, entweder einzelnen sternförmigen, oder in Gruppen beisammenliegenden, typischen Epithelzellen. Beide Substanzen werden frühzeitig von Blutgefäßen durchwachsen, deren adventitielle Scheiden einen retikulären Bau besitzen. Die Maschen dieses adventitiellen Bindegewebes enthalten reichlich lymphozytäre Zellen, mitunter auch eosinophile Leukozyten. Etwa im 5. Fetalmonat entstehen in der Marksubstanz die „Hassalschen Körperchen", Gruppen konzentrisch zusammengeballter Epithelzellen, von denen die zentralen chromatinarme Kerne (Zeichen baldigen Absterbens) enthalten. Die Körperchen sind anfangs klein (10—12 μ) und nur in geringer Anzahl vorhanden, nehmen aber rasch an Größe zu (— 180 μ), während immerzu neue entstehen, so daß das Thymusmark des Neugeborenen sehr viele Hassalsche Körperchen verschiedenster Größe enthält (Fig. 193).

Um diese Zeit ist der Thymus zu einem stattlichen Körper herangewachsen, der durch stärkere Züge mit elastischen Fasern untermengten Bindegewebes in 4—11 mm große Läppchen geteilt wird, die wieder durch feinere Bindegewebszüge in kleinere, 1 qmm große Läppchen getrennt werden und durch die Marksubstanz, die sich streckenweise später zu einem immer dünner werdenden Strang, dem „Markstrang", auszieht, miteinander in Verbindung stehen (Fig. 195).

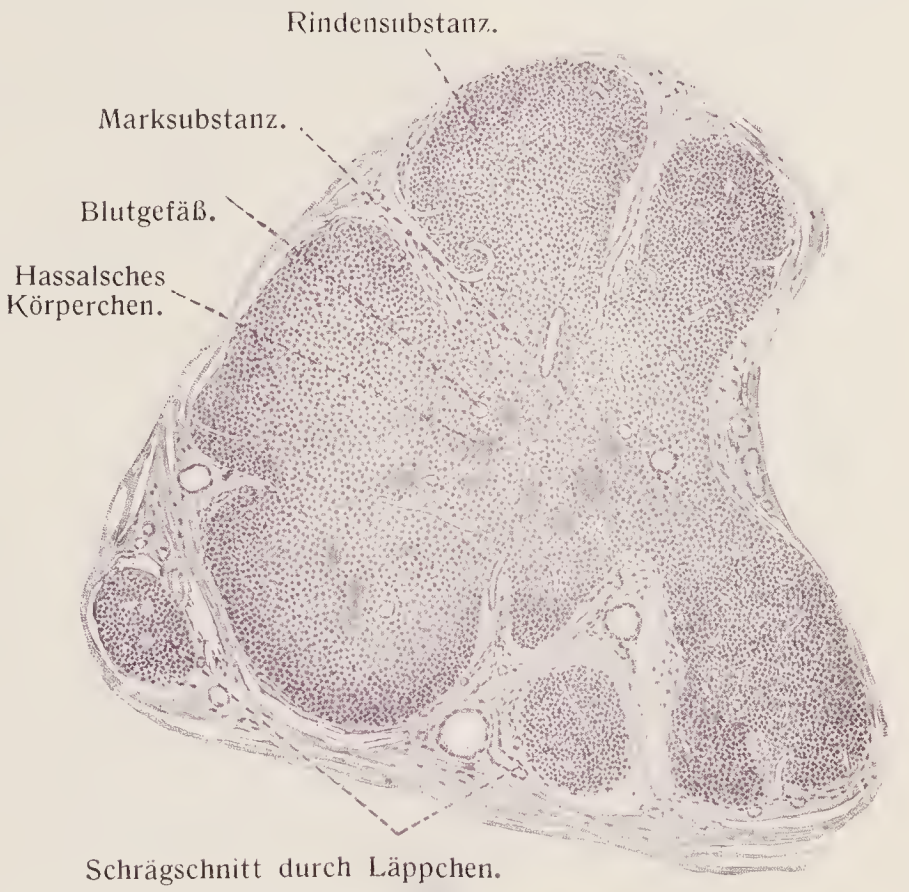

Fig. 192.

Stück eines Schnittes durch den Thymus eines 5monatigen menschlichen Fetus. 50mal vergrößert. Technik § 161.

Feinerer Bau. In Mark und Rinde kann man, besonders gut nach Mallory-Färbung, zwei meist aber nicht immer scharf getrennte Bestandteile unterscheiden: die zur Gefäßadventitia gehörenden bindegewebigen, retikulär gebauten Teile und die epithelialen ebenfalls retikulär angeordneten Gewebe. Die bindegewebigen Bestandteile enthalten einzelne gröbere und feinere Fasern, wie wir sie vom retikulären Stützgewebe her kennen. Die Zellen bilden einen Netzverband und sind an ihren ovalen locker gebauten Kernen kenntlich (Fig. 194, 195).

Die epithelialen Bestandteile des Thymusgewebes sind frei von interzellulären Fasern. Die ebenfalls verzweigten und untereinander verbundenen Zellen sind vielfach ebenso zart wie die bindegewebigen Retikulumzellen (in der Rinde) und sind von den letzteren nicht klar zu sondern. Im Marke nehmen sie plumpere Formen an und zeigen an ihrer Zusammenlagerung alle Übergänge zu typischen Hassalschen Körperchen. Die letzteren sind, besonders die kleineren, oft zu langen Ketten vereinigt und meist deutlich als Bestandteile einer zu-

sammenhängenden Epithelmasse erkennbar. Die Epithelzellen besitzen äußerst feine intrazellulare Fibrillen, die zu den Epithelfasern zu rechnen sind. Nach der Umwandlung der Zellen zu Hassalschen Körperchen treten oft feine und grobe Tropfen im Zytoplasma auf. Die Hassalschen Körperchen entstehen durch konzentrische Aneinanderlagerung von Epithelzellen. Mit einer gewissen Größe beginnt eine zentrale Umwandlung in Hyalin, wobei der Kern der Zellen zugrunde geht und oft der Verhornung der Epidermis ähnliche Bilder auftreten. Oft findet Kalk-

Fig. 193.
Stück eines Schnittes durch den Thymus eines neugeborenen Menschen. 50mal vergrößert. Technik § 161.

ablagerung, oft auch eine Einwanderung von Lymphozyten in solche Körperchen statt.

Die großen Körperchen zeigen zunehmenden Zerfall ihres Inhaltes und können sich schließlich zu großen, von einer Epithelschicht ausgekleideten Cyste umbilden.

Entsprechend der Ausbreitung der Gefäße durchdringen sich die epithelialen und bindegewebigen Elemente des Thymus sehr innig. Die epithelialen Elemente sind dabei nicht immer scharf von den bindegewebigen zu trennen. Beide Bestandteile sind von Lymphozyten durchsetzt. In dieser Beziehung ähnelt der Thymus als lymphoepitheliales Organ den Tonsillen. Auch dort ist an vielen Stellen die Grenze zwischen bindegewebigen und epithelialen Elementen verwischt. Wie dort dürfte

die Lymphozytenproduktion vorwiegend in dem adventitiell angeordneten retikulären Bindegewebe vor sich gehen.

Die Arterien verlaufen zwischen Rinde und Mark und speisen Kapillaren, die größtenteils in der Rinde, zum kleineren Teile im Marke gelegen sind. Die daraus sich sammelnden Venen verlaufen teils im Mark, teils münden sie in große, zwischen den Läppchen verlaufende Venenstämmchen. Die vielen Lymphgefäße sammeln sich aus weiten, dicht an der Oberfläche der Läppchen gelegenen Lymphräumen zu großen, im interlobulären Bindegewebe gelegenen Stämmchen, die weiterhin als klappenführende Gefäße neben den größeren Blutgefäßen hinziehen. Die Nerven enden im wesentlichen an den Blutgefäßen, nur äußerst spärliche Fäserchen dringen frei endend in das Mark.

Die zu sehr wechselnden Zeiten einsetzende „Rückbildung" des Thymus besteht darin, daß mehr und mehr Fett an Stelle des spezifischen Gewebes tritt. Primär dürfte der Reiz zur Lymphozytenbildung sich verringern; nach und nach lagert sich dann Fett in dem retikulären adventitiellen Gewebe und in dem interstitiellen Bindegewebe ab. Das epitheliale Thymusgewebe wird dadurch mehr und mehr auseinandergesprengt. Daß mit dem Aufhören der Zellbildung im retikulären Gewebe die Tendenz zur Umwandlung in Fettzellen besteht, wissen wir auch vom Knochenmark her und von der Entwicklung des Fettgewebes selbst. Darin stellt sich der Thymus also in eine Reihe mit anderen Bindegewebsprovinzen, in denen zeitweise Blutzellen gebildet werden.

Fig. 194.

Thymus eines 27jährigen Mannes. Übersichtsbild eines Läppchens. 10mal vergrößert. Der Pfeil deutet auf die Stelle, die stärker vergrößert in Fig. 195 dargestellt ist.

Die epithelialen Elemente werden mehr und mehr abgebaut. Ein Abbauweg geht über die Bildung der Hassalschen Körperchen. Ob später auch auf andere Weise epitheliale Zellen zugrunde gehen, ist schwer zu entscheiden. Jedenfalls können auch bei sehr alten Individuen noch erhebliche Teile des Epithelgewebes erhalten sein.

Die Aufgabe des Thymus im Organismus ist noch nicht völlig geklärt; jedenfalls ist die Drüse in der Zeit bis zur beginnenden Altersinvolution bei der Regulierung des Knochenwachstums, der Entwicklung der Keimdrüsen und der Regulation der Funktion des Nervensystems stark beteiligt. In diesen Beziehungen machen sich bei Tieren die schwersten Störungen geltend, wenn der Thymus entfernt wird; doch sind zum Teil bei verschiedenen Tierarten die Ergebnisse solcher Versuche noch nicht eindeutig. Vor allem wissen wir noch nicht, ob die Bedeutung des Thymus in der Produktion eines spezifischen Sekretes besteht oder darin, daß giftige Stoffwechselprodukte im Thymus gebunden und zerstört werden.

Einen Überblick über die Altersveränderungen gibt Fig. 197. Nachdem anfangs bei rein epithelialer Zusammensetzung nur Rindensubstanz vorhanden ist, entsteht zentral das Mark durch Vergrößerung der Elemente (b). Beim Neugeborenen (c) ist das Interstitium schmal, die Rinde beträgt das 2—3fache des Markes. In der Zeit zwischen 1 und 15 Jahren verlangsamt sich das Parenchymwachstum, wobei die

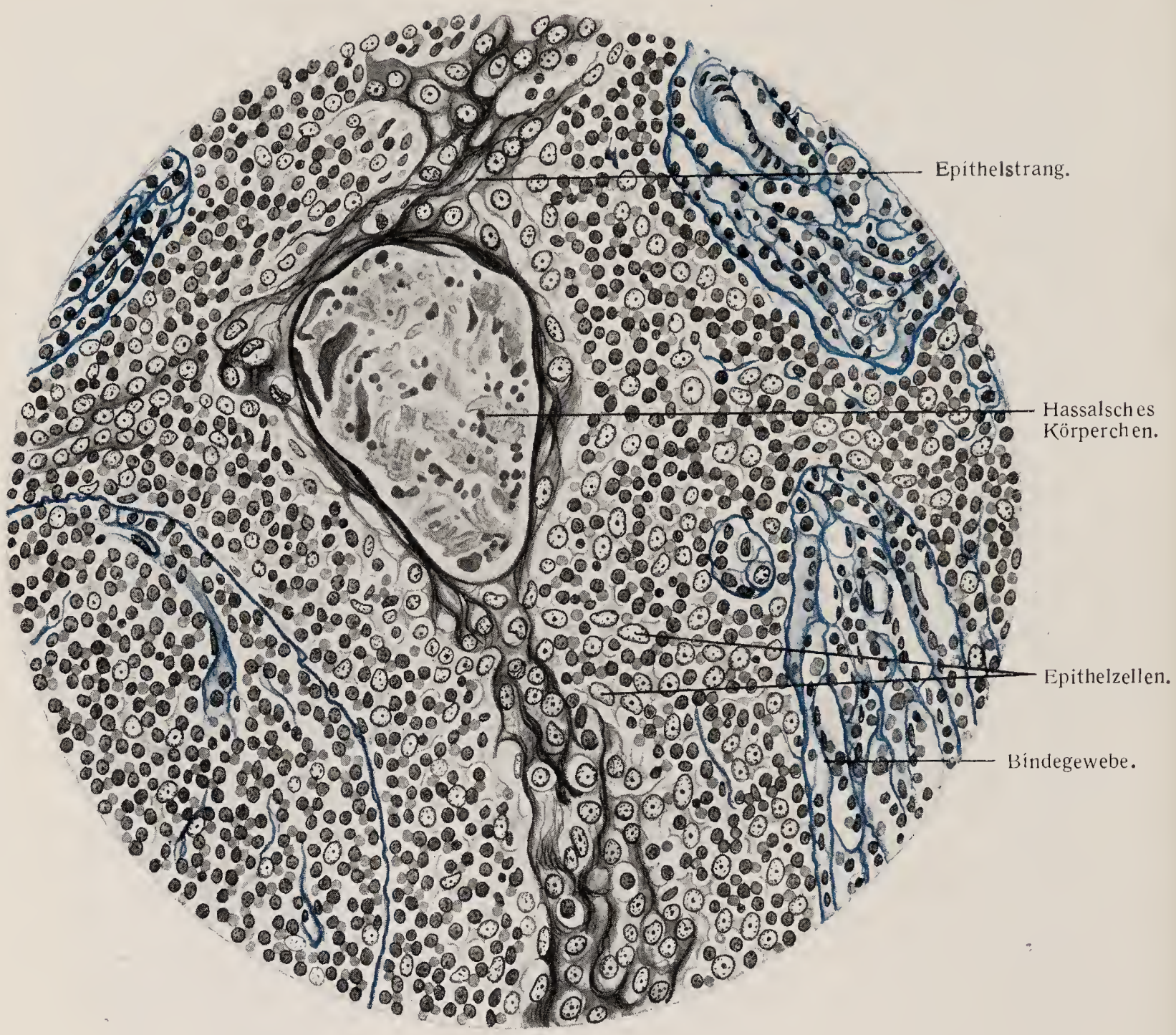

Fig. 195.

Aus der Marksubstanz des Präparates Fig. 194. Epithelstrang des Markes mit Hassalschen Körperchen. 350 mal vergrößert. Technik § 161.

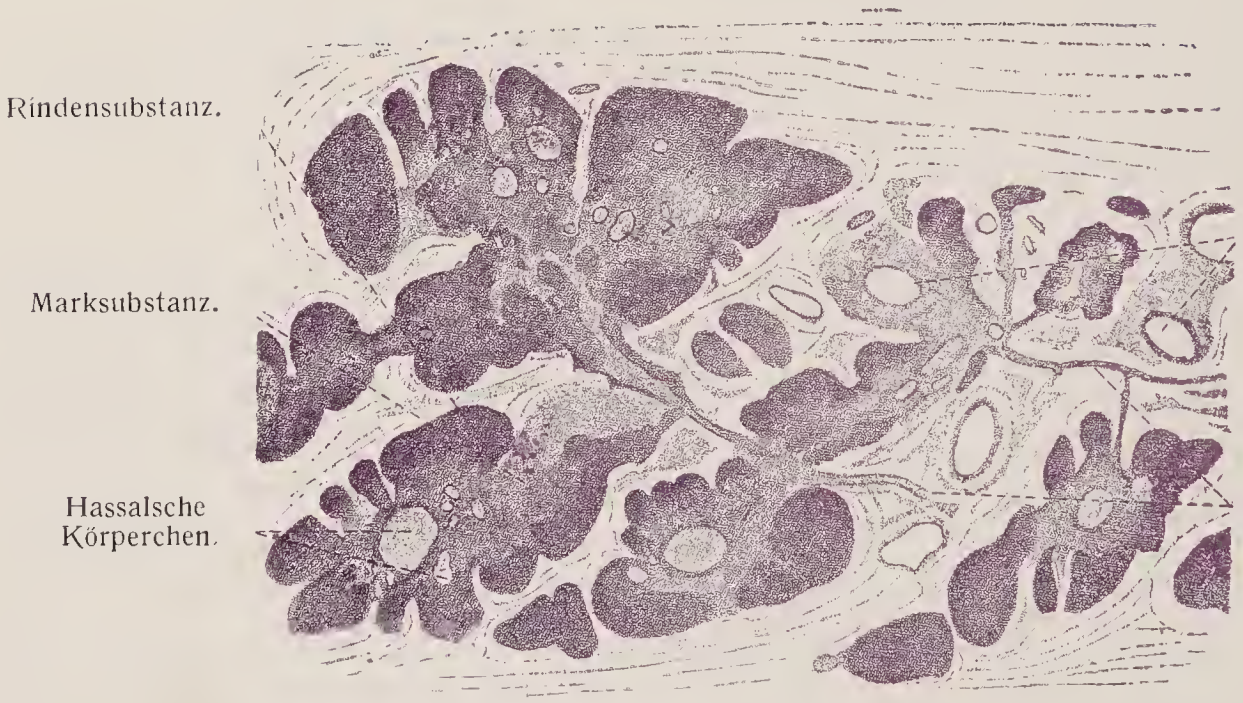

Fig. 196.

Querschnitt durch ein Thymusstück eines 1¾ jährigen Kindes. 21 mal vergrößert. Technik § 161.

a) Embryo, 34,9 mm Sit höhe, 12mal.

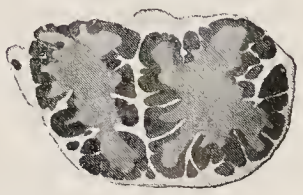

b) Embryo, 119 mm Sitzhöhe, 4mal.

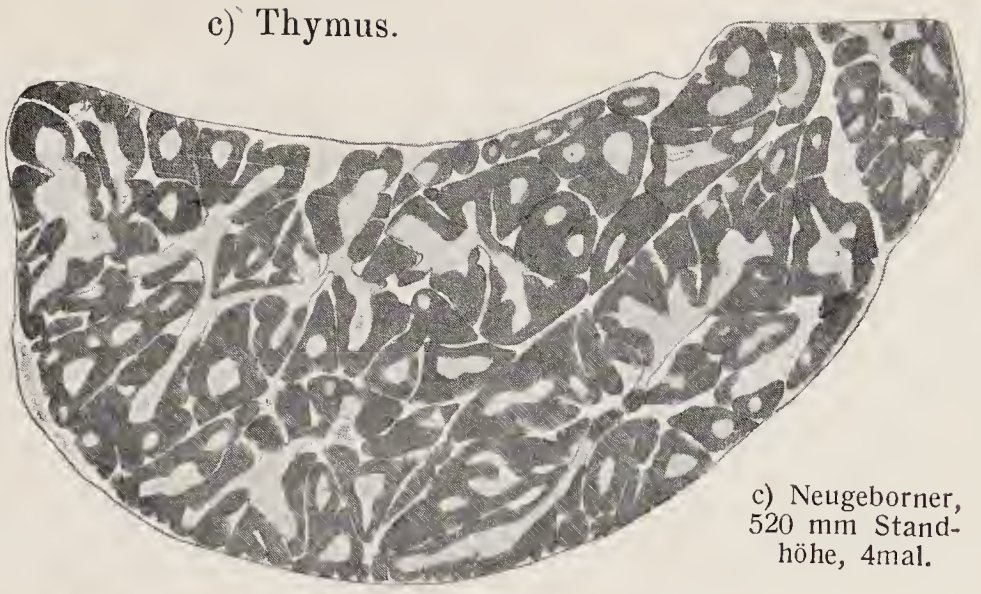

c) Neugeborner, 520 mm Standhöhe, 4mal.

d) Kind von 7 Jahren, II Monaten, 4mal.

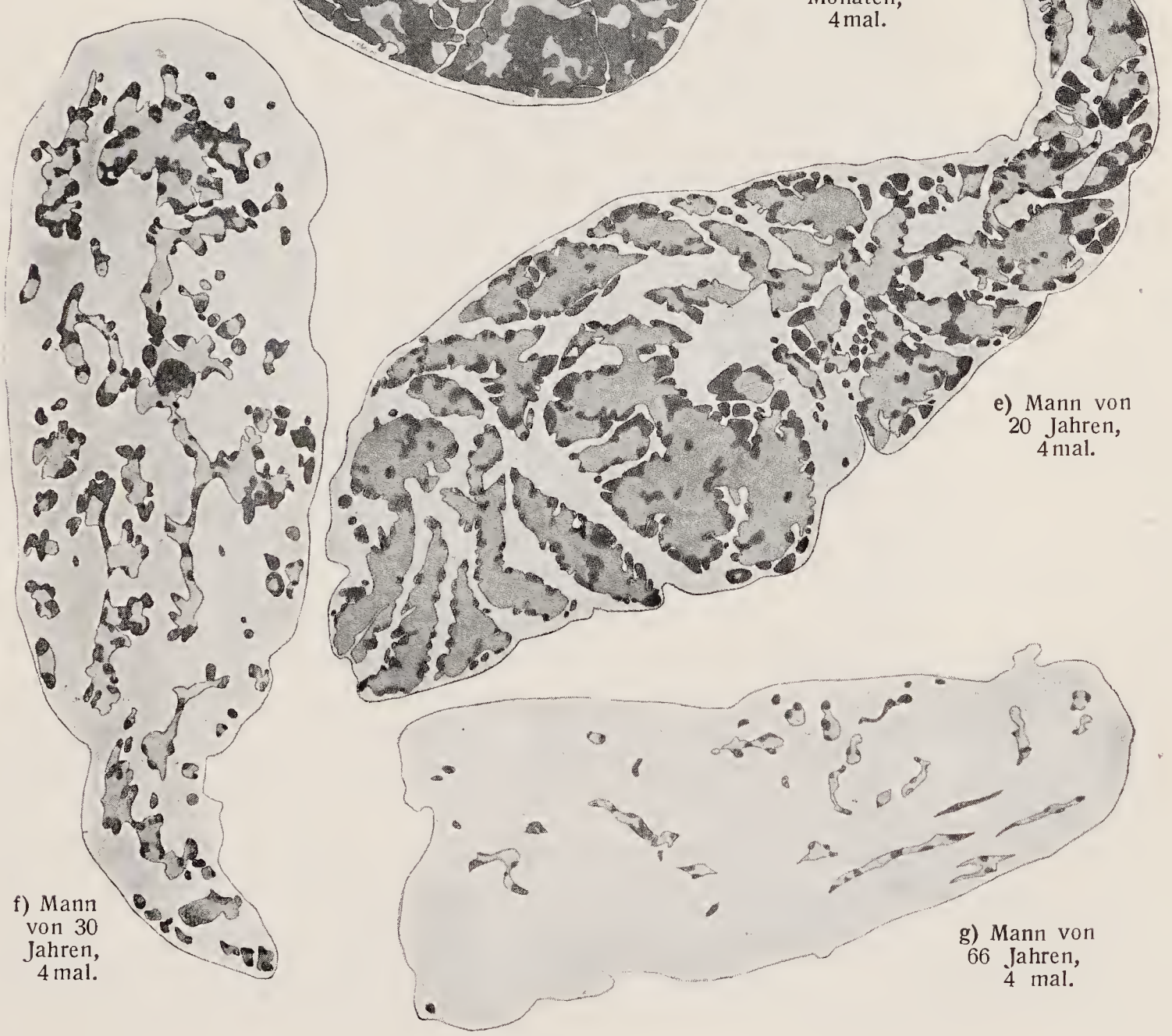

e) Mann von 20 Jahren, 4mal.

f) Mann von 30 Jahren, 4mal.

g) Mann von 66 Jahren, 4 mal.

Fig. 197.

Durchschnitt durch die Gl. thymus in verschiedenen Lebensaltern (nach Hammer, 1926). In Fig. a und b ist ein Querschnitt der gesamten Drüse, in c—g nur je 1 Lappen der Drüse dargestellt.

Rinde weniger wächst als das Mark (d). In den Jünglingsjahren nimmt das Parenchym bis auf etwa 55% der Gesamtmasse ab; der Hauptverlust geht auf Kosten der Rinde, die nun etwa ebensoviel Raum einnimmt wie das Mark. Mit 40 Jahren beträgt das Parenchym durchschnittlich nur noch ein Fünftel der Thymusmasse, Mark und Rinde halten sich dabei nach ihrer Masse die Wage. In diesem Alter ist das Thymusaussehen aber außerordentlich variabel. Jenseits der 50er Jahre macht die Rückbildung weitere Fortschritte.

Nach Hammar enthalten Thymen verschiedener Lebensalter folgende Mengen von Hassalschen Körperchen:

Ende 4. Monats .	2 574
Geburt.	1 000 000
15 Jahre.	1 500 000
20 Jahre.	700 000
21—25 Jahre. . .	500 000
36—45 Jahre. . .	250 000

II.

a) Hypophysis cerebri.

Das histologische Aussehen eines Teiles dieser Drüse würde es gerechtfertigt erscheinen lassen, sie mit der Schilddrüse und den Epithelkörperchen in eine Gruppe

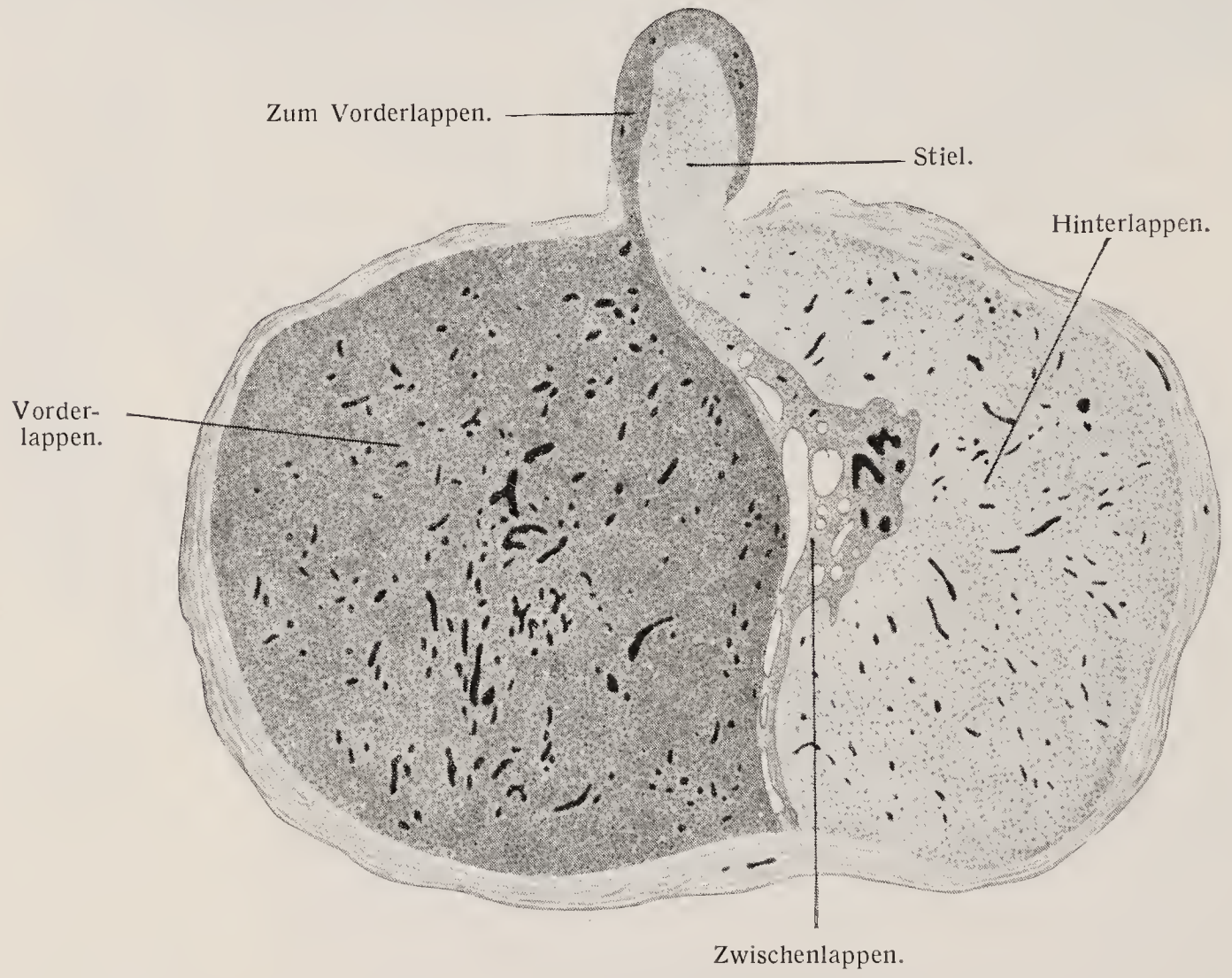

Fig. 198.

Medianschnitt durch die Hypophyse des Menschen. 9mal vergrößert. Technik § 162.

zu vereinigen; die topographische Beziehung zum Gehirn, die die Hypophyse mit der Epiphyse gemeinsam hat, veranlaßt uns, sie bei dem gegenwärtigen unsicheren Stand der Gruppierung der innersekretorischen Organe mit der Epiphyse zusammenzustellen.

In sehr früher Embryonalperiode streben zwei sackartige Anlagen aus zwei ganz verschiedenen Mutterböden zueinander, um die Hypophyse zu bilden. 1. Aus dem Dach der primitiven ektodermalen Mundbucht entsteht die anfangs schlauchförmige Hypophysentasche, die in der ausgebildeten Hypophyse zwei Anteilen entspricht; einmal der Pars intermedia (oder infundibularis), die etwa die Mitte des ganzen Organes einnimmt; dann dem Vorderlappen (Fig. 198).

2. Scharf abgesetzt von diesen beiden Teilen ist die mit dem Infundibulum des Zwischenhirnes verbundene Anlage des Hinterlappens, aus der außer dem Hinterlappen auch der Stiel der Hypophyse entsteht (Fig. 198).

Von dem ursprünglichen Zusammenhang der oralen Hypophysenanlage mit dem Munddach erhält sich in der Regel nur eine kleine, wie der Vorderlappen gebaute „Hypophysis pharyngea“; diese liegt konstant an der Stelle, die der Ausmündung des embryonal vorhandenen, nur selten dauernd erhaltenen Can. craniopharyngeus entsprechen würde.

Der Vorderlappen der Hypophyse ist nach dem Typus des Epithelkörpers gebaut und enthält, eingebettet in lockeres, viele Blutgefäße und Nerven tragendes Bindegewebe, solide, verzweigte Epithelzellenstränge, die von sehr ungleichmäßigem Kaliber sind und vielfach miteinander anastomosieren.

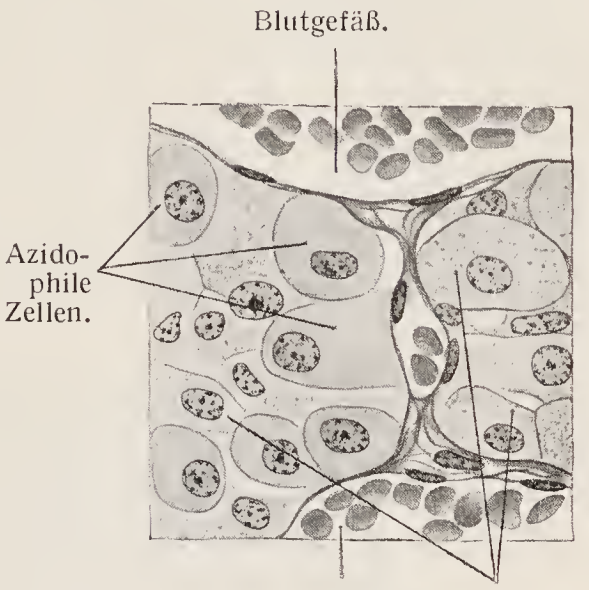

Fig. 199a.

Die einzelnen Zellen bieten ein verschiedenartiges Aussehen dar; die Tatsache, daß in den untersuchten Fällen die Verteilung der Zellformen sehr verschieden war,

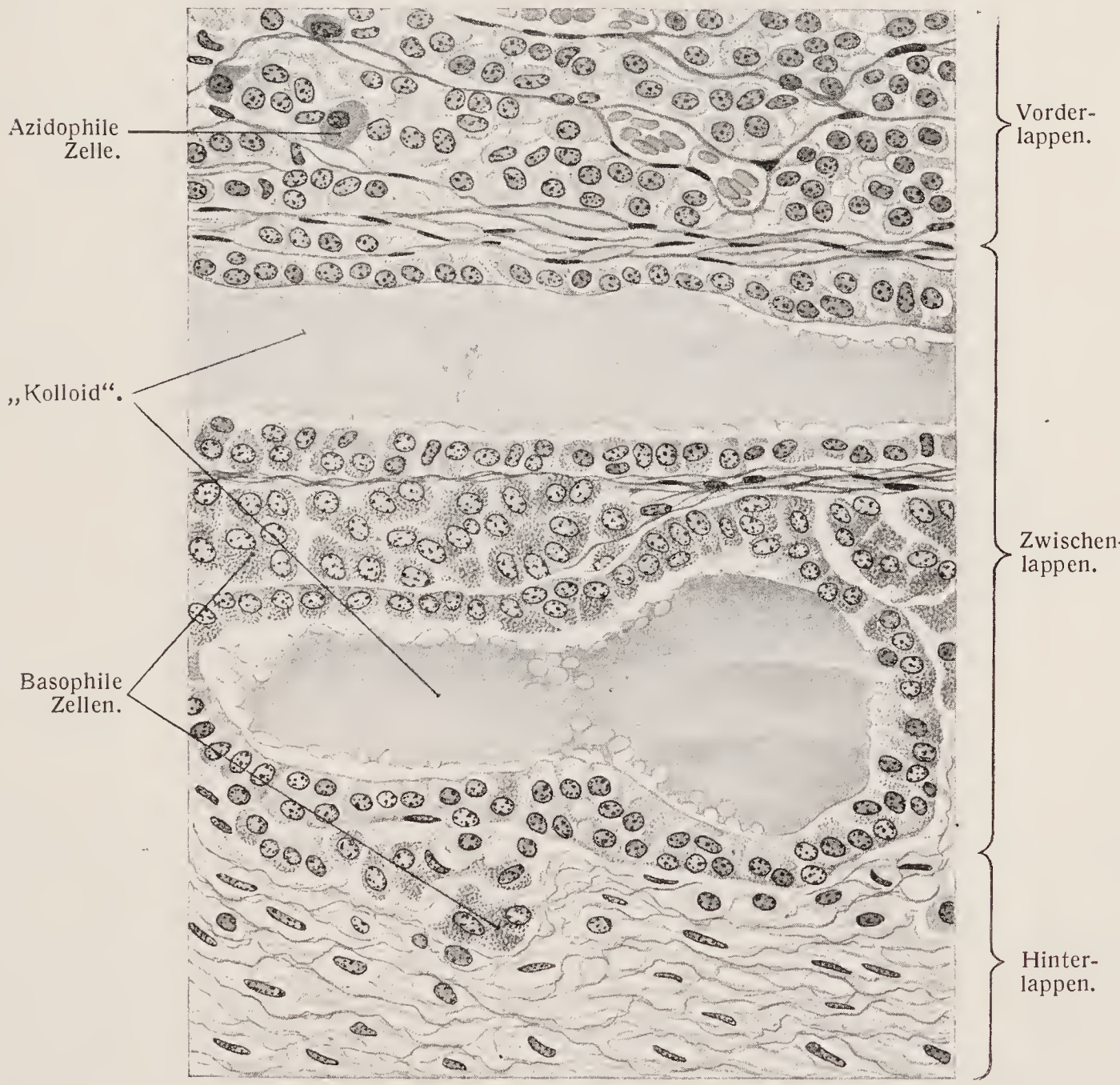

Fig. 199b.

Teilbilder aus der menschlichen Hypophyse: a) aus dem Vorderlappen; b) von der Grenze des Vorder-, Zwischen- und Hinterlappens. a) 500-, b) 250mal vergrößert. Technik § 162.

läßt es denkbar erscheinen, daß die drei gefundenen Zellarten nur verschiedenen Funktionszuständen einer einzigen Zellart entsprechen.

Die häufigste Form, die Hauptzellen, zeichnet sich durch ein substanzarmes, wenig färbbares Zytoplasma aus, der Kern ist groß und locker gebaut. Diese Zellen wandeln sich im Laufe der Schwangerschaft unter lebhafter Vermehrung und Vergrößerung in die sogenannten Schwangerschaftszellen um (Fig. 199a).

Unter den anderen Zellen, die sich an einer stärkeren Zytoplasmafärbbarkeit erkennen lassen, unterscheidet man azidophile und basophile Zellen; die ersteren (Fig. 199a), lebhaft eosinfärbbar, sollen sich vorzugsweise in den hinteren Teilen des Vorderlappens finden; ihre Zahl ist bei manchen Hypophysenerkrankungen, die mit einer Steigerung der Hypophysenfunktion verbunden sind, vermehrt (Akro-

Fig. 200.
Aus der menschlichen Epiphyse. 120mal vergrößert. Technik § 163.

megalie z. B., s. unten). Die basophilen Zellen sind weniger häufig, ihr Zelleib färbt sich mit basischen Farbstoffen dunkel (Fig. 199b).

Der Pars intermedia (Zwischenlappen) sind verschiedene von Epithel umsäumte Hohlräume eigentümlich, die von dem ursprünglichen Lumen der oralen Hypophysenanlage abstammen. Beim Kind und zeitlebens bei vielen Tieren ein einheitlicher, von flimmerndem Zylinderepithel ausgekleideter Spalt an der Grenze von Vorder- und Hinterlappen, ist dieser Hypophysenabschnitt beim erwachsenen Menschen von größeren und kleineren, zum Teil miteinander anastomosierenden Hohlräumen eingenommen. Diese (Fig. 199b) sind von verschieden hohen Epithel-

zellen umsäumt und mit einem Sekret erfüllt, das nur teilweise dem Kolloid der Schilddrüse ähnlich ist. Außer diesen größeren Hohlräumen kommen aber, zum Teil bis in die Substanz des Vorderlappens hinein, auch kleinere, kuglige Bläschen vor, die den gleichen Bildungen in der Schilddrüse außerordentlich ähnlich sehen.

Die Grenze des Zwischenlappens gegen Vorder- und Hinterlappen ist nicht vollständig scharf; besonders im Gebiet des Hypophysenstieles ist es nicht leicht, eine Grenze zwischen Vorder- und Zwischenlappensubstanz zu ziehen; dies Verhalten hängt wohl mit der genetischen Zusammengehörigkeit dieser beiden Abschnitte zusammen. Gelegentlich finden sich im Gebiet des Zwischenlappens kleinere oder größere Lymphzellenansammlungen.

Der Hinterlappen (Neurohypophyse) besteht größtenteils aus Glia; Nervenzellen sind in ihm nicht sicher nachgewiesen worden. Die Glia ist von Bindegewebssträngen, die Blutgefäße mit sich führen, durchsetzt. Besonders charakteristisch ist die intra- und extrazelluläre Ablagerung eines gelben Pigments, das mit dem Alter zunimmt.

Die Hypophyse ist ein lebenswichtiges Organ; ihre Entfernung führt in kurzer Zeit zum Tode. Sie steht in funktioneller Wechselbeziehung zu der Schilddrüse und zu den Keimdrüsen, deren beider Wegnahme unter lebhafter Vermehrung der eosinophilen Zellen zu einer starken Vergrößerung der Hypophyse führt. Gewisse Erkrankungen (vor allem die Akromegalie, deren sichtbarste Erscheinungen in einem Wachstum der vorstehenden Teile des Gesichts, der Hände und Füße und in einer Herabsetzung der Genitalfunktion bestehen) werden auf eine Überfunktion der Hypophyse zurückgeführt. Dabei sind es hauptsächlich der Vorder- und Zwischenlappen, auf deren Erkrankung die Störungen beruhen. Über die Bedeutung des Hinterlappens sind wir nicht so gut unterrichtet.

Welche Abflußwege das anzunehmende Hypophysensekret benutzt, um seine Wirkungen zu entfalten, ist ebensowenig klargestellt, wie dies bei anderen innersekretorischen Organen der Fall ist.

b) Epiphysis.

Die Epiphysis (Corpus pineale, Zirbel) ist aus einer Falte der primitiven Hirnwand hervorgegangen.

Die Substanz des Zentralnervensystems setzt sich in den Stielen auf die Epiphyse fort (Fig. 200). Hier scheint aber ausschließlich Glia zum Aufbau verwandt zu sein. Durch Bindegewebe, das von der Oberfläche her reichlich eindringt, ist der gliöse Bestandteil in unvollkommene voneinander getrennte Läppchen geteilt. In diesen erkennt man dicht gelagerte verhältnismäßig große Zellkerne, die den Glia-

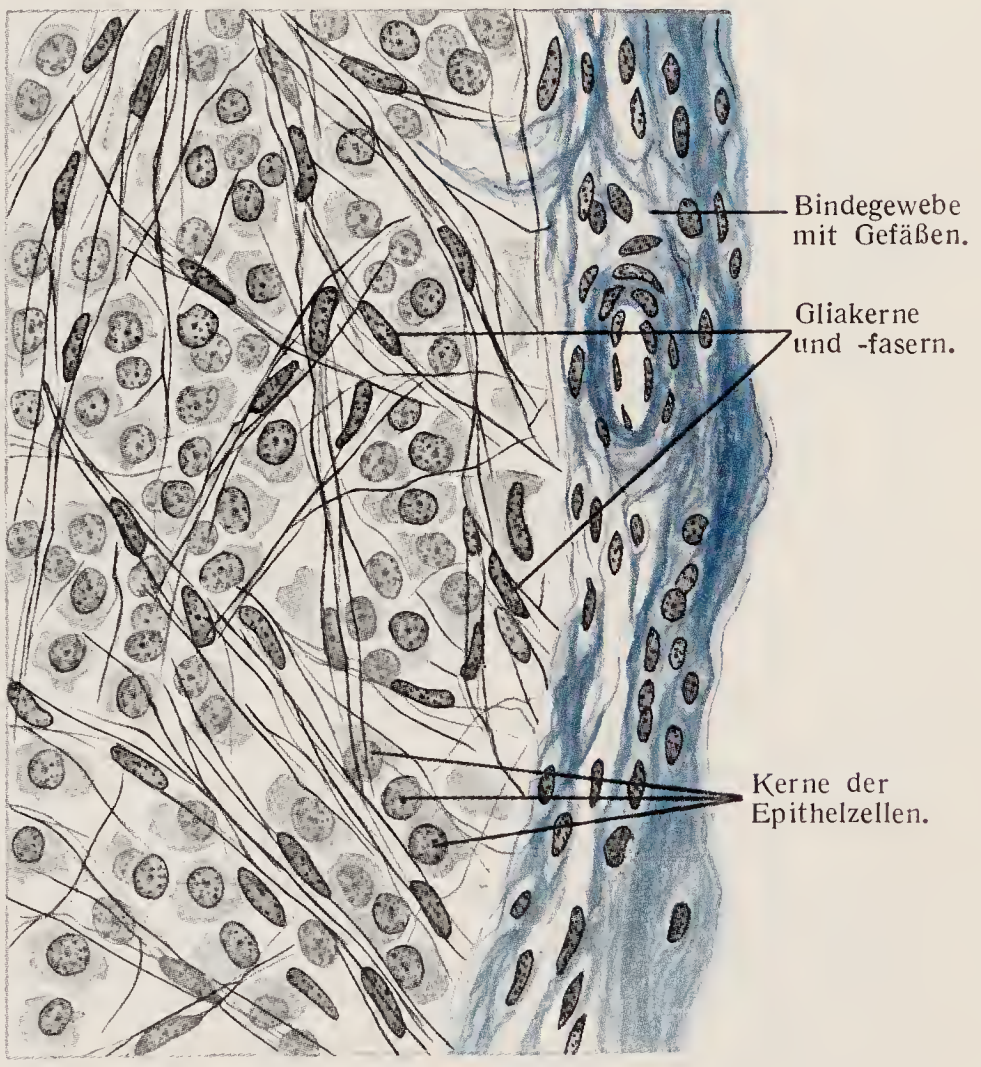

Fig. 201.
Aus der menschlichen Epiphyse. Blaugetönt ist das Bindegewebe (Pia mater). 420mal vergrößert. Technik § 163.

kernen ähnlich gebaut sind. Im Zytoplasma sind Gliafibrillen in großer Zahl ausgebildet. Sie sind besonders nach der Grenzfläche gegen das Bindegewebe stark entwickelt (Fig. 201).



Fig. 202.
Hirnsand aus der Zirbel einer 70jähr. Frau. 50mal vergrößert. Technik § 164.

In der Zirbel sowie in den Telae chorioideae finden wir fast regelmäßig Hirnsand, Acervulus cerebri, 5 μ bis 1 mm große, rundliche oder tropfsteinähnliche Konkretionen, die frisch eine unebene, maulbeerartige Oberfläche (Fig. 202) zeigen, während an in Glyzerin oder in Balsam konservierten Präparaten eine deutliche konzentrische Schichtung sichtbar wird. Sie bestehen aus einer organischen Grundlage und kohlensaurem Kalk nebst phosphorsaurer Magnesia und sind zuweilen von einer dicken bindegewebigen Hülle umgeben.

In der Zirbel des Rindes sind quergestreifte Muskelfasern gefunden worden, woraus auf einen Einfluß der Epiphyse auf die Verteilung des Liquors geschlossen worden ist.

Über die Bedeutung der Epiphyse sind wir noch mangelhaft unterrichtet; auch sie scheint aber in die Stoffwechselvorgänge regulierend einzugreifen. Gewisse Einflüsse auf die Entwicklung der Keimdrüsen werden der Epiphyse auf Grund von Beobachtungen an Menschen und Tieren zugeschrieben.

III.

Gl. suprarenalis und verwandte Bildungen.

Im Aufbau dieser Organe ist besonders ein im Ursprunge dem sympathischen Nervensystem nahestehendes Gewebe beachtenswert: das chromaffine Gewebe. In ihm liegen Zellen zu Balken oder Strängen geordnet, die sich dadurch auszeichnen, daß sie sich bei Fixierung mit Chromsäure- oder Chromsalzlösungen gelbbraun färben. Die Zellen werden deshalb auch chromaffine Zellen genannt. Solche Zellen finden sich im Marke der Nebenniere und in zahlreichen kleineren Gruppen in den Paraganglien, dem Glomus caroticum, den Zuckerkandlschen Körpern und in vielen sympathischen Ganglien. Da bei intravenösen Injektionen von Extrakten chromaffinen Gewebes eine starke Erhöhung des Blutdruckes erfolgt, so glaubt man, daß die chromaffinen Zellen spezifische Stoffe (sogenanntes Adrenalin) an den Kreislauf abgeben, welche den Gefäßtonus auf normaler Höhe zu erhalten bestimmt sind (s. auch bei Nebenniere, S. 210).

Die Paraganglien finden sich in engerem oder loserem Zusammenhang mit dem Sympathikus und liegen in letzterem Falle an den großen Gefäßen, bei Feten zwischen den Ästen der Vasa spermatica, am Paroophoron und an der Paradidymis; auch die von Zuckerkandl entdeckten, makroskopisch darstellbaren, sympathischen Nebenorgane am Ursprunge der A. mesenterica inferior gehören hierher.

Das Glomus caroticum („Karotisdrüse") besteht im wesentlichen aus Blutgefäßen. Die engmaschigen Kapillaren sind sehr ungleich weit und von zahlreichen chromaffinen (s. sympath. Ganglien) Zellen umgeben, außerdem enthält das Glomus fibrilläres Bindegewebe, einzelne Ganglienzellen und ansehnliche Mengen markhaltiger und markloser Nervenfasern.

Die Nebenniere besteht aus zwei genetisch und funktionell verschiedenen Abschnitten, der Rinde und dem Mark (s. Fig. 203). Die Rinde, die in selbständiger Bildung dem embryonalen Peritonealepithel (nach andern der Urniere) entstammt, entspricht den über eine größere Länge des Körpers verbreiteten Interrenalorganen niederer Tiere; beim Menschen finden sich (z. B. in der Niere, versprengt im Retroperitonealraum, im Bindegewebe der inneren Genitalorgane) sogenannte akzessorische Nebennieren, die als Reste einer ursprünglich weiteren Ausdehnung der Rindensubstanz zu betrachten sein dürften.

Das Mark (Adrenalsystem) bildet sich aus den Anlagen der sympathischen Ganglien, in denen ein Teil der Zellen die für dieses System typische Beschaffenheit (sogenannte chromaffine Zellen) annimmt.

In der Nebenniere sind die beiden genetisch zu trennenden Bestandteile zu einem von einer Kapsel umschlossenen Organ zusammengefügt. Die Rindensubstanz (Interrenalorgan) ist von faserigem Bruche, frisch (infolge ihres Lipoidgehaltes) von gelber Farbe, die beim

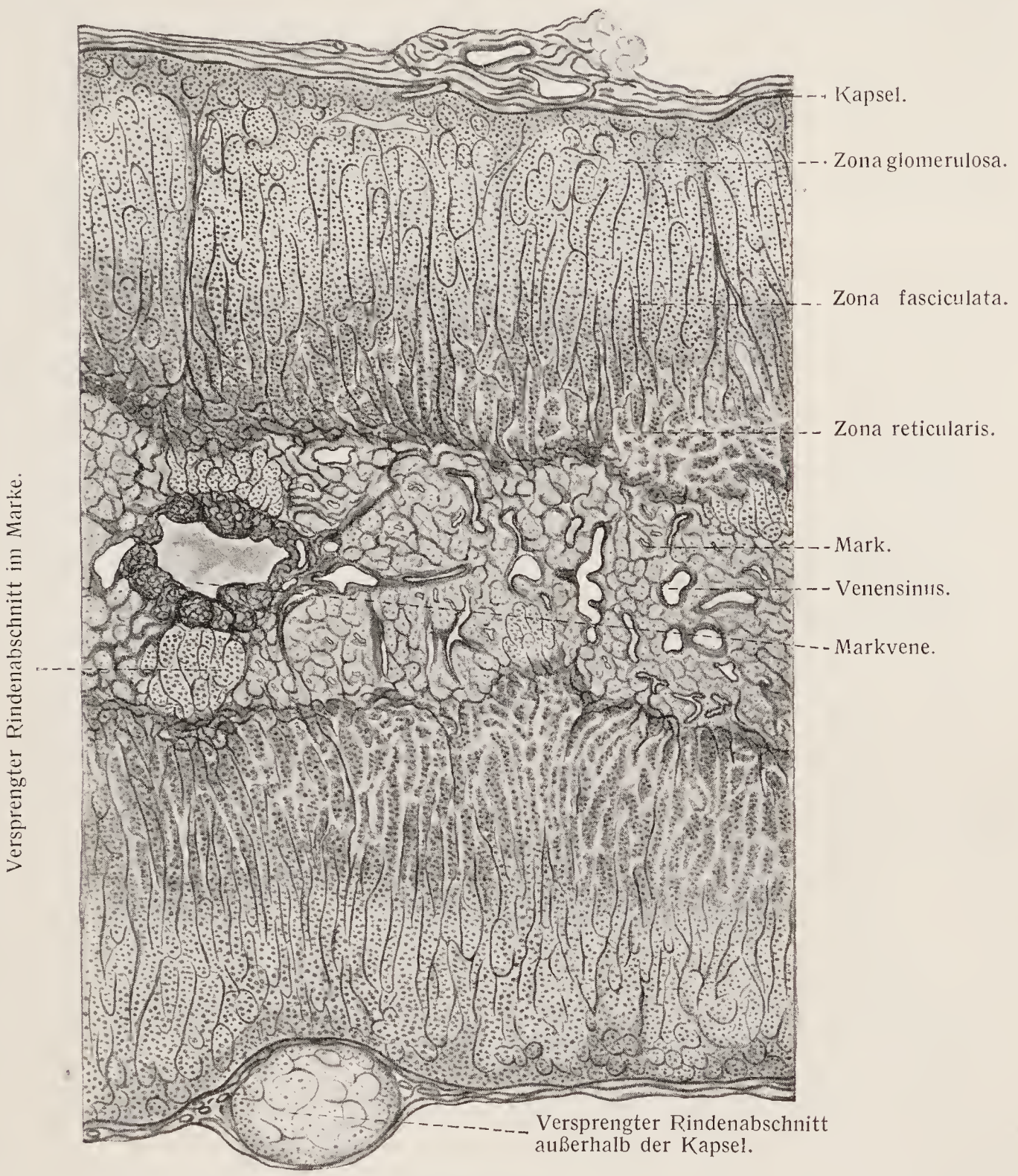

Fig. 203.
Stück eines Querschnittes durch die Nebenniere eines Erwachsenen. 30mal vergrößert. Technik § 165.

Erwachsenen an der Grenze gegen das Mark in einen dunkelbraunen Ton übergeht; hier findet sich eine mit dem Alter zunehmende Pigmentanhäufung in den Zellen. Die Zellen der Rindensubstanz besitzen einen Durchmesser von ca. 15 μ und enthalten Tröpfchen einer fettartigen Substanz, nach deren Entfernung (in den üblichen durch Alkohol und Xylol geführten Präparaten) das Zytoplasma als wabiges Gerüst zurückbleibt (Fig. 205).

Die fettartigen Substanzen der Rindenzellen bestehen teils aus Neutralfett, zum Teil aus kompliziert zusammengesetzten Cholesterinverbindungen, die sich auch färberisch von Neutralfetten unterscheiden lassen.

Die inneren Schichten der Rinde (sogenannte Zona reticularis, s. unten) enthalten regelmäßig, mit dem Alter zunehmend, ein Abnutzungspigment, das die dieser Schicht eigentümliche Dunkelfärbung hervorruft (Fig. 204).

Die Rindenzellen bieten den Blutgefäßkapillaren eine große Oberfläche dar; sie sind in Strängen angeordnet, die kein Lumen enthalten, und sitzen der Blutkapillarwand mittels eines sehr zarten Bindegewebsgerüstes auf, ohne daß eine Membrana propria als Grenzscheide vorhanden ist. Das Bindegewebsgerüst zieht sich zwischen den einzelnen Zellen hin (Fig. 205).

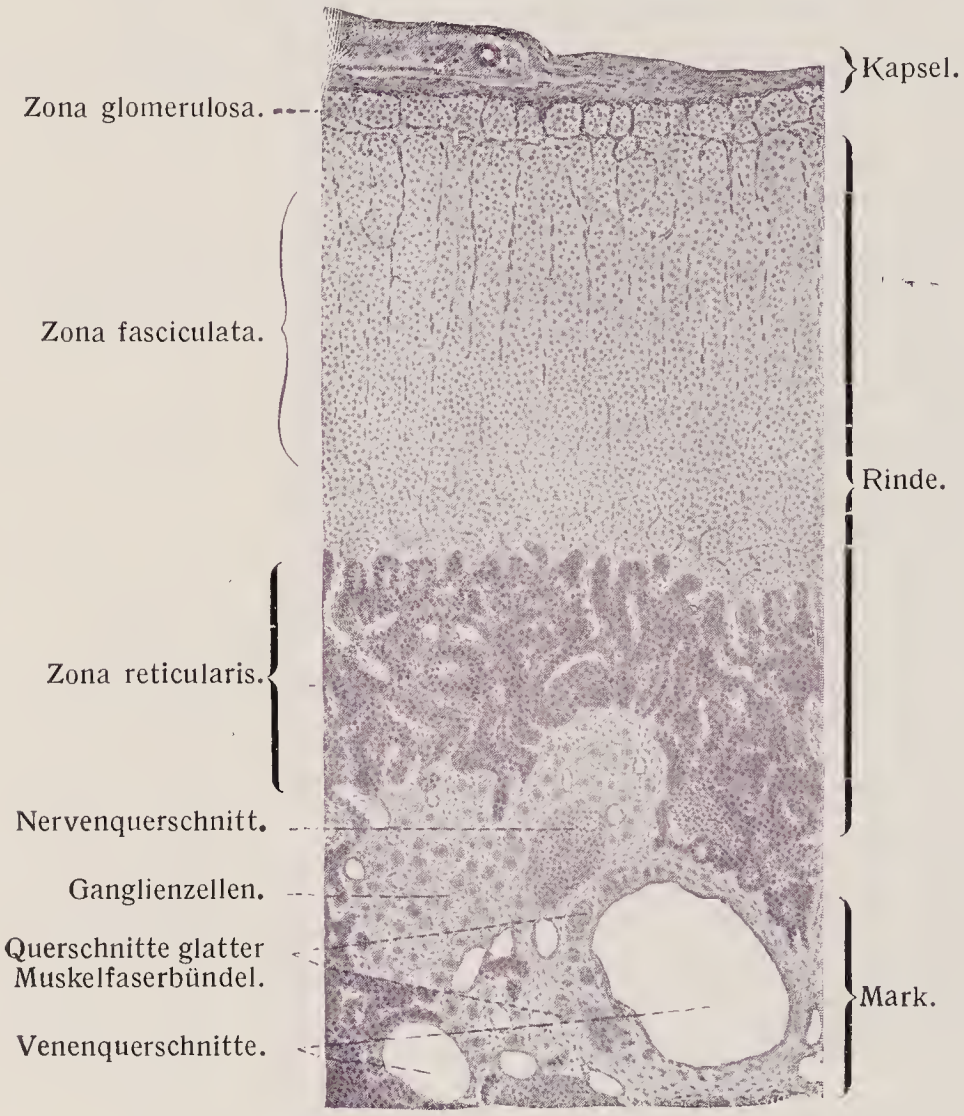

Fig. 204.

Stück eines Querschnittes der menschlichen Nebenniere. 47mal vergrößert. Technik § 166.

Die Gruppierung der Rindenzellen ist schichtenweise verschieden, so daß nach diesem Merkmal drei Schichten zu erkennen sind (Fig. 204).

I. Zona glomerulosa; sie grenzt die Rinde nach der Kapsel zu ab, ihre Zellen sind zu rundlichen Haufen angeordnet.

II. Zona fasciculata, der umfangreichste Rindenabschnitt, in dem die Zellen radiär stehende Säulchen bilden.

III. Zona reticularis, die innerste Rindenschicht, die die meist unregelmäßige Grenze gegen das Mark darstellt. Die Netzbildung der Zellbalken, die Pigmentierung der Zellen sind ihre Hauptmerkmale.

Die oben erwähnten akzessorischen Nebennieren besitzen den gleichen Aufbau wie die Nebennierenrinde.

Die Marksubstanz (Adrenalorgan) ist keineswegs gleichmäßig in der Nebenniere verteilt; häufig sind Querschnitte anzutreffen, denen die Marksubstanz vollständig fehlt. An anderen Stellen der Nebenniere ist sie dann zu größeren Haufen angeordnet. So kommt es, daß man in einem Bilde (Fig. 205) Rinden- und Markbestandteile dicht an die sogenannten Markvenen (s. unten) angrenzen sehen kann.

Die Zellen der Marksubstanz — das gleiche gilt für die oben erwähnten anderen Teile des Adrenalsystems — sind chromaffin [phäochrom[1])], besitzen ein sehr schwer zu fixierendes Zytoplasma, das mit feinen, die Chromreaktion (s. unten) in verschiedenem Grade gebenden Körnchen angefüllt ist. Die Markzellen sind (im Gegensatz zu den Rindenzellen) zu unregelmäßigen Haufen und Strängen angeordnet, zwischen die kein Bindegewebe eindringt (Fig. 205).

---

1) Von phaios (griech.) = grau, bräunlich und chroma (griech.) = die Farbe.

Die Zellkörnchen färben sich gelblich bis braun, wenn man sie kurz nach dem Tode mit Chromsäure enthaltenden Flüssigkeiten behandelt; mit Eisenchlorid läßt sich an ihnen eine Grünfärbung erzielen. Die gleichen Reaktionen gibt das auch künstlich darstellbare Adrenalin; es liegt deshalb nahe, die „Chromaffinität" als Adrenalinreaktion aufzufassen.

Die Kapsel der Nebennieren sendet feine Fortsetzungen in das Innere des Organes; sie enthält in der Nähe der Blutgefäße elastische

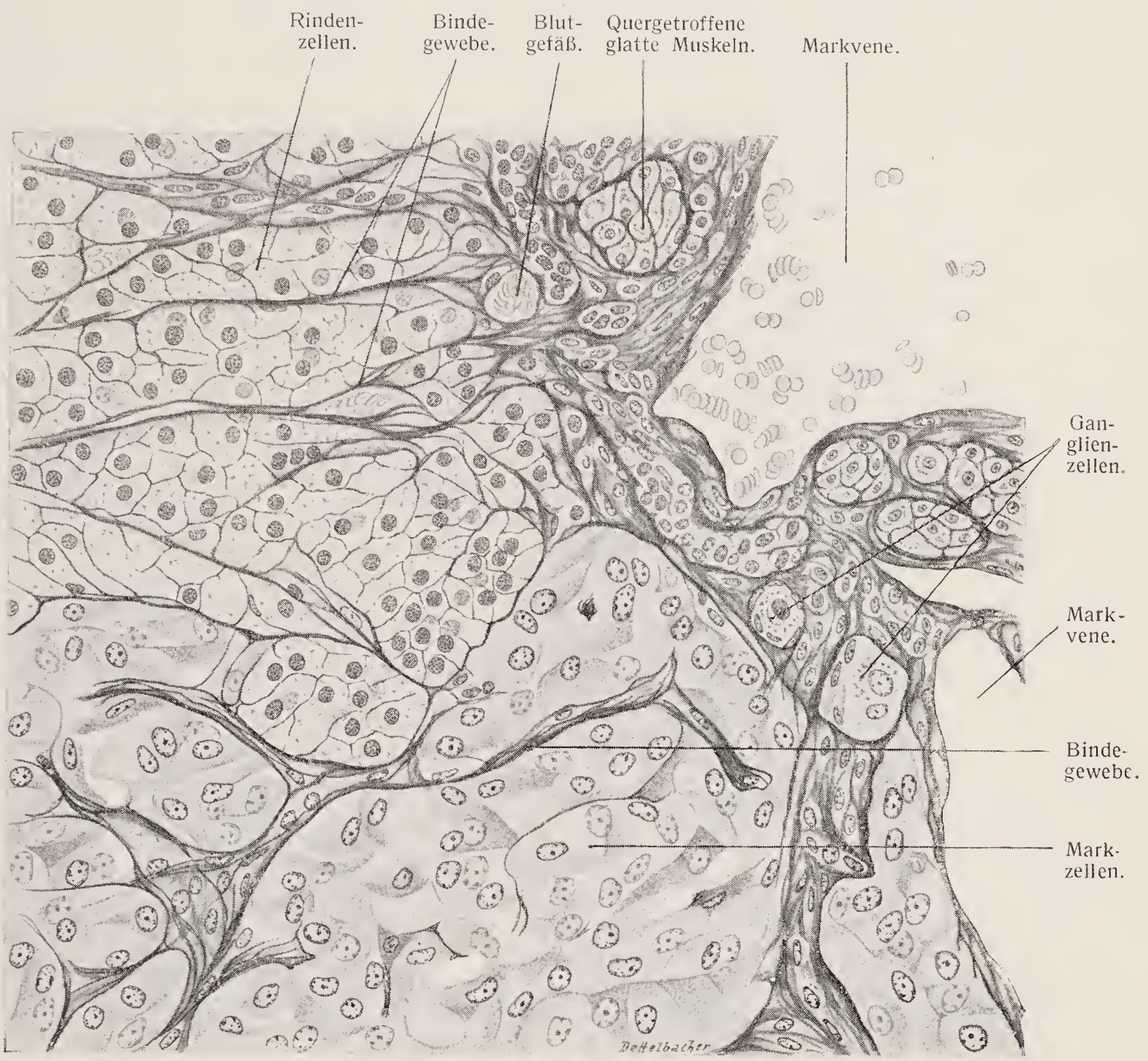

Fig. 205.
Aus der Nebenniere des Menschen. 320mal vergrößert. Technik § 166.

Fasern, die auch im Marke, nicht aber, oder nur sehr spärlich, in der Rinde vorkommen.

Die Arterien der Nebenniere teilen sich schon in der bindegewebigen Kapsel in viele kleine Äste, welche in die Rindensubstanz eindringen und dort in der Z. glomerulosa und fasciculata ein langmaschiges Kapillarnetz bilden. In der Z. reticularis wird das Kapillarnetz rundmaschig, ein Verhalten, das es auch in der Marksubstanz beibehält. Dort sammeln sich aus ihm die Venen, von denen die größeren von Längszügen glatter Muskelfasern begleitet werden. Noch innerhalb der

Marksubstanz vereinen sich die Venen zur Hauptvene, der Vena suprarenalis.

Das Mark besitzt auch kleine Eigenarterien, die, durch die Rinde dringend, sich erst im Marke in ein Kapillarsystem auflösen.

Die zahlreichen, meist marklosen Nerven (beim Menschen ca. 33 Stämmchen) kommen vorzugsweise aus dem Plexus coeliacus und dringen mit den Arterien durch Kapsel und Rinde bis in die Marksubstanz. Während dieses Verlaufes werden an die Kapsel einige Ästchen abgegeben, die dort ein Geflecht bilden; aus diesem senken sich in die Rinde, zwischen die Zellgruppen der Zona glomerulosa und fasciculata, feine Ästchen, welche auf der Oberfläche der Zellgruppen enden, ohne zwischen die einzelnen Zellen einzutreten. Reichlicher ist das Nervengeflecht der Zona reticularis, welches durch Verästelung direkt durch die Rinde herabsteigender Fasern entsteht, aber auch hier nur Zellgruppen umfaßt. In der Marksubstanz ist das Nervengeflecht außerordentlich dicht, jede einzelne Zelle ist von Nervenfasern umgeben. In der Marksubstanz (selten in der Rinde) finden sich auch hier und da Gruppen von sympathischen Ganglienzellen. Ein Teil der Nerven endet in der Wandung der Blutgefäße.

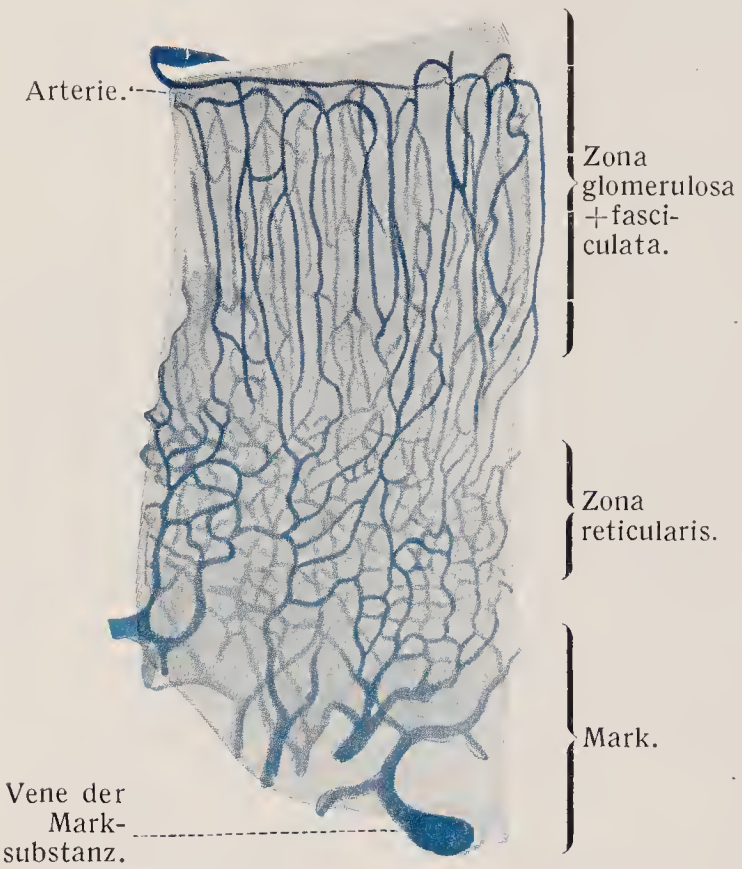

Fig. 206.

Stück eines Schnittes durch eine injizierte Nebenniere eines Kindes. 50mal vergrößert.

Unsere Kenntnisse über die Funktion der Nebenniere lassen noch kein klares Bild entwerfen. Sicher ist die Nebenniere ein lebenswichtiges Organ, das maßgebend in den Stoffwechsel eingreift. Ihre vollständige Entfernung bewirkt bei Tieren unter schweren Vergiftungserscheinungen in wenigen Tagen den Tod. Das im Marke nachweisbare Adrenalin ist eine noch in äußerst starken Verdünnungen wirksame Substanz. Wahrscheinlich ist die Bedeutung des Markes in der Produktion des das gesamte sympathische Nervensystem erregenden Adrenalins zu suchen. Über die Funktion der Nebennierenrinde haben wir noch keine befriedigende Vorstellung. Die in ihr massenhaft abgelagerten Lipoide scheinen von außen her aufgenommen zu sein; welche Bedeutung dieser Lipoidspeicherungsprozeß besitzt, ist unbekannt. In der Rinde wird das dem Adrenalin entgegenwirkende Cholin gebildet.

V. Verdauungsorgane.

Schleimhaut.

Die innere Oberfläche des gesamten Darmtraktus, der Respirationsorgane sowie gewisser Bezirke des Urogenitalsystems und einzelner Sinnesorgane ist von einer weichen, feuchten Haut, der Schleimhaut, Membrana mucosa, überzogen. Dieselbe besitzt gegen das Lumen einen Epithelüberzug, der je nach der Aufgabe des von der Schleimhaut ausgekleideten Organes sehr verschieden gebaut sein kann; an vielen Stellen sind aus diesem Epithel Drüsen entstanden, die sich entweder im Bereich der Schleimhaut vorfinden oder mit ihr nur durch Aus-

führungsgänge in Verbindung geblieben sind. Das vielerorts mit besonderen Einrichtungen (speziell im Verhalten der Blut- und Lymphgefäße) versehene Bindegewebe der Schleimhaut bezeichnen wir als Tunica propria (Stroma). Dieses geht bei solchen Schleimhäuten, die unverschieblich mit der Unterlage (besonders mit Knochen) verbunden sind, unmittelbar in das die Verbindung herstellende Bindegewebe über, das wir als Tela submucosa bezeichnen. Wo die Schleimhaut auf der Unterlage stark verschieblich ist, ist dieses Bindegewebe sehr locker gebaut; auch besitzen solche Schleimhäute in der Regel als basalen Abschluß eine schmächtige Lage glatter Muskulatur (Tunica muscularis mucosae), die der Schleimhaut eine Eigenbeweglichkeit verleiht.

Die Schleimhaut setzt sich also in diesen Fällen zusammen aus:
I. Tunica epithelialis,
II. Tunica propria,
III. Tunica muscularis mucosae.

A. Kopfdarm.

I. Mundhöhle.

1. Die Schleimhaut der Mundhöhle.

Die Schleimhaut der Mundhöhle besitzt keine Eigenbeweglichkeit und besteht somit nur aus Epithel und Tunica propria; glatte Muskulatur fehlt. Das Epithel, Verletzungen leicht ausgesetzt, ist typisches geschichtetes Plattenepithel (S. 27), dessen oberste Zellen beständig als platte Schüppchen abfallen und dem Speichel zugemengt werden, mit Ausnahme der Zunge aber nicht verhornen. Die Tunica propria wird von reichlich mit elastischen Fasern untermengten Bindegewebsbündeln gebildet, welche sich in den verschiedensten Richtungen durchflechten. Die Bündel der obersten Lagen sind sehr fein und bilden ein dichtes, fast homogen aussehendes Filzwerk. Auf der Oberfläche der Tunica propria stehen zahlreiche, meist einfache Papillen (Fig. 207), deren Höhe in den einzelnen Bezirken der Mundhöhle sehr verschieden ist. Die höchsten (0,5 mm hohen) Papillen finden sich am inneren Lippenrande (wo sie beim Neugeborenen förmlich Zotten bilden) und am Zahnfleische. Die Tunica propria geht ohne scharfe Grenze in die Submukosa über, welche aus etwas breiteren Bindegewebsbündeln besteht; elastische Fasern sind hier spärlicher vertreten. Die Submukosa ist meist locker an die Wandungen der Mundhöhle angeheftet, nur am harten Gaumen und am Zahnfleische ist sie fester und hier innig mit dem Periost verbunden. Die Submukosa ist die Trägerin zahlreicher kleiner Speicheldrüsen von 1—5 mm Größe.

Ihr Hauptausführungsgang ist an seinem unteren Ende etwas erweitert und im größten Teile seiner Länge mit geschichtetem Pflasterepithel ausgekleidet; die aus ihm hervorgehenden Äste und Zweige tragen geschichtetes (die größeren) oder einfaches Zylinderepithel (die kleineren Äste). Nicht selten nimmt der Hauptausführungsgang die Ausführungsgänge kleiner akzessorischer Drüschen auf. (Über den feineren Bau der Endstücke s. nächstes Kapitel.)

Am Lippenrande und an der Wangeninnenfläche kommen auch Talgdrüsen (ohne Haare) (s. Kapitel „Haut“) vor, die sich meist erst während der Pubertät entwickeln.

Die reichlichen Blutgefäße der Mundschleimhaut sind in zwei flächenhaft ausgebreiteten Netzen angeordnet, von denen das eine,

gröbere in der Submukosa, das andere, feinere in der Tunica propria liegt. Von letzterem steigen kapillare Schlingen in die Papillen. Die Lymphgefäße bilden gleichfalls in die Submukosa eingebettete (weite) und in der Tunica propria gelegene (enge) Netze. Die markhaltigen Nerven bilden in der Submukosa ein weitmaschiges Netz, von dem aus viele, sich verästelnde Fasern in die Tunica propria emporsteigen. Hier enden dieselben entweder in Netzen, Geflechten, in Endkolben und Tastkörperchen (s. S. 189), oder sie dringen unter Verlust ihrer Markscheide als marklose Fasern in das Epithel ein, wo sie nach wiederholten Teilungen frei aufhören.

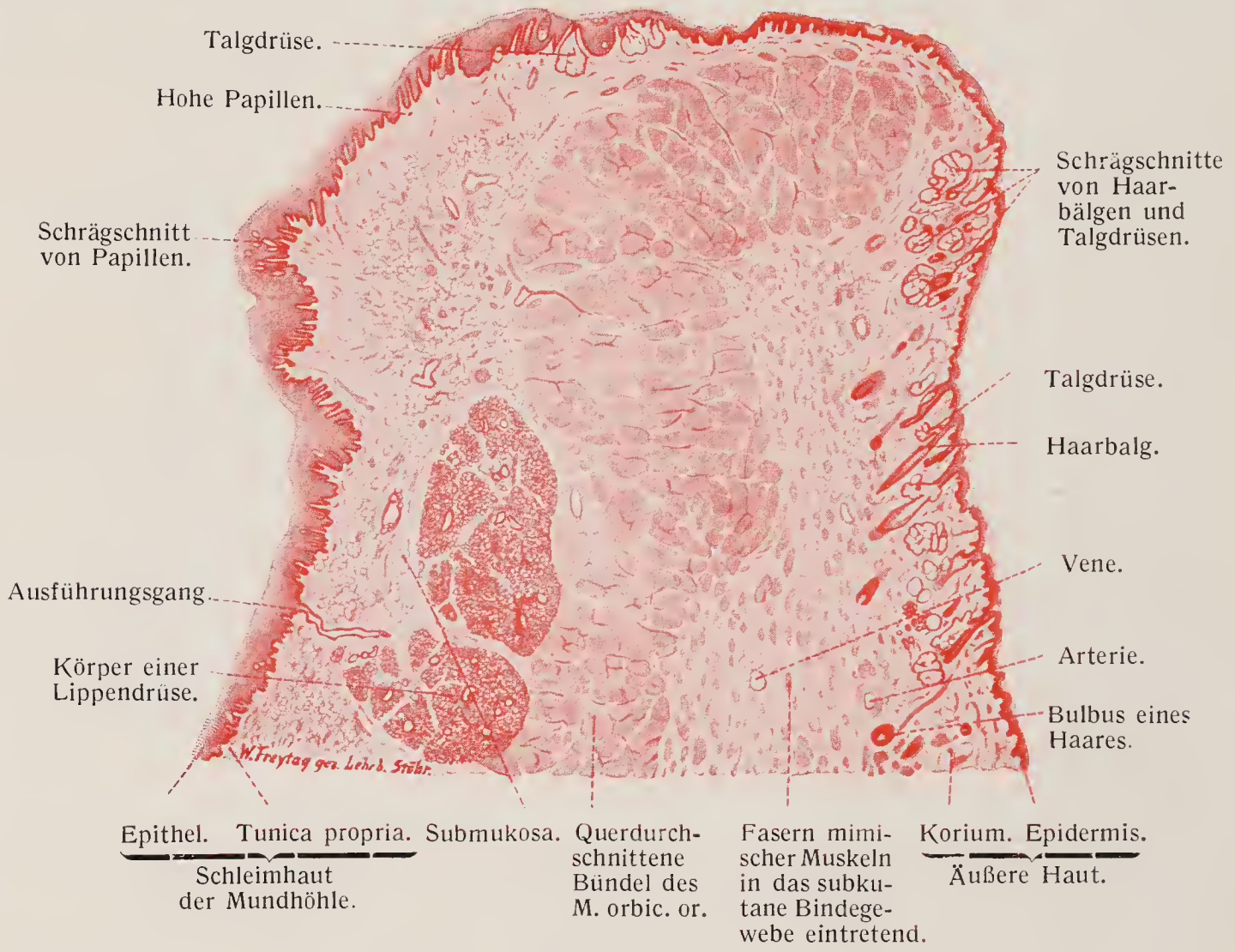

Fig. 207.

Senkrechter Schnitt durch die Unterlippe eines 19jährigen. 10mal vergrößert. Technik § 158.

2. Die Drüsen der Mundhöhle.

Der während der Nahrungsaufnahme in die Mundhöhle ergossene Speichel ist das Produkt der drei großen und der zahlreichen kleinen Speicheldrüsen der Mundhöhle. Er dient sowohl zur Herstellung eines geformten Bissens, wobei der Muzingehalt[1]) eine große Rolle spielt, als zur Ausspülung und Reinigung aller feinen Spalten der Mundhöhlenoberfläche. Neben diesen mechanischen Aufgaben besitzt der Speichel Fermente, die für die Zerlegung mancher Nährstoffe wichtig sind. Der Speichel mancher Drüsen (besonders der Parotis und der an den Geschmackspapillen liegenden kleinen Drüsen) ist ganz muzinfrei und ein dünnflüssiges, an Eiweiß und Ferment reiches Sekret; andere Speichel-

1) Als Muzin bezeichnet man bestimmte, eiweißartige Stoffe, deren Lösungen eine gewisse Klebrigkeit eignet.

drüsen wieder liefern sehr muzinreiche Sekrete (so die Sublingualis des Menschen). In Übereinstimmung damit finden wir in den Speicheldrüsen zwei Arten von sekretbereitenden Zellen; beide Arten gehören zum merokrinen Typus der Drüsenzellen (s. S. 30): 1. Zellen, die ein eiweißreiches Sekret liefern, Eiweiß- oder seröse Zellen, 2. Zellen, deren Sekret aus Schleim besteht, Schleim- oder muköse Zellen.

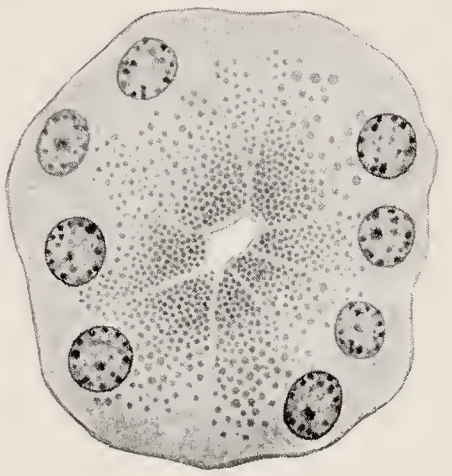

Fig. 208.
Querschnitt eines Endstückes einer serösen Zungendrüse des Menschen. 750mal vergrößert. Technik § 58.

Die serösen Zellen sind, frisch untersucht, durch viele, stark lichtbrechende Körnchen charakterisiert. An fixierten Präparaten erscheinen sie je nach dem Funktionszustande bald dunkler, von geringem Umfang („sekretleeres" Stadium), bald etwas heller und größer („sekreterfüllt") (vgl. Fig. 27, S. 30). Der kugelige Kern ist nicht ganz in der Zellmitte, meist näher der Zellbasis gelegen. Von solchen gut fixierten Zellen gibt Fig. 208 ein Bild.

Die muk ösen Zellen sind in frischem Zustande viel weniger lichtbrechend.

An fixierten Präparaten erscheinen die Schleimzellen hell, der Kern liegt bei sekretgefüllten Zellen abgeplattet an die Zellbasis gedrückt

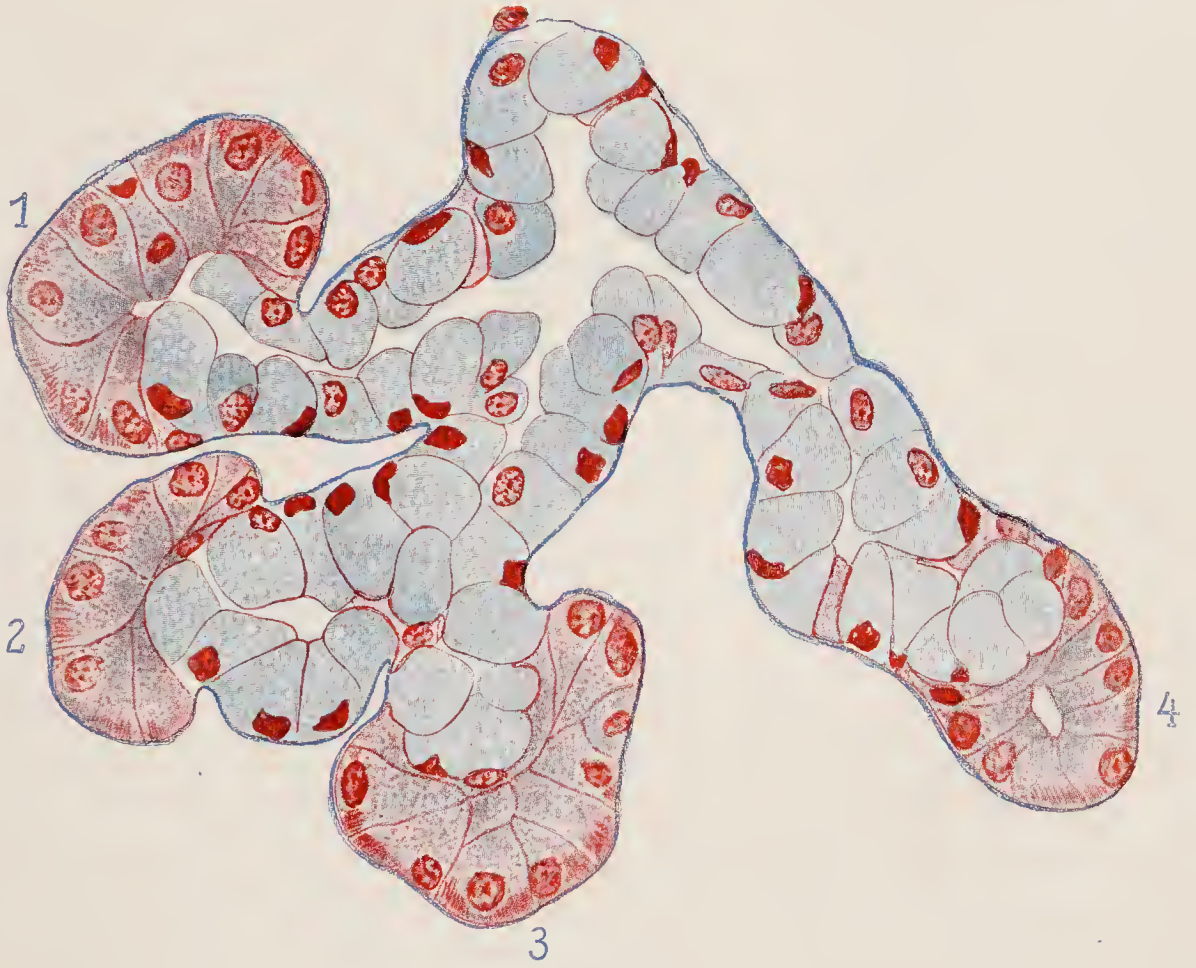

Fig. 209.
Verschleimtes Schaltstück und „Halbmond" aus der Gl. sublingualis des Menschen. (Aus M. Heidenhain 1921.) 635mal vergrößert.

und wird bei Entleerung des Sekrets nur oval, ohne Lage und Stellung im wesentlichen zu verändern. Der gebildete Schleim läßt sich durch viele Anilinfarbstoffe, ferner durch Delafields Hämatoxylin und durch Muzikarmin färben (vgl. z. B. Fig. 28, S. 31).

Während man früher seröse und muköse Endstücke unterschied, und dadurch beide Formen als morphologisch vergleichbare Teile des Drüsengeästes auffaßte, haben uns die Untersuchungen M. Heidenhains gelehrt, daß das Auftreten muköser Zellen einer mehr oder weniger starken Verschleimung der Schaltstücke (der den Endstücken unmittelbar vorgeschalteten Teile des verzweigten Ausführungsgangsystemes) entspricht (s. Fig. 209).

Nur wenige Drüsen zeigen niemals verschleimte Teile (Parotis, seröse Zungendrüsen bei den Papillae gustatoriae der Zunge); in solchen Drüsen, die regelmäßig eine Schleimproduktion erkennen lassen, kann dieselbe entweder geringere Grade annehmen (Gl. submaxillaris) und betrifft dann meist nur die Schaltstücke in einzelnen Drüsenläppchen, oder die Verschleimung herrscht in fast allen Teilen vor. Wo die Verschleimung die Schaltstücke in ganzer Ausdehnung getroffen hat, werden die Endstücke meistens zur „Halbmond"-Form (Ebner) gezwungen. Sie sitzen dann den verschleimten Schaltstücken kappenartig auf.

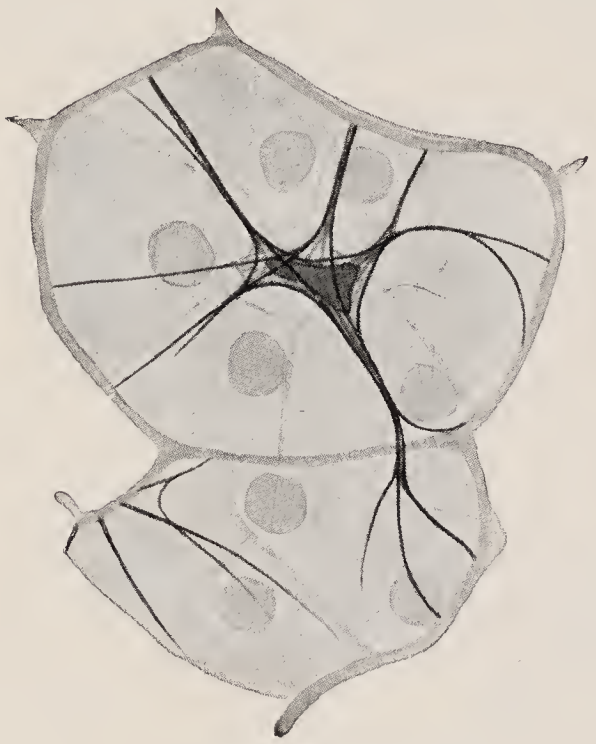

Fig. 210.

Sternförmige basale Myoepithelzelle (Korbzelle) mit sich teilweise überkreuzenden Fibrillen aus der Parotis (19jähriger Hingerichteter). (Aus K. W. Zimmermann 1898.)

Danach sind also die Ebnerschen Halbmonde den Azini in unverschleimten Drüsen gleichwertig, wofür auch die Tatsache spricht, daß beiden Bildungen zwischenzellige Sekretkapillaren zukommen (s. S. 32).

Nicht mit diesen aus ganzen Zellen bestehenden Halbmonden sind die sogenannten Pflügerschen Halbmonde zu verwechseln, welche durch die peripherischen zytoplasmatischen Abschnitte nicht ganz gefüllter Schleimzellen gebildet werden. Sie finden sich besonders schön an den Lingualdrüsen der Katze.

Die außerordentlich mannigfache Form der Endstücksysteme hängt also einerseits von dem wechselnden Grade der Verschleimung der Schaltstücke ab; andererseits finden sich Zwillings-, Drillings- und Vierlingsknospen vor, die M. Heidenhain als Teilungsstufen der Endverzweigungen auffaßt.

In manchen Speicheldrüsen geht die Verschleimung auch auf die Endstücke über, so daß auch keine Halbmonde mehr gefunden werden; solche Drüsen bezeichnet man als rein mukös (Schleimdrüsen der Zungenwurzel, des weichen und harten Gaumens).

An den Endstücken der Speicheldrüsen sind sternförmig verzweigte Zellen nachgewiesen worden, die innerhalb der Basalmembran liegen und die Drüsenzellenschicht mit ihren Ausläufern umspannen. Da ihr Zytoplasma fibrillär differenziert ist (Fig. 210), und da man bei den in ähnlicher Lage befindlichen Zellen der Nickhautdrüsen des Frosches beobachtet hat, daß sich dieselben auf Nervenreizung kontrahieren, hält man diese Zellen für Muskelelemente und hat sie „Myoepithelzellen" genannt. Vermutlich spielen sie bei der Entleerung der Endkammern eine wichtige Rolle.

a) Rein seröse Mundhöhlendrüsen.

1. Die serösen Zungendrüsen (Ebnersche Dr.) sind tubulöse zusammengesetzte Drüsen, deren wässeriges („seröses") Sekret sich durch

seinen hohen Eiweißgehalt auszeichnet, daher der Name „Eiweißdrüsen".

Diese Eiweißdrüsen sind nur auf die Gegend der Papillae vallatae und foliatae beschränkt; das dünnflüssige Sekret dient an dieser Stelle vielleicht der Verdünnung der Schmeckstoffe und der Ausspülung der Gräben.

Die in der Regel in die Furchen zwischen Papille und Wall einmündenden Ausführungsgänge (s. Fig. 240) sind mit einem ein- oder mehrschichtigen (nicht selten flimmernden) Zylinderepithel ausgekleidet; die kleinen Tubuli bestehen aus einer zarten Membrana propria und kurzzylindrischen oder konischen, membranlosen Zellen. Das axiale Lumen der Tubuli ist (besonders bei Tieren) sehr eng (Fig. 208) und nimmt noch engere zwischenzellige Sekretkanälchen auf (Fig. 211).

2. Die Ohrspeicheldrüse, Gl. parotis, ist eine tubulo-azinöse zusammengesetzte Drüse und besitzt von allen Mundspeicheldrüsen das am weitesten differenzierte Kanalsystem; die Äste des Ausführungs-

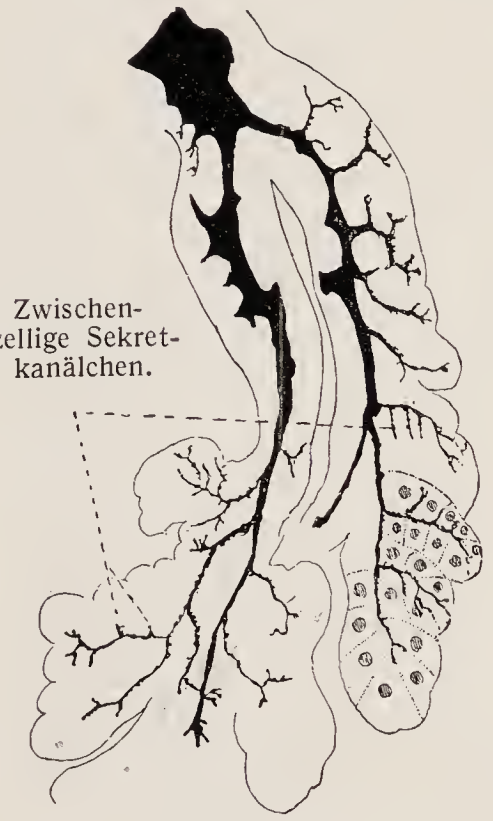

Fig. 211.

Aus einem Schnitt durch die Zungenwurzel der Maus. 240mal vergrößert. Seröse Drüse, deren Gangsystem durch die Golgische Reaktion geschwärzt ist; man erkennt deutlich den tubulösen Charakter. Die rechte untere Partie der Drüse ist durch Einzeichnen der Zellen schematisch ergänzt. Technik § 169.

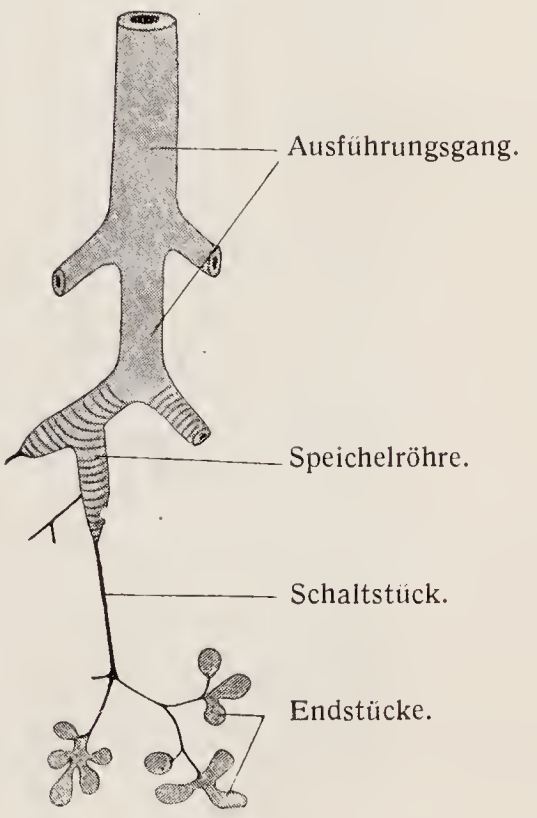

Fig. 212.

Schema der menschlichen Glandula parotis.

ganges gehen in gut ausgebildete Speichelröhren über, die sich in lange, enge Schaltstücke fortsetzen. Letztere führen in kurze, einfache oder geteilte Endstücke (Acini) (Fig. 212).

Der Ausführungsgang, Duct. parotideus (Stenoni), besteht außen aus Bindegewebe, das nahe dem Epithel starke elastische Fasern enthält, aus einem zweireihigen, hier und da mit Becherzellen untermischten Zylinderepithel, das in den feineren Ästen allmählich einschichtig wird. Die hohen zylindrischen Epithelzellen der Sekretröhren sind an den Basen deutlich längs gestreift (nach neueren Forschungen sollen auch in den feineren Verzweigungen der Ausführungsgänge, also mündungswärts von den Sekretröhren, die Epithelzellen eine basale Streifung aufweisen), die Schaltstücke (Fig. 214) mit langausgezogenen, oft spindelförmigen Zellen ausgekleidet. Die Endstücke endlich bestehen aus einer zarten Membrana propria mit sternförmigen Zellen und aus kubischen Eiweißdrüsenzellen; diese sind im sekretleeren Zustande klein, trübkörnig, im sekretgefüllten Zustande größer und etwas heller (vgl. S. 29). Frei endende einfache Sekretkanälchen erstrecken sich vom axialen Lumen zwischen die Drüsenzellen, ohne die Membrana propria zu erreichen.

Das interalveoläre Bindegewebe enthält oft Fettzellengruppen (Fig. 213).

b) Rein muköse Mundhöhlendrüsen.

Die mukösen Drüsen sind verästelte tubulöse Einzeldrüsen, welche ein schleim-(muzin-)haltiges Sekret liefern. Diese reinen Schleimdrüsen finden sich beim Menschen nur an der Vorderfläche des weichen Gaumens, am harten Gaumen, entlang der Zungenränder und in größerer Menge an der Zungenwurzel, wo ihre mit einem (zuweilen Flimmerhaare tragenden) Zylinderepithel ausgekleideten Ausführungsgänge nicht selten in die Balghöhle (S. 237) münden. Die Wandung der Tubuli besteht aus einer strukturlosen Membrana propria und zylindrischen schleimbereitenden Drüsenzellen, deren Aussehen nach ihrem jeweiligen Funk-

Fig. 213.

Stück eines Schnittes durch die Parotis eines 23jährigen Hingerichteten. 100mal vergrößert. Technik § 170. Es sind Teile dreier Läppchen gezeichnet, die etwas auseinandergewichen sind; die nur von spärlichem Bindegewebe ausgefüllten Spalten sind dadurch unnatürlich verbreitert. Charakteristisch: Viele Sekretröhren, nur seröse Drüsenzellen, reichlich Fettzellen.

tionszustande verschieden ist; sie umfassen ein relativ weites Lumen (im Gegensatz zu den serösen Drüsen), was wohl mit der Konsistenz des Sekretes in Verbindung zu bringen ist.

Im sekretleeren Zustande ist die Zelle schmäler, der an der Basis befindliche Kern queroval; im sekretgefüllten Zustande ist die Zelle breiter, der Kern platt an die Wand gedrückt (Fig. 209). Meist zeigt ein und dieselbe Schleimdrüse, ja oft ein und dasselbe Endstück Drüsenzellen in verschiedenen Sekretionsphasen, was besonders nach Anwendung von schleimfärbenden Flüssigkeiten deutlich wird. Die rein mukösen Drüsen besitzen keine Sekretkanälchen.

c) Gemischte Mundhöhlendrüsen.

1. Der größere Abschnitt der Unterzungendrüse, die zuweilen fehlende Gl. sublingualis major („monostomatica“), ist eine tubulo-

acinöse zusammengesetzte Drüse; ihr Kanalsystem besteht aus einem Ausführungsgang, dessen Äste sich in ganz kurze Sekretröhren fortsetzen; diese gehen direkt in gewundene Endstücke über, welche durch ihr wechselndes Kaliber — sie sind oft ausgebuchtet — charakterisiert sind (Fig. 215). Schaltstücke fehlen.

Der Ausführungsgang, Ductus sublingualis (Bartholini), und seine gröberen Äste werden von zweireihigem Zylinderepithel und Bindegewebe mit reichlichen elastischen Fasern gebildet. Die feineren Zweige (von 0,05 mm Dicke an) besitzen

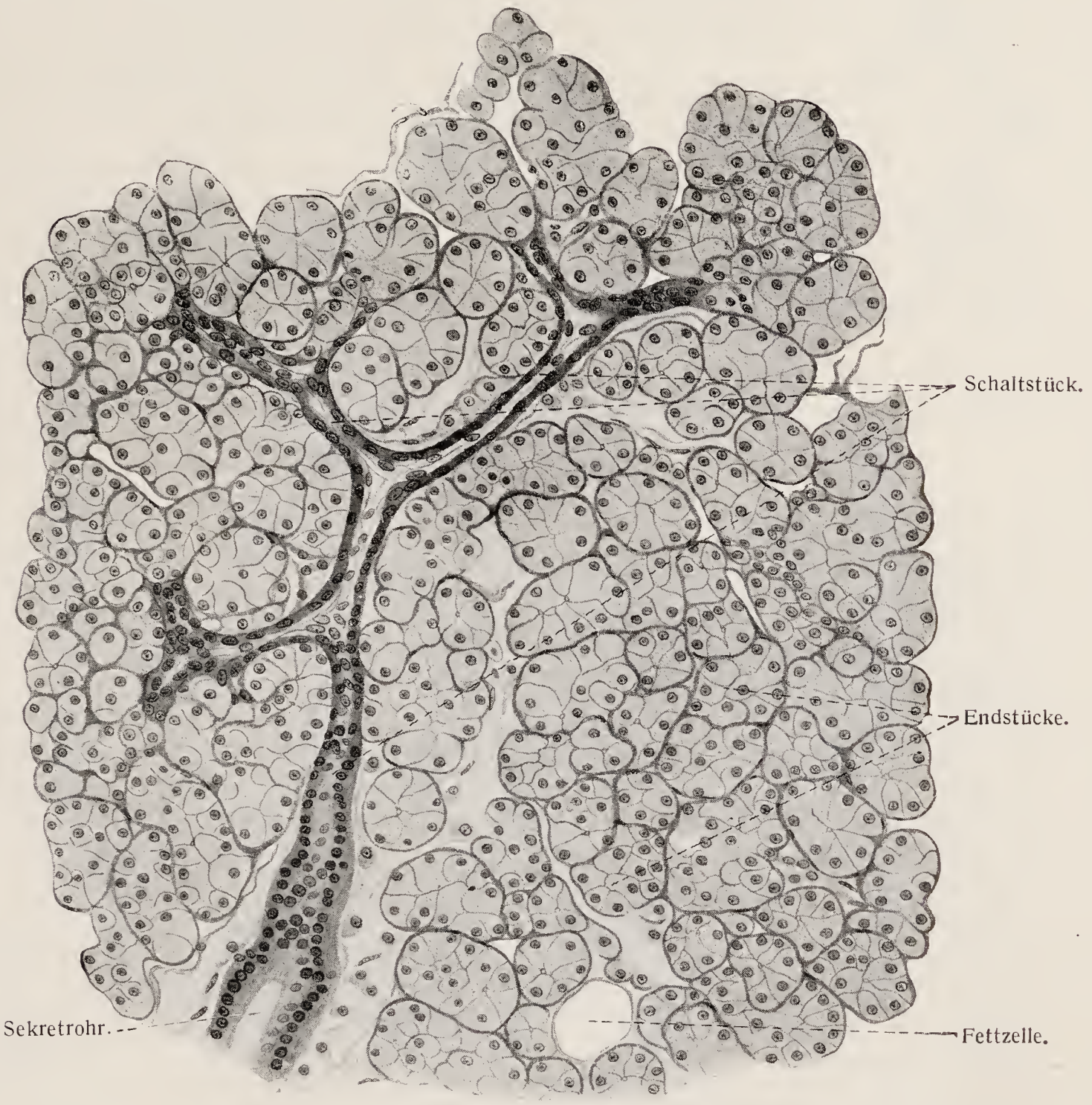

Fig. 214.

Aus einem Schnitt durch die Parotis des Menschen. Verzweigung eines Schaltstückes. 220 mal vergrößert. Technik § 170.

nur ein einfaches Zylinderepithel; sie setzen sich fort in die Sekretröhren, deren niedrige zylindrische Zellen nur an wenigen Stellen jene charakteristische Streifung zeigen.

Dieses Ausführungsgangsystem geht in die ihrerseits noch verzweigten Schleimröhren über; an deren Enden sitzen gut ausgebildete „Halbmonde“ (s. oben); nur deren seröse Drüsenzellen sind mit zwischenzelligen Sekretkanälchen ausgestattet und gleichen hierin ebenfalls den Acini rein seröser Drüsen. Das zwischen den Endstücken und Läppchen liegende Bindegewebe ist reich an Leukozyten.

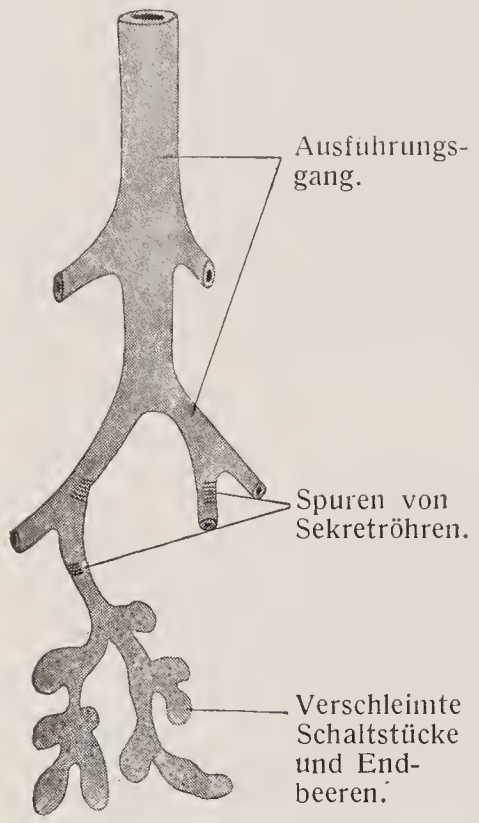

Fig. 215.
Schema der menschlichen Glandulasublingualis.

Die Gl. sublingualis minor („polystomatica") besteht aus 5—20 tubulo-acinösen Einzeldrüsen mit vielen Ausführungsgängen und enthält fast ausschließlich muköse Drüsenzellen.

2. Im Kanalsystem der Unterkieferdrüse, Gl. submaxillaris, sind deutliche Sekretröhren ausgebildet, und die Schaltstücke enthalten viel weniger schleimbereitende Anteile als in der Gl. sublingualis. Die verschleimten Teile besitzen auch hier die Form von Schleimröhren, denen als Kappen die serösen „Halbmonde" aufsitzen (Fig. 220).

Ausführungsgang (Duct. submaxillaris Whartoni), Sekretröhren, die in den Schnitten ähnlich der Parotis sehr zahlreich sind, und die ebenfalls gut ausgebildeten Schaltstücke entsprechen im Bau den entsprechenden Gebilden der Parotis. Die mukösen Anteile sind oft so spärlich, daß sie von den Anfängern übersehen werden; wo vorhanden, bieten sie mit ihren endständigen serösen Halbmonden auch bezüglich der Sekretkapillaren das gleiche Bild wie in den Gl. sublingualis major. Das interstitielle Bindegewebe ist reich an elastischen Fasern.

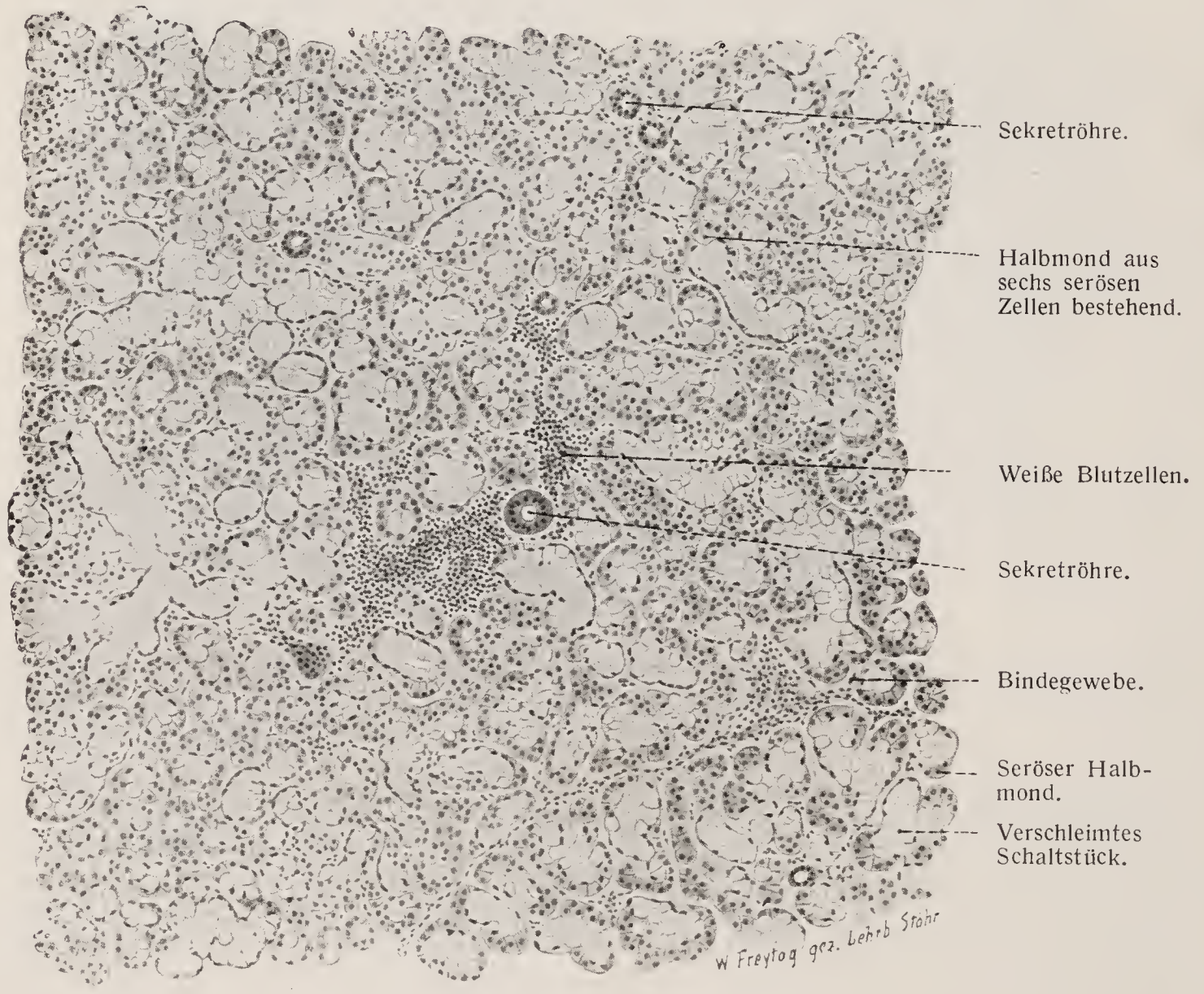

Fig. 216.
Stück eines Schnittes durch die Gl. subling. major eines 23jährigen Hingerichteten. 100mal vergrößert. Technik § 170. Charakteristisch: Wenig Sekretröhren, durchweg verschleimte Schaltstücke, Endstücke in Halbmonde umgewandelt.

3. Den gleichen Bau wie die Gl. submaxillaris zeigen die verästelten Lippendrüsen; auch die Gl. lingualis anterior (Nuhn) und die

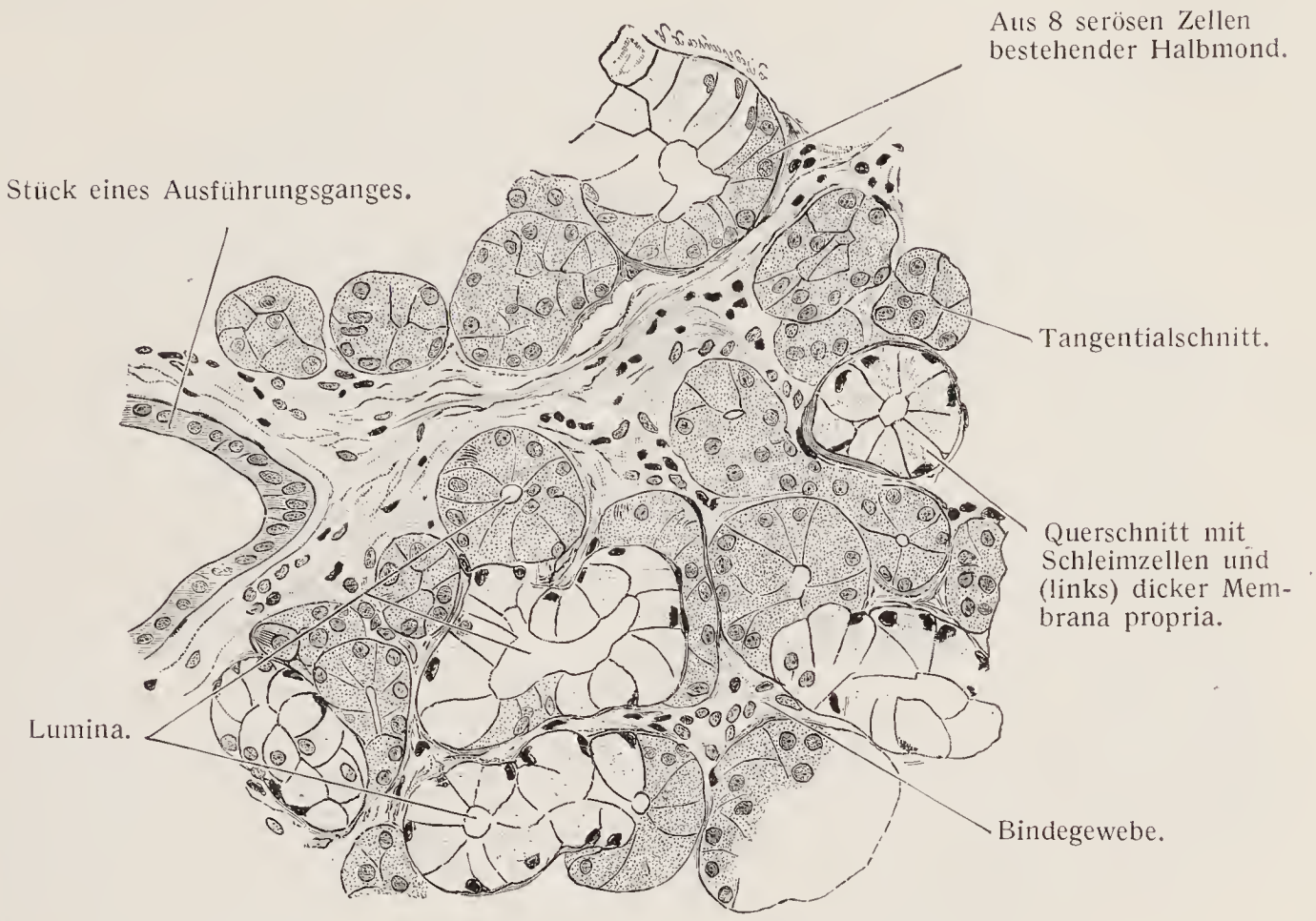

Fig. 217.

Feiner Durchschnitt der Gl. sublingualis major des Menschen 252mal vergrößert. Der obere Strich von „Lumina" deutet auf einen Querschnitt durch einen großen Halbmond; dieser hat große Ähnlichkeit mit einem serösen Endstück. Technik § 170.

Gl. buccales und molares sind mit Halbmonden ausgestattet.

In den Mundhöhlendrüsen findet man nicht selten zugrundegehende Drüsenläppchen, deren durch ein weites Lumen und niedrige Drüsenzellen charakterisierte Endstücke von reichlichem Bindegewebe, zuweilen auch von vielen Leukozyten umgeben sind.

Vorstehende Beschreibung hat nur Gültigkeit für die Mundhöhlendrüsen des Menschen. Bei Säugetieren bestehen oft sehr weitgehende Unterschiede. Mit der Parotis des Menschen stimmen im Bau überein diejenigen von Kaninchen, Hund und Katze, ferner die Gl. submaxillaris des Kaninchens. Der menschlichen Gl. sublingualis und submaxillaris ähneln die gleichen Drüsen von Hund und Katze und auch die Gl. sublingualis des Kaninchens.

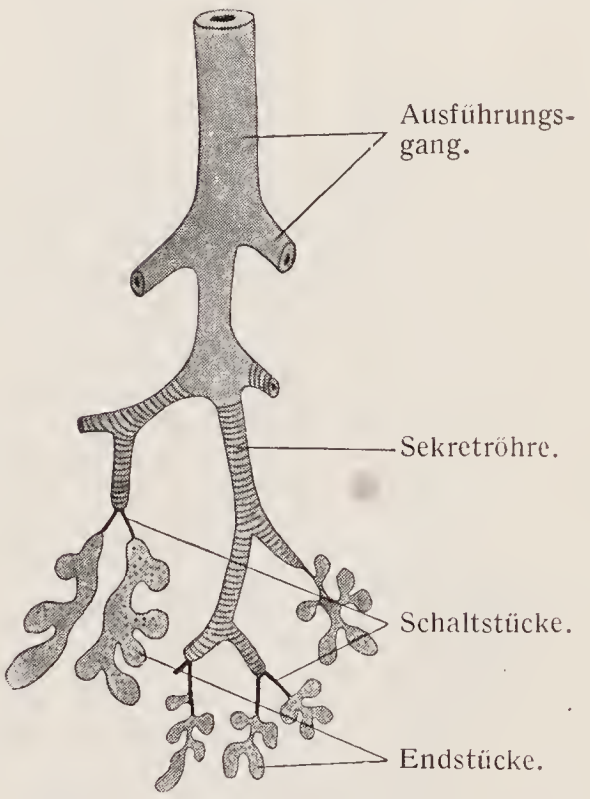

Fig. 218.

Schema der menschlichen Glandula submaxillaris.

Die Blutgefäße der Mundhöhlendrüsen sind sehr ansehnlich entwickelt. Die arteriellen Stämmchen laufen in der Regel neben dem Hauptausführungsgange her und geben von da, sich teilend, zahlreiche Äste ab, welche, zwischen den Drüsenläppchen verlaufend, endlich in die Läppchen selbst eindringen und mit einem dichten Kapillarnetze die Endstücke umspinnen (s. Fig. 29, S. 31). Die Kapillaren liegen dicht

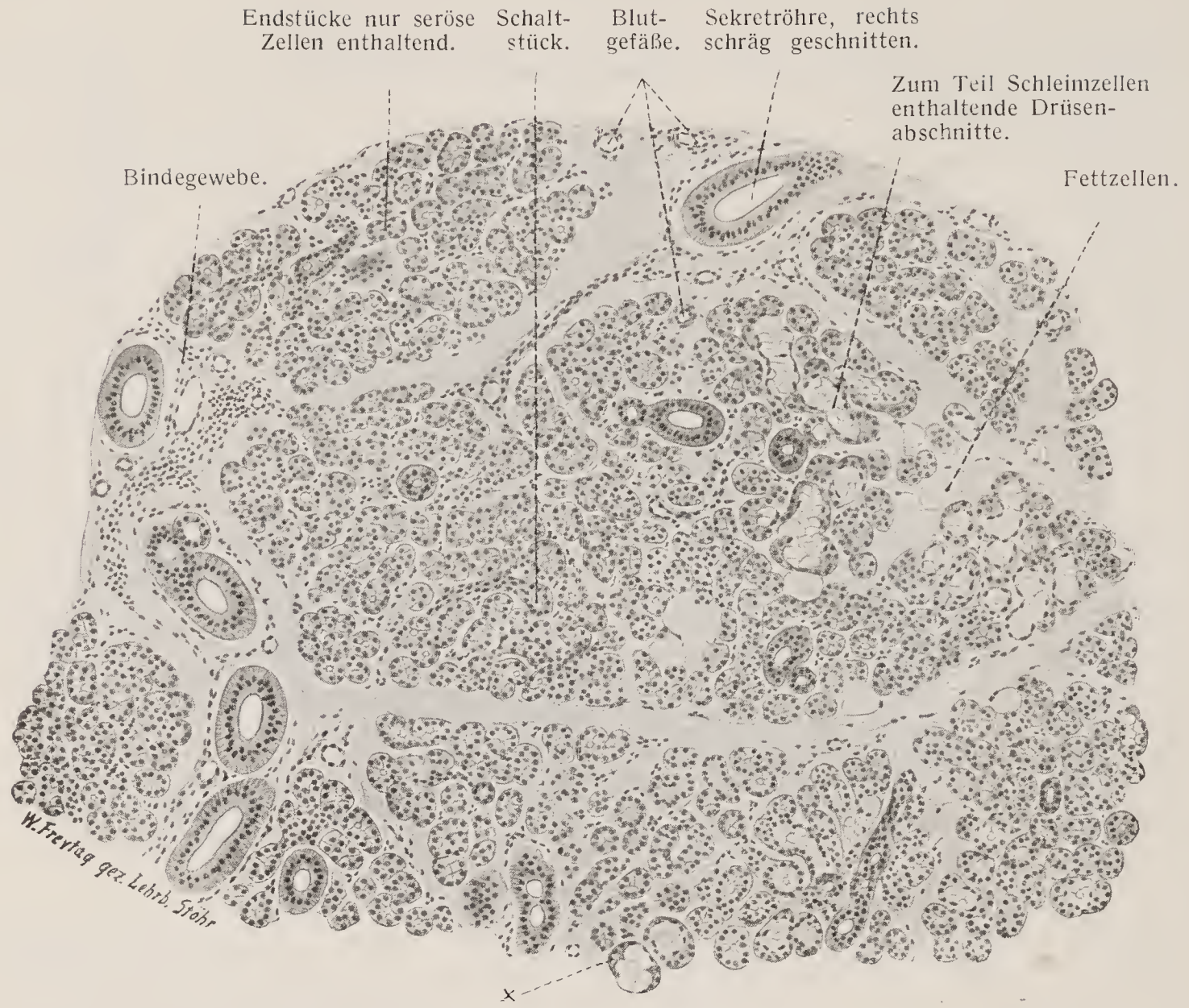

Fig. 219.

Stück eines Schnittes durch die Gl. submaxillaris eines 23jährigen Hingerichteten. 100mal vergrößert. Technik § 170. Charakteristisch: Viele Sekretröhren, Verschleimung nur in einzelnen Schaltstücken. × Ebners Halbmond.

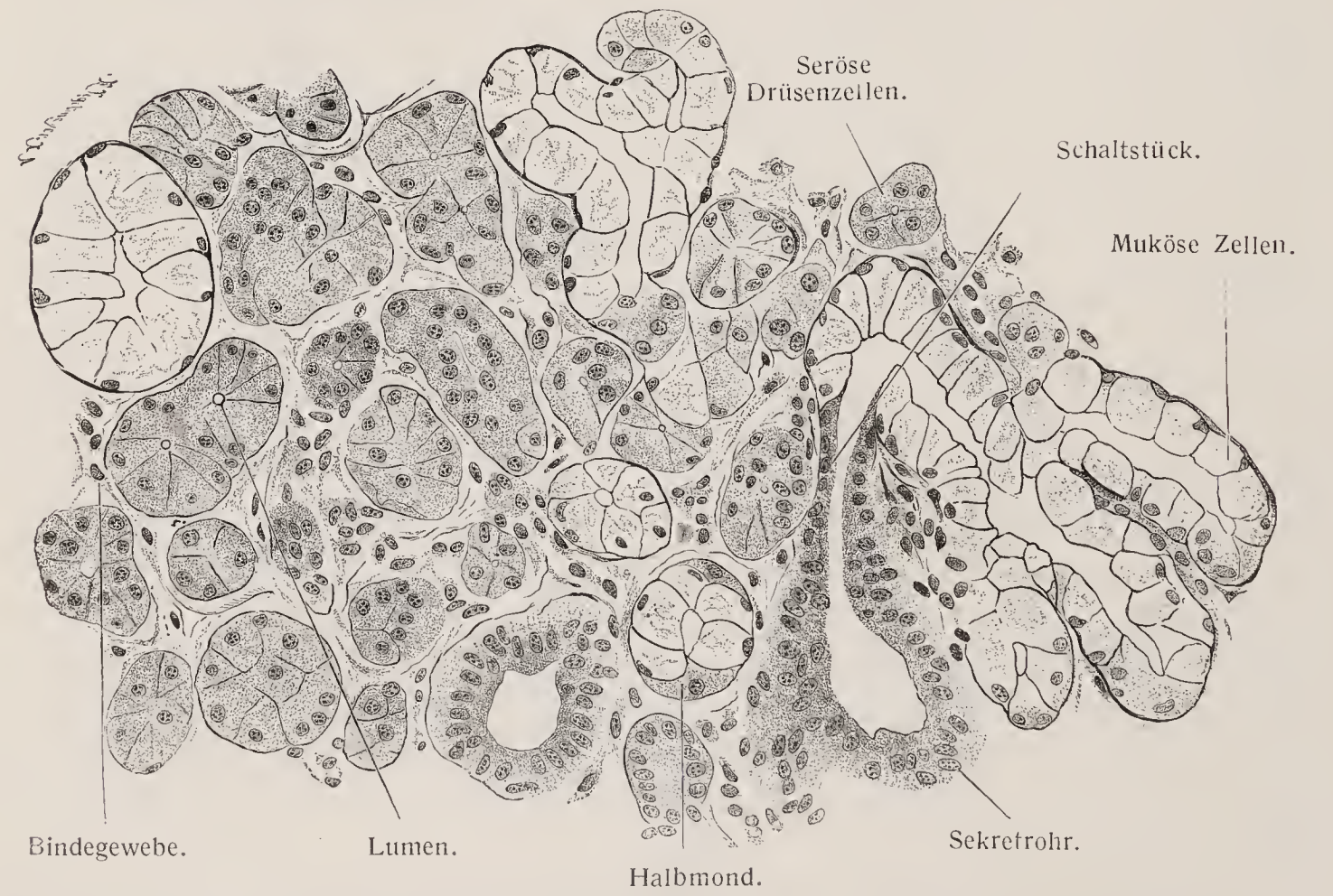

Fig. 220.

Schnitt durch die Glandula submaxillaris eines erwachsenen Menschen. 252mal vergrößert. Technik § 170.

an den Drüsenzellen und sind von ihnen nur durch die Membrana propria getrennt (s. auch S. 21). Die größeren Venen verlaufen mit den Arterien.

Lymphgefäßstämmchen verlaufen mit den gröberen Verästelungen der Ausführungsgänge, ohne in die Drüsenläppchen einzudringen. Spalträume zwischen den Läppchen und den Endstücken sind als Lymphbahnen beschrieben worden.

Die Mundhöhlendrüsen sind reich an Geflechten markhaltiger und hauptsächlich markloser Nerven, welche in ihrem Verlaufe mikroskopische Gruppen von sympathischen Ganglienzellen (besonders in den Wänden der Ausführungsgänge) enthalten. Die feinen, marklosen Nervenfasern verzweigen sich teils in den Wandungen der Blutgefäße, teils bilden sie ein der Membrana propria der Drüsenröhrchen unmittelbar anliegendes („epilemmales") Geflecht; aus diesem entspringen feine Fädchen, welche die Membrana propria durchbohren und als „hypolemmale" Fasern in kurze, variköse einfache oder verästelte Enden auslaufen, welche den Drüsenzellen anliegen.

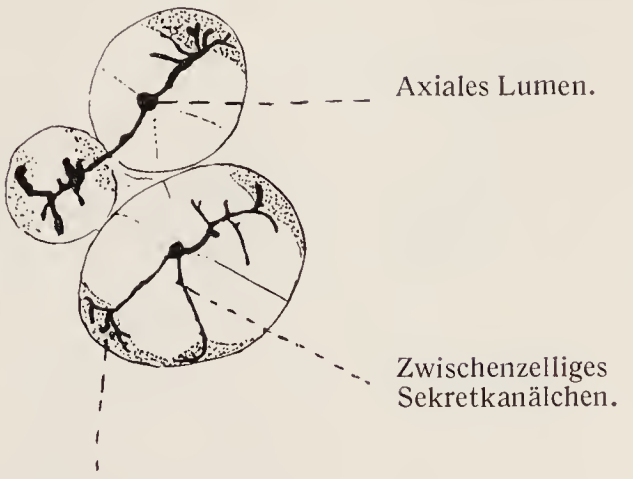

Fig. 221.
Aus einem Durchschnitt durch die Gl. submaxillaris eines Hundes. 320mal vergrößert. Technik § 169.

3. Die Zähne.

Die Zähne des Menschen und der höheren Tiere sind Hartgebilde, welche in ihrem Inneren eine mit weicher Masse, der Zahnpulpa, gefüllte Höhle, die Pulpahöhle, einschließen. Der in der Alveole steckende Zahnabschnitt heißt Wurzel und wird durch die Wurzelhaut mit der Alveolenwand verbunden, der freiliegende Teil wird Krone genannt; da, wo Wurzel und Krone aneinander grenzen, befindet sich der Hals des Zahnes, der noch vom Zahnfleisch bedeckt wird. Die Hartgebilde bestehen aus drei verschiedenen Teilen: 1. dem Zahnbeine, 2. dem Schmelze mit der Cuticula dentis, 3. dem Zement. Die Anordnung dieser Teile ist folgende: Das Zahnbein, welches die Hauptmasse jedes Zahnes bildet und dessen Form bestimmt, umschließt allein die Pulpahöhle, bis auf das Ende

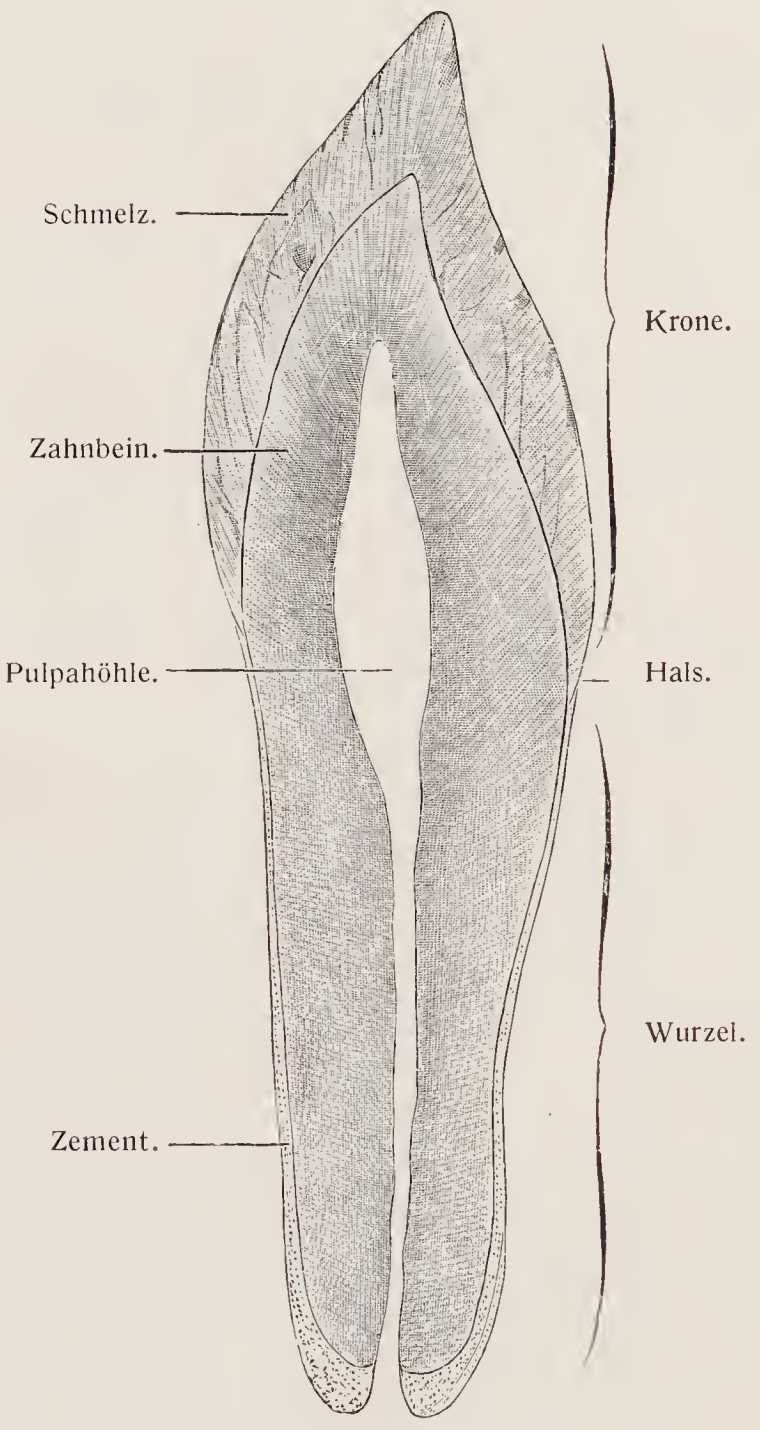

Fig. 222.
Längsschliff eines menschlichen Schneidezahnes. 4 mal vergrößert. Technik § 171. Das Bild zeigt nur die Anordnung der Hartgebilde.

eines feinen, an der Wurzel befindlichen Kanales, durch welchen Nerven und Gefäße zur Pulpa treten. Das Zahnbein wird an der Krone vom Schmelz, an der Wurzel von Zement überzogen, so daß seine Oberfläche nirgends frei zutage liegt (Fig. 222).

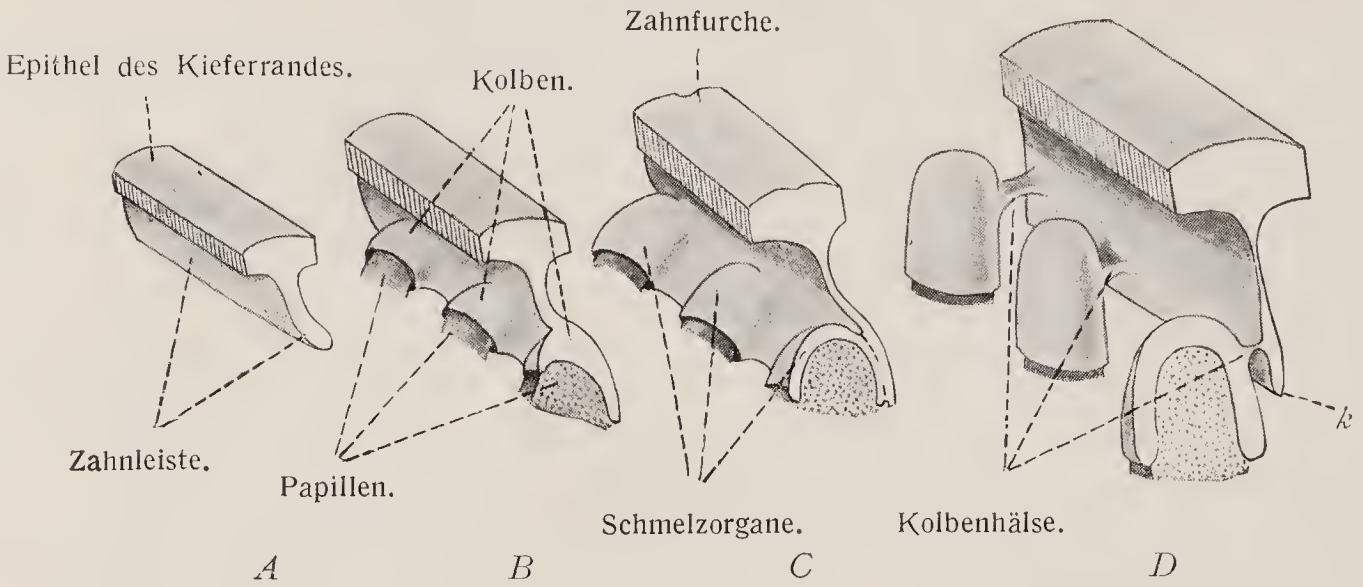

Fig. 223.

Schematische Darstellung der ersten Vorgänge der Zahnentwicklung, die Bildung dreier Zähne darstellend; jede vorderste (im Bilde rechte) Zahnanlage ist durchschnitten — die Schnittfläche der Papillen punktiert — gezeichnet. *k* freie Kante der Zahnleiste.

Die Anordnung der Bestandteile des Zahnes, sowie die Struktur der Zahngewebe wird am besten verständlich, wenn man ihre Entwicklung kennt, welche wir deshalb zunächst betrachten wollen.

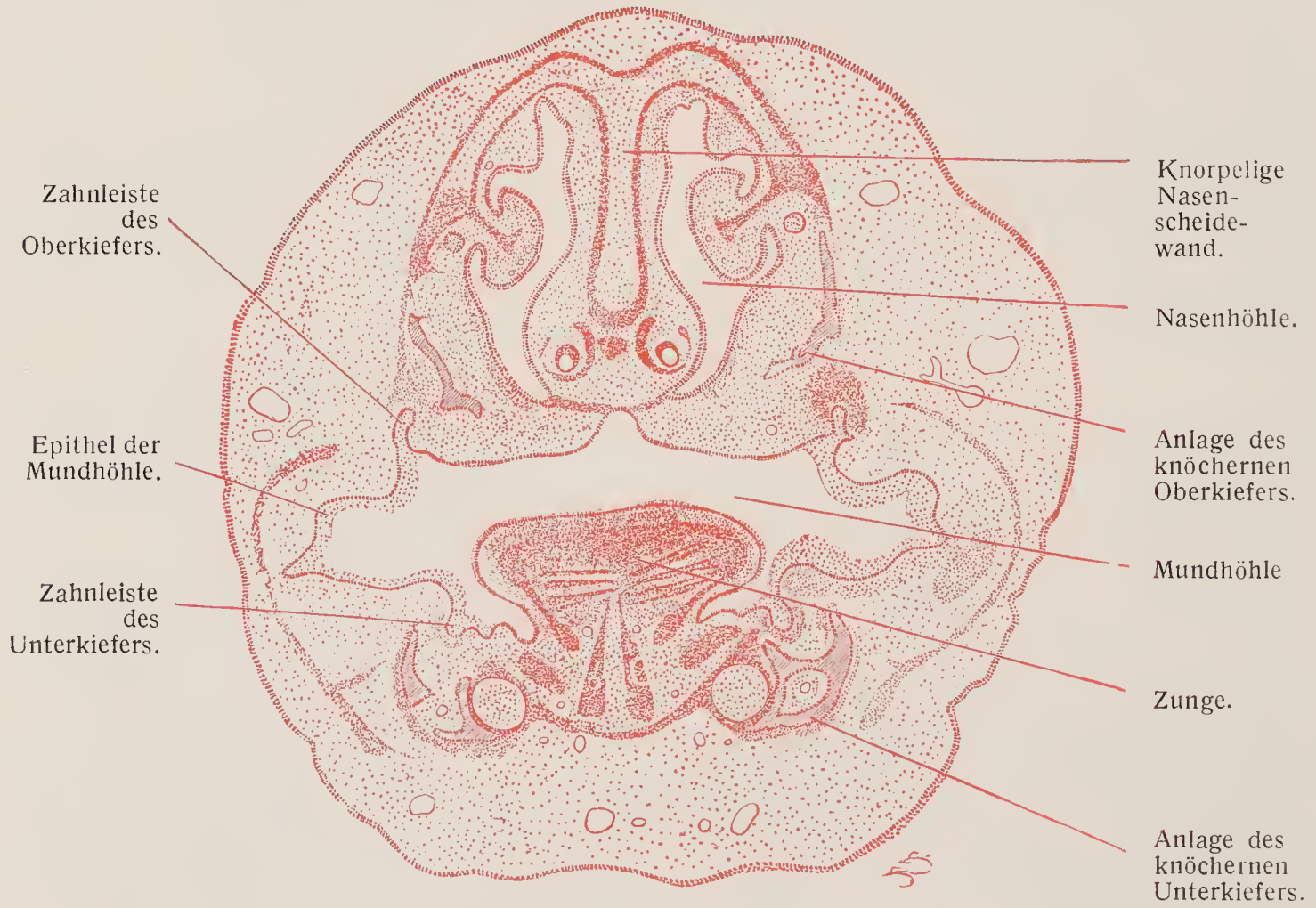

Fig. 224.

Frontalschnitt des Kopfes eines 4 cm langen Schafembryos. 15mal vergrößert. Technik § 172.

Entwicklung der Zähne.

Die Entwicklung der Zähne hebt beim Menschen sehr frühzeitig, schon gegen Ende des 2. Fetalmonates an, und äußert sich zuerst durch eine Wucherung des Epithels der Kieferränder, welches auch in

Form eines fortlaufenden Streifens schräg in das unterliegende Bindegewebe hineinwächst. Dieser Streifen, die Zahnleiste („Schmelz-

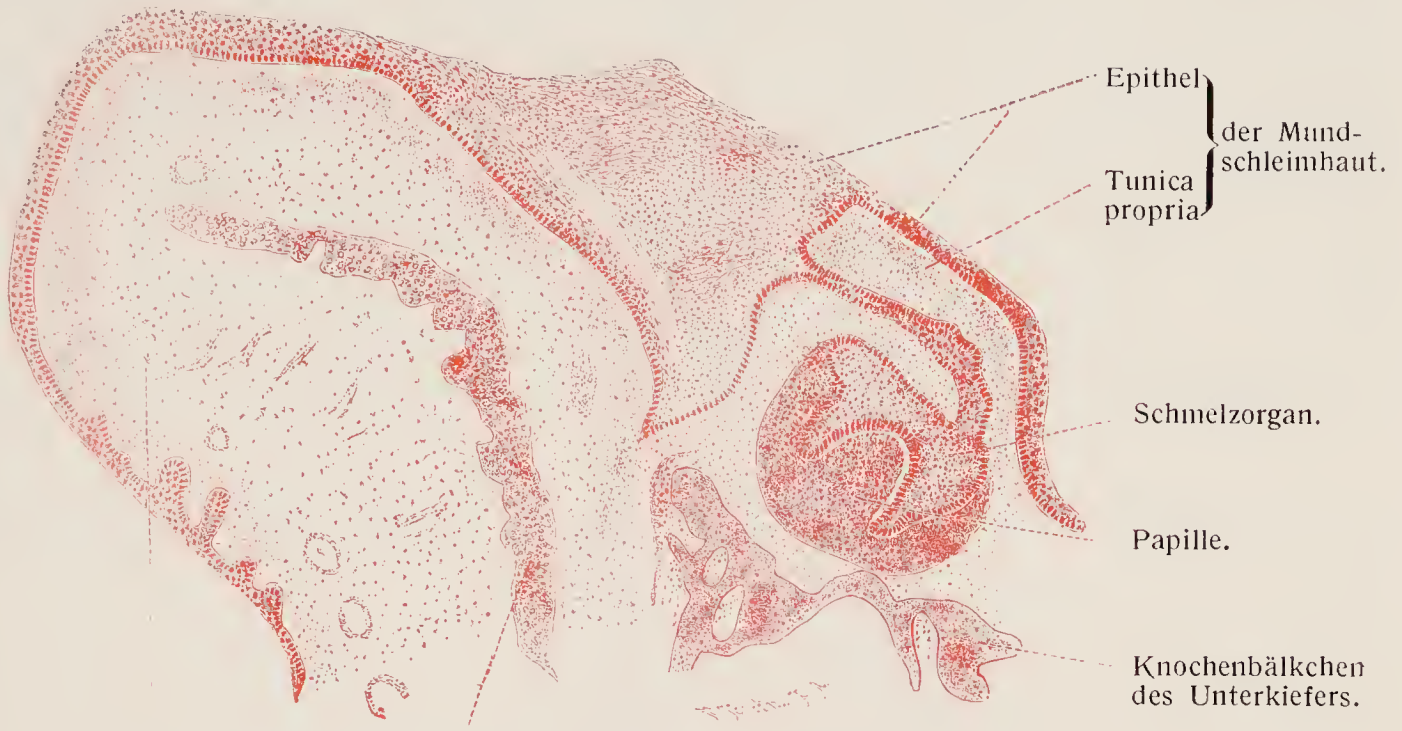

Unterlippe. Musc. orbic. oris im Querschnitt.

Fig. 225.

Querschnitt des Unterkiefers eines 4monatigen menschlichen Fetus. 42mal vergrößert. Technik § 172.

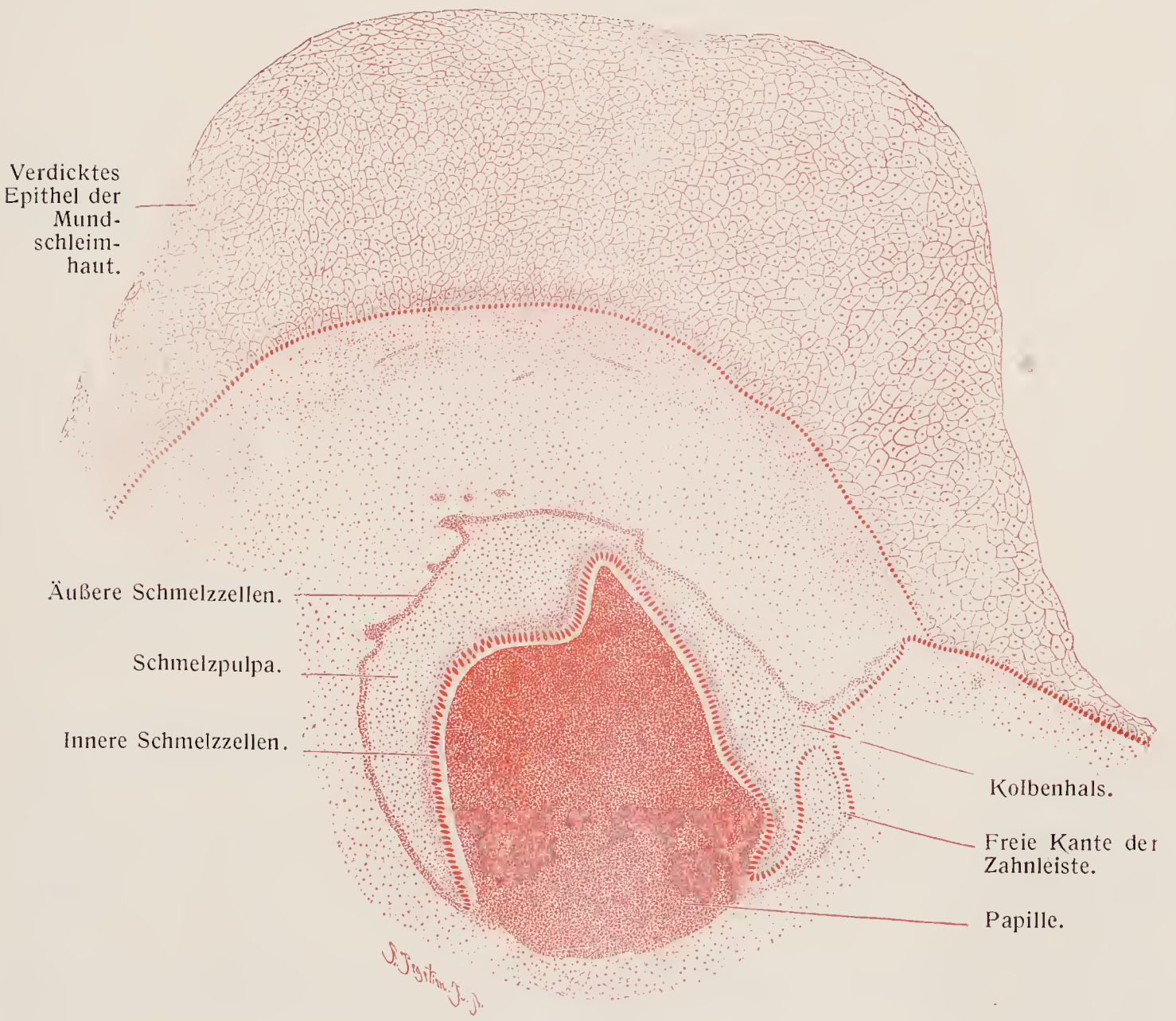

Fig. 226.

Stück eines Querschnittes des Oberkiefers eines 5monatigen menschlichen Fetus. 42mal vergrößert. Der zwischen den inneren Schmelzzellen und der Papillenoberfläche gelegene helle Streifen ist das Prädentin (S. 229) Technik § 172.

keim“) (Fig. 223 *A*), treibt an seiner lateralen (labialen) Fläche eine der Zahl der Milchzähne entsprechende Anzahl kolbiger Verdickungen (Fig. 223 *B*), während in der Tunica propria ebenso viele Haufen von dicht gedrängten Bindegewebszellen, die jungen Zahnpapillen (Fig. 223 *B*), entstehen (10. Woche). Letztere dringen schräg von der Außenseite (das ist labial) aus der Tiefe nach innen (das ist lingual) gegen die Oberfläche gerichtet vor und werden von den Kolben derart umfaßt, daß diese wie Hüte auf den Papillen aufsitzen. So wird jeder Kolben zu einem „Schmelzorgan“. Dabei hat die Zahnleiste eine mehr senkrechte Stellung eingenommen (Fig. 223 *C*). Um diese Zeit ist auch auf den Kieferrändern eine der Länge nach verlaufende Rinne, die Zahn-

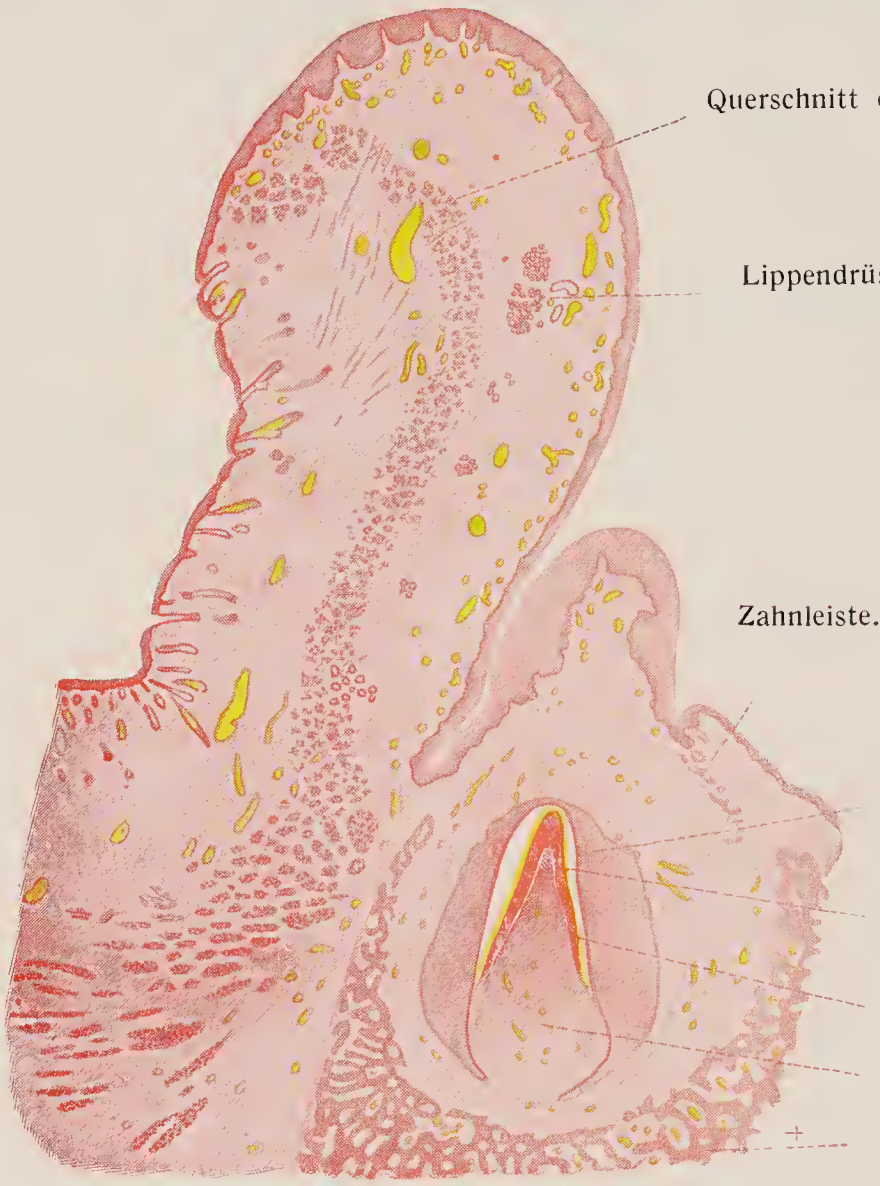

Fig. 227.
Senkrechter Schnitt durch Lippe und Kiefer eines 6½ monatigen menschlichen Fetus. 9mal vergrößert. Technik § 172.

furche, sichtbar, welche äußerlich die Stelle andeutet, an welcher sich die Zahnleiste in die Tiefe gesenkt hat. Sie verschwindet später wieder. Die anfangs breite Verbindung zwischen Zahnleiste und Schmelzorgan wird durch teilweise Abschnürung (im Schema *C* durch eine gestrichelte Linie angedeutet) schmäler und ist schließlich nur mehr auf einen dünnen Strang, den Kolbenhals, reduziert. Währenddessen wachsen Schmelzorgan und Papille weiter in die Tiefe, so daß die freie Kante der Zahnleiste nicht einmal mehr bis zur Hälfte des Schmelzorgans herabreicht (Fig. 223 *D*).

Aus dem Schmelzorgan entstehen nur der Schmelz und das Schmelzoberhäutchen des fertigen Zahnes; alles übrige (Dentin, Pulpa, Zement,

Wurzelhaut) wird von der Zahnpapille und ihrer ebenfalls aus embryonalem Bindegewebe bestehenden Umgebung gebildet.

Unterdessen erfahren die Elemente des Schmelzorgans ihre weitere Ausbildung, und zwar werden die der Papille aufsitzenden inneren Zellen hohe Zylinder: sie heißen innere Schmelzzellen (Fig. 226),

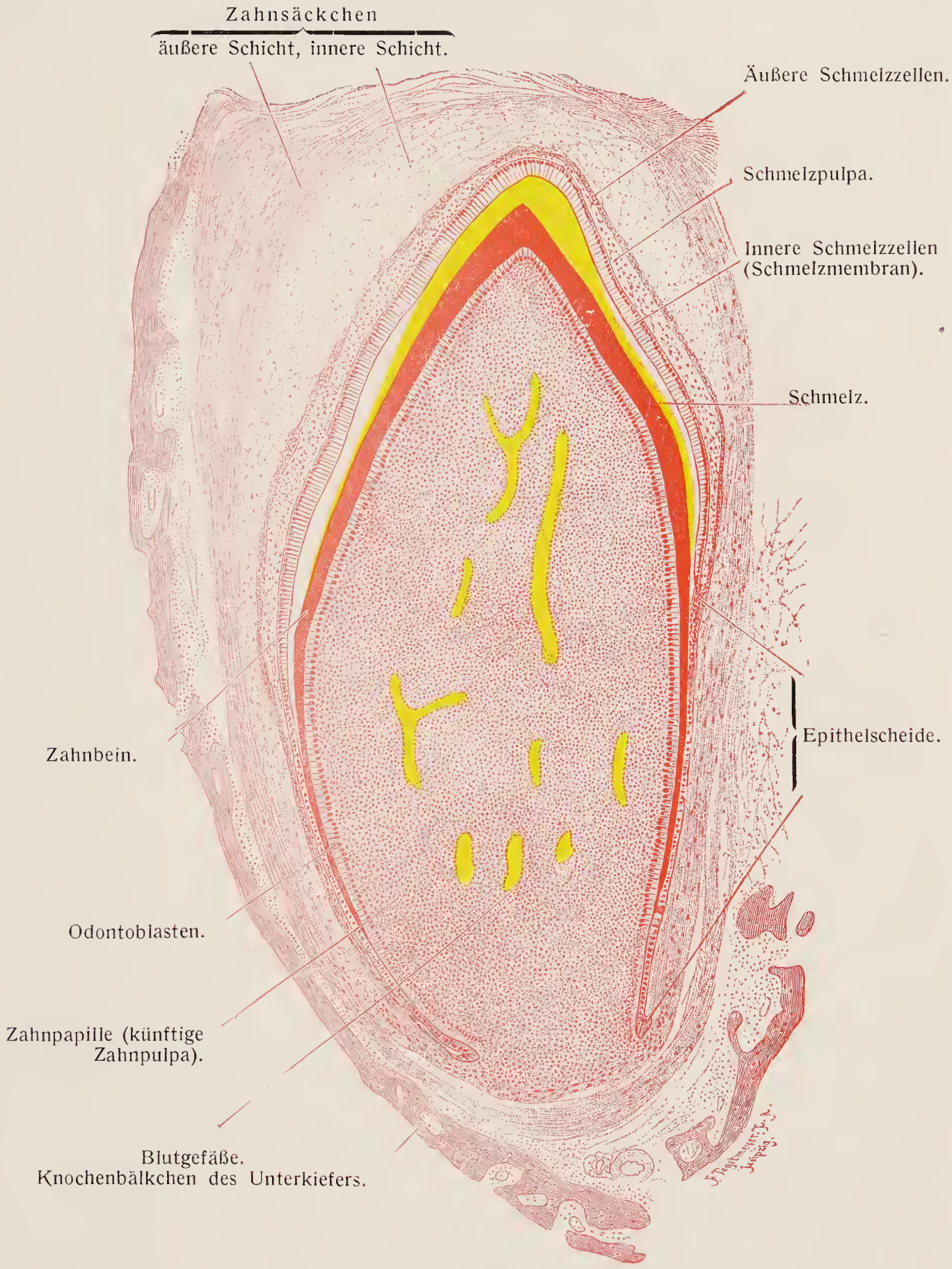

Fig. 228.

Längsschnitt durch einen jungen Milchzahn eines neugeborenen Hundes. 42mal vergrößert. Technik § 172.

ihre innere, der Papille zugewandte Oberfläche ist mit einem Kutikularsaum versehen; die peripherischen Zellen (Fig. 226) werden dagegen immer niedriger (Fig. 229) und gestalten sich schließlich zu abgeplatteten Elementen: äußere Schmelzzellen; die zwischen beiden liegenden Zellen werden durch reichliche Vermehrung der Interzellularsubstanz

zu sternförmigen, miteinander anastomosierenden Zellen und bilden die Schmelzpulpa (Fig. 229). Diese vermittelt den Zutritt der für die Schmelzbildung notwendigen Substanzen (vor allem Kalksalze); in dieser Zeit findet sich an der äußeren Oberfläche des Schmelzorganes ein dichtes Blutgefäßnetz, das den regen Stoffwechsel des Schmelzorgans durch Zu- und Abfuhr unterstützt. Vom Umschlagsrande des Schmelzorgans, d. h. von der Stelle, an welcher die innere Schmelzzellenlage in die äußere umbiegt, findet ein weiter in die Tiefe schreitendes Wachstum statt, bis der Umschlagsrand das untere Ende der Zahnanlage erreicht hat. Das Schmelzorgan bildet gewissermaßen die Gußform, die Matrize, in der sich der Zahn entwickelt; die Formbestimmung des

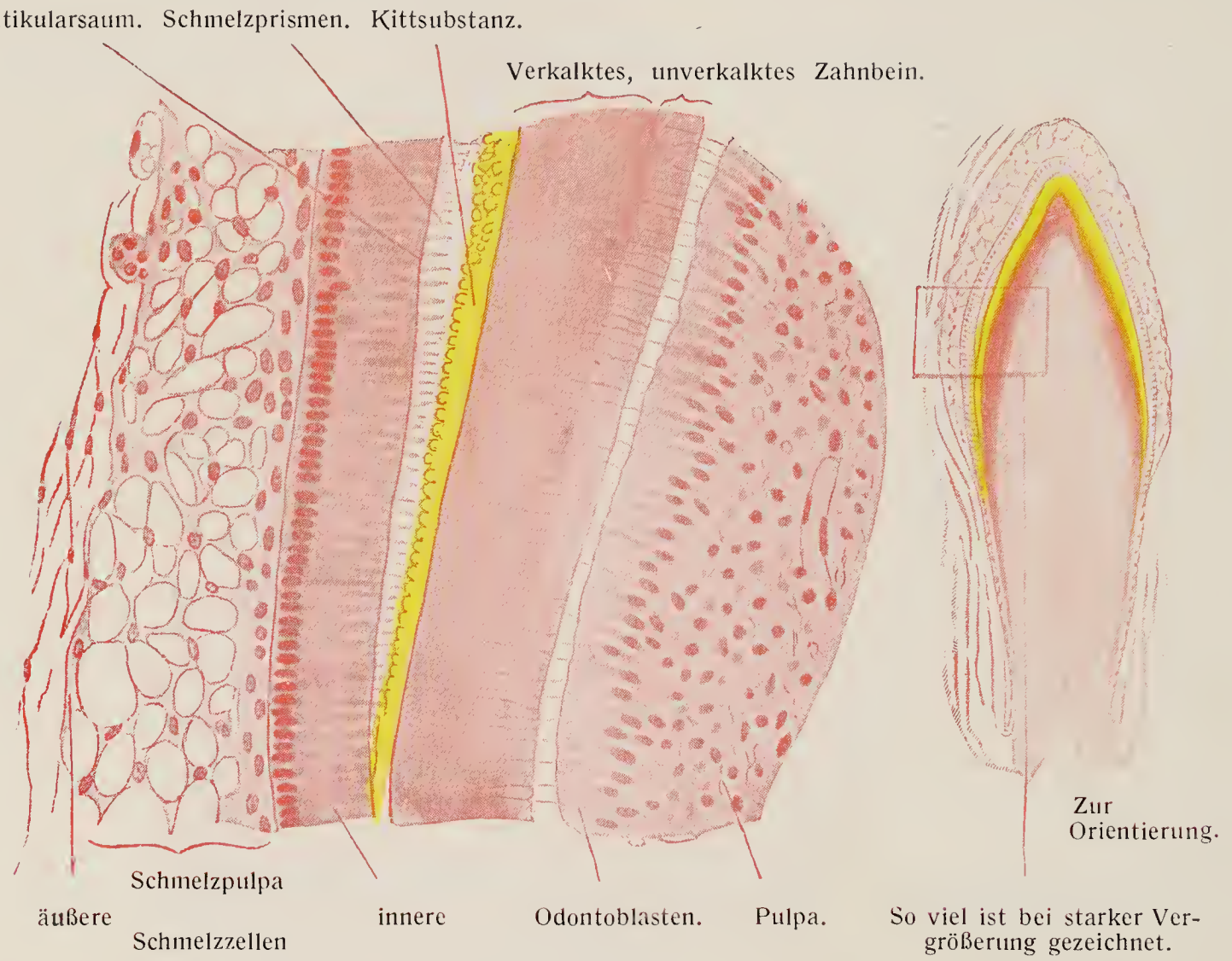

Fig. 229.

Stück eines Längsschnittes eines Schneidezahnes einer neugeborenen Katze. 300mal vergrößert. Technik § 172. Die jungen Schmelzprismen haben sich am Schnitt aus den Fächern der Kittsubstanz herausgezogen und erscheinen als „Tomessche Fortsätze" der inneren Schmelzzellen.

späteren Zahnes ist die erste Funktion des Schmelzorgans, die zweite ist die Schmelzbildung.

Schmelzbildner ist nur die Schmelzmembran, das ist die obere, die Zahnkrone umhüllende Partie der inneren Schmelzzellen; nur diese oberen Zellen heißen „Ameloblasten". Jeder derselben liefert eine nachträglich (zuerst von der Zahnbeinseite her) verkalkende Substanz, welche zu je einem Schmelzprisma wird, das mit seinen Nachbarn durch eine anfangs sehr reichlich vorhandene Kittsubstanz verbunden ist. Im weiteren Verlauf der Entwicklung verdicken sich die Schmelzprismen auf Kosten der Kittsubstanz.

Die untere, die Zahnwurzel umfassende Partie der inneren Schmelzzellen hat nichts mit der Schmelzbildung zu tun; diese Zellen werden

niedriger und legen sich, da auch dort die Schmelzpulpa bald fehlt, direkt an die äußeren Schmelzzellen an. Die beiden Lagen nennt man hier Epithelscheide der Zahnwurzel (Fig. 228).

Kurz bevor die Bildung des Schmelzes begonnen hat, am Ende des 4. Fetalmonates, wachsen die oberflächlichen Zellen der Zahnpapille zu langen Gebilden, den Odontoblasten, heran, die eine chemisch dem Kollagen nahestehende Grundsubstanz, das „Prädentin" (Fig. 226), liefern, welches von Vorstufen leimgebender Fibrillen (v. Korffsche Fasern), Fortsätzen der Odontoblasten, durchsetzt wird. In diesem bald körnig werdendem Prädentin entwickeln sich reichlich leimgebende, tangential verlaufende (S. 70) Fibrillen; beide zusammen bilden das Zahnbein, das anfangs unverkalkt ist, später verkalkt und die Zahnfasern (S. 232) einschließt (Fig. 229). Das weitere Wachstum des Zahnbeines erfolgt durch Bildung neuer Schichten von der Innenfläche her. Wie später in der chemischen Zusammensetzung, so hat auch in der Entstehung das Zahnbein weitgehende Analogien mit dem Knochen. Bei beiden bildet sich unter dem Einfluß von Zellen, die untereinander im Verbande stehen, die Interzellularsubstanz (die von Anfang an Fibrillen, Kittsubstanz und Hohlräume enthält); nur werden beim Dentin die Odontoblasten nicht ganz eingeschlossen, sondern der zur Zahnfaser werdende Fortsatz verlängert sich mit dem Dickerwerden des Dentins; demnach ist das Dentin scheinbar zellenfrei, während die Osteoblasten jeweils zu Osteozyten werden.

Sobald das erste Zahnbein gebildet ist, erfolgt eine Rückbildung der Epithelscheide, indem Bindegewebe des Zahnsäckchens (s. unten) zwischen die Epithelzellen eindringt. Diese Rückbildung beginnt zuerst an der unteren Schmelzgrenze, so daß der tiefste Teil der Epithelscheide seinen Zusammenhang mit dem Schmelzorgan verliert. Mit vollendetem Wachstum des Zahnes ist auch der letzte Rest der Epithelscheide verschwunden.

Schon vor der Bildung von Schmelz und Zahnbein hat sich die Verbindung der Zahnleiste mit der Oberfläche gelöst (im Schema Fig. 223*D* angedeutet). Reste der Zahnleiste sind noch im Zahnfleisch neugeborener Kinder zu finden und irrtümlicherweise für Drüsen („Glandulae tartaricae") gehalten worden.

Das in der Umgebung der ganzen Zahnanlage befindliche Bindegewebe ordnet sich (etwa in der 20. Woche) zu einer dichteren Haut, dem Zahnsäckchen, an dem man späterhin eine innere, mehr lockere und eine äußere, dickere Lage unterscheiden kann (Fig. 228). Cuticula dentis und Zement entstehen erst nach der Geburt, kurz vor Durchbruch des Zahnes; die Kutikula dadurch, daß die Kutikularsäume der inneren Schmelzzellen zu einer festen, homogenen Haut zusammenfließen; das Zement ist ein Produkt des Zahnsäckchens, das zum Teil als Wurzelhaut, zum Teil (weiter peripher) als Alveolarperiost fortbesteht. Beim Durchbruch gehen die Schmelzzellen und die Schmelzpulpa spurlos zugrunde.

In gleicher Weise wie die Milchzähne entwickeln sich die bleibenden Zähne, indem in der 24. Fetalwoche an der Kante der weiter in die Tiefe wachsenden Zahnleiste neue Kolben entstehen, welche von der Seite her eindringende Papillen umwachsen. Die Anlagen der bleibenden Mahlzähne entstehen aus einer Verlängerung des hinteren Endes der Zahnleiste, die in der Tiefe der Schleimhaut nach rückwärts

gegen den Unterkieferwinkel zu wächst. Die bleibenden Zähne liegen anfangs in der gleichen Alveole mit der Milchzahnanlage und werden erst später von einer eigenen Alveole umgeben. Beim Zahnwechsel wird die Scheidewand zwischen den beiden Alveolen wieder resorbiert, ebenso verfallen Zahnbein und Zement der Milchzahnwurzel der Resorption; diese wird in gleicher Weise, wie bei derjenigen der Knochen, durch Osteoklasten vermittelt, die zuerst aus Elementen des Zahnsäckchens, dann aus solchen der Wurzelhaut und zuletzt auch aus der Pulpa des Milchzahnes hervorgegangen sind. Das Schmelzorgan der Ersatzzähne geht nicht zu Beginn der Resorption der Milchzahnwurzel, sondern erst später zugrunde.

Feinere Zusammensetzung der Zahngewebe.

Das Zahnbein (Substantia eburnea, Dentin) ist eine weiße, undurchsichtige Masse, härter als Knochen. Es besteht aus einer Grundsubstanz, die „tangentiale", das ist von der Wurzel zur Krone verlaufende, sich dabei überkreuzende Bündel feiner leimgebender Fibrillen enthält und von zahlreichen Kanälchen, den Zahnkanälchen, durchzogen wird (Fig. 230).



Fig. 230.
Zahnkanälchen und Zahnfasern im Querschnitt; aus einem Tangentialschnitt durch einen menschlichen Eckzahn. 750mal vergrößert. Technik § 140.

Die Fibrillen (Fig. 231) entsprechen den gleichen Bildungen in der Knochengrundsubstanz, mit denen sie in der Zusammensetzung und der funktionellen Bedeutung übereinstimmen.

Die Zahnkanälchen beginnen mit einer Weite von 2—4 μ an der der Pulpahöhle zugewendeten Fläche des Zahnbeines (Fig. 238) und ziehen in schlank S-förmiger Krümmung, immer mehr an Kaliber abnehmend, leicht geschlängelt in radiärer Richtung gegen die Zahnbeinoberfläche; dort enden sie entweder frei auslaufend an der Schmelzgrenze oder biegen schlingenförmig in Nachbarkanälchen um. Während ihres ganzen Verlaufes geben sie zahlreiche Seitenäste ab, welche Verbindungen mit Nachbarkanälchen herstellen. Die an die Pulpahöhle und an die Zahnkanälchen stoßende, innerste jüngste Schicht der Grundsubstanz (Fig. 238) ist besonders widerstandsfähig gegen Kalilauge und läßt sich als ein zusammenhängendes Häutchen, festes Prädentin (S. 229) isolieren. Die die Zahnkanälchen begrenzenden Teile des Häutchens sind als (Neumannsche) „Zahnscheiden" beschrieben worden. In den peripherischen Gegenden des Zahnbeines liegen die Interglobularräume (Fig. 232, 233 und 234), sehr verschieden große, unverkalkt gebliebene Dentinpartien, gegen welche das verkalkte Dentin in Form meist halbkugeliger Vorragungen, die „Zahnbeinkugeln" heißen, vorspringt. Am Hals und an der Wurzel des Zahnes sind die Inter-

globularräume sehr zahlreich, sehr klein und bilden die dicht unter dem Zement liegende sogenannte Körnerschicht.

Im Gegensatz zum Knochen besitzt das Zahnbein keine eigenen Blutgefäße; sein Stoffwechsel findet vermutlich auf dem Wege der Zahnbeinröhrchen statt, die ja auch die äußersten Schichten mit der gefäßreichen Pulpa in Verbindung setzen. In die Zahnbeinröhren dringen auch bei Karies nach lokaler Zerstörung des Schmelzes Bakterien ein, unter deren Einfluß bei dieser häufigen Erkrankung eine rasche Zersetzung des Zahnbeines stattfindet.

Auch die Empfindlichkeit des Zahnbeines, besonders der Schmelz-Dentingrenze, dürfte auf eine Schmerzleitung durch die Zahnbeinröhrchen zurückzuführen sein. Die Nervenenden der Pulpa reichen bis zu den Odontoblasten, deren Fortsätze ja die in den Röhrchen liegenden Zahnfasern sind. Im Zahnbein selbst sind bis jetzt Nerven nicht sicher nachgewiesen worden.

Sehr häufig finden sich in der Pulpa, besonders in Prämolaren und Molaren, sogenannte Dentikel, d. h. rundliche Zahnbeinmassen, die vermutlich aus irregulär liegenden Odontoblastennestern entstanden sind. Sie sollen manchmal zu Erkrankungen Veranlassung geben (Fig. 238).

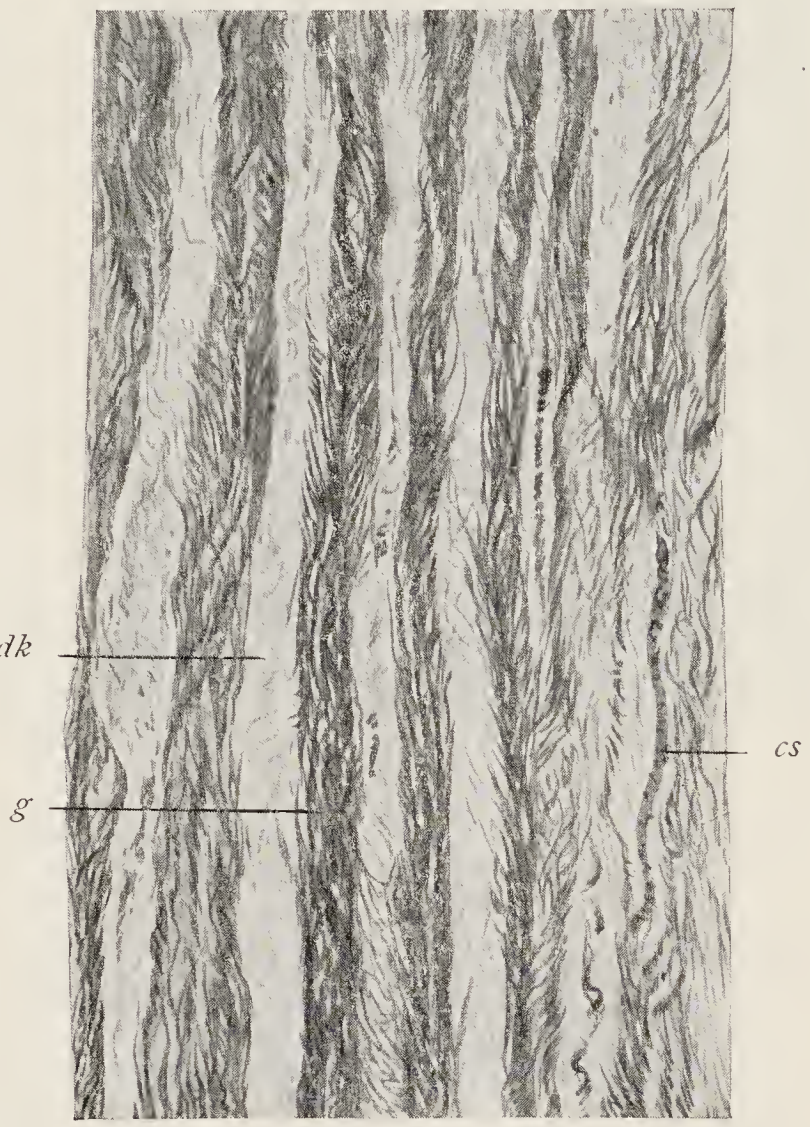

Fig. 231.

Tangentialschnitt durch den Unterkiefermolar eines erwachsenen Meerschweinchens. Fibrillenbündel und Zahnkanälchen quer getroffen. Weigert-Methode. 1360mal vergrößert. (Aus F. Weidenreich 1925.) *cs* scheinbar zirkulär verlaufende Fibrillen, *dk* Dentinkanälchen, *g* Grundsubstanzbalken.

Der Schmelz (Substantia adamantina, Email) ist noch härter als das Zahnbein; er besteht aus langen, 3—6 μ dicken, homogenen Fasern (Fig. 232), den Schmelzprismen (besser -fasern), welche entweder sechsseitig sind oder die Form halbrunder Rinnen oder Säulen mit einseitigen Kannelierungen (Fig. 236 oben) haben und durch eine spärliche, teils verkalkte, teils wasserreiche Kittsubstanz fest miteinander verbunden sind. Die Prismen bestehen durch und durch aus einer gleichmäßigen, doppelbrechenden Substanz und verlaufen unter mehrfachen Biegungen radiär von der Zahnbeinoberfläche bis zur freien Schmelzfläche; dabei ordnen sich die Prismen in Querlagen an; in jeder Lage liegen die Biegungen annähernd gleichsinnig, gegensinnig aber zu den Biegungen der Prismen in den anliegenden Schichten. An radiären Längsschliffen kommt durch schräg einfallendes Licht eine eigenartige Streifung zustande (Hunter-Schregersche Streifen), die in der verschiedenen Lichtbrechung an den abwechselnd verlaufenden Prismenlagen begründet ist. Die Schmelzoberfläche wird von einem sehr dünnen (ca. 1 μ), aber

sehr widerstandsfähigen, strukturlosen Häutchen, der Cuticula dentis, bedeckt.

Beim Erwachsenen besteht der Schmelz zu ca. 98% aus anorganischen Substanzen; an entkalkten Zähnen ist er deswegen spurlos verschwunden. Beim Neugeborenen ist dagegen der Schmelz noch wesentlich reicher an organischen Substanzen.

Nach Behandlung mit Reagentien wird oft eine Querbänderung in den Schmelzprismen beobachtet.

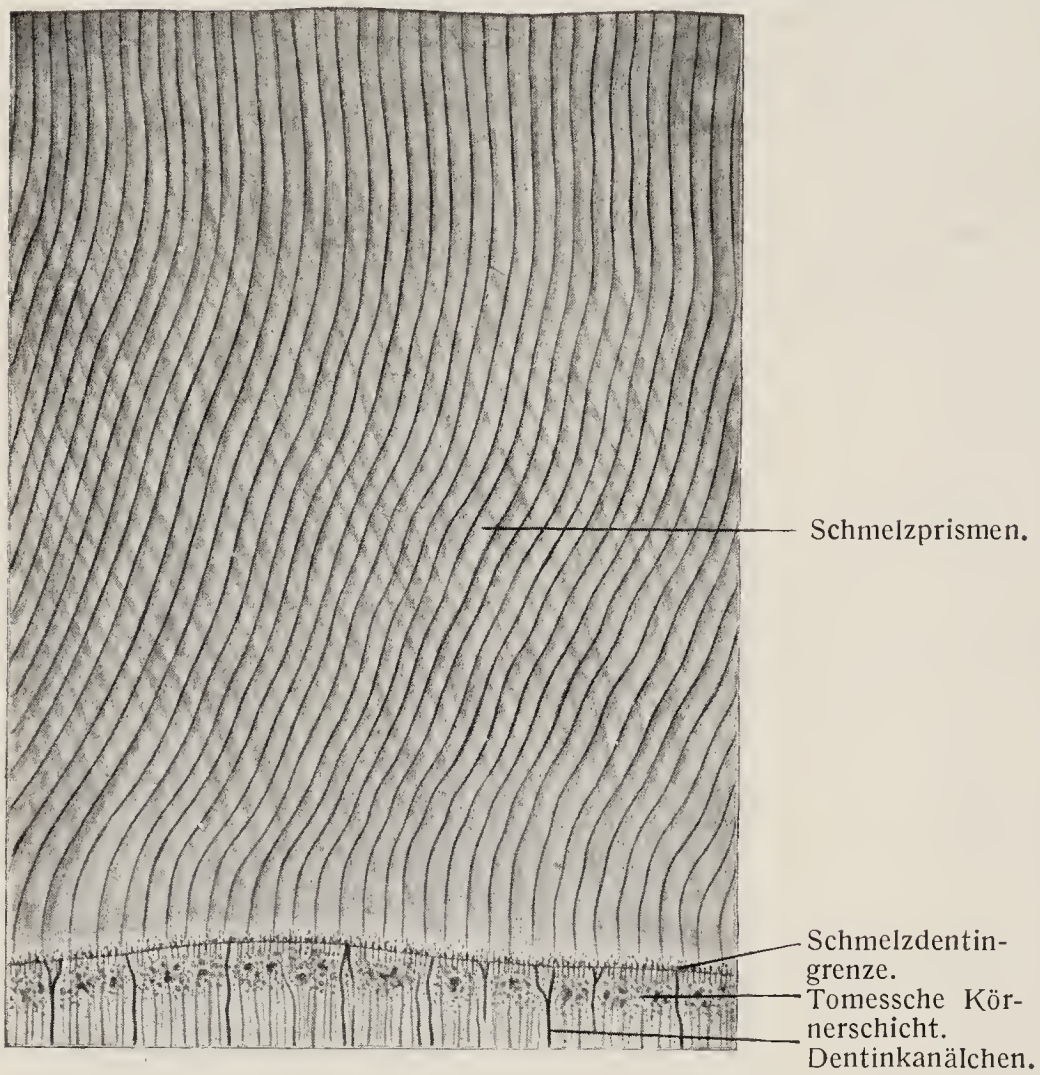

Fig. 232.

Schmelz. Aus einem radialen Längsschliff eines menschlichen Backzahnes. 250 mal vergrößert. Technik § 171.

Das Zement (Subst. ossea) stimmt in seinem Baue mit dem des Knochens überein; es enthält viele Sharpeysche Fasern. Haverssche Kanälchen kommen nur im Zement älterer Individuen vor; eine Schichtung in Lamellen ist selten ausgeprägt.

In der Nähe des Halses fehlen die Knochenhöhlen; die Fibrillenbündel (S. 231) der Grundsubstanz stehen dort ausnahmsweise senkrecht zur Oberfläche.

Die Zahnpulpa ist ein weiches, von elastischen Fasern freies Bindegewebe, dessen Grundsubstanz einen aus kollagenen Einzelfibrillen bestehenden Faserfilz besitzt; die zahlreichen, teils rundlichen, teils sternförmigen Zellen bilden ein Zellnetz, das an der Oberfläche der Pulpa zu einer einheitlichen Schicht länglicher Zellen, „Odontoblasten“, angeordnet ist; dieselben schicken außer kleinen Fortsätzen, Pulpafortsätzen (Fig. 237 *p*), die mit anderen Elementen der Pulpa in Verbindung stehen, lange Ausläufer, die Zahnfasern, in die Zahnkanälchen hinein (Fig. 237 *f*).

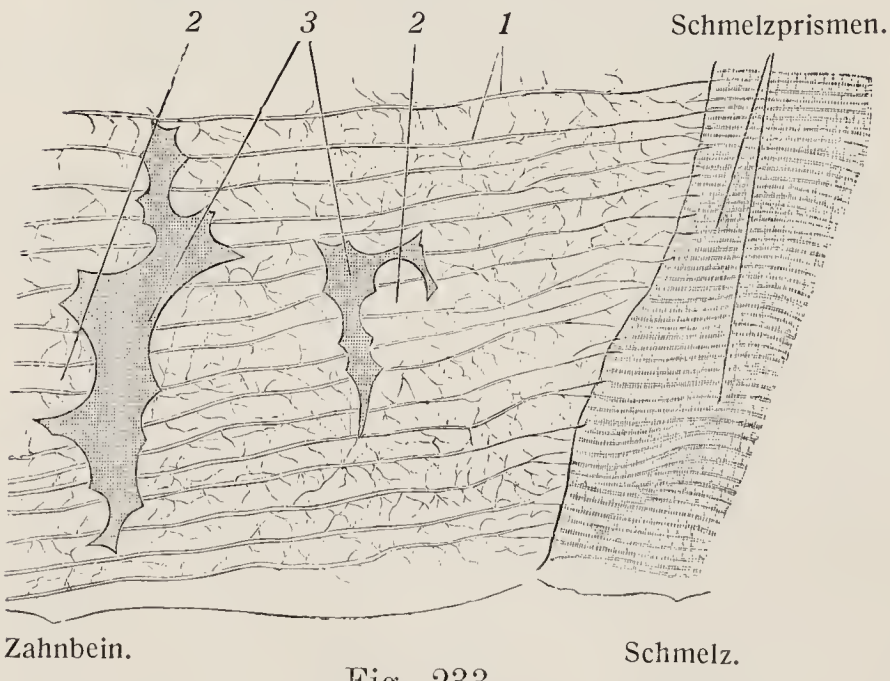

Fig. 233.

Aus einem Längsschliff des Seitenteiles der Krone eines menschlichen Backzahnes. 240 mal vergrößert. 1. Zahnkanälchen, teilweise bis in den Schmelz hineinlaufend, 2. Zahnbeinkugeln gegen 3. die Interglobularräume vorspringend. Technik § 171.

Die Arterien treten durch das Pulpaloch mit den Nerven ein und bilden ein hauptsächlich an der Oberfläche liegendes Kapillarnetz; die Nerven endigen in mehreren feinen marklosen Netzen dicht an den Odontoblasten (s. auch oben S. 231). Lymphgefäße sind ebenfalls in der Pulpa vorhanden.

Die Wurzelhaut (Alveolarperiost) ist die derbe, an elastischen Fasern arme Bindegewebshaut, welche den Raum zwischen Zahnwurzel und Alveole ausfüllt. Sie ist reich an Nerven und wird durchsetzt von Sharpeyschen Fasern, die aus dem Knochen der Alveole in das Zement eindringen und so beide verbinden. Ihr oberster Teil heißt Ligamentum circulare dentis.

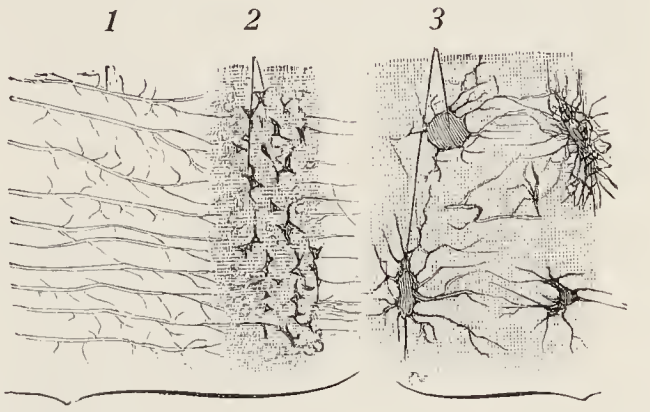

Fig. 234.

Aus einem Längsschliff der Wurzel eines menschlichen Backzahnes. 240 mal vergrößert. 1. Zahnkanälchen unterbrochen durch 2. eine körnige Schicht mit vielen kleinen Interglobularräumen, 3. Knochenhöhlen mit vielen Ausläufern. Technik § 171.

In dem blutgefäßreichen Bindegewebe finden sich neben weißen Blutzellen nicht selten kleine Gruppen von Epithelzellen, die als Überreste der Epithelscheide (s. S. 229) gedeutet und für die gelegentliche Entstehung von epithelial ausgekleideten Wurzelhautzysten verantwortlich gemacht werden.

Das Zahnfleisch (Gingiva) ist der an den Alveolarrändern, zunächst dem Zahnhals gelegene Teil der Mundschleimhaut, der dort nicht, wie sonst auf den Proc. alveolares, vom Periost dieser deutlich getrennt ist, sondern mit den derben Bindegewebsbündeln des Lig. circul. dentis

Schmelzfasern isoliert.

Fig. 235.

Vom Neugeborenen. 240 mal vergrößert. Technik § 174.

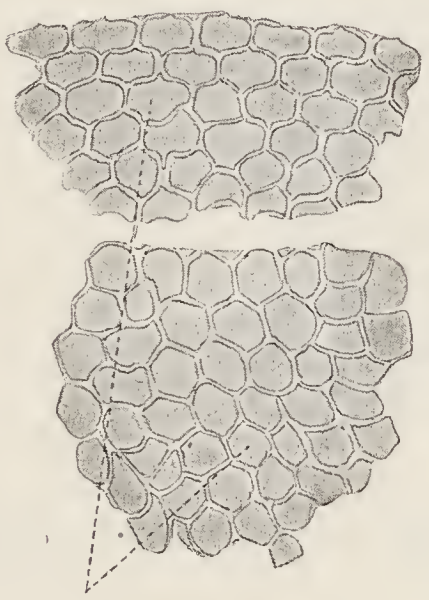

Querschliffe von Schmelzfasern.

Fig. 236.

Aus einem Querschliff des Zahnschmelzes eines erwachsenen Menschen. 600 mal vergrößert. Technik § 174.

Fig. 237.

Sechs Odontoblasten in Zahnfasern *f* auslaufend; *p* Pulpafortsätze. 240 mal vergrößert. Aus der Pulpa eines neugeborenen Knaben. Technik § 173.

sich eng verbindet. Die Zahnfleischpapillen sind relativ hoch (7 mm) und reich an Blutgefäßen; die Lymphgefäße bilden feinmaschige, zarte Netze.

Drüsen fehlen dem Zahnfleisch. Nächst dem Zahnhalse ist das Bindegewebe nicht selten mit Lymphozyten infiltriert.

4. Die Zunge.

Die Zunge wird in ihrer Hauptmasse von quergestreiften Muskeln gebildet, die, in Bündel und Fasern aufgelöst, sich vielfach durchflechten und am größten Teil ihres Umfanges von einer Fortsetzung der Mundschleimhaut überzogen werden. Die Verlaufsrichtung der Muskeln ist teils eine senkrecht aufsteigende (Mm. geniogloss., lingual. und hyogloss.), teils eine transversale (M. transversus linguae), teils eine longitudinale (M. lingual. und styloglossus). Indem die Muskelbündel sich (meist rechtwinklig) durchkreuzen, entsteht ein zierliches, auf Durchschnitten

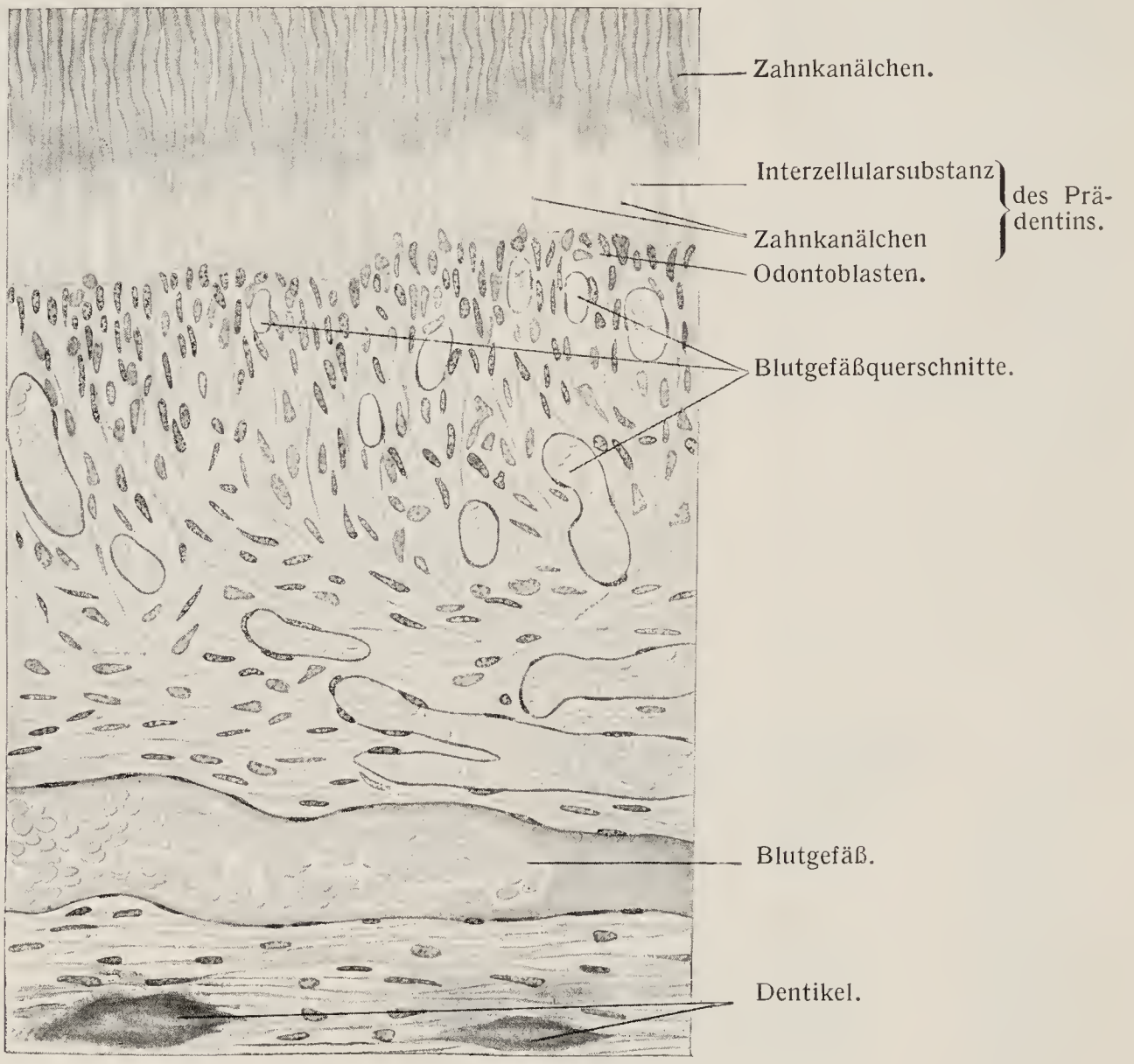

Fig. 238.
Pulpa mit Odontoblasten und „Dentikeln“ aus einem menschlichen Eckzahn. 250mal vergrößert. Technik wie § 140.

sichtbares Flechtwerk. Eine mediale Scheidewand, das Septum linguae, trennt die Muskelmassen der Zunge in eine rechte und eine linke Hälfte. Das Septum beginnt niedrig am Zungenbeinkörper, erreicht seine größte Höhe in der Mitte der Zunge und verliert sich nach vorn, allmählich wieder niedriger werdend; es durchsetzt nicht die ganze Höhe der Zunge, sondern hört ca. 3 mm vom Zungenrücken entfernt auf. Das Septum besteht aus derben Bindegewebsfasern.

Die Schleimhaut der Zunge besteht, wie diejenige der Mundhöhle, aus Epithel und Tunica propria und wird durch eine Submukosa mit der Unterlage verbunden. Die Schleimhaut ist durch ansehnliche Entwicklung und komplizierte Gestaltung von Papillen ausgezeichnet.

Man unterscheidet drei Hauptformen von Papillen: 1. P. filiformes (conicae), 2. P. fungiformes (clavatae), 3. P. vallatae (circumvallatae). Unter diesen sind die P. filiformes mit ihren verhornten Teilen vorzugsweise mechanisch wirksam; sie werden auch als P. operariae bezeichnet. Die P. fungiformes und vallatae dagegen haben ein zarteres Epithel und dienen durch besondere Einrichtungen der Geschmacksfunktion; man faßt sie deshalb als P. gustatoriae zusammen. Die P. fungiformes besitzen beim Erwachsenen, allerdings nur gelegentlich, sogenannte Geschmacksknospen (s. Geschmacksorgan); beim Neugeborenen, wo diese Papillenform auch zahlreicher vorhanden ist, gehören Geschmacksknospen hier zu den regelmäßigen Einrichtungen.

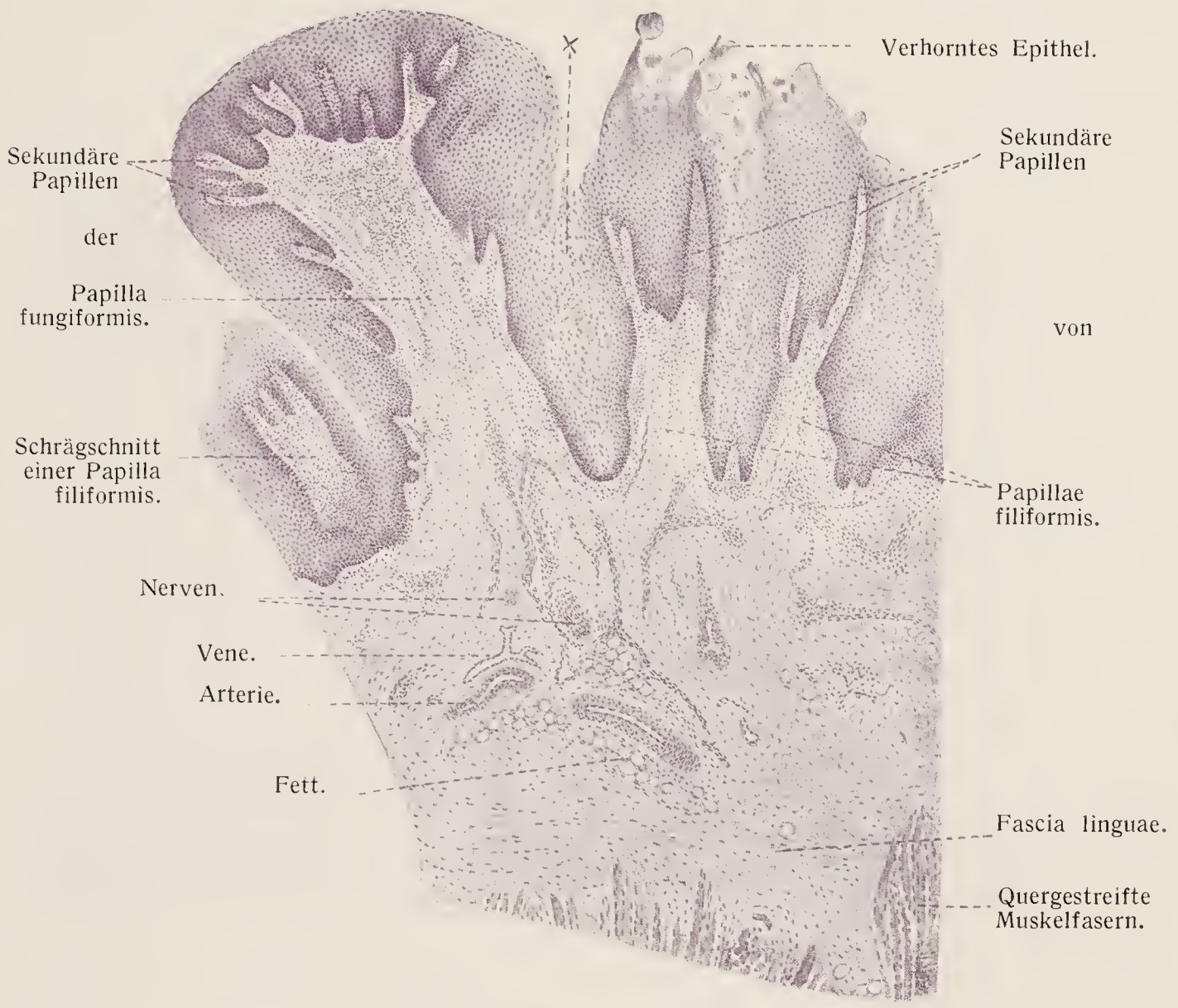

Fig. 239.
Längsschnitt der Zungenschleimhaut des Menschen. 25mal vergrößert. × Mazeriertes Epithel (Leichenerscheinung). Technik § 175.

Die Papillae filiformes (Fig. 239) sind zylindrische oder konische Erhebungen der Tunica propria, deren oberes Ende 5—28 kleine sekundäre Papillen trägt. Sie bestehen aus deutlich faserigem Bindegewebe, sowie aus zahlreichen elastischen Fasern und werden von einer mächtigen Lage geschichteten Plattenepithels überzogen, das nicht selten über den sekundären Papillen eine Anzahl fadenförmiger, verhornter Fortsätze bildet, die meist gegen die Mundöffnung hin geneigt sind. Dabei nehmen die einzelnen Epithelzellenlagen die Form spitzer, aufeinander getürmter Hüte an. Die P. filiformes sind in großer Menge über die ganze Zungenoberfläche verbreitet; ihre Länge schwankt zwischen 0,7—3,0 mm. Die Papillae fungiformes (Fig. 239) sind kuglige, mit etwas eingeschnürtem

Stiele der Tunica propria aufsitzende Gebilde, deren ganze Oberfläche mit sekundären Papillen besetzt ist. Sie bestehen aus einem deutlichen Flechtwerk von Bindegewebsbündeln, die nur wenige elastische Fasern enthalten. Das sie überziehende Epithel ist etwas dünner und an der Oberfläche nicht verhornt. Die P. fungiformes sind, nicht so zahlreich wie die P. filiformes, über die ganze Zungenoberfläche verbreitet und am Lebenden an ihrer roten Farbe, die von den durch das dünne Epithel durchschimmernden Blutgefäßen herrührt, meist leicht erkennbar. Ihre Höhe schwankt zwischen 0,5—1,5 mm. Die oft sehr unregelmäßig ausgebildeten Papillae vallatae (Fig. 240) gleichen breiten, plattgedrückten

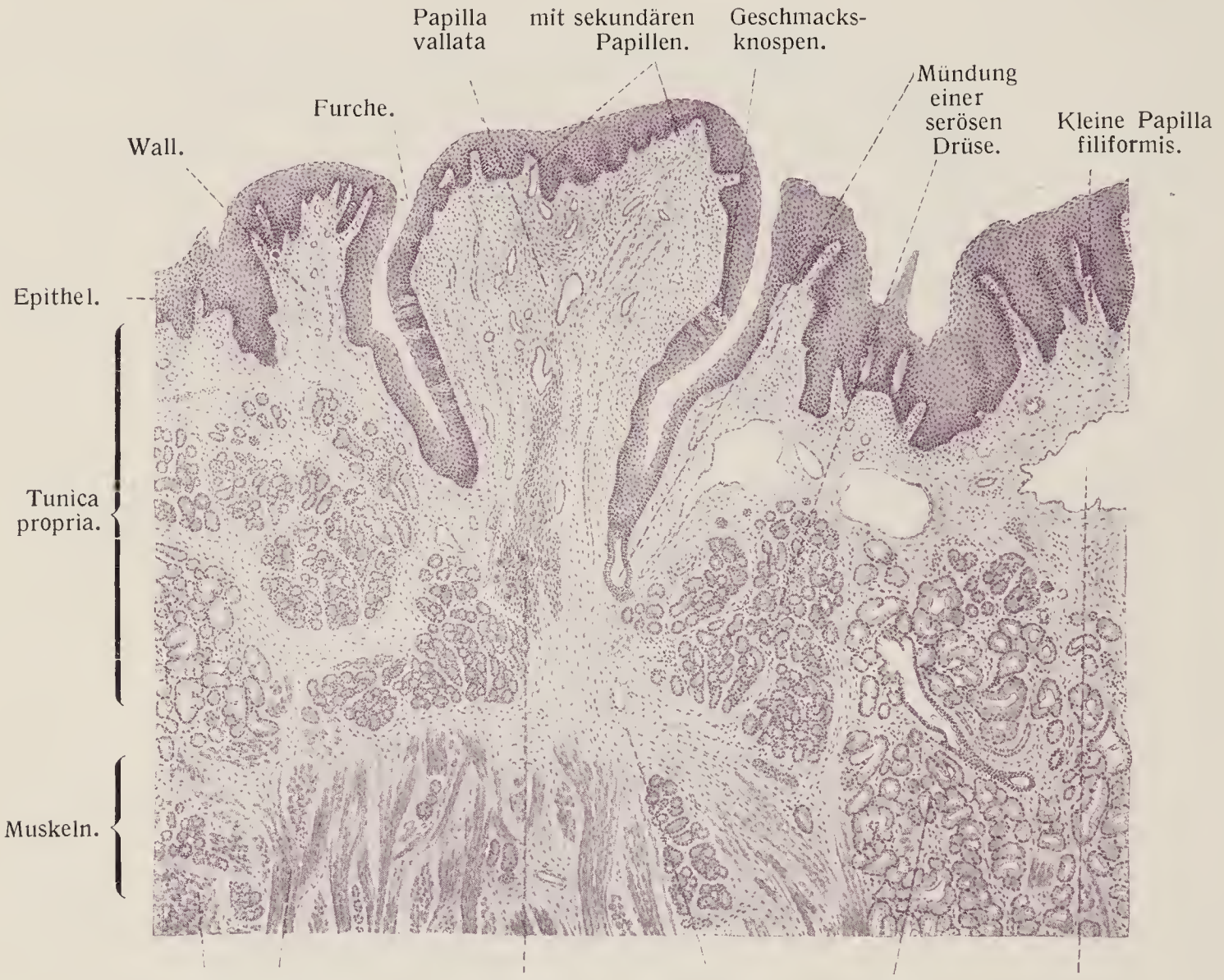

Fig. 240.

Senkrechter Schnitt durch eine Papilla vallata des Menschen. 25mal vergrößert. Technik § 175.

P. fungiformes und sind durch eine verschieden tiefe, kreisförmige Furche von der übrigen Schleimhaut abgesetzt; den jenseits der Furche liegenden Schleimhautteil bezeichnet man als Wall. Die Papille besteht aus demselben Bindegewebe wie die P. fungiformes, enthält aber beim Menschen nicht selten längs oder schräg verlaufende glatte Muskelfasern, die übrigens auch im Wall, hier zirkulär angeordnet, gefunden werden. Die Papillae vallatae besitzen nur auf der oberen, nicht an der seitlichen Fläche, sekundäre Papillen. Im Epithel der Seitenflächen der Papillae vallatae und zuweilen auch des Walles liegen die Endapparate der Geschmacksnerven, die Geschmacksknospen (s. Geschmacksorgan); im Wall finden sich zuweilen Solitärknötchen (S. 128). Die P. vallatae kommen in

beschränkter Zahl (8—15) nur am hinteren Ende des Zungenrückens vor. Ihre Höhe beträgt 1—1,5 mm bei 1—3 mm Breite.

Papilla foliata wird eine jederseits am hinteren Seitenrande der Zunge gelegene Gruppe von querparallelen Schleimhautfalten genannt, die durch mehr oder weniger tiefe Gräben voneinander getrennt und durch ihren Reichtum an Geschmacksknospen ausgezeichnet sind. Die P. foliata ist besonders beim Kaninchen entwickelt (s. Geschmacksorgane), beim Menschen aber verschiedentlich (von vorn anfangend) zurückgebildet, wobei die serösen Drüsen schwinden und dafür Fett und nicht selten adenoides Gewebe auftritt. Am lateralen Rande der Zungenwurzel finden sich die Papillae lenticulares, den Pap. fungiformes ähnelnde, aber mehr abgeplattete Gebilde, deren Tunica propria viele weiße Blutzellen enthält.

Die Submukosa ist an der Spitze und an dem Rücken der Zunge fest und derb („Fascia linguae“) und innig mit den unterliegenden Teilen verbunden.

Zungenbälge (Folliculi linguales). Eine besondere Beschaffenheit gewinnt die Schleimhaut der Zungenwurzel von den P. vallatae

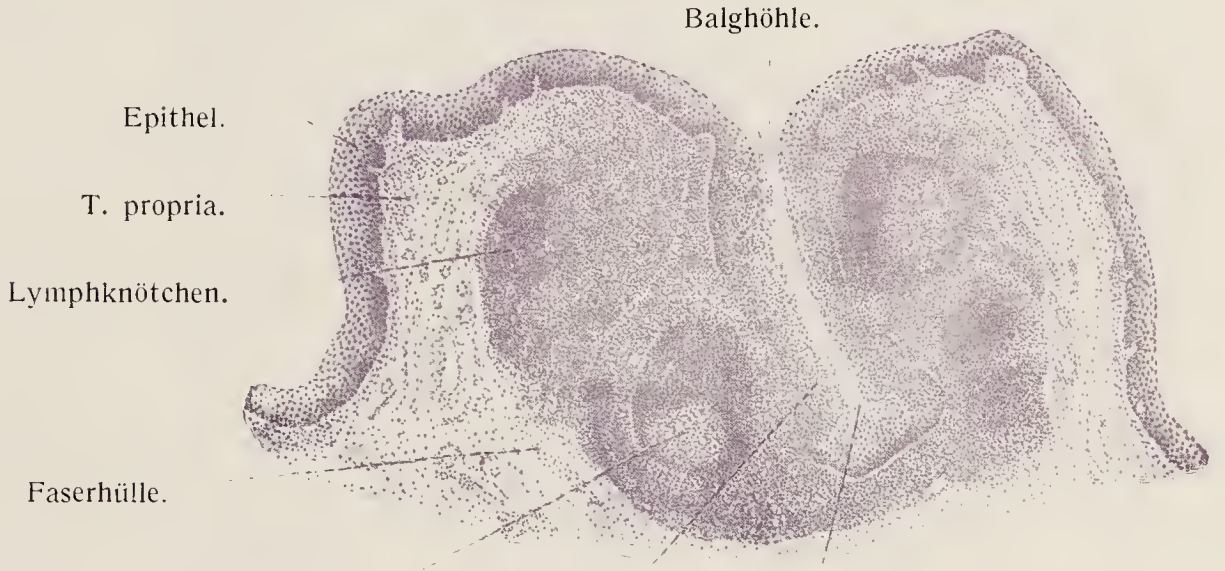

Fig. 241.
Senkrechter Schnitt durch die Mitte eines Zungenbalges des erwachsenen Menschen. 25mal vergrößert. Technik § 175.

an bis zum Kehldeckel durch die Entwicklung der Zungenbälge. Das sind kuglige, 1—4 mm große Anhäufungen adenoiden Gewebes, die, in der obersten Schichte der T. propria gelegen, makroskopisch leicht wahrnehmbare Erhabenheiten bilden. In der Mitte derselben sieht man eine punktförmige Öffnung, den Eingang in die enge, tiefe Balghöhle, welche von einer Fortsetzung des geschichteten Epithels der Mundschleimhaut ausgekleidet wird. Rings um dieses Epithel liegt lymphatisches Gewebe, welches eine verschieden große Anzahl von Knötchen mit Keimzentren (S. 126) enthält und scharf gegen das fibrilläre Bindegewebe der Tunica propria abgegrenzt ist; dieses ordnet sich bei gut ausgeprägten Bälgen in kreisförmigen Faserzügen um das adenoide Gewebe und bildet so die Faserhülle (Fig. 241).

Unter normalen Verhältnissen wandern fortwährend zahlreiche weiße Blutzellen des adenoiden Gewebes durch das Epithel in die Balghöhle und gelangen von da in die Mundhöhle, in deren Sekret sie als „Schleim- und Speichelkörperchen“ leicht gefunden werden. Das Epithel wird dabei oft vorübergehend in großer Ausdehnung zerrissen (Fig. 242) oder ist derart mit Lymphozyten infiltriert, daß seine Grenze gegen die Tunica propria nicht mehr mit Sicherheit nachgewiesen werden kann.

Drüsen. Drei Arten offener Drüsen (S. 32) sind in der Zungenschleimhaut und in den oberflächlichen Schichten der Zungenmuskulatur gelegen. Die serösen Drüsen finden sich nur in der Gegend der Papillae vallatae und foliatae (s. S. 236), die Schleimdrüsen in der Zungenwurzel entlang den Zungenrändern und in einem Felde vor der medianen P. vallatae, die gemischte Glandulae lingualis anterior (Nuhn) in der Zungenspitze, an deren Unterfläche sie mit mehreren Ausführungsgängen

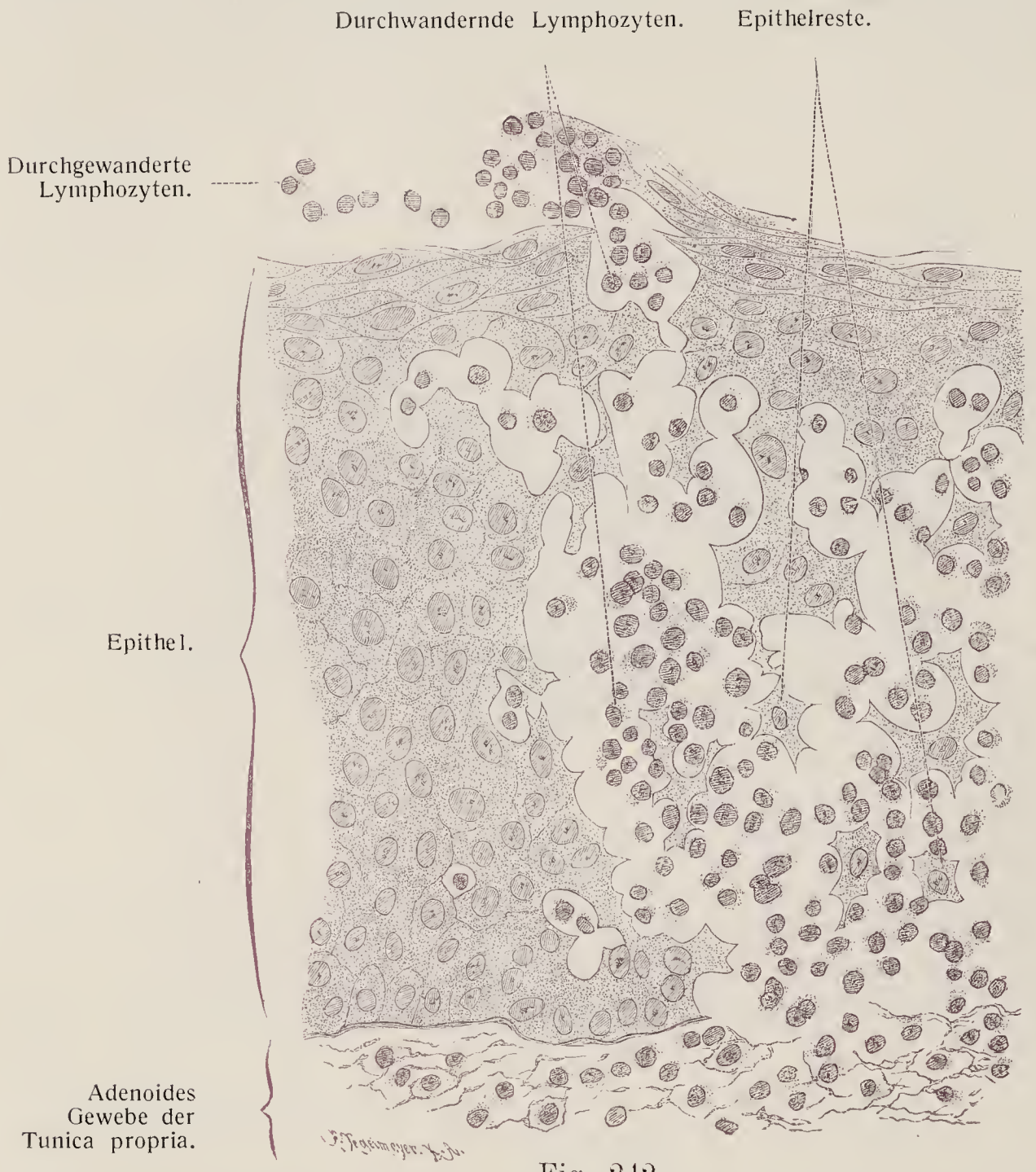

Fig. 242.

Aus einem feinen Schnitt durch einen Zungenbalg des erwachsenen Menschen. 420mal vergrößert. Links ist das Epithel frei von Lymphozyten, rechts wandern viele Lymphozyten durch. Dadurch wird das Epithel gesprengt, man sieht größere und kleinere Reste von Epithel zwischen den breiten, durch die Lymphozyten gebahnten Straßen. Technik § 175.

mündet. (Bezüglich des feineren Baues dieser Drüsen vergl. Kap. Drüsen der Mundhöhle.)

Die Blutgefäße der Zungenschleimhaut bilden der Fläche nach ausgebreitete Netze, von welchen Zweige in sämtliche Papillen bis in die sekundären Papillen hinein sich erstrecken. An der Zungenwurzel durchbohren kleine Arterien die Faserhülle der Zungenbälge und lösen sich in Kapillaren auf, welche bis ins Innere der Knötchen hineinreichen. Die Blutgefäße der Drüsen bilden ein die Endstücke umspinnendes Kapillarnetz.

Die Lymphgefäße der Zunge sind in zwei Netzen angeordnet: ein tieferes, aus gröberen Gefäßen bestehendes und ein oberflächliches Netzwerk, welch letzteres Lymphgefäße der Papillen aufnimmt. Sehr reichlich sind die Lymphgefäße der Zungenwurzel entwickelt, welche an den Zungenbälgen ein die Knötchen umspinnendes Netz bilden.

Die Nerven der Zungenschleimhaut (N. glossopharyngeus und N. lingualis) enthalten Ganglienzellen, die sich vereinzelt in den Papillae vallatae und im Wall in Gruppen (sogenannten Remaksche Hemiganglien) fast unter jeder umwallten Papille finden (Fig. 240); die Nervenenden verhalten sich teils wie die der übrigen Mundschleimhaut, teils treten sie zu den Geschmacksknospen in enge Beziehung (s. Geschmacksorgan).

II. Weicher Gaumen und Pharynx.

Der weiche Gaumen ist auf der Vorderfläche mit einem geschichteten Pflasterepithel überzogen; die mit hohen Papillen ausgestattete Tunica propria ist durch eine zusammenhängende Lage dicker elastischer Fasern von der Submukosa getrennt. In letzterer befinden sich Fettgewebe, die quergestreiften Muskeln und eine mächtige, vielfach geschlossene Lage von Schleimdrüsen, deren Körper oft tief in die Muskeln hineinreichen und deren lange Ausführungsgänge schräg abwärts gerichtet sind. Ihr feinerer Bau stimmt mit den Schleimdrüsen der Zungenschleimhaut überein. Die Rückfläche des weichen Gaumens ist eine Strecke weit vom freien Rande nach aufwärts von fettloser, sonst aber der Vorderfläche gleich beschaffener Schleimhaut überzogen; diese geht aber dann — in individuell wechselnder Höhe — in typische respiratorische Nasenschleimhaut mit gemischten Drüsen (s. Nasenhöhle) über; letztere können zuweilen bis zur Uvula herab verfolgt werden.

Die Wand des Pharynx besteht aus drei Häuten: Schleimhaut, Muskelhaut und Faserhaut. Die aus geschichtetem Pflasterepithel und einer papillentragenden Tunica propria bestehende Schleimhaut ist von der Muskelhaut durch eine starke Lage längsverlaufender elastischer Fasern scharf abgegrenzt; diese „elastische Grenzschicht“ sendet die einzelne Muskelfasern umfassenden Fortsetzungen in die Muskelhaut. Sie verliert sich nach abwärts gegen den Anfang des Ösophagus; auch nach oben nimmt die Grenzschicht an Stärke ab, bildet aber da, wo die Muskulatur fehlt, eine Lage, die die bindegewebige Schleimhaut von der Submukosa trennt. Die Submukosa gewinnt kopfwärts eine bedeutende Stärke und heftet sich als Fascia pharyngobasilaris der Schädelbasis an. Zahlreiche Schleimdrüsen vom Bau der Zungenschleimdrüsen liegen unterhalb der elastischen Grenzschicht; ihre Ausführungsgänge sind oft von Leukozytenhaufen umgeben. Auch im Pharynx findet man zugrunde gehende Schleimdrüsen. In der Pars nasalis des Pharynx geht das Epithel in mehrreihiges flimmerndes Zylinderepithel über, dessen untere Grenze ziemlichen Schwankungen unterliegt; die hier befindlichen Drüsen liegen über der Grenzschicht und stimmen im Bau mit den gemischten Drüsen der respiratorischen Nasenschleimhaut überein.

Sehr reichlich ist die Entwicklung des lymphatischen Gewebes. Dasselbe bildet zwischen beiden Gaumenbögen jederseits eine unter dem Namen Tonsilla palatina bekannte ansehnliche Anhäufung, die

hinsichtlich ihres Baues beim Menschen und bei vielen Tieren einer Summe großer Zungenbälge entspricht (s. S. 237); hier wandern so zahlreiche Lymphozyten durch das Epithel in die Balghöhlen, daß die Tonsillen als die ausgiebigste Quelle der Speichelkörperchen zu betrachten sind. In der Nachbarschaft der Tonsille sind viele Schleimdrüsen gelegen. Auch in der Pars nasalis pharyngis ist das lymphatische Gewebe stark vertreten; es bildet am Dache des Schlundkopfes eine ansehnliche, als „Pharynxtonsille“ bekannte Masse, die hinsichtlich ihres Baues mit den Gaumentonsillen übereinstimmt, nur ist das lymphatische Gewebe weniger scharf von der übrigen Tunica propria abgegrenzt. Auch hier wandern viele Lymphozyten durch das Epithel. Die Entwicklung des gesamten adenoiden Gewebes der Mundhöhle und des Pharynx ist bedeutenden Schwankungen unterworfen; man faßt es auch unter dem Namen „lymphatischer Rachenring“ zusammen.

Fig. 243.

Querschnitt der Tonsilla palatina eines 23jährigen. Bei ×, × geht der Schnitt schräg durch die Schleimhaut, so daß die Knötchen in mehreren Schichten unter dem Epithel zu liegen scheinen. 4mal vergrößert. Technik § 176.

Die Muskelhaut (Mm. constrictores pharyngis) besteht aus quergestreiften Fasern, deren Anordnung in das Gebiet der makroskopischen Anatomie gehört. Die Faserhaut ist ein derbfaseriges, mit zahlreichen elastischen Fasern durchsetztes Bindegewebe. Blut-, Lymphgefäße und Nerven verhalten sich wie diejenigen der Mundhöhle.

B. Rumpfdarm.

I. Vorderdarm.

1. Die Speiseröhre.

Die Speiseröhre ist nur locker mit der Umgebung verbunden, wodurch das Vorhandensein einer locker gebauten äußeren Faserhaut verständlich wird. Die Schleimhaut vermag sich der wechselnden Weite des Lumens dadurch anzupassen, daß sie sich in Längsfalten legt. Dies ist durch eine deutliche Sonderung der Mukosa von der ebenfalls aus sehr lockerem Bindegewebe bestehenden Submukosa ermöglicht.

Die Schleimhaut besitzt geschichtetes Pflasterepithel (Fig. 244); die papillentragende Tunica propria wird von einer Schichte längs verlaufender glatter Muskelfasern, der Muscularis mucosae, basalwärts abgeschlossen; unter dieser ist die aus lockeren Bindegewebsbündeln gewebte Submukosa gelegen, welche kleine Schleimdrüsen vom Bau der Zungenschleimdrüsen enthält.

Ihr meist schräg kardiawärts verlaufender Ausführungsgang ist vor dem Durchtritt durch die Muscularis mucosae oft ampullenartig erweitert; ihm angelagert ist im Bereich der Tunica propria oft ein Lymphknötchen. Die Zahl dieser Drüsen schwankt individuell sehr; in der oberen Ösophagushälfte sind sie in der Regel in größerer Menge vorhanden. Auch diese Drüsen zeigen nicht selten Erscheinungen des Unterganges (S. 239).

Außer diesen in der Submukosa gelegenen Drüsen finden sich in der Tunica propria des untersten Endes der Speiseröhre, in einer 1—4 mm breiten Zone, ver-

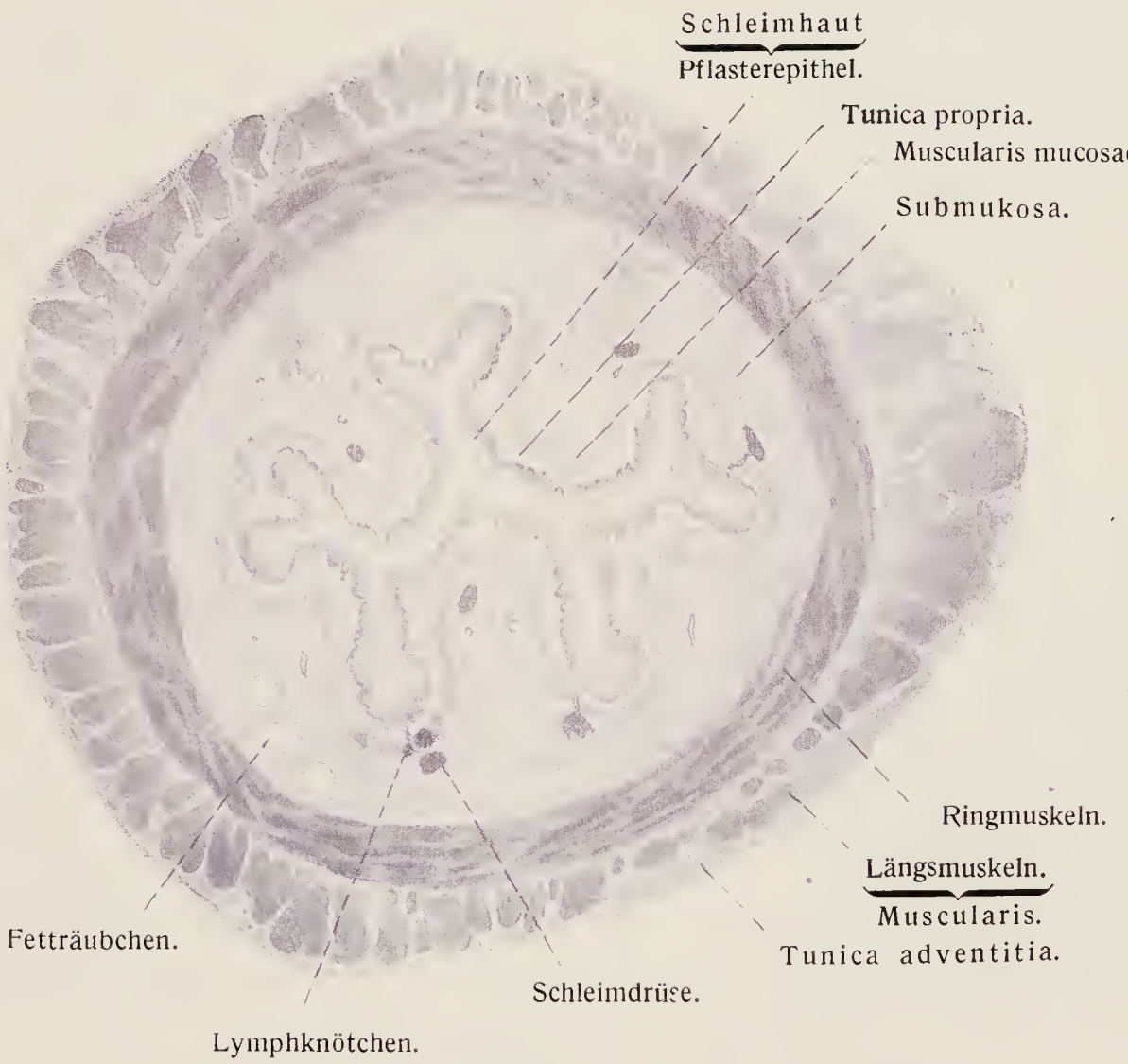

Fig. 244.

Querschnitt der menschlichen Speiseröhre oberhalb der Mitte. 5mal vergrößert. Technik § 158.

ästelte tubulöse Einzeldrüsen mit oft ampullenförmig erweitertem Ausführungsgang, der im Gegensatz zu demjenigen der submukösen Drüsen stets von der Spitze einer Papille ins Epithel tritt. Diese „Kardiadrüsen", welche auch im anstoßenden Bereich der Magenschleimhaut vorkommen, gleichen in ihrem feineren Bau meist den Pylorusdrüsen (S. 244) und unterscheiden sich von diesen nur durch ihre reichlichere Verästelung; dazwischen finden sich auch Magensaftdrüsen (S. 243). Gruppen ebensolcher Drüsen liegen seitlich im Anfangsteil der Speiseröhre in der Höhe zwischen Ringknorpelplatte und fünftem Trachealring, zuweilen auch weiter unten; ihre Menge ist wie diejenige der Kardiadrüsen großen individuellen Schwankungen unterworfen, in etwa 30% der untersuchten Fälle fehlen sie gänzlich.

Solche Gruppen können bei Betrachtung mit unbewaffnetem Auge wie Erosionen aussehen, dann nämlich, wenn an solchen Stellen das Oberflächenepithel kein geschichtetes Pflasterepithel, sondern Magenepithel (S. 242) ist. Möglicherweise geben die Ampullen Veranlassung zur Entstehung von Zysten.

Die Muskelhaut besteht im Halsteile der Speiseröhre aus quergestreiften Muskelfasern, an deren Stelle weiter unten glatte Muskelfasern treten. Sie sind hier in zwei Lagen, einer inneren, nicht überall genau quer verlaufenden Ring- und einer dickeren äußeren, nicht kontinuierlichen Längsfaserlage geordnet. Die Faserhaut (Tunica adventitia) besteht aus derbem, mit zahlreichen elastischen Elementen untermischtem Bindegewebe. Die Blutgefäße verhalten sich wie diejenigen des Pharynx. Die aus der tieferen Schleimhautschicht entspringenden Lymphgefäße stehen mit den Lymphgefäßen der Muskelhaut nicht in direkter Verbindung. Die Nervenstämmchen, denen kleine Gruppen von Ganglienzellen beigegeben sind, bilden zwischen Ring- und Längsmuskellage ein netzförmiges Geflecht (s. Plexus myentericus S. 260).

2. Der Magen.

Vom Magen an gewinnt die Schleimhaut des Verdauungstraktus neue Aufgaben. Nunmehr spielt die Schutzfunktion des Epithels eine geringere Rolle, als die Aufgabe, den Stoffaustausch zwischen dem Lumen und dem Körperbindegewebe nach Möglichkeit zu erleichtern: das Epithel ist hier einschichtig. Gleichzeitig ist der Drüsenapparat im Magen und im Anfangsteil des Dünndarmes zusammen mit den diesen Abschnitten beigeordneten großen Drüsen auf die Absonderung spezifischer Verdauungssekrete eingestellt, während die Schleimdrüsen im Ösophagus wohl wesentlich nur der Gleitung der Bissen dienen. Die mächtige, eigenartige Muskulatur des Magens dient zudem der mechanischen Durchmengung der Speisen.

1. Die Schleimhaut des Magens ist durch ihre rötlichgraue Farbe von der weißen Speiseröhrenschleimhaut scharf abgesetzt und zeigt auch am nicht kontrahierten Magen (hauptsächlich am Pylorus) feine Furchen und vertiefte Felder (Areolae gastricae), in welche die Magengrübchen münden (Fig. 246). Epithel, das zahlreiche Drüsen bildet, Tunica propria und Muscularis mucosae sind wieder die drei Bestandteile, die die Schleimhaut zusammensetzen (Fig. 245).

Der Zusammensetzung der Schleimhaut nach lassen sich am Magen folgende Regionen unterscheiden: 1. Kardia, 2. Fundus und Corpus, 3. Zwischenzone, 4. Regio pylorica. Als Zwischenzone bezeichnen wir das Übergangsgebiet zwischen Corpus und Antrum pylori.

Das Oberflächenepithel besteht aus einer Lage von prismatischen Zellen, die Schleim produzieren. Es kleidet die Grübchen bis zu den Drüsenmündungen hin aus.

Man kann an den Zellen meist zwei Abschnitte unterscheiden, einen oberen, hauptsächlich schleimigen, den Zentralkörper einschließenden und einen unteren, zytoplasmatischen Abschnitt, welch letzterer den ovalen oder runden oder selbst platten Kern enthält. Die Ausdehnung des schleimigen Abschnittes (= der Sekretsammelstelle) ist je nach dem Funktionsstadium sehr verschieden.

Die Tunica propria besteht aus einer Mischung von fibrillärem und retikulärem Bindegewebe, elastischen Fasern und aus einer sehr wechselnden Menge von weißen Blutzellen, die, zuweilen in dichten Haufen beisammenliegend, Solitärknötchen bilden.

Diese überschreiten zum Teil das Gebiet der Schleimhaut und reichen bis in die Submukosa. In den oberen Lagen ist der Gehalt des Stützgewebes an freien Zellen wechselnd; unter diesen fallen Plasmazellen und azidophil granulierte Zellen, denen zwei kleine chromatinreiche Kerne eigen sind, besonders auf (Fig. 47). Inwieweit die Inanspruchnahme der Magenwand bei der Verdauung, inwieweit pathologische Reizzustände auf den Zellgehalt des Stützgewebes Einfluß haben, soll hier nicht erörtert werden.

Die T. propria enthält im Corpus so zahlreiche Drüsen, daß ihr Gewebe nur auf schmale Scheidewände zwischen und eine dünne Schichte unter den Drüsen beschränkt ist. Im Pylorusteile stehen die Drüsen weiter auseinander; die dort ansehnlich entwickelte Tunica propria erhebt sich nicht selten zu faden- oder blattförmigen Zotten.

In den oben erwähnten Gebieten sind gerade die Drüsen sehr verschieden gestaltet. Im Körper und im Fundus des Magens liegen die Glandulae gastricae propriae (Magensaftdrüsen, Fundusdrüsen); von ihnen lassen sich die Kardia- und Pylorusdrüsen leicht unterscheiden. Nicht ganz sicher ist die Frage, ob im Zwischengebiet besondere Drüsenformen beim Menschen vorkommen. Alle Magendrüsen sind einfache oder mehrfach (besonders die Pylorusdrüsen) geteilte Einzeldrüsen (s. S. 34), welche allein oder zu mehreren in grubige Vertiefungen der Schleimhautoberfläche, in die Magengrübchen (Foveolae gastricae) münden; der in diese sich einsenkende kurze Teil der Drüse wird Hals, der darauffolgende Teil Körper, das blinde Ende Grund genannt (Fig. 246). Jede Drüse ist von einer Membrana propria umgeben und besteht aus Drüsenzellen.

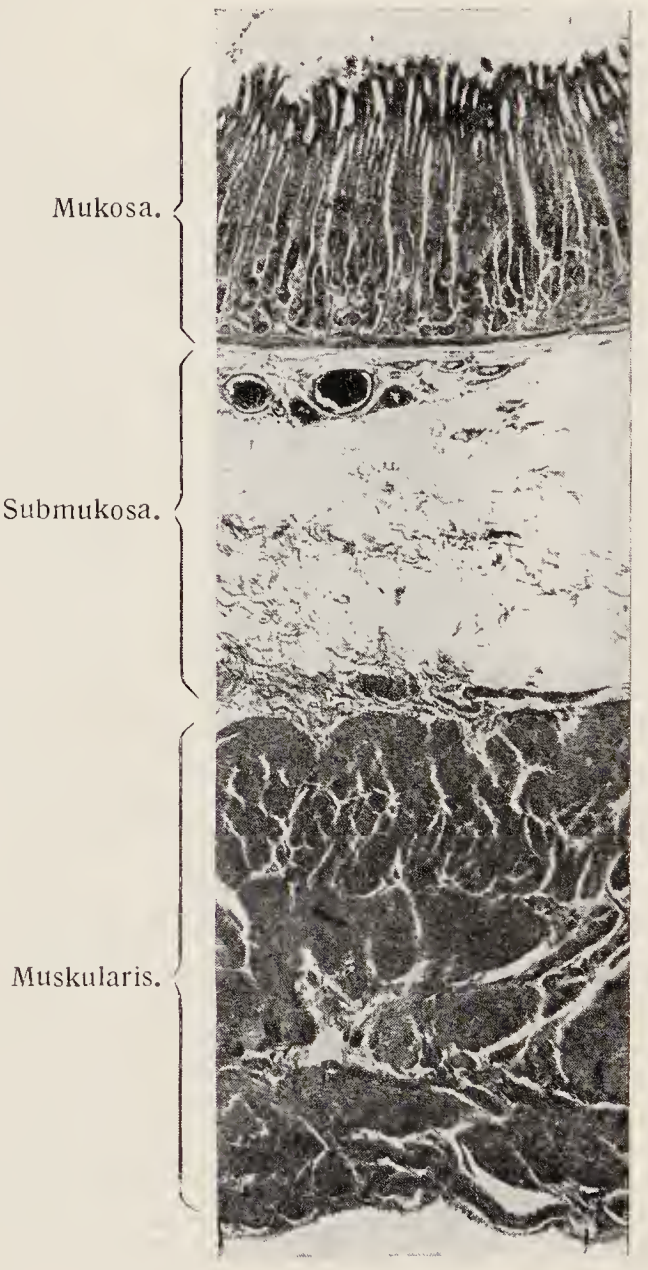

Fig. 245.

Senkrechter Schnitt quer durch die Magenwand des Menschen. 17mal vergrößert. Die T. propria enthält so dicht nebeneinander stehende Drüsen, daß ihr Gewebe nur am Grunde der Drüsen gegen die Muscularis mucosae sichtbar ist. Technik § 158.

Die Fundusdrüsen, einfache oder verästelte, tubulöse Einzeldrüsen haben dreierlei Zellen: Hauptzellen, Nebenzellen und Belegzellen.

Die Hauptzellen sind granulareiche, kubische oder kurzzylindrische Zellen, deren körniges Zytoplasma einen kugeligen Kern umgibt; sie sind sehr zart und vergänglich. Die Nebenzellen sind im Halsteil und im oberen Teil des Drüsenkörpers reichlich vorhanden und von den Hauptzellen durch die basale Lage des meist abgeflachten Kernes unterschieden. Ihr Zytoplasma enthält Schleim. Sie gehen offenbar aus den Halszellen hervor und sind dem Oberflächenepithel eng verwandt (Fig. 247). Die Belegzellen sind meist bedeutend größer, dunkler, von rundlich eckiger Gestalt; ihr feinkörniges Zytoplasma umgibt einen etwas größeren, rundlichen, oft doppelten Kern. Die Belegzellen sind besonders durch die Fähigkeit, sich mit Anilinfarben intensiv zu färben, ausgezeichnet. Die Verteilung der Zellenarten ist keine gleichmäßige: die Hauptzellen sind am Drüsengrund am häufigsten, die Nebenzellen in den an den Hals anschließenden Teilen des Körpers, die Belegzellen sind unregelmäßig verteilt; in besonders reichlicher Menge finden sie sich im Hals und Körper. Hier liegen sie in einer Reihe mit den Haupt- und Nebenzellen; gegen den Drüsengrund zu jedoch sind die Belegzellen aus der Reihe der Hauptzellen gegen die Peripherie gedrängt, ohne indessen vom Lumen ganz abgerückt zu sein, denn ein kurzer einfacher oder mehrfacher vom Lumen ausgehender Seitenkanal (ein zwischenzelliges Sekretkanälchen) reicht zwischen den Hauptzellen bis zur Belegzelle (Fig. 248). Mit Hilfe der Reaktion Golgis, welche auch Sekrete schwärzt, erkennt man am leichtesten, daß

die Seitenkanälchen mit einem Büschel oder mit einem korbartigen Netzwerk binnenzelliger Sekretkanälchen zusammenhängen, das in jeder Belegzelle sich ausbreitet (Fig. 30 und Fig. 249). Den Hauptzellen fehlen binnenzellige Sekretkanälchen, dagegen finden sich hier kurze zwischenzellige Sekretkanälchen.

Die in oft tiefe Magengrübchen mündenden Pylorusdrüsen (Fig. 250) sind verästelte Einzeldrüsen; sie haben fast durchweg zylindrische, mit rundlichem, der Zellbasis nahegerücktem Kern versehene Zellen, welche in der intermediären Zone (das ist die Grenzlinie zwischen Pylorus und Fundusschleimhaut) so sehr den Hauptzellen gleichen,

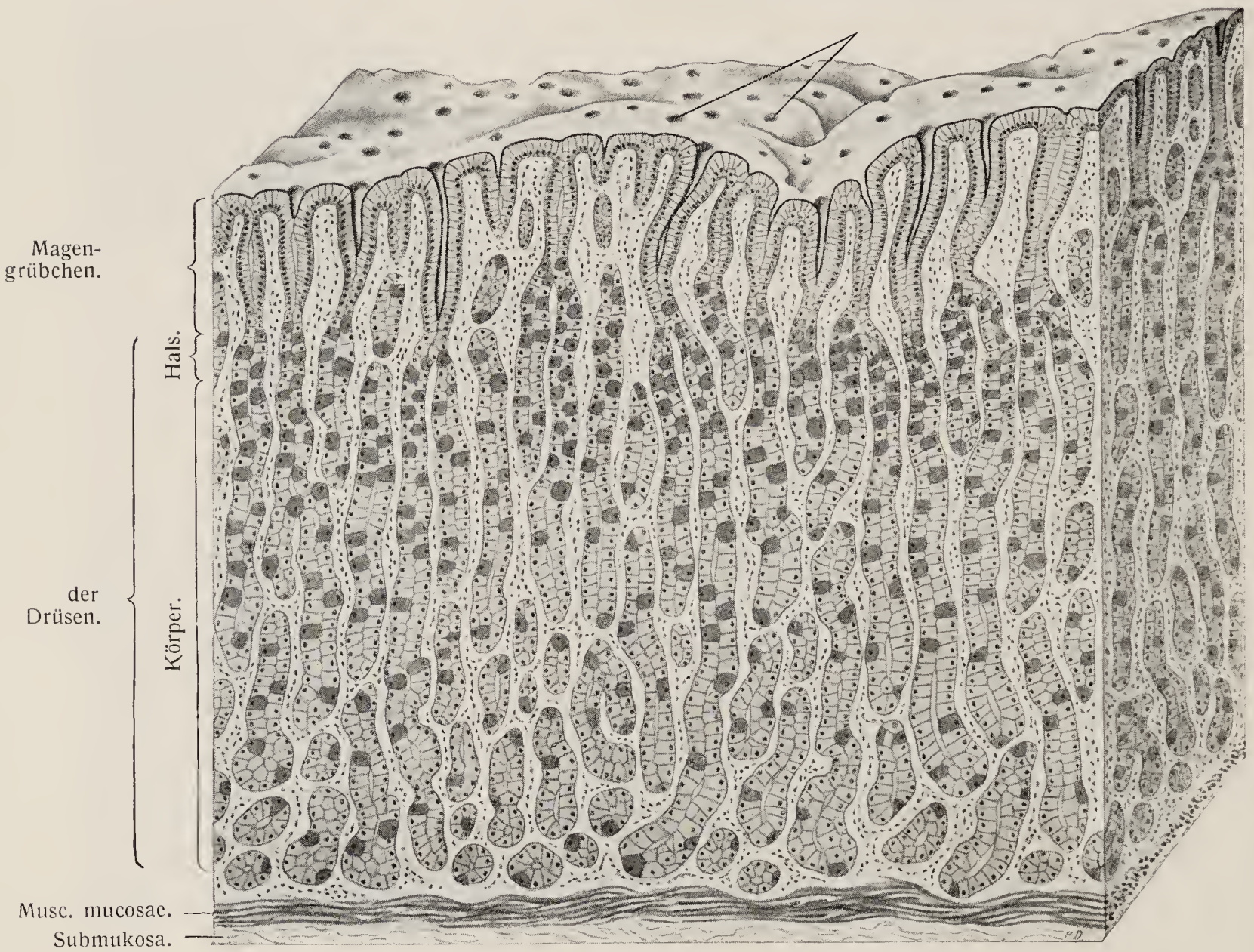

Fig. 246.

Magenschleimhaut halbschematisch; dem Bilde liegen Schnitte durch die menschliche Magenschleimhaut und ein bei 150facher Vergrößerung rekonstruiertes Modell (Frl. stud. med. Kaunhoven und Frl. stud. med. Stein) der Grübchen zugrunde.

daß sie mit diesen verglichen worden sind. Es läßt sich indessen an mit Müllerformol fixierten und mit polychromem Methylenblau gefärbten Präparaten nachweisen, daß beide Zellarten verschieden sind. In den Pylorusdrüsen finden sich nur kurze, zwischenzellige Sekretkanälchen.

Die Entwicklung des Sekrets ist an die Bildung von Granula geknüpft (S. 29). Im Zustande der Verdauung sind die Hauptzellen sowohl wie die Pylorusdrüsenzellen dunkler, der Kern letzterer ist mehr in die Mitte der Zelle gerückt; die Sekretkanälchen der Belegzellen sind praller gefüllt, breiter; letztere zeigen nach reichlichen Mahlzeiten häufig Vakuolen, welche durch rasche, reichliche Bildung des Sekretes, das nicht schnell genug durch die gewöhnlichen Sekretkanälchen abfließen kann,

entstanden sind. Nach 24stündigem Hungern fand man bei Hunden und Katzen einen Teil der Belegzellen ohne binnenzellige Sekretkanälchen, was für ihre Unbeständigkeit spricht. Im Bereich der Kardia wie des Pylorus finden sich kleine

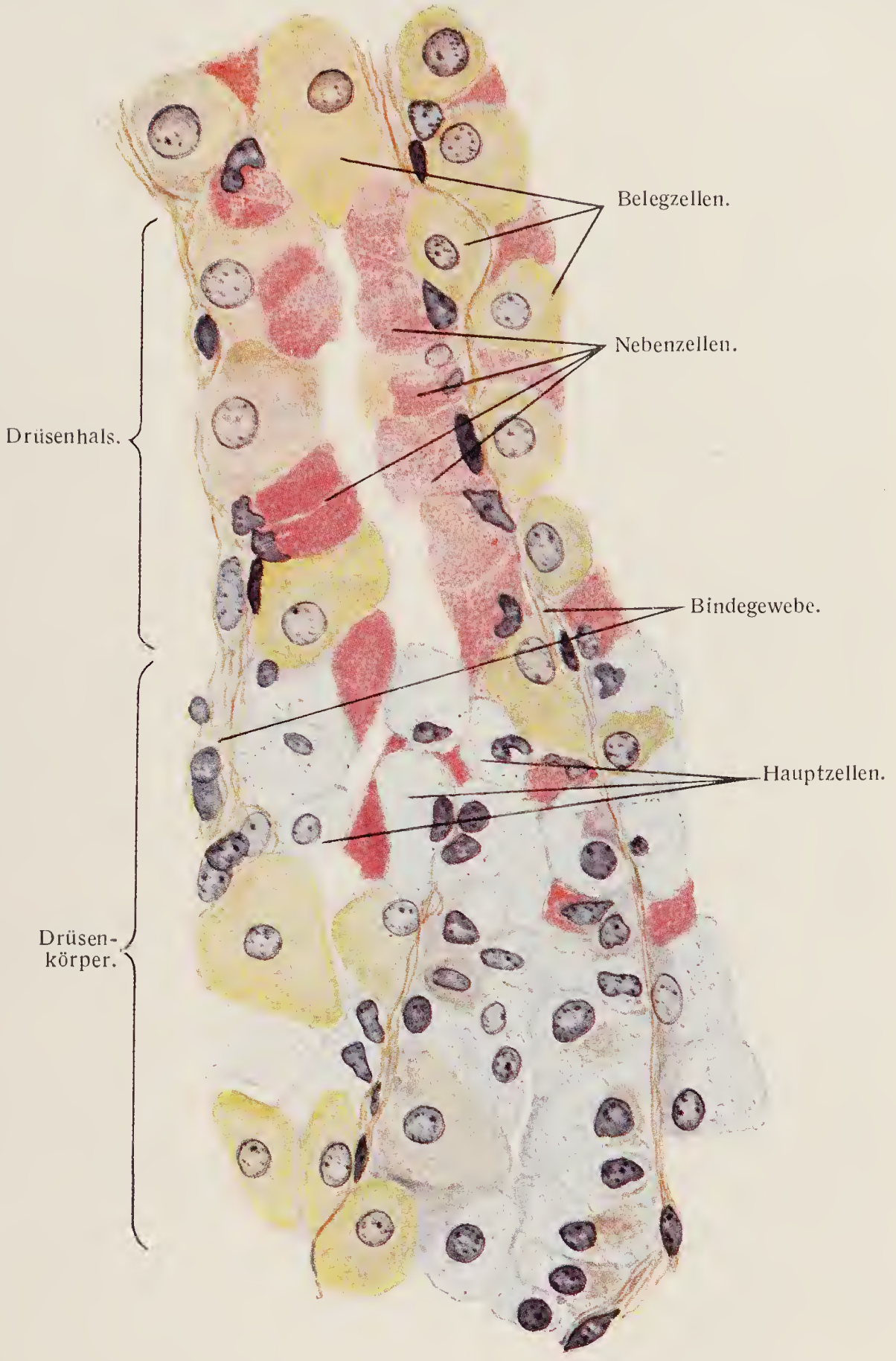

Fig. 247.

Aus einem senkrechten Durchschnitt durch die Magenschleimhaut des Menschen. Verteilung der Haupt-Beleg- und Nebenzellen. Präparat von Prof. K. W. Zimmermann-Bern. 800mal vergrößert. Technik: Hämalaun, Muzikarmin, Aurantia.

Schleimhautinseln, die in ihrem feineren Bau oder wenigstens in ihrem Epithel vollkommen der Dünndarmschleimhaut gleichen.

Die Muscularis mucosae besteht aus zwei oder drei in verschiedener Richtung sich deckenden Lagen glatter Muskelfasern, von denen einzelnė Züge in wechselnder Menge sich abzweigen, um in senkrechter oder schräger Richtung zwischen den Drüsenschläuchen emporzusteigen (Fig. 246). Ihre Kontraktion soll zu dem als „État mamelloné“ bekannten

Zustand führen, der nichts mit den oben (S. 242) beschriebenen Furchen der Schleimhaut zu tun hat. Diese Muskelzüge nehmen gegen den Pylorus an Mächtigkeit zu und bilden an der Pylorusgrenze förmliche Gitter. Zahlreiche, feine elastische Fasern liegen zwischen den Muskelfasern.

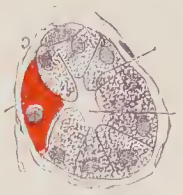

Fig. 248.

Querschnitt einer Fundusdrüse des Menschen. 240 mal vergrößert. Technik § 178.

Die Submukosa besteht aus lockeren Bindegewebsbündeln, (zuweilen) kleinen Anhäufungen von Fettzellen und elastischen Fasern, die an Kardia und Fundus spärlich, im Pylorus dagegen reichlich sind.

Muskelhaut. Nur am Pylorusteile lassen sich zwei deutlich gesonderte Schichten, eine starke innere Ringschicht und eine schwächere äußere Längsschicht glatter Muskelfasern unterscheiden; in den anderen Regionen des Magens wird das mikroskopische Bild weniger übersichtlich, was sich aus der eigenartigen Anordnung der Magenmuskulatur erklärt (Fig. 245). (S. weiter in den Lehrbüchern der makroskopischen Anatomie.)

Fig. 249.

Stück eines Schnittes durch die Fundusschleimhaut eines Hingerichteten. 230 mal vergrößert. 3 Stücke von Fundusdrüsen mit geschwärzten Sekretgängen. Technik § 169.

Die elastischen Fasern in der Muskelhaut sind reichlich entwickelt in der Kardia, wo sie wohl in Ermangelung eines eigenen Sphinkters den Tonus der Muskulatur wesentlich unterstützen; spärlich dagegen im Pylorus.

Serosa s. Bauchfell (S. 276).
Gefäße und Nerven s. S. 257 ff.

II. Mitteldarm.

Duodenum, Jejunum und Ileum.

Während das Epithel der Magenschleimhaut mit den zahlreichen Einsenkungen und Drüsen als Typus für die Ausgestaltung einer Sekretionsfläche angesehen werden kann, ist im gesamten Dünndarm eine ausgesprochene Resorptionsfläche ausgebildet: im Magen möglichst umfangreiche Oberflächenbildung des Epithels nach dem Blutgefäßbindegewebsapparat, im Dünndarm extreme Oberflächenentfaltung nach dem Lumen.

Die Oberflächenvergrößerung wird erreicht 1. durch die Bildung der Plicae circulares (Kerkringi), die in den oberen Dünndarmabschnitten am deutlichsten sind und in einer Faltung der gesamten Schleimhaut bestehen (Fig. 252); sie sind makroskopisch ohne weiteres

sichtbar, 2. dienen der Oberflächenvergrößerung des Epithels die Villi intestinales (Zotten), makroskopisch eben noch wahrnehmbar. Sie sind ein leicht erkennbares Formelement (Fig. 251), das die Dünndarmschleimhaut auf den ersten Blick charakterisiert.

Mit dem Magen gemeinsam hat der Dünndarm die intraperitoneale Lage und die Kontraktilität, so daß wir, durch eine Submukosa mit der Schleimhaut verbunden, die Muskularis, als äußeren Abschluß endlich die Serosa an ihm vorfinden (letzteres mit Ausnahme der extraperitoneal gelagerten Abschnitte des Duodenums).

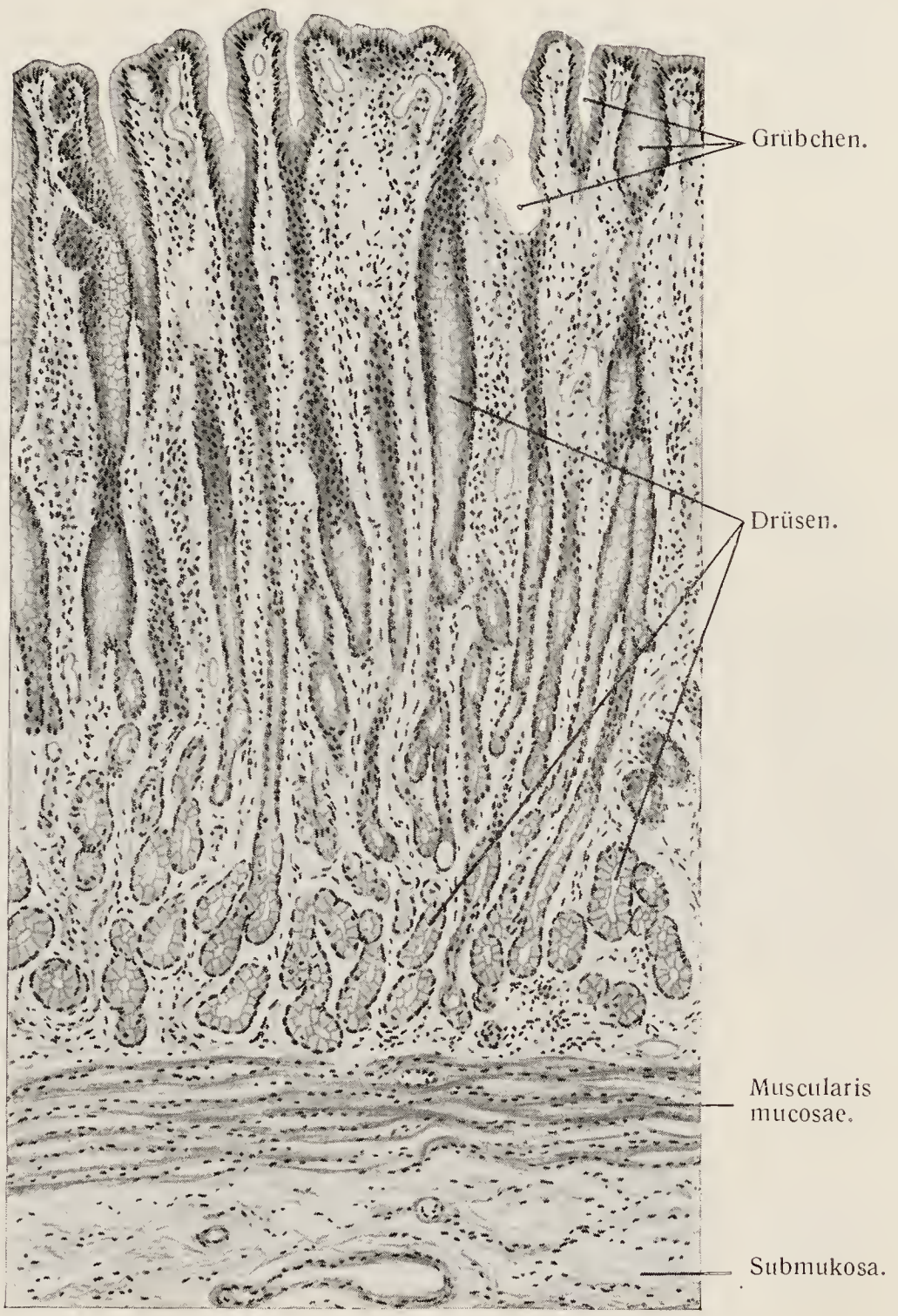

Fig. 250.

Durchschnitt durch die Schleimhaut des Regio pylorica des menschlichen Magens. Präparat von Privatdozent Dr. Büchner-Freiburg i. Br. 80mal vergrößert. Technik § 158.

Feinerer Bau der Darmwand.

Das Oberflächenrelief der Schleimhaut wird von den Zotten und den Krypten beherrscht; erstere sind Erhebungen des Epithels über, letztere Einsenkungen des Epithels unter das Niveau der Oberfläche (Fig. 251).

Die Zotten sind ca. 1 mm hoch und besitzen eine unregelmäßige Gestalt; diese kann zylindrisch sein (besonders häufig in den unteren Dünndarmabschnitten), in dem oberen Teil, besonders im Duodenum, sind sie mehr blattförmig. Auch kommen sogenannte Zwillings- und Drillingszotten (M. Heidenhain) vor, bei denen auf einer umfänglicheren Erhebung der Tunica propria mehrere kleinere Zotten aufsitzen.

Auch besitzen die Zotten eine ausgiebige Kontraktilität durch Muskelfasern in der Tunica propria, wodurch die Gestalt erheblich beeinflußt wird. Gegen das untere Dünndarmende zu nehmen die Zotten an Höhe und Häufigkeit allmählich ab, am Ende des Ileum sind sie niedrig, stehen in größeren Abständen und verschwinden schließlich gänzlich auf der dem Dickdarm zugewendeten Fläche der Valvula coli.

Die Krypten sind vom Pylorus abwärts in der ganzen Länge des Darmes zu finden.

Bei den Säugetieren sind die Krypten Schläuche mit engem Lumen; dicht nebeneinander gereiht, erscheinen sie unter dem Bilde einfacher, tubulöser Drüsen. Als Drüsen könnten sie aber nur betrachtet werden, wenn ihre epitheliale Auskleidung ein spezifisches Sekret lieferte, was nicht erwiesen ist. Beim Menschen und bei Nagern finden sich im Grunde der Krypten kleine Gruppen körnchenhaltiger Zellen (Panethsche Zellen), die als spezifische Epithelzellen aufzufassen sind (Fig. 253). Daraus ergibt sich jedoch keineswegs die Berechtigung, alle Darmkrypten als Drüsen zu betrachten, denn die Panethschen Zellen fehlen nicht nur den Fleischfressern gänzlich, sondern sie sind selbst beim Menschen nur im Ileum ausnahmslos zu finden, fehlen dagegen in den Krypten des Duodenum wie des Processus vermiformis vielfach und in denen des Dickdarmes des Erwachsenen völlig. Aber selbst die Anwesenheit der Panethschen Zellen in den Ileumkrypten gibt uns kein Recht, die ganze Krypte als Drüse zu bezeichnen; nur ihr blindes Ende ist einer Drüse vergleichbar, der ganze große darüber gelegene Abschnitt ist dasselbe, was im Bereich des Magens das Magengrübchen ist. Trotzdem ist der Name Darmdrüsen (Lieberkühn) beibehalten worden.

Die Krypten des Mitteldarmes sind 0,1—0,3 mm lang. Ihr blindes Ende reicht bis zur Muscularis mucosae.

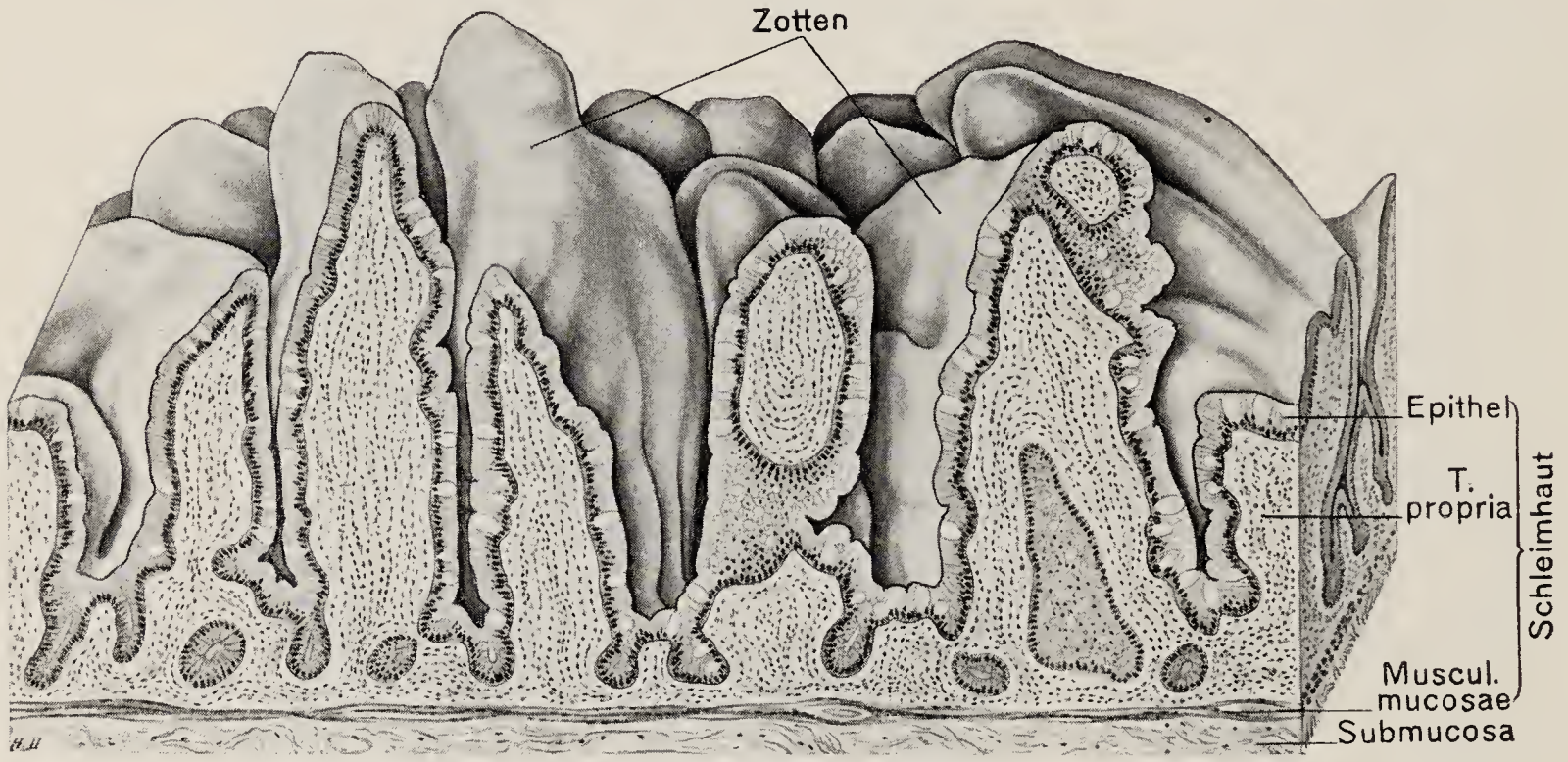

Fig. 251.

Schleimhaut des menschlichen Dünndarmes; nach einem bei 150facher Vergrößerung hergestellten Modelle. (Herr stud. med. Baumann.) Die Schnittflächen sind halbschematisch ausgezeichnet (vgl. auch Fig. 246).

In vereinzelten Fällen erstrecken sie sich bis in die Submukosa hinein; sie liegen dann stets in einem Lymphknötchen. Derartige tiefe Krypten sind besonders bei der Katze zu sehen.

Das Epithel, welches die ganze freie Oberfläche der Schleimhaut überzieht, die Zotten umhüllt und sich auch in die Tiefe der Krypte einsenkt, ist ein einschichtiges Zylinderepithel (Fig. 23), dessen Elemente in ausgebildetem Zustande ein körniges Zytoplasma und einen meist ovalen, im basalen Drittel der Zelle liegenden Kern besitzen. Die freie Oberfläche trägt einen für die Darmepithelzelle charakteristischen, bald homogenen, bald feinstreifigen Kutikularsaum (vgl. S. 26). Unter demselben folgt eine an Einschlüssen arme Zone, darauf ein Gebiet, in dem ebenso wie basal vom Zellkern reichlich Plastosomen vorhanden sind. Meist nah am Kerne ist eine vakuolisierte Region des Zytoplasmas ausgebildet. Hier lagern sich bei der Resorption besonders reichlich die verschiedensten Substanzen ab.

Das Epithel nimmt sicher einen regen Anteil an den Resorptionsvorgängen; nur sind wir über den morphologischen Vorgang der Resorption nicht aufgeklärt. Die Hauptmenge der resorbierten Substanzen dürfte die Epithelzellen durcheilen, ohne in mikroskopisch sichtbarer Form in der Zelle niedergeschlagen zu werden. Nach reichlicher Fettfütterung enthält das Zytoplasma Fettropfen, die während der Resorption gespeichert werden. Das gespeicherte Fett ist aber immer nur ein Bruchteil des im ganzen resorbierten. Bei älteren Feten findet man als Mekoniumkörperchen bezeichnete gelb gefärbte Einschlüsse im Zytoplasma. Ob dabei und während der Resorption anderer Stoffe die Plastosomen beteiligt sind, ist zweifelhaft. Der Kutikularsaum dürfte als Schutz gegen das Eindringen gröberer Partikel zu gelten haben (vgl. S. 26).

Durch die Fixation zieht sich oft das Zottenstroma aus dem Epithelschlauch

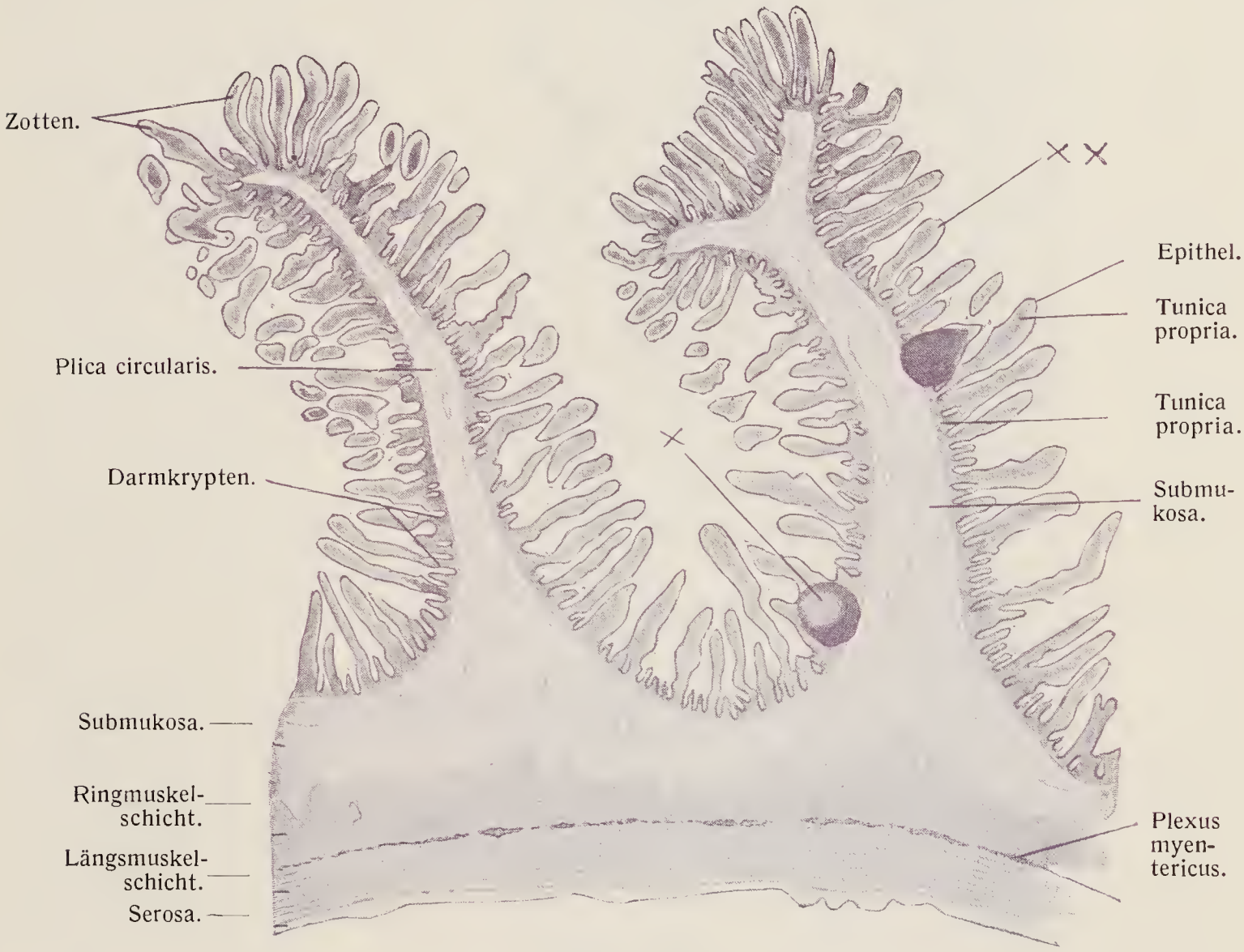

Fig. 252.

Senkrechter Längsschnitt durch das Jejunum des erwachsenen Menschen. 16mal vergrößert. Die rechte Falte trägt zwei kleine, nicht in die Submukosa hinabreichende Solitärknötchen, von denen das linke ein Keimzentrum × zeigt. An vielen Zotten hat sich das Epithel vom bindegewebigen Zottenkörper etwas abgehoben, so daß ein heller Raum zwischen beiden besteht × ×. Die einzelnen, mit den Zotten nicht zusammenhängenden Körper (besonders zahlreich links neben „Plica circularis") sind Stücke von Zotten, die gebogen waren und deshalb nicht in ihrer ganzen Länge durchschnitten sind. Technik § 180.

basalwärts etwas zurück, so daß größere oder kleinere Spalten zwischen Bindegewebe und Epithel entstehen („Grünhagensche Räume").

Die Regeneration des Epithels findet nur in den Darmkrypten statt, wo (durch mitotische Teilung) fortwährend neue Zellen gebildet werden, welche zum Ersatz der auf der freien Schleimhautoberfläche zugrunde gehenden Epithelzellen allmählich zottenwärts rücken. Es finden sich somit die jüngsten Generationen von Epithelzellen in den Krypten, die ältesten auf der freien Schleimhautoberfläche, im Dünndarm auf den Zottenspitzen. Im Darmepithel finden sich in sehr wechselnden Mengen Becherzellen; dieselben haben eine rundlich ovale, nicht selten kelchglasähnliche Form, ihr oberer, der Darmoberfläche zugekehrter

Teil wird in verschieden großer Ausdehnung von dem zu Schleim umgewandelten Zytoplasma eingenommen, der Kern mit dem übrigen Zytoplasma liegt an der Basis der Zelle; ein Kutikularsaum fehlt den Becherzellen; an dessen Stelle befindet sich eine scharf begrenzte, kreisförmige Öffnung (Fig. 254), durch welche der Schleim auf die Darmoberfläche sich ergießt. Die Becherzellen sind aus gewöhnlichen Darmepithelzellen hervorgegangen; unter geeigneten Umständen kann jede junge Darmepithelzelle zu einer Becherzelle werden, indem sie Schleim produziert.

Fig. 253.
Darmkrypte aus einem Schnitte des Jejunum vom Menschen. 1000mal vergrößert. Technik § 180.

Im Beginne dieser Umwandlung entstehen an dem dem Lumen zugekehrten Zellende sogenannte Prämuzinkörnchen, zwischen denen nur noch zarte Zytoplasmawände stehen bleiben. Mit der Vergrößerung dieser „Sekretsammelstelle“ bekommt die Zelle ihre bauchige Form. Im Gebiet der Sekretsammelstelle liegt der Zentralapparat. Gleichzeitig gehen am Kerne spezifische Veränderungen vor sich, die in einer Formveränderung und Verdichtung der färbbaren Substanz bestehen. Nun öffnet sich das peripherische Zellende und die Körnchen strömen, eingehüllt in glasig umgewandeltes Zytoplasma, aus der Zelle aus und verbreiten sich über die Oberfläche des Epithels (Fig. 254). Nach Versiegen dieser Sekretion schrumpft der Zellrest zu einer sogenannten schmalen Zelle zusammen, wobei es zweifelhaft ist, ob diese dem Untergange geweiht ist, oder ob sie von neuem mit der Sekretion beginnen oder endlich sich in eine gewöhnliche Zylinderzelle zurückverwandeln kann (sogenannte Stiftzellen Fig. 28, S. 31).

Die gewöhnlich mit Zenkerscher Flüssigkeit oder ähnlichen Mitteln fixierten Präparate zeigen die Körnchen nicht; diese sind aber in überlebenden Präparaten und nach Formol-Alkoholfixation oft sehr schön zu beobachten (Fig. 254).

Die einzelnen Stadien der Sekretion liegen in gesetzmäßiger Reihenfolge, und zwar so, daß die älteren Stadien stets höher, den Zottenspitzen näher (Fig. 255) gelegen sind als die jüngsten Stadien, die in den Darmdrüsen gefunden werden.

Zwischen den Epithelzellen findet man in verschiedenen Mengen Granulozyten und Lymphozyten, welche aus der unterliegenden Tunica propria stammen.

Die Tunica propria bildet die Körper der Zotten und füllt die Räume zwischen den Darmdrüsen aus, an deren blindem Ende sie sich in dünner Lage sammelt. Sie besteht vorwiegend aus retikulärem und fibrillärem, mit elastischen Fasern untermischtem Bindegewebe, das sehr wechselnde Mengen von Lymphozyten, Plasmazellen und eosinophilen Zellen enthält. Diese freien Zellen entstehen wahrscheinlich unter der Wirkung des durch den Resorptionsvorgang gegebenen Stoffwechselreizes an Ort und Stelle aus den Stammzellen des retikulären Gewebes. Daher mag es auch kommen, daß der Gehalt der Tunica propria an freien Zellen sowohl zeitweise, wie unter dem Einfluß verschiedener Ernährung stark wechselt.

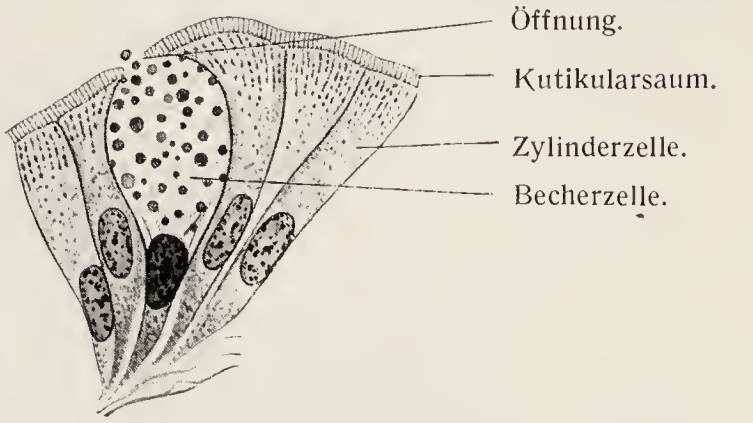

Fig. 254.

Becherzelle mit Prämuzingranulis; aus dem Dünndarm einer weißen Maus. 750mal vergrößert. Technik § 180. (Eisenhämatoxylin.)

Die Muscularis mucosae besteht aus einer inneren, zirkulären und einer äußeren, longitudinalen Lage glatter Muskelfasern. Senkrecht von ihr aufsteigende Fasern reichen bis nahe zur Spitze der Zotten; ihre Kontraktion bewirkt eine Verkürzung der Zotte. Die elastischen Fasern nehmen von der Mitte des Duodenum gegen das Ileum zu an Menge ab und verhalten sich im übrigen wie in der Muskelhaut (s. unten). Das Bindegewebs-Muskelgerüst der Zotten hat für die Resorption die allergrößte Bedeutung.

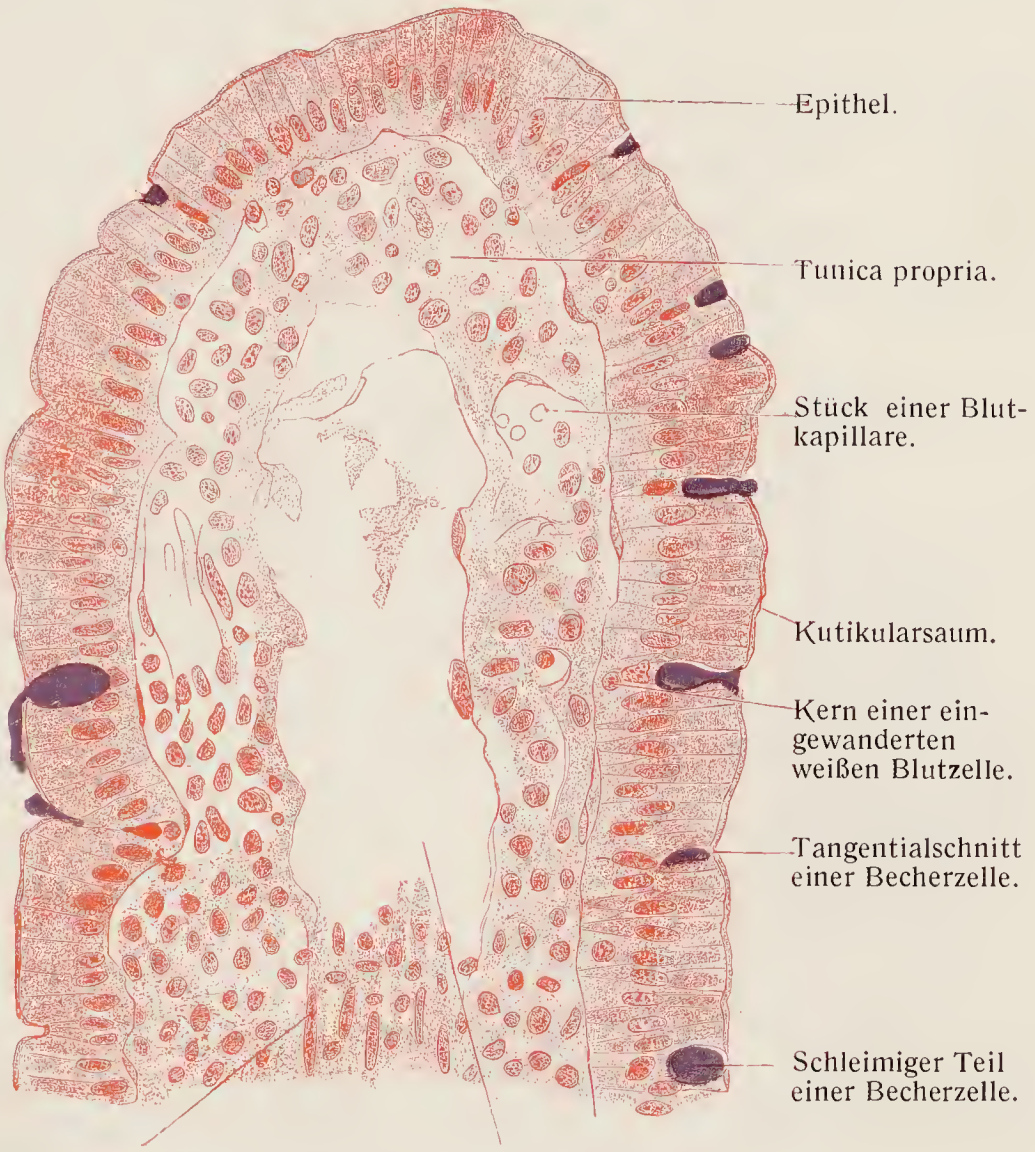

Fig. 255.

Längsschnitt durch die Zottenspitze eines jungen Hundes. 360mal vergrößert. Die Becherzellen enthalten um so weniger Schleim (blau gefärbt), je näher sie der Zottenspitze liegen. Das Lumen des zentralen Zottenraumes ist nur an seinem blinden Ende vom Schnitt getroffen, unten ist nur dessen Wand, welcher glatte Muskelfasern anliegen, angeschnitten. Technik (Schleimfärbung) § 180.

Die Submukosa besteht aus lockerem, fibrillärem Bindegewebe mit spärlicheren elastischen Fasern; sie enthält im Gebiete des Duo-

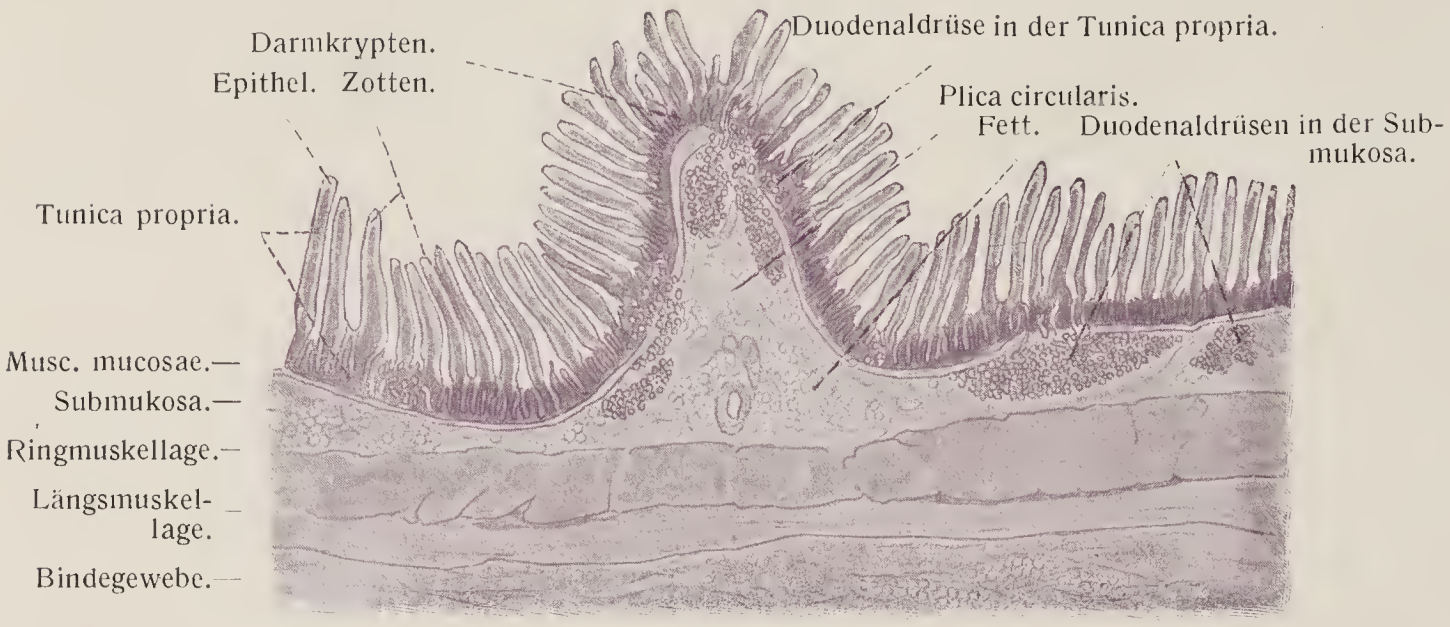

Fig. 256.

Senkrechter Längsschnitt des Duodenum eines Hingerichteten. 16mal vergrößert. Technik § 181.

denum zusammengesetzte, 0,2—3,4 mm große Drüsen, die Duodenaldrüsen (Brunner). Nicht alle Duodenaldrüsenkörper liegen ausschließlich in der Submukosa, man findet nicht selten Teile, gegen das Ende des Duodenum sogar ganze Duodenaldrüsenkörper, im Bereich der Tunica propria. Die genannten Drüsen liegen beim Menschen dichtgedrängt am Sphincter pylori, nehmen aber nach abwärts an Menge ab. Reichlicher finden sie sich wieder in der Nähe der Gallengangmündung; gegen das Ende des Duodenum sind sie völlig verschwunden. Ihr mit einfachem Zylinderepithel ausgekleideter Ausführungsgang durchbricht die Muscularis mucosae und mündet entweder in den Grund von Darmkrypten oder, parallel mit letzteren in der Tunica propria verlaufend, an der Darminnenfläche. Zylindrische, den Pylorusdrüsenzellen ähnelnde, von diesen aber besonders bei Neugeborenen zu unterscheidende Drüsenzellen und eine strukturlose Membrana propria bilden die Wandung der Endstücke.

Zuweilen findet man beim Menschen einzelne in ihrer groben Körnung den Panethschen Zellen (S. 248) gleichende Drüsenzellen.

Fig. 257.

Aus einem Durchschnitt durch das Duodenum eines Hingerichteten. 240mal vergrößert. Es ist nur die untere Hälfte der Tun. propria und die obere Hälfte der Submukosa gezeichnet. Ein großer Teil der Duodenaldrüsen liegt hier über der Muscularis mucosae. Technik § 181.

Die Muskelhaut des Darmes besteht aus einer inneren stärkeren zirkulären und einer äußeren schwächeren, longitudinalen Schicht

glatter Muskelfasern. Zahlreiche elastische Fasern liegen nicht nur an der äußeren und inneren Oberfläche beider Muskelschichten, sondern auch in den Schichten selbst. Ihre Menge steht in direktem Verhältnis zur Dicke der Muskulatur.

Serosa s. Bauchfell (S. 276).

III. Enddarm.

1. Dickdarm.

Das auffallendste Merkmal ist hier das Fehlen der Zotten: die Hauptresorptionsarbeit ist geleistet, wenn die Nahrungsreste in den Dickdarm

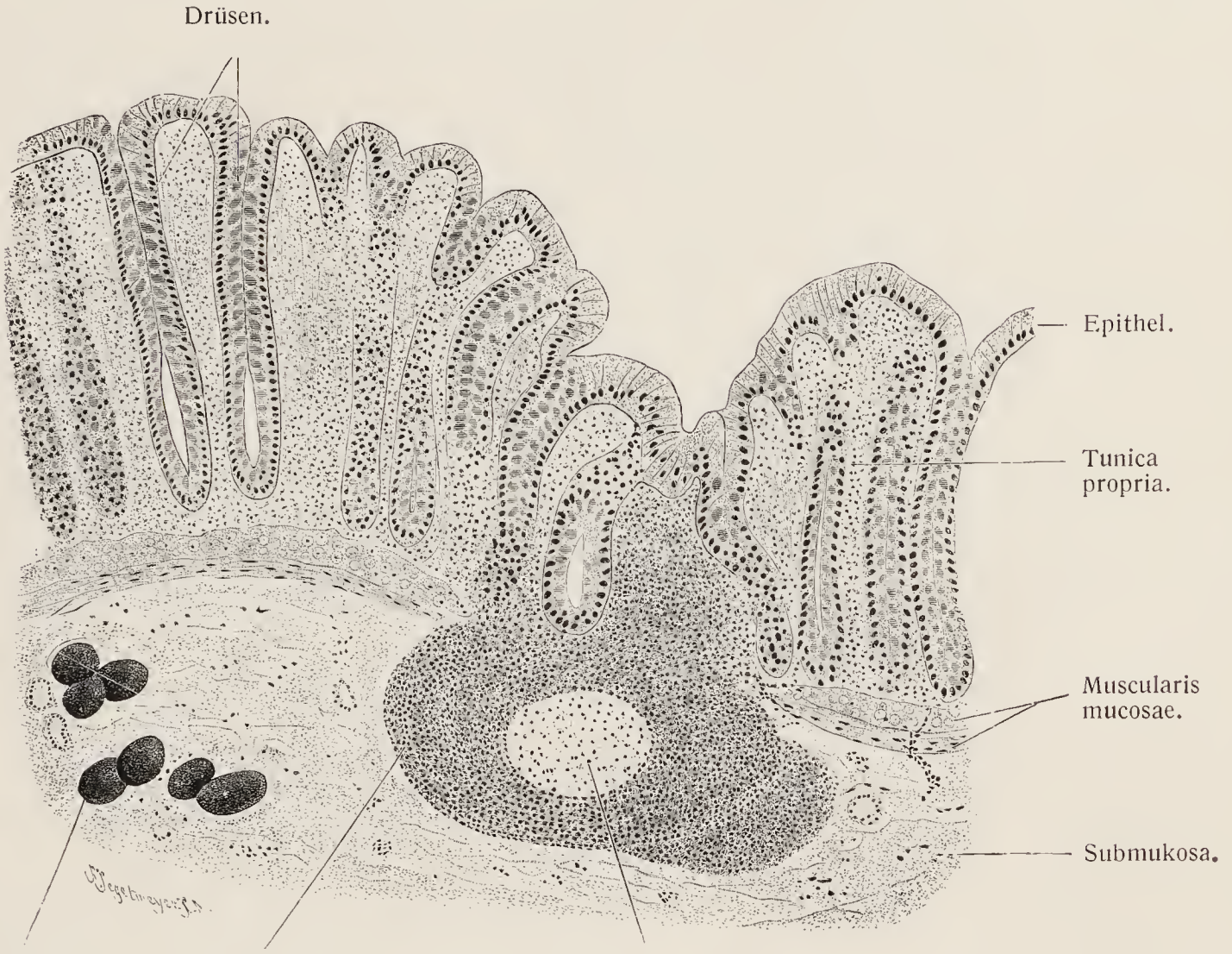

Fig. 258.

Senkrechter Schnitt durch die Schleimhaut des Colon descendens des erwachsenen Menschen. 80mal vergrößert. Technik § 180.

eintreten. Die Krypten sind bedeutend länger als im Dünndarm und viel dichter gestellt. Fehlen somit dem Dickdarm die Merkmale einer Resorptionsfläche, so besitzt er doch auch nicht das Bild eines bedeutenden Sekretionsabschnittes. Die zahlreichen Becherzellen — sie sind in viel größerer Zahl als im Dünndarm vorhanden — liefern anscheinend nur den mechanisch notwendigen Schleim, beteiligen sich dabei vielleicht an der Ausscheidung mancher Substanzen, bereiten aber kein Verdauungssekret.

Die Schleimhaut ist glatt (Fig. 258), Epithel, Tunica propria, Muscularis mucosae sind dieselben wie die in dem Dünndarm, mit dem sie auch hinsichtlich ihres feineren Baues (auch der Regeneration ihres Epithels) übereinstimmt.

Die Muskelhaut des Dickdarmes besteht neben elastischen Fasern aus einer inneren Ring- und äußeren Längsmuskellage; letztere ist nur im Bereich der Tänien stärker entwickelt, dazwischen aber äußerst dünn. Die Serosa stimmt in ihrem feineren Bau mit jener des Dünndarmes überein.

Der Processus vermiformis ist beim Menschen so häufig der Sitz pathologischer Veränderungen, daß am Ende des vierten Jahrzehntes kaum die Hälfte der Menschen einen völlig normalen Processus

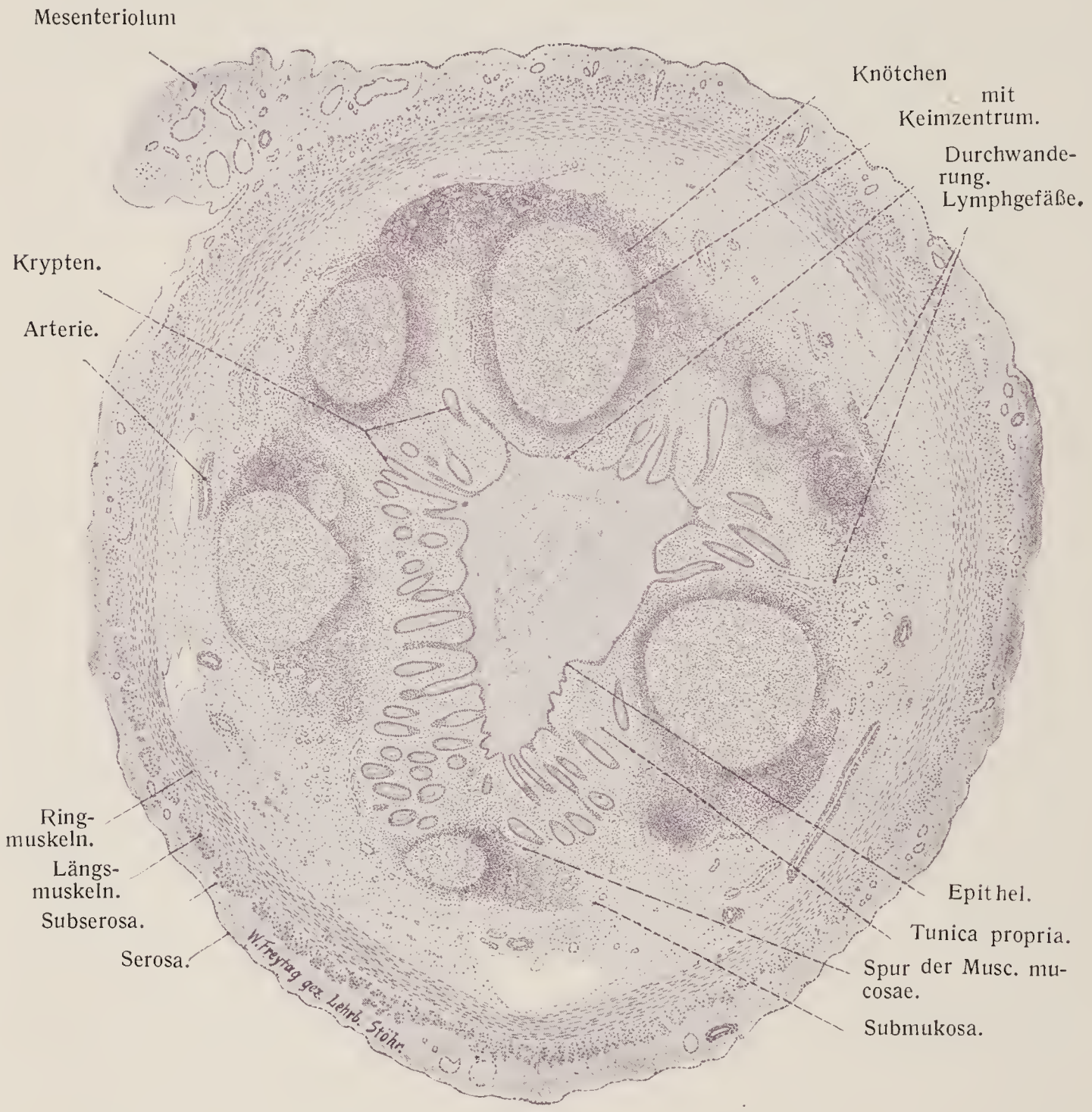

Fig. 259.
Querschnitt des Processus vermiformis eines 21jährigen Hingerichteten. 20mal vergrößert. Technik § 180.

besitzt. Die normale Schleimhaut desselben ist bei leerem Zustand in Falten gelegt, zwischen denen tiefe Buchten sich befinden. Ihr Bau ist der gleiche wie bei der Dickdarmschleimhaut, nur befinden sich daselbst eine Menge von Lymphozyten, die vielfach zu runden oder platten Lymphknötchen (s. unten) mit Keimzentrum zusammengeballt sind.

Die Kuppen der Knötchen sind von einem öfter zu platten Zellen umgestalteten einfachen Zylinderepithel überzogen, das arm an Becherzellen (vgl. S. 249) ist; dagegen finden sich solche reichlich in den Krypten.

Rückbildung von Darmkrypten kommt nur in embryonaler Zeit (im 5.—6. Fetalmonat) vor.

2. Mastdarm.

Der Mastdarm stimmt im allgemeinen in Zusammensetzung und Bau mit dem Dickdarm überein, ist aber durch noch längere Drüsen (0,7 mm) und durch eine dicke Längsmuskellage ausgezeichnet. Am oberen Ende der Columnae rectales beginnt der Übergang der Schleimhaut in die äußere Haut; statt des einfachen Zylinderepithels tritt ein mächtiges, geschichtetes Plattenepithel auf, welches Blutgefäße enthaltende Papillen der Tunica propria überzieht. Die Darmdrüsen lassen sich noch eine kurze Strecke in das Gebiet des geschichteten Platten-

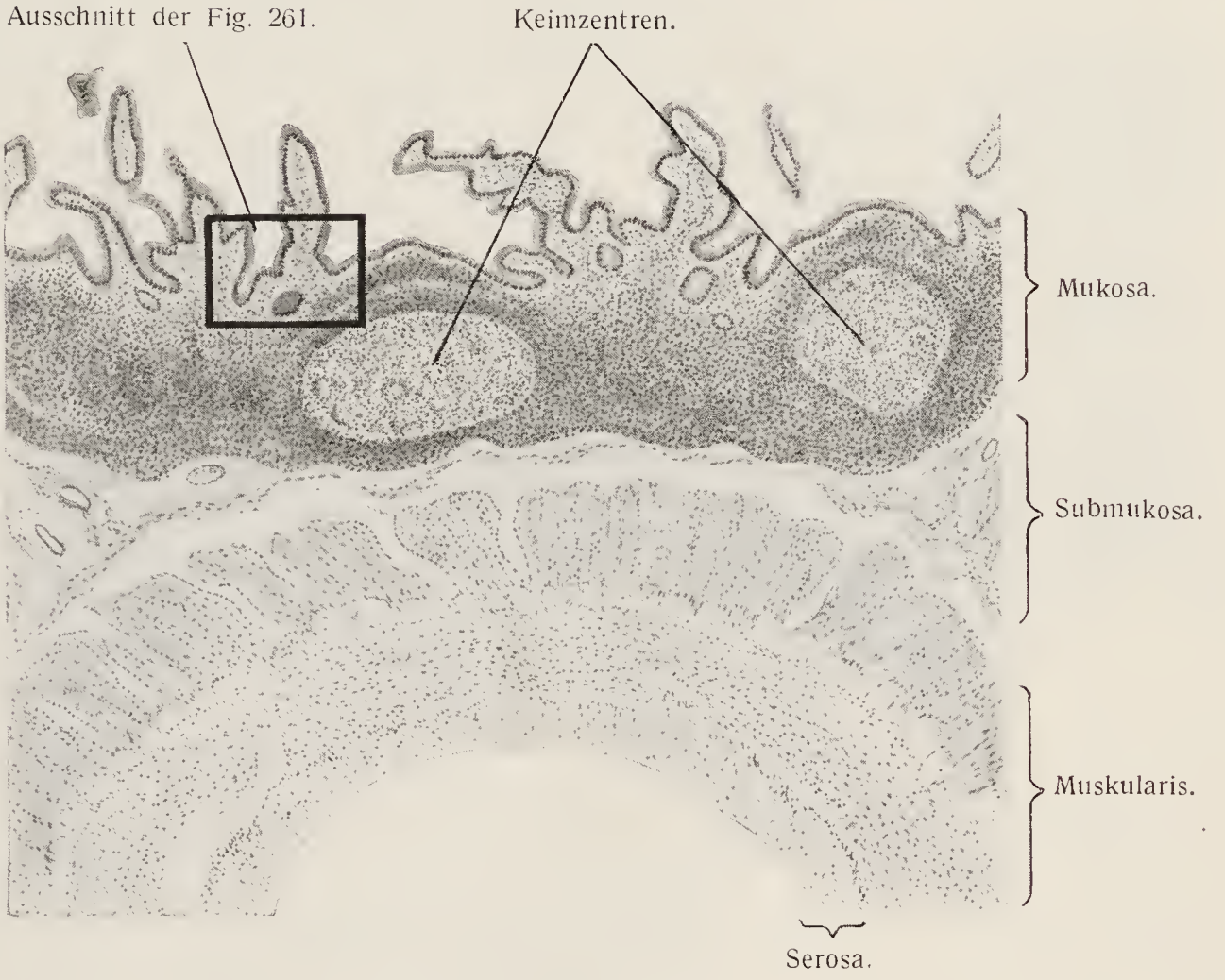

Fig. 260.

Aus einem Längsschnitt durch das Ileum des Menschen. Die Muskularis hat sich durch Kontraktion etwas nach außen gebogen. Beachte, daß über dem Keimzentren keine Zotten ausgebildet sind. 20mal vergrößert. Technik § 180.

epithels verfolgen, fehlen aber dann weiter unten völlig. In den Columnae rectales sind glatte Muskelfasern enthalten.

Die Lymphknötchen des Magens und des Darmes.

Es ist oben (S. 251) schon erwähnt worden, daß die Tunica propria der Schleimhäute wechselnde Mengen von Leuko- und Lymphozyten enthält, die entweder diffus verteilt oder zu umschriebenen Massen zusammengeballt sind. In letzterem Falle bilden sie 0,1—2,5 mm große Knötchen, welche entweder einzeln stehen, „Solitärknötchen“, oder zu Gruppen, „gehäufte Knötchen“, vereint sind.

Die Solitärknötchen („Solitäre Follikel“) finden sich in sehr wechselnder Menge in der Magenschleimhaut, in noch größerer Anzahl

im Dünn- und Dickdarme. Sie haben meist eine länglich runde Form und liegen zu Beginn ihrer Entwicklung stets in der Tunica propria.

Fig. 261.

Aus einem Längsschnitt durch das Ileum des Menschen. Dargestellt ist das in Fig. 260 umkreiste Stück der Schleimhaut im Gebiet eines aggregierten Follikels (Peyer). Beachte die Verwischung des Epithelcharakters an der Stelle, wo Lymphozyten im Epithel sitzen. 400mal vergrößert. Technik § 180.

Das ist auch ihr gewöhnlicher Sitz im menschlichen Dünndarm, während sie im Dickdarm auch in die Submukosa hinabreichen (vgl. Fig. 252 und Fig. 258). In

Rückbildung begriffene Reste von Knötchen liegen stets in der Tunica propria, dicht auf der Muscularis mucosae.

Die Kuppe der Knötchen reicht bis dicht unter das Epithel, die Basis ist gegen die Muscularis mucosae gerichtet. Mit vorschreitendem Wachstume (bei Katzen schon um die Zeit der Geburt) durchbrechen sie die Muscularis mucosae und breiten sich in der Submukosa aus, deren lockeres Gewebe ihnen wenig Widerstand entgegensetzt. Der in der Submukosa gelegene Teil des Knötchens hat eine kuglige Gestalt und wird bald bedeutend größer als der in der Tunica propria gelegene Abschnitt, reicht aber nie bis zur Ringmuskulatur, so daß die äußere Zone der Submukosa stets knötchenfrei bleibt. Die Gesamtform des fertigen Solitärknötchens gleicht also einer Birne; der schmale Teil der Birne ist gegen das Epithel gekehrt. Wo die Knötchen stehen, da fehlen die Zotten, da sind die Drüsen (Krypten) zur Seite gedrängt. Hinsichtlich ihres feineren Baues bestehen die Solitärknötchen aus adenoidem Gewebe; sie enthalten meist ein Keimzentrum (S. 126). Die daselbst gebildeten Lymphozyten gelangen zum Teil in die benachbarten Lymphgefäße, zum Teil wandern sie durch das Epithel in die Darmhöhle. Das die Kuppen der Solitär-

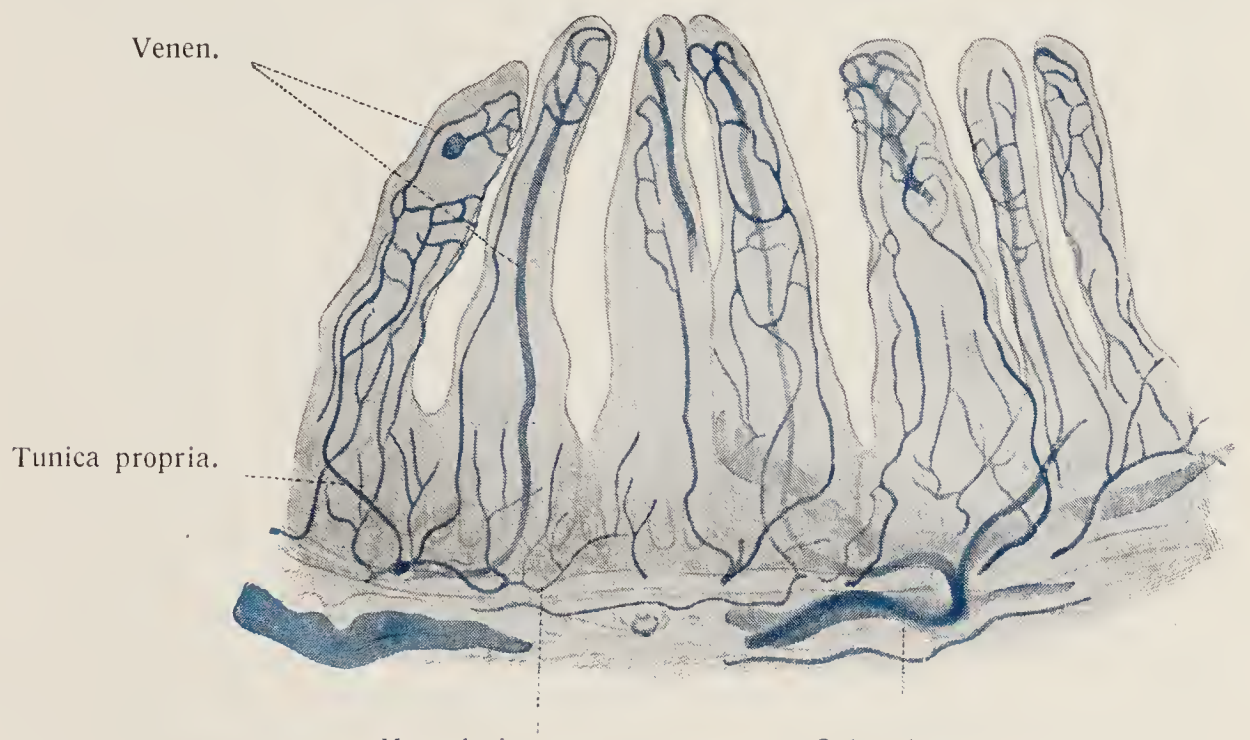

Fig. 262.

Senkrechter Schnitt durch die Schleimhaut des menschlichen Jejunum. 50mal vergrößert. Blutgefäße mit Berlinerblau injiziert. Die Vene der ersten Zotte links ist quer durchschnitten. Technik § 182.

knötchen überziehende Zylinderepithel enthält stets in Durchwanderung begriffene Lymphozyten.

Die gehäuften Knötchen (Peyersche Haufen, Plaques) sind Gruppen von 10—60 Knötchen, die nebeneinander, nie übereinander gelegen sind, und deren jedes wie ein Solitärknötchen beschaffen ist. Nur die Form der einzelnen Knötchen erfährt zuweilen insofern eine Änderung, als sich die Knötchen an den Seiten durch Druck abplatten (Fig. 260). Sie sind vorzugsweise im unteren Teile des Dünndarmes, stets an der dem Mesenterialansatz abgewendeten Darmfläche gelegen, entweder gut voneinander isoliert oder auch in eine diffuse Masse von Lymphozyten verwandelt, in welcher nur die einzelnen Keimzentren sichtbar sind. Letzteres findet sich nicht selten im Processus vermiformis des Menschen.

Die lymphatischen Apparate der Darmwand spielen in der Pathologie eine wichtige Rolle.

Die Blutgefäße des Magens und des Darmes.

Die Blutgefäße des Magens und des Darmes verhalten sich hinsichtlich ihrer Verteilung bei Magen und Dickdarm ziemlich gleich,

während beim Dünndarm durch die Anwesenheit der Zotten eine Modifikation des Verlaufes eintritt. In Magen und Dickdarm geben die herantretenden Arterien zuerst feine Ästchen an die Serosa ab, durchsetzen die Muskularis, welche sie ebenfalls versorgen und bilden endlich in der Submukosa ein der Fläche nach ausgebreitetes Netz. Durch die Muscularis mucosae steigen feine Zweige auf, um, in der Tunica propria angelangt, am Grunde der Drüsen abermals ein der Fläche nach ausgebreitetes Netz zu bilden. Die aus den einzelnen Zweigen entstehenden Kapillargebilde haben unter sich keine Verbindungen; man nennt die kleinen Arterien deshalb auch Endarterien. Werden sie verstopft oder durchtrennt, so stirbt der von ihnen versorgte Schleimhautbezirk ab. Aus diesem Netzwerke entwickeln sich feine (4,5—9 μ) weite Kapillaren, welche die Drüsen umspinnen und an der Schleimhautoberfläche in doppelt so weite (—18 μ) Kapillaren übergehen, welche letztere kranzförmig um die Mündungen der Drüsen gelegen sind. Aus den weiten Kapillaren gehen Venenstämmchen hervor, welche, ohne weitere Äste aufzunehmen, senkrecht zwischen den Drüsen hinabsteigend, in ein der Fläche nach ausgebreitetes venöses Netz münden, das in der Tunica propria gelegen ist. Weiterhin verlaufen die Venen neben den Arterien; die von dem submukösen Venennetze ausgehenden Venen sind bis zu ihren Mündungen in die dem Darm annähernd parallel laufenden Sammelvenen mit Klappen versehen. Die weiteren Äste und der Stamm der Pfortader sind klappenlos.

Im Dünndarme verhalten sich nur die für die Darmdrüsen bestimmten Arterien wie diejenigen des Dickdarmes; in die Zotten gelangt eine (bei breiten Zotten mehrere) Arterie, die dort der Vene gegenüberliegt; von ersterer entspringen dicht unter dem Epithel gelegene Kapillaren, die, senkrecht oder schräg zur Zottenlängsachse verlaufend, in die Venen übergehen. Weiterhin verhalten sich hier die Venen wie die des Dickdarmes.

So ist es auch beim Hund; bei Kaninchen aber und bei Meerschweinchen verlaufen die zu den Zotten ziehenden Arterien als feine Ästchen bis zur Basis der Zotte und lösen sich dann in ein Kapillarnetz auf, das dicht unter dem Epithel gelegen ist. An der Spitze der Zotten münden die Kapillaren in ein Venenstämmchen, welches in seinem senkrecht absteigenden Verlaufe die die Drüsenmündungen umspinnenden Kapillaren aufnimmt. Auch bei breiteren Zotten des Menschen besteht die gleiche Anordnung.

Die Duodenaldrüsen werden von einem Kapillarnetze umgeben, welches von den submukösen Blutgefäßen gespeist wird.

Die Lymphknötchen („Follikel") sind von einem oberflächlichen Blutkapillarnetze umgeben, aus welchem feine Fortsetzungen ins Innere des Knötchens dringen. Oft erreichen diese das Zentrum des Knötchens nicht, dann besteht ein gefäßloser Fleck inmitten des Knötchens.

Die Lymphgefäße des Magens und des Darmes.

Die Lymph-(Chylus-)gefäße des Magens und des Darmes beginnen in der Schleimhaut des Magens und des Dickdarmes als oben blinde, zwischen den Drüsenschläuchen herabsteigende, ca. 30 μ weite Kapillaren; in der Schleimhaut des Dünndarmes sind die Anfänge der Lymphgefäße in der Achse der Zotten gelegen und stellen daselbst bei zylindrischen Zotten einfache, bei blattförmigen Zotten mehrfache, 27—36 μ weite,

am oberen Ende geschlossene Gänge („zentrale Zottenräume“) (Fig. 237) dar. Alle diese Gefäße senken sich in ein am Grunde der Drüsenschläuche gelegenes, der Fläche nach ausgebreitetes, engmaschiges Kapillarnetz, das durch viele Anastomosen mit einem, in der Submukosa befindlichen, weitmaschigen Flächennetze zusammenhängt; die daraus entspringenden, Klappen führenden Lymphgefäße durchsetzen die Muskularis und nehmen hier die abführenden Gefäße eines Netzes auf, welches zwischen Ring- und Längsmuskelschicht gelegen ist. Dieses Netz heißt interlaminäres Lymphgefäßnetz und nimmt die vielen, in beiden Muskelschichten befindlichen Lymphkapillaren auf. Unter der

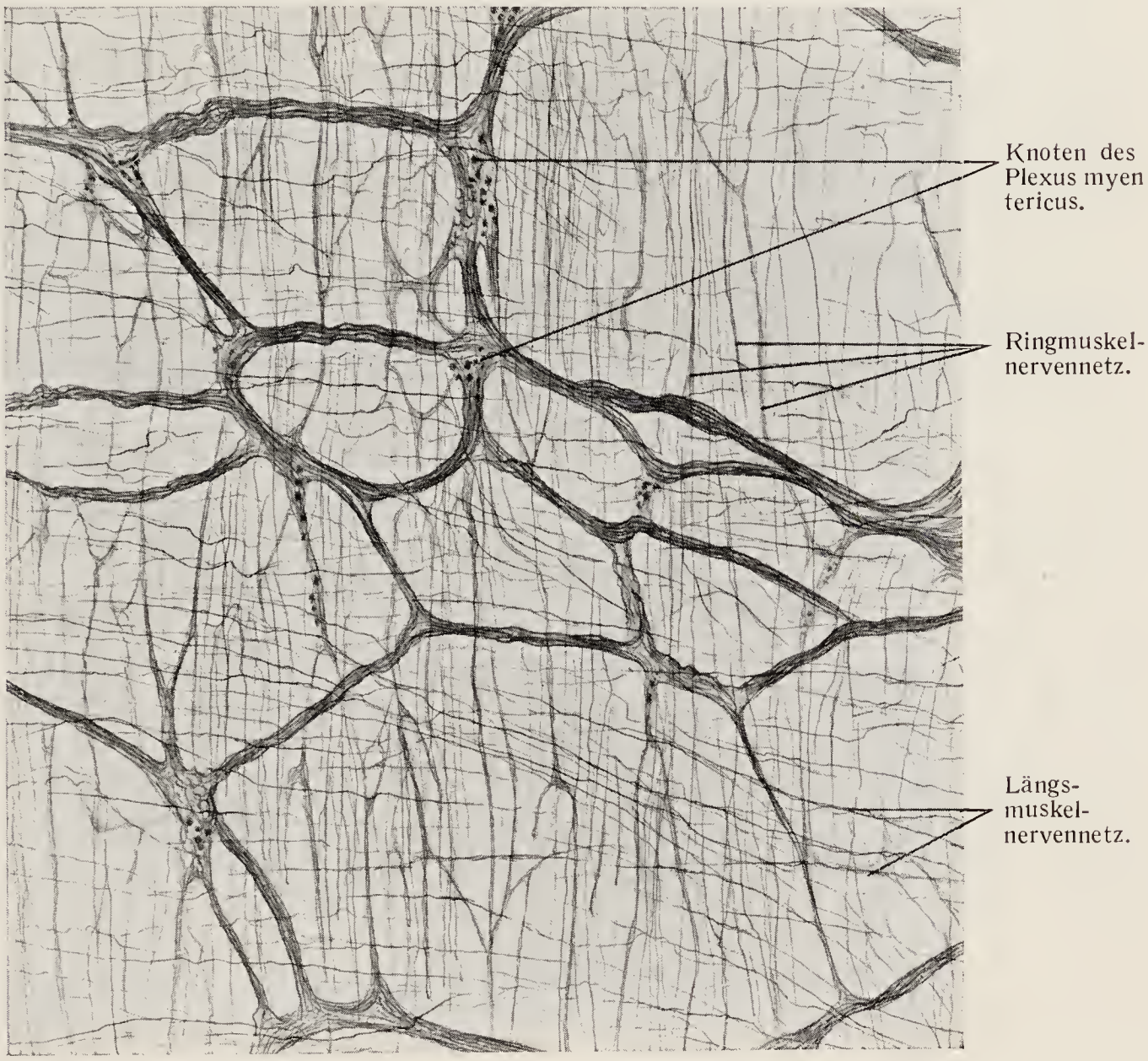

Fig. 263.

Plexus myentericus und die feinen Nervengeflechte in der Ring- und Längsmuskelschicht von der Fläche gesehen. Jejunum eines Affen (Macacus rhesus). Präparat von Dr. Schabadasch. 40mal vergrößert. Technik § 113.

Serosa laufen die Lymphgefäße („seröse Lymphgefäße“) bis zum Ansatze des Mesenteriums, zwischen dessen Platten sie dann weiter ziehen.

Der eben geschilderte Verlauf erfährt in der Schleimhaut an einzelnen Stellen eine Modifikation. Diese Stellen sind die gehäuften Knötchen; durch die Knötchen, welche niemals Lymphgefäße enthalten, werden die Kapillaren zur Seite gedrückt und verlaufen zwischen den Interstitien der Knötchen als an Zahl verminderte, an Weite jedoch vergrößerte Kanäle.

Nerven des Magens und des Darmes.

Magen und Darm besitzen ein eigenes, reichlich mit Ganglienzellen ausgestattetes Nervensystem, das in der Wandung zwei flächenhaft ausgebreitete Hauptnetze bildet. Das größere ist der Plexus myentericus (Auerbach), der zwischen Längs- und Ringmuskelschichte liegt; er besitzt zahlreiche, meist an den Knotenpunkten des Netzes befindliche Gruppen multipolarer Ganglienzellen. Diese Zellen liegen in Schnittpräparaten meist zu Gruppen vereinigt und haben den Bau und die Kernform peripherischer sympathischer Ganglienzellen. Die Maschen des Nervengeflechtes sind rundlich eckig. Aus diesem Geflecht entspringen gewöhnlich rechtwinklig Bündel markloser Nervenfasern, die

Fig. 264.

Plexus submucosus von der Fläche gesehen. Dünndarm eines Affen (Macacus rhesus). Präparat von Dr. Schabadasch. 40mal vergrößert. Technik § 113.

teils für Längs- und Ringmuskulatur bestimmt sind, teils, letztere durchsetzend, in die Submukosa eintreten.

Die Muskelnerven bilden in der Muskulatur selbst ein reiches Geflecht rechteckiger Maschen, welche parallel zum Verlauf der Muskelzellen gestreckt sind. Der Nachweis von knopfartig endigenden feinsten Nervenfädchen in den Muskelzellen ist nur vereinzelt geglückt. Offenbar ist nicht jede Muskelzelle mit einer Nervenendigung versehen. Bei der an sich sehr schwierigen Technik ist die restlose Darstellung aller nervösen Elemente eines Gebietes schwer zu erreichen. Man muß es deshalb noch als unentschieden betrachten, wie nun eigentlich das Nervensystem die glatte Muskulatur beeinflußt.

Die in die Submukosa gelangten Nerven bilden dort einen zweiten feinen Plexus, den submukösen Plexus (Meißner), dessen Ganglienzellengruppen kleiner, dessen Maschen enger sind. Von da entspringen zahlreiche Fasern, welche in die Tunica propria eintreten und hier teils

die Drüsen umspinnen, teils bis in die Zotten verlaufen; sie enden entweder frei im Parenchym der Zotte oder dicht unter dem Epithel, ohne sich mit den Epithelzellen zu verbinden.

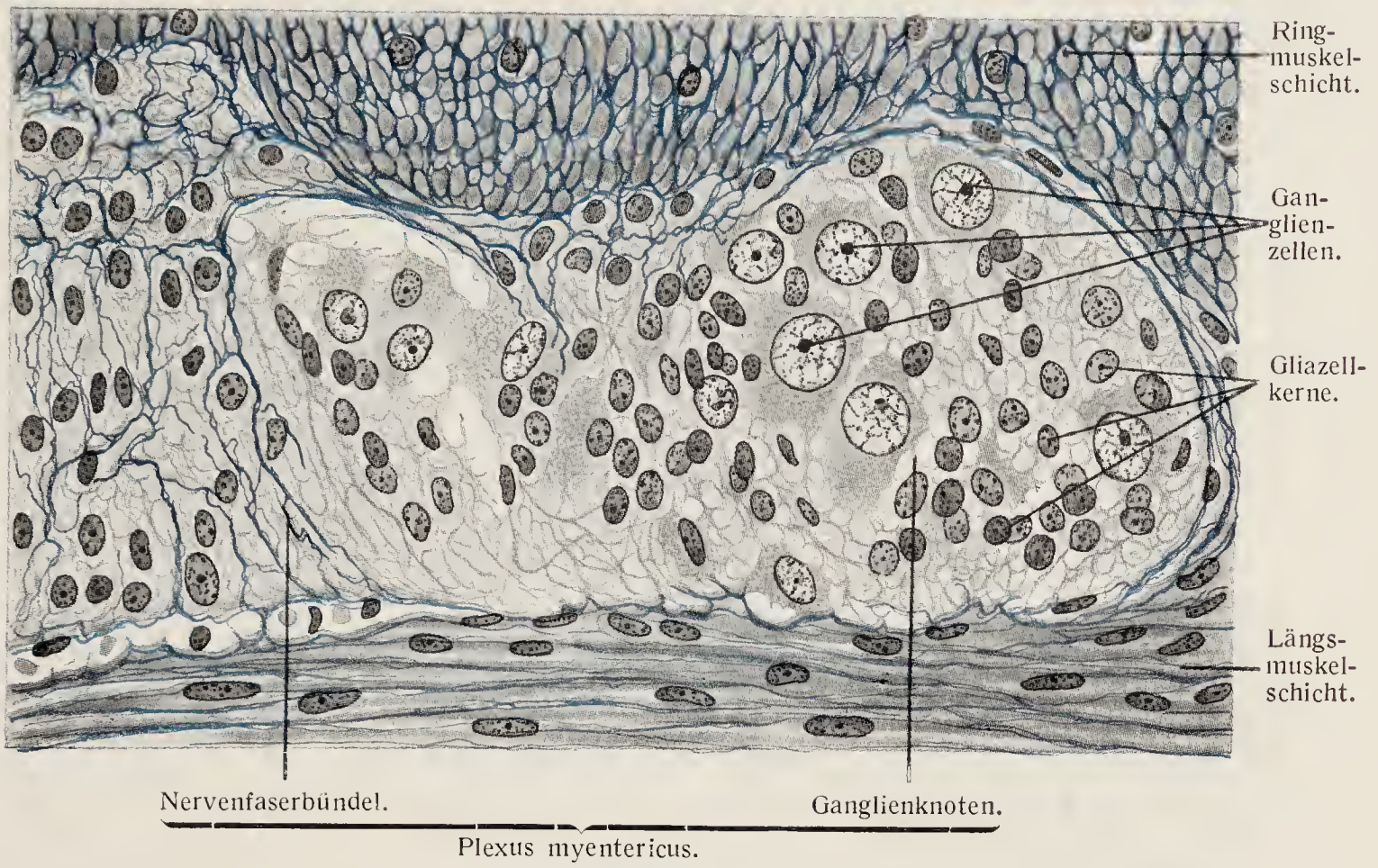

Fig. 265.

Ganglienknoten des Auerbachschen Plexus (Pl. myentericus) des menschlichen Dünndarmes. Bindegewebe blau. 400mal vergrößert. Technik § 38.

Auch zwischen den Muskelschichten des Ösophagus kommt ein dem Plexus myentericus entsprechendes Geflecht vor.

Mit diesem reichen Nervensystem der Wandung des Verdauungstraktus stehen teils erregende (parasympathische) Nerven aus dem Vagus, N. pelvicus, N. erigens, teils hemmende (sympathische) aus dem Sympathikus in Verbindung. Sie gelangen mit den Gefäßen an den Verdauungstraktus heran und bilden auch unter der Serosa ein Flechtwerk.

Pankreas.

Die Bauchspeicheldrüse ähnelt in ihrem mikroskopischen Aufbau in mancher Beziehung den Speicheldrüsen des Kopfes; doch bietet sie im einzelnen tiefgreifende Unterschiede gegen dieselben dar. Vor allem sind es die intertubulären Zellhaufen (Langerhanssche Inseln), ein in das Parenchym der offenen Drüse eingelagertes System endokriner Anteile, die das mikroskopische Bild charakterisieren.

Die Verteilung dieser Zellgruppen ist nicht ganz gleichmäßig; man begegnet manchem Schnitt durch das Pankreas, in dem die intertubulären Zell-

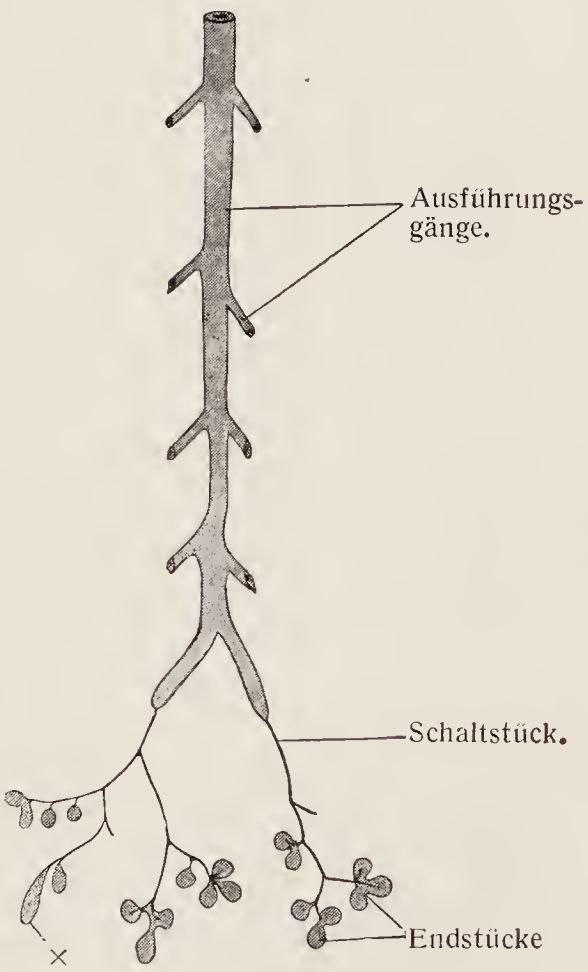

Fig. 266.

Schema des menschlichen Pankreas.
× Tubulöses Endstück.

haufen fehlen; der äußerst typische Aufbau des exokrinen Drüsengewebes sichert aber auch in solchen Fällen die Diagnose.

Die offene Drüse, das Pankreas der Autoren, ist eine etwas modifizierte tubulo-azinöse Drüse (vgl. S. 33). Ihr Kanalsystem besteht aus einem Ausführungsgang, dessen Verzweigungen nicht in Sekretröhren — diese fehlen hier —, sondern direkt in sehr lange Schaltstücke führen, die, sich mehrfach teilend, in meist kurze Endstücke übergehen.

Die Ausführungsgänge (Duct. pancreaticus [Wirsungi] u. Duct. pancr. accessorius [Santorini]) werden von einem einfachen Zylinderepithel und von Bindegewebe gebildet, welch letzteres unter dem Epithel fester, nach der Peripherie hin dagegen lockerer ist. Der Hauptausführungsgang und seine größeren Äste tragen in ihrer Wand kleine Drüschen, deren Elemente Schleimzellen ähneln. Die zylindrischen Epithelzellen der feineren Äste werden immer niedriger und gehen endlich in die kubischen oder platten, parallel der Längsachse der Schaltstücke gestellten Zellen über.

Fig. 267.
Pankreas, Mensch. Schaltstück mit polymerem Endstück, in dessen Innerem sich die Endverzweigung des Schaltstückes vorfindet (zentroazinäre Zellen). Beachte die zwischenzelligen Sekretkanälchen. Der Innenabschnitt der Drüsenzellen enthält Zymogengranula. (Nach K. W. Zimmermann 1927.)

Sehr eigenartig ist die Verbindungsweise der Schaltstücke mit den Endstücken. In den Schnitten sieht man das Lumen der regelmäßig geformten Azini meist ausgefüllt mit Zellen, denen das charakteristische Aussehen der Drüsenzellen fehlt: diese Zellen gehören nach Aussehen und Lage zu den Schaltstücken. Sie werden ihrer Lage nach als zentroazinäre Zellen bezeichnet (Fig. 269). Zwischen diesen Zellen verbinden Sekretkanälchen die eigentlichen Zellen mit dem Schaltstücklumen (Fig. 267). Die neuesten Untersuchungen haben dieses oft schwierig zu analysierende Verhalten in seiner Entstehung aufgeklärt. Bei der Entwicklung vermehren sich die Drüsenzweige teils durch Teilung einer Scheitelknospe, teils durch Seitensprossung. Wo eine Scheitelknospe geteilt wird, findet sich im Innern eine sogenannte Trennungszelle. Dadurch, daß nun beim Abschluß der Entwicklung in den letzten Scheitelknospen die Teilungsvorgänge auf sehr verschiedener Stufe Halt machen und sich schon begonnene Azinusteilungen wieder verwischen, kommt es zu der merkwürdigen Form von Endstücken, die nicht einzelnen Azini — sondern Azinuskomplexen (Polymeren) entsprechen (Fig. 268). Der Ausdruck „zentroazinär“ ist also nicht korrekt, da die Schaltstückzellen nur dort im Innern liegen, wo Azinuskomplexe vorhanden sind, nicht aber in einzelnen Azini.

Die Endstückzellen sind kleine, kegelförmige Zellen, die in ihrem dem Lumen zugekehrten Abschnitt zahlreiche, stark lichtbrechende Körnchen, „Zymogenkörnchen“, Vorstufen des Sekrets, enthalten. Sie sind schon bei relativ schwachen Vergrößerungen an frischen Präparaten sichtbar; der hellere peripherische Abschnitt der Zelle enthält den runden Kern. Körniger und heller Abschnitt der Zelle wechseln in ihren Größenverhältnissen je nach den Funktionszuständen der Zelle

(vgl. S. 29). Da, wo zentroazinäre Zellen die Drüsenzellen vom zentralen Lumen ausschließen, ergießen letztere ihr Sekret in Sekretkanälchen, welche, zwischen den zentroazinären Elementen durchtretend, in das axiale Lumen münden (Fig. 267). Korbzellen, wie sie bei den Kopfspeicheldrüsen nachgewiesen sind, fehlen den Pankreasendstücken anscheinend.

Die intertubulösen Zellhaufen (Langerhanssche Inseln), deren innersekretorische Bedeutung für den Zuckerstoffwechsel heute wohl außer Frage steht, kommen im Schwanzteil des Pankreas meist stärker gehäuft vor als im Kopf- und Körperabschnitt. Sie sind also sehr verschieden groß: von ganz kleinen aus einzelnen Strängen bestehende Formen bis zu 300, ja 400 μ messenden Exemplaren sind alle Größen vertreten. Nur ausnahmsweise sind die Inseln völlig von dem exokrinen Gewebe getrennt, in den meisten Fällen hängen die Zellstränge mit den Azini des exokrinen Gewebes oder mit Teilen des Ausführungsgangsystems zusammen. Diese Verbindung erklärt sich aus der Entwicklung. Die Inseln entstehen nämlich aus dem sogenannten Inselzapfen (Neubert), die aus den Drüsengängen und den Endstücken durch Ausschaltung vom Lumen entstehen. Eine größere Zahl solcher Zapfen verschmilzt untereinander und bildet eine Insel. Diese besteht dann beim Erwachsenen aus einer unter sich zusammenhängenden Menge von gegen das exokrine Zellmaterial durch ihre helle Beschaffenheit abstechenden Zellen (Fig. 269). Die Zellmasse ist von auffallend zahlreichen und weiten Blutkapillaren durchzogen, mit denen die Inselzellen in sehr enger Berührung stehen, so daß man sich die Abgabe eines Inkretes der Drüsenzellen an das Blut sehr gut vorstellen kann.

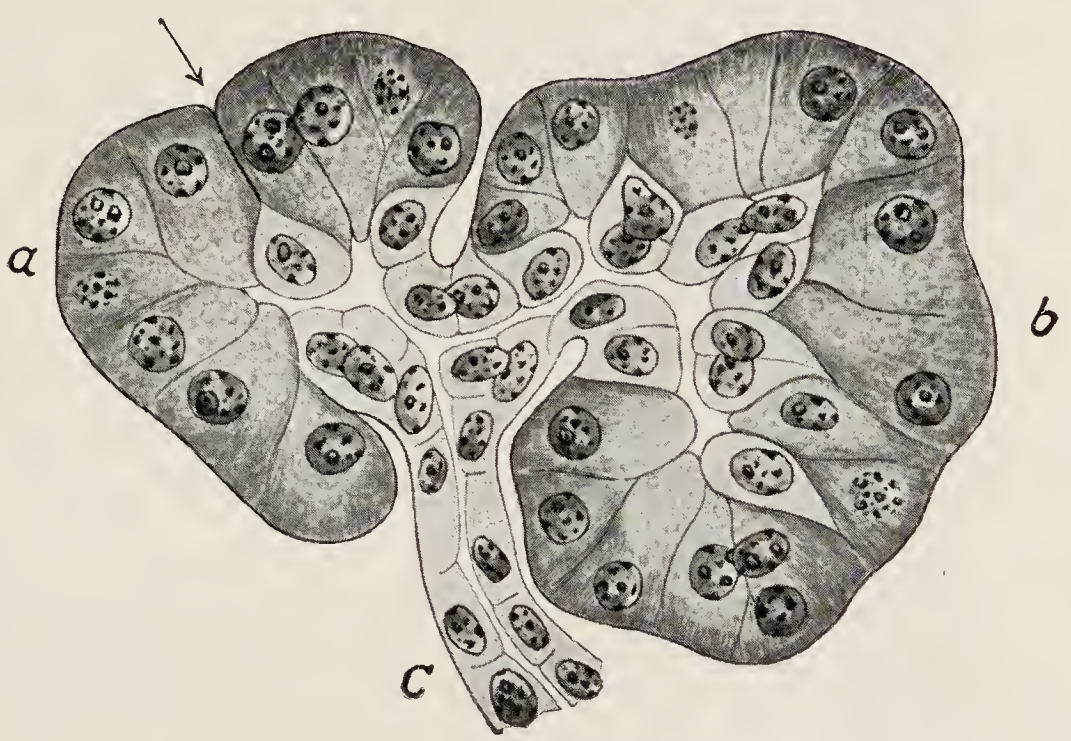

Fig. 268.

Pankreas, Mensch. 800mal vergrößert. Endverzweigung eines Schaltstückes (*c*) mit Dimere (*a*) und Polymere (*b*). Überwallung der kurzen präterminalen Kanälchen. Die Zwillingsbildung zeigt eine tief einschneidende Trennungsfurche (Pfeil). In derselben ist das Bindegewebe bis auf die zentroazinäre Trennungszelle vorgedrungen. Die Polymere, deren rudimentäre Endästchen vollständig untereinander verwachsen sind, enthält eine rosettenähnliche Anhäufung glasiger, zentroazinärer Zellen. (Aus Neubert 1927.) Technik § 37.

Die einzelnen Inselzellen sind meist 15—16 μ messende Zellen, deren Kern länglich geformt zu sein pflegt. Wenig färbbare feinste Körnchen sind in ihrem Zytoplasma anzutreffen. Neben dieser als funktionierende „Inselzellen“ bezeichneten Formen kommen während des Wachstums „trübe“ Zellen vor. Bis zum 4. Lebensjahre soll die Überzahl der Inselzellen fertig gebildet sein. Der Erwachsene hat ca. 130 Inseln auf 50 qmm der Drüsensubstanz.

Leber.

Die Leber entwickelt sich zwar wie andere Drüsen aus der Epithelwandung des embryonalen Darmrohres, nimmt aber vor allem dadurch von Anfang an eine Sonderstellung ein, daß die Parenchymanlage mit den in dieser Bildungszeit mächtig entwickelten Vv. omphalomesentericae in Verbindung tritt. Dadurch gewinnen diese für die Leitung des Darm-

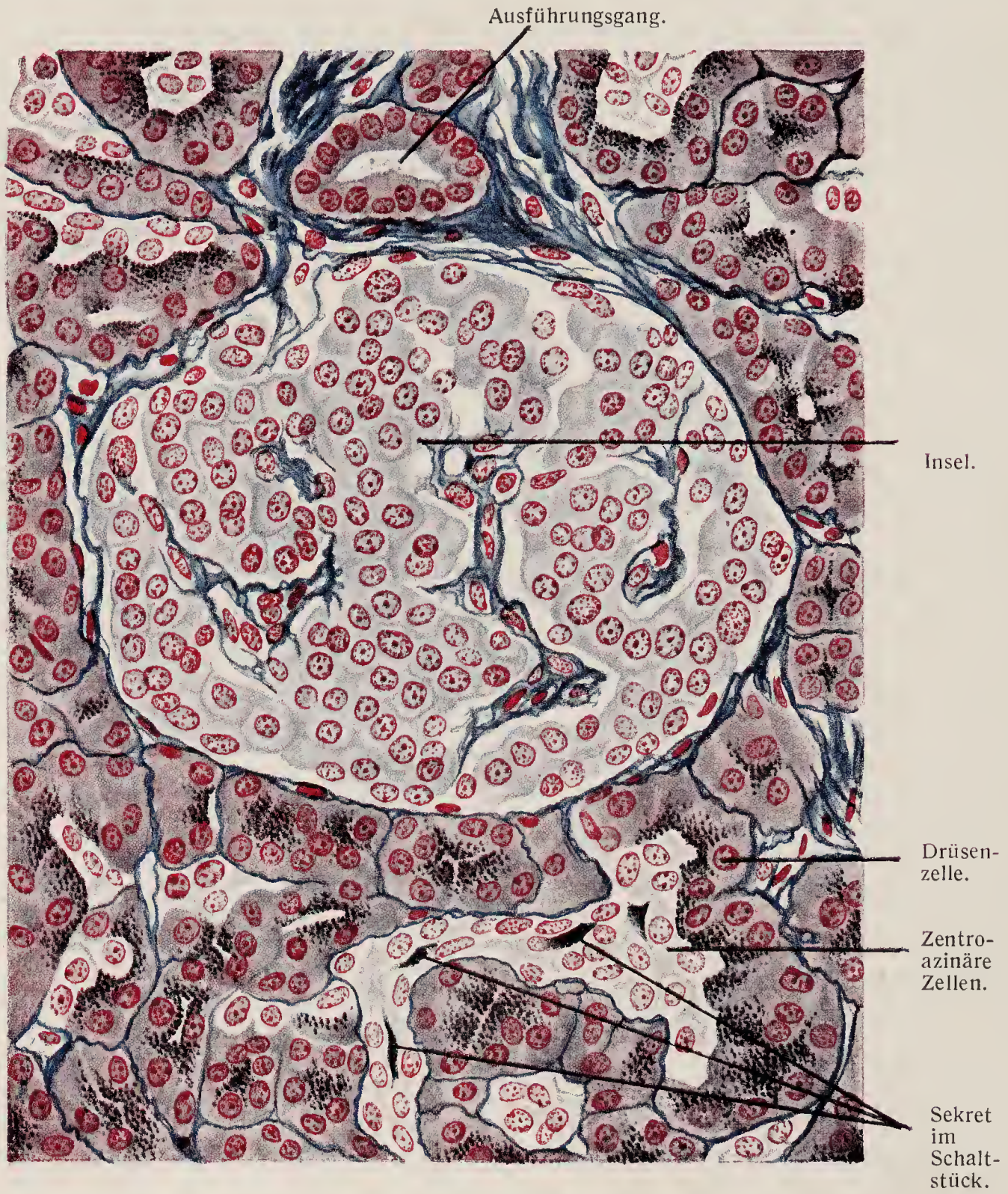

Fig. 269.

Aus einem dünnen Durchschnitt durch das Pankreas vom Menschen. 500mal vergrößert. Technik § 37.

und Plazentarvenenblutes wichtigen Venen einen bestimmenden Einfluß auf die Formgestaltung und Funktion der Leber. Die Leber ist ein äußerst wichtiges Stoffwechselorgan, das während der Verdauung den durch die Darmwand aufgenommenen Nahrungsstrom auffängt, und seine Verwendung im Körper maßgebend beeinflußt; die zweite wichtige Aufgabe der Leber ist die Exkretion und Sekretion von Substanzen, die als Galle in den Darm abfließen, nach der Stelle also, von der aus sich die Leber embryonal entwickelt hat. Nach dem Gesagten müssen wir also die

Leber als ein kombiniertes Resorptions- (bzw. Speicher-), Sekretions- und Exkretionsorgan betrachten. Der Begriff Drüse wird dem Aufbau und der Funktion der Leber nicht vollkommen gerecht. Gleichwohl pflegt man die Leber unter die Drüsen zu rechnen. Da für die Formgestaltung gerade die Blutverteilung von besonderer Bedeutung ist, beginnen wir hier bei der Schilderung mit der Anordnung des Bindegewebsblutgefäßapparates.

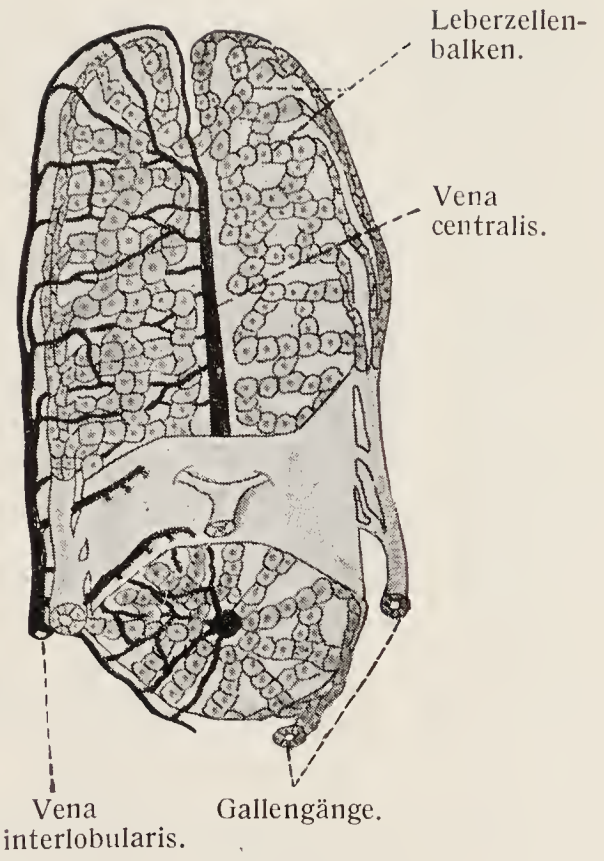

Fig. 270.

Schema eines Leberläppchens. 20mal vergrößert. Unten ist das Querschnittsbild, in der oberen Hälfte durch teilweise Abtragung das Längsschnittbild zu sehen. In der linken Hälfte sind die Gefäße eingezeichnet, rechts nur die Zellenstränge.

Gröberer Aufbau und Gefäßverteilung.

Die Leber ist mit einer aus Bindegewebe und (im Alter sich vermehrenden) elastischen Fasern bestehenden Hülle, der Capsula fibrosa (Glissoni), versehen, welche an der Leberpforte besonders reichlich entwickelt ist und als besondere Scheide der verschiedenen Gefäße ins Innere der Leber eindringt; beim Menschen ist im Innern der Leber relativ wenig Bindegewebe zu finden. Es findet sich hier reichlicher nur als Umhüllung der Gebilde, die, von der Leberpforte aus sich verzweigend,

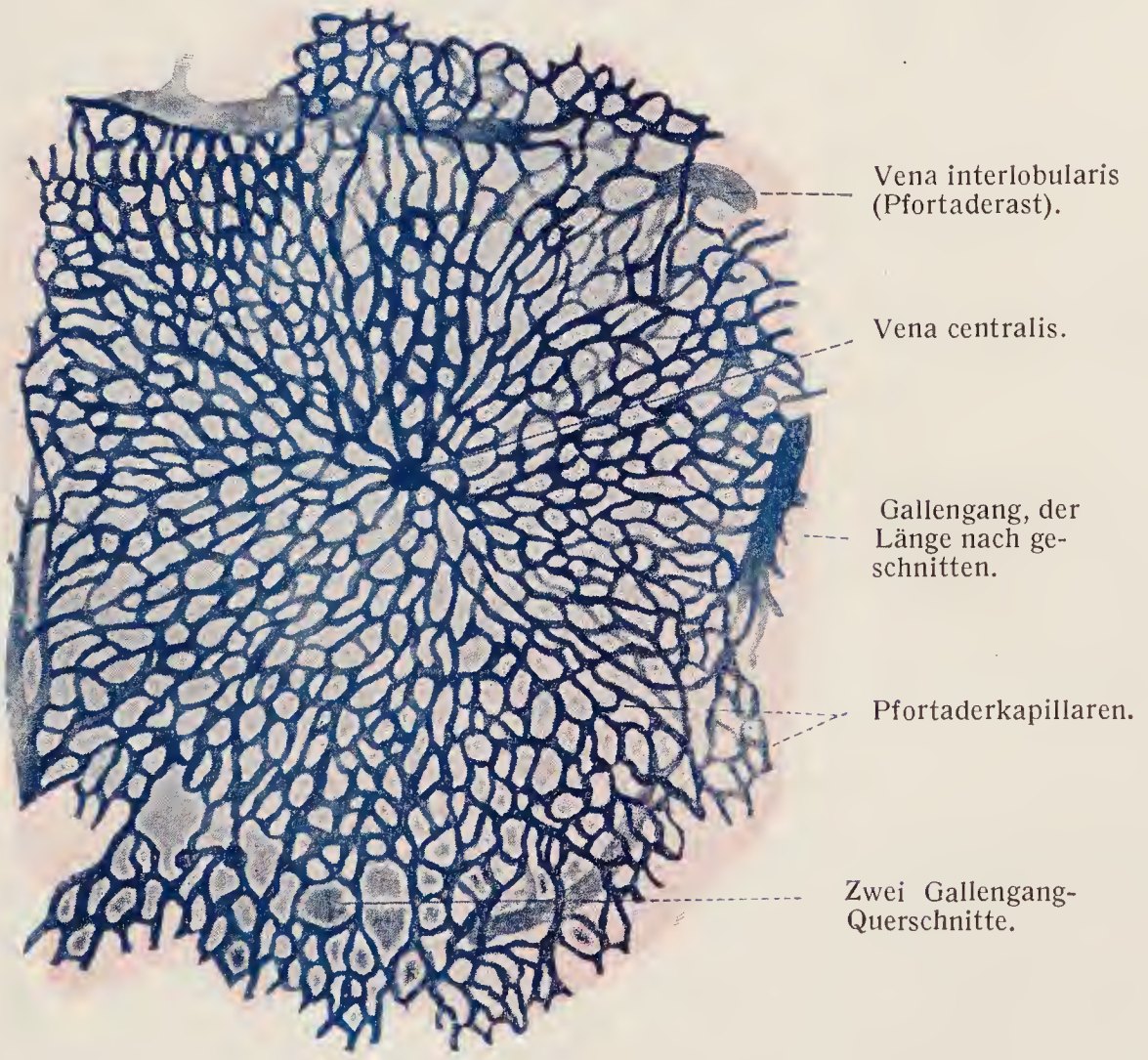

Fig. 271.

Aus einem Schnitt der Leber eines erwachsenen Menschen, die von der Pfortader aus injiziert worden war. 40mal vergrößert. Nach Technik § 184.

in das Leberinnere gelangen (Gallengänge, Art. hepatica, Vena portae). Die Wandungen der Lebervenen werden durch dieses Bindegewebe fest an das Parenchym geheftet; deswegen fallen die durchschnittenen Leber-

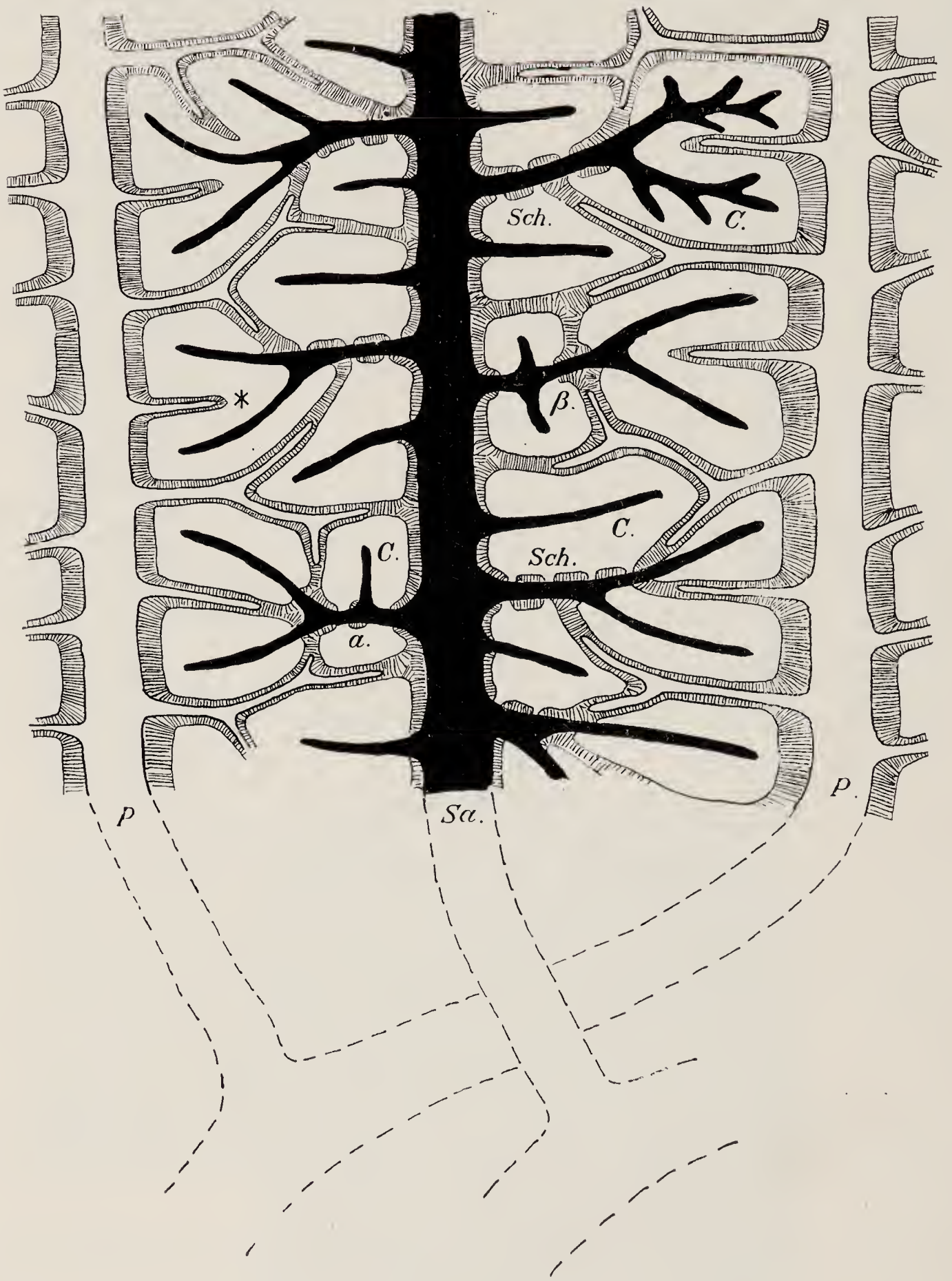

Fig. 272.

Schema der Läppchenanordnung und des Nervensystems in der Schweineleber. (Aus Pfuhl, Verh. Anat. Ges. 1921.) Schwarz = das Lebervenensystem, gestrichelt = Bindegewebe. *C* = Zentralvene, *Sch* = Schaltvene, *Sa* = Sammelvene, bei *ß* läuft die Schaltvene frei durch ein Läppchen hindurch.

venen nicht zusammen, sondern bleiben klaffend. Beim Schwein, dessen Leber aus diesem Grunde zur Ergänzung stets mituntersucht werden sollte, bildet das Bindegewebe ein Wabenwerk von Wänden, das die Lebersubstanz in sogenannte Läppchen (Lobuli) einteilt. Auch

im Parenchym der menschlichen Leber müssen Läppchen unterschieden werden, wenngleich ihre Abgrenzung in den gewöhnlichen Präparaten oft schwer gelingt; die Bindegewebsgrenzen erleichtern wohl die Erkennung der Läppchenform, sind aber nicht der maßgebende Faktor für die Läppchenbildung; diese müssen wir vielmehr im Kreislauf sehen.

Wir gehen in der Betrachtung vom Kreislauf im einzelnen Läppchen (Fig. 270) aus; dieses ist von dichtstehenden dünnwandigen Gefäßen — sie sind als Kapillaren zwischen zwei Venen aufzufassen — durchzogen, die von der Peripherie des Läppchens nach einer zentral gelegenen Vena centralis verlaufen. Nur in quer getroffenen Läppchen (Fig. 271) kommt die radiäre Anordnung des Kapillarsystems deutlich zum Ausdruck.

Die Zentralvenen benachbarter Läppchen vereinigen sich zu Schaltvenen, diese wieder zu den Sammelvenen, die an Kaliber andauernd gewinnend und sich mit benachbarten Systemen vereinigend, das Astwerk der Vena hepatica darstellen (Fig. 272 und 273).

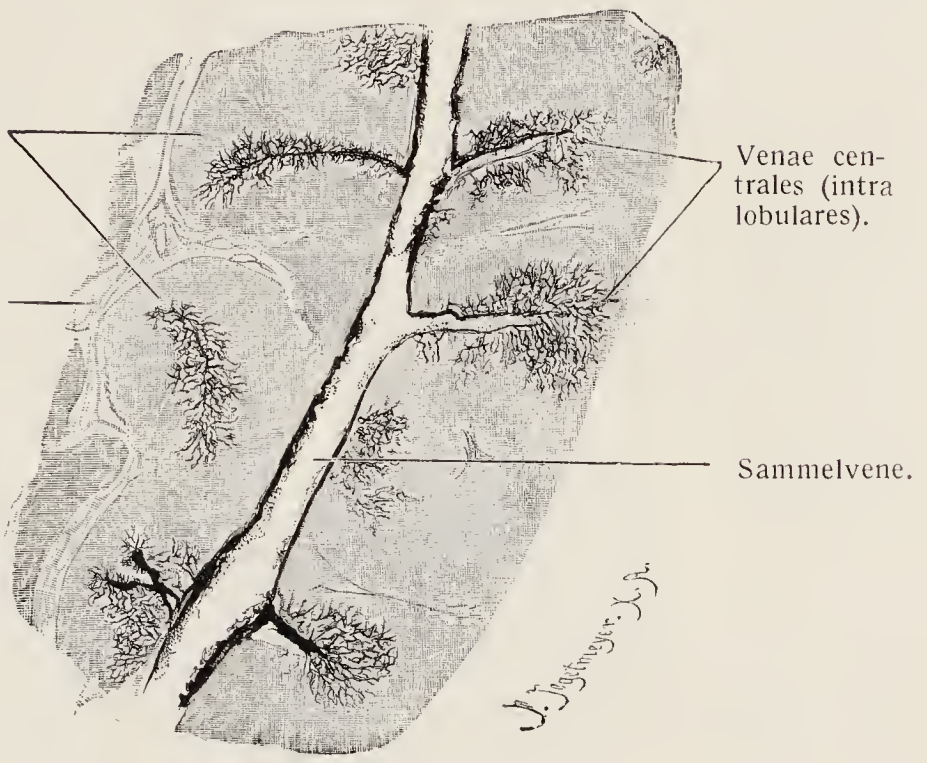

Fig. 273.

Stück eines senkrechten Schnittes durch eine Katzenleber, Injektion von der V. cava infer. aus; 15mal vergrößert. Eine Sammelvene, der Länge nach getroffen, nimmt Venae centrales auf. Die Injektionsmasse ist aus den weiteren Gefäßen größtenteils ausgefallen. Technik § 184.

Von diesen Venenabschnitten liegen im Läppcheninnern in der Regel nur die Zentralvenen, gelegentlich, bei teilweise verschmolzenen Läppchen, auch die Schaltvenen. Außerhalb der Läppchen liegen regelmäßig die Sammelvenen und alle größeren Zweige des Lebervenensystems.

Durch die Beziehungen zu dem Lebervenensystem wird der gröbere Aufbau der Leber bestimmt: ein Läppchen ist der Teil der Lebersubstanz, dessen Blutkapillaren sich in eine Zentralvene ergießen. Vielfach (s. Fig. 272) sind mehrere Zentralvenengebiete teilweise vereinigt. Die Sammelvenen fassen eine größere Zahl von Läppchen zu einer Läppchengruppe zusammen.

Die Kapillaren der Läppchen erhalten das Blut aus der Läppchenperipherie, und zwar zum größten Teile aus den Ästen der Vena portae, zum kleineren aus der Art. hepatica. Die Äste dieser beiden Gefäße können deshalb nur interlobulär verlaufen. Zumeist, aber nicht immer, liegen sie an den Kanten der Läppchen in reichliches Bindegewebe eingehüllt. Stets gibt ein kleiner Pfortaderast Kapillaren an mehrere Läppchen ab.

Die Äste der Leberarterie verlaufen mit denen der Pfortader und verzweigen sich in dem interlobulären Gewebe, woselbst sie die größeren Gallengänge, Pfortader-

und Lebervenenäste umspinnen. Die aus der Arterie bzw. deren Kapillaren hervorgehenden Venen münden in Pfortaderzweige (Venae interlobulares) oder auch in die Anfänge der Pfortaderkapillaren. In der Leberkapsel bildet die Leberarterie ein weitmaschiges Kapillarnetz. Die Arterie ist also, den Arterien anderer Organe analog,

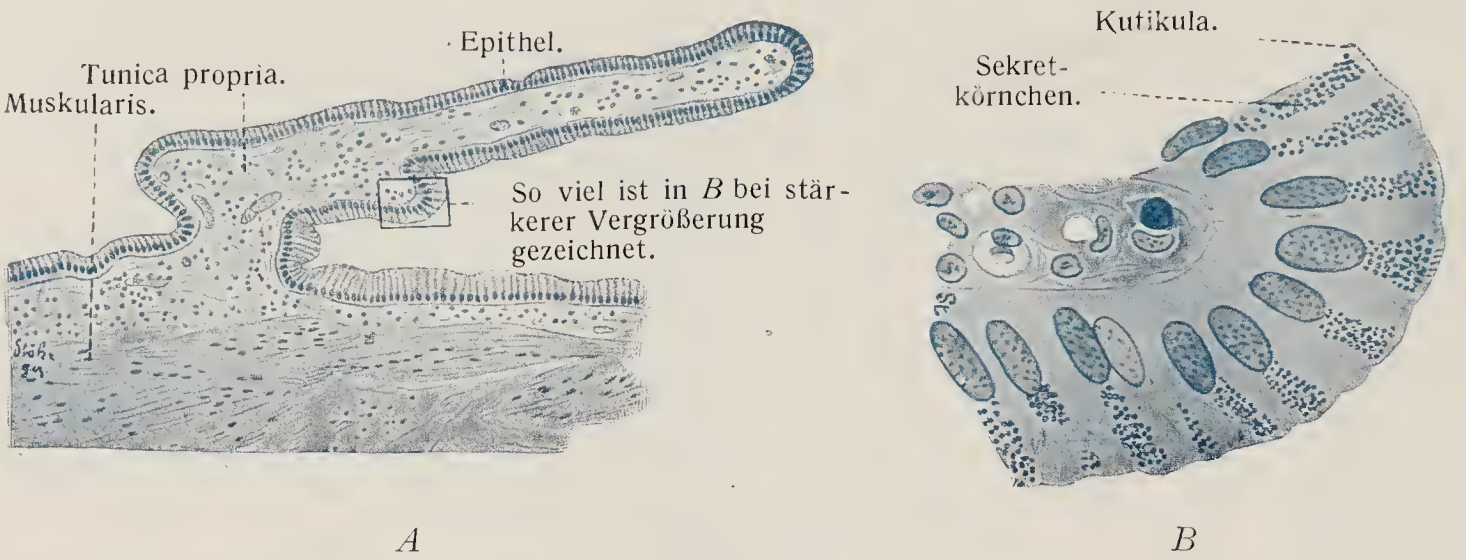

Fig. 274.

Stück eines Schnittes der Gallenblase eines erwachsenen Menschen. 100 mal vergrößert. Technik § 185.

Teil desselben Schnittes. 560 mal vergrößert. Zylinderepithel sezernierend.

mit der Zufuhr frischen Ernährungsblutes betraut; der Pfortader-Lebervenenkreislauf muß dem gegenüber als funktioneller Kreislauf betrachtet werden.

Die Zentralvenen sind im Schnitt sehr leicht an ihrer Lage im Läppcheninnern zu erkennen; ihre Wand besteht aus der dünnen Epithelschicht und Bindegewebe. Die Sammelvenen sind vor allem dadurch von Pfortaderästen zu unterscheiden, daß

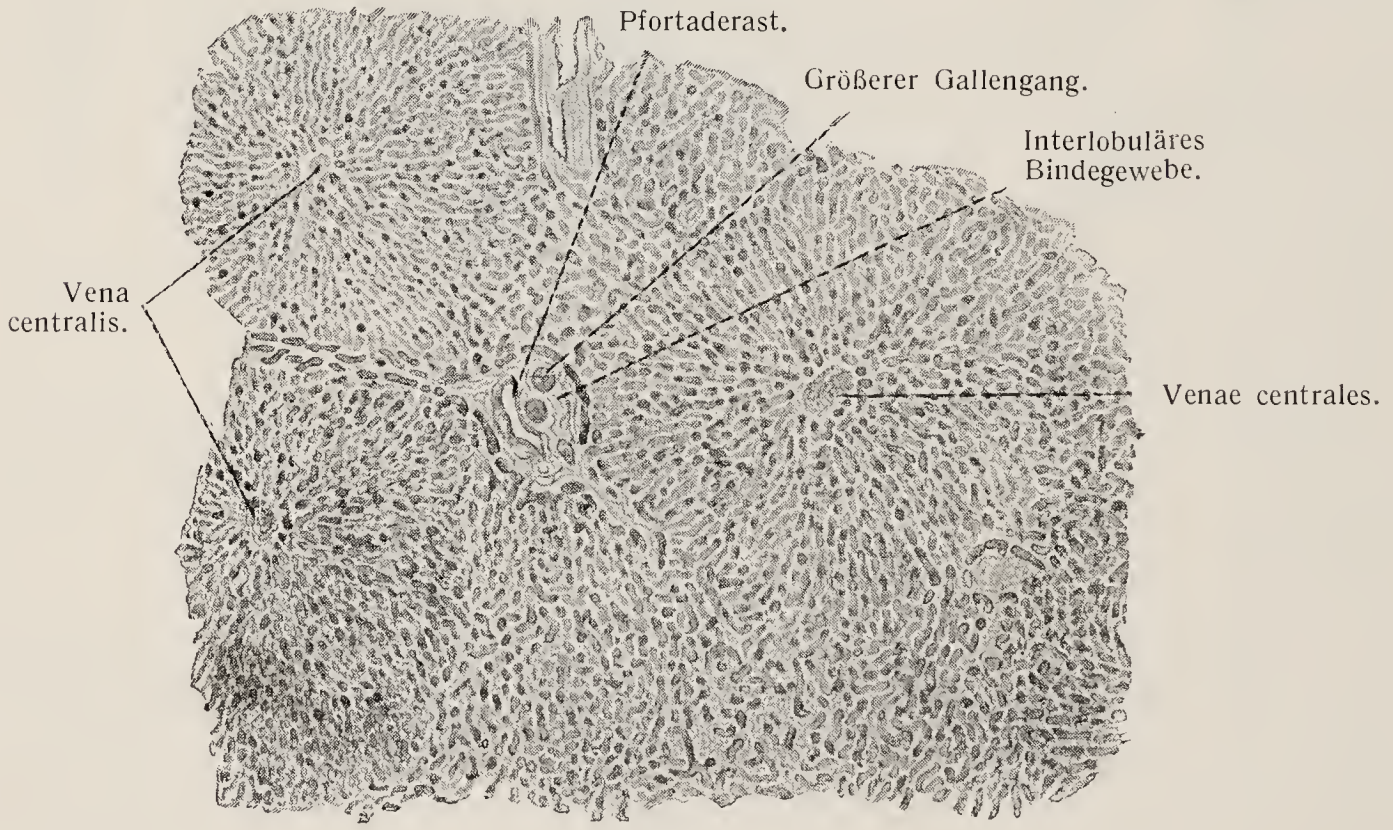

Fig. 275.

Stück eines Flächenschnittes der menschlichen Leber. 40 mal vergrößert. Drei Venae centrales (quer durchschnitten) stellen je einen Mittelpunkt ebensovieler Läppchen dar, die in der Peripherie wenig von ihren Nachbarn abgegrenzt sind. Unten und rechts sind schräg durchschnittene Läppchen, deren Grenzen gar nicht erkannt werden können. Technik § 188.

sie einzeln laufen, während die letzteren fast immer von den Ästen, der Art. hepatica und des D. hepaticus begleitet werden.

Die Gestalt der Leberläppchen ist natürlich sehr variabel, ebenso ihre Größe; stets sind sie schon mit unbewaffnetem Auge bei Betrachtung der Leberoberfläche oder auf Durchschnitten zu sehen, da ihre Durchmesser in der Regel 1—2 mm betragen.

Feinerer Bau der Leber.

An die Drüsennatur der Leber erinnert in Präparaten, die nach den üblichen Methoden hergestellt sind, zunächst nur das System der Ausführungsgänge, deren feinere Zweige allenthalben in Begleitung der Gefäße im interlobulären Bindegewebe angetroffen werden. Sie zeigen eine mit der Abnahme des Kalibers sich vermindernde Wanddicke; die größeren bestehen noch aus einfachem Zylinderepithel, Bindegewebe und elastischen Fasern, die feinsten besitzen nur mehr eine strukturlose Membrana propria und eine einfache Lage niedriger, mit einem Kutikularsaum versehener Epithelzellen, welche, an das Läppchen herantretend, sich direkt an die Leberzellenbalken anfügen. Dieser Übergang ist sehr schwer zu sehen und kann erst an injizierten oder nach Golgi geschwärzten Gallengängen deutlich erkannt werden.

Der Ductus choledochus, cysticus und hepaticus sowie dessen größere Äste bestehen aus einem einschichtigen, zuweilen Becherzellen enthaltenden Zylinderepithel und einer dicken, aus elastischen Fasern und Bindegewebe zusmmengesetzten Faserhaut. Die an elastischen Fasern reiche Tunica propria ist hier die Trägerin der Gallengangdrüsen, meist kurzer, birnförmiger, mit Schleimzellen ausgekleideter Schläuche, sowie vereinzelter, longitudinal und quer verlaufender, glatter Muskelfasern. Die Mündung des Ductus choledochus ist von zirkulären, mit der Darmmuskulatur teilweise zusammenhängenden, glatten Muskelfasern umgeben, die als Sphinkter bezeichnet werden können. Ähnliche Sphinkteren finden sich auch an den Mündungen der beiden Pankreasausführungsgänge.

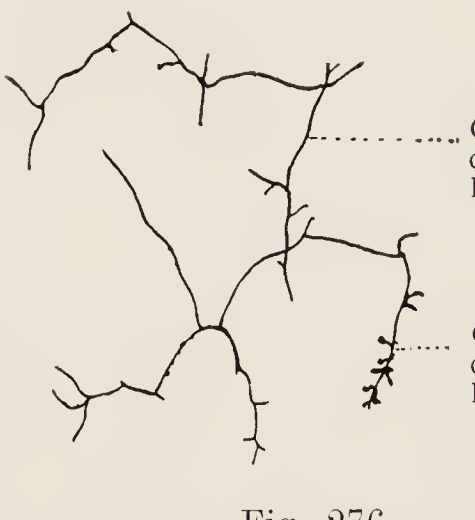

Fig. 276.

Stück eines Schnittes durch die Leber eines Hundes. 490mal vergrößert. Technik § 169.

Die Wand der Gallenblase besteht an den vom Bauchfell bedeckten Flächen aus drei Schichten:

1. aus einer durch anastomosierende Falten ausgezeichneten Schleimhaut, deren hohes Zylinderepithel einen dem Darmepithel ähnlichen Kutikularsaum trägt und ein schleimähnliches Sekret (Fig. 274) liefert; ihre Tunica propria enthält viele elastische Fasern; 2. aus einer Muskelhaut mit vielen zirkulären und weniger schräg oder längs verlaufenden glatten Muskelfasern und 3. aus einer Bindegewebshülle; diese läßt drei Abteilungen unterscheiden: a) eine derbe Fibrosa, b) eine lockere, oft Fettzellen enthaltende Subserosa, die in das wieder dichtere Bindegewebe der Serosa übergeht.

Schleim(?)drüsen kommen beim Menschen nur im Halse der Gallenblase vor und sind nicht mit den fälschlich „Luschkaschen“ (besser „Aschoffschen“) Gängen zu verwechseln; das sind Ausbuchtungen der Schleimhaut, welche zuweilen durch die Muskelhaut bis zur Fibrosa reichen.

Als Vasa aberrantia bezeichnet man außerhalb des Leberparenchyms verlaufende, blind endende Gallengänge. Sie finden sich vorzugsweise am linken Leberrande (Lig. triangul. sinistr.), an der Leberpforte und in der Umgebung der Vena cava. Sie stellen die letzten Reste früher (in embryonaler Zeit) daselbst befindlicher Lebersubstanz dar.

Das Sekret der Leber, die Galle, enthält häufig Fettropfen, sowie körnige Haufen von Gallenfarbstoff. Zylinderzellen aus den Gallengängen sind als zufällige Beimengungen zu betrachten.

Betrachtet man einen Querschnitt eines Leberläppchens mit schwacher Vergrößerung, so erkennt man die Leberzellenbalken als Stränge und schmale Blätter, die in radiärer Richtung von der Vena centralis gegen die Peripherie ausstrahlen (Fig. 270 und 275) und durch Seitenäste mit Nachbarbalken sich verbinden. Ein Lumen ist an solchen

Balken nur nach besonderer Fixierung zu sehen, auch durch Injektion des Kanalsystems vom Ductus hepaticus aus oder durch Golgis Methode, welche die Galle schwärzt, gelingt dessen Nachweis (besonders gut werden die Gallenkapillaren sichtbar, wenn man bei Tieren Indigokarmin reichlich in die Blutbahn bringt und auf dem Höhepunkt der Ausscheidung

Fig. 277.

Stück eines Querschnittes durch ein Leberläppchen eines Hingerichteten. 300mal vergrößert. Die Grenzen der Leberzellen waren an dem Präparat nicht zu sehen. Die schwarzen Punkte sind Verunreinigungen durch Silberniederschläge. Technik § 169.

tötet). Es zeigt sich dann, daß das Lumen der feinsten interlobulären Gallengänge sich direkt in die Leberläppchen fortsetzt und dort in der Achse der Leberzellenbalken gelegen ist. Das im Längsschnitt getroffene Lumen verläuft im Zickzack und ist mit kleinen Seitenästen besetzt (Fig. 277).

Mit diesen zwischenzelligen Seitenästen dürfen nicht verwechselt werden kleine Seitensprossen der Gallenkanälchen, die mit einer kleinen knopfförmigen Verdickung

enden. Der Knopf entspricht einer kleinen, in der Leberzelle befindlichen Vakuole, welche durch einen dünnen Kanal (den kleinen Seitensproß) mit dem Gallenkanälchen in Verbindung steht. Dieser Seitensproß kann als binnenzelliges Sekretkanälchen betrachtet werden. Es handelt sich hier zweifellos um vorübergehende, nur an gewisse Funktionsstadien gebundene Bildungen, um Sekrettropfen, die aus der Leberzelle in das Kanälchen übertreten. In die gleiche Kategorie gehören wohl jene, den Sekretkanälchen der Belegzellen ähnliche Figuren, die man bei Gallenstauungen in den Leberzellen findet.

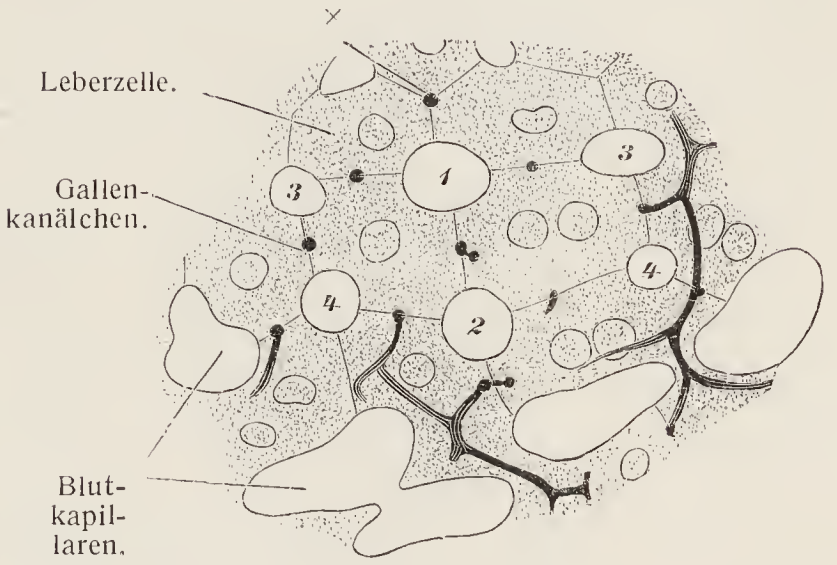

Fig. 278.

Feiner Durchschnitt durch eine Kaninchenleber mit injizierten Gallenkanälchen. 560 mal vergrößert. Die Zeichnung ist nicht schematisiert. Die Zelle rechts von dem bezeichneten Gallenkanälchen steht ebenso wie deren rechte Nachbarin mit vier Blutkapillaren (1, 2, 3, 4) in Berührung.
× Gallenkanälchen an der Kante einer Leberzelle.

Die Gallenkanälchen können da, wo mehrere Leberzellenbalken sich direkt berühren, durch Verbindung mit anderen Seitenästen echte Maschen bilden (Fig. 277).

Die Zahl der Maschen ist keineswegs so groß, wie man bei Betrachtung nicht sehr feiner Schnitte mit schwachen Vergrößerungen glauben möchte. Sehr häufig werden Maschen dadurch vorgetäuscht, daß die vielfach im Zickzack verlaufenden, mit Seitenästen versehenen Kanälchen sich in verschiedenen Ebenen überkreuzen. Man kann ganze Strecken von Durchschnitten, besonders von solchen, die quer durch ein Läppchen gehen, durchmustern, ohne eine einzige echte Masche zu finden.

Gallenkanälchen. Sämtliche, im Innern der Läppchen gelegenen Lumina heißen indessen nicht durch die Maschen, sondern auch durch Anastomosen, welche durch Verbindung benachbarter Leberbalken vermittelt werden (Fig. 277), unter sich zusammen und scheint an dicken Schnitten üppig verzweigt und gar nicht an die Leberbalken gebunden zu sein. Feine Schnitte ergeben aber, daß in der Hauptsache die Gallenkanälchen sich gerade so verhalten wie andere Drüsenlumina, d. h. daß Drüsenlumen (Gallenkanälchen) und Blutgefäß sich nicht berühren, sondern zwischen beiden eine Drüsenzelle oder nur ein Teil einer solchen eingeschaltet ist (s. S. 31). Man erkennt das am besten an feinen Schnitten, welche die Blutkapillaren der Quere nach getroffen haben (Fig. 278); dort sieht man auch deutlich, daß die Gallenkanälchen auf den Flächen, die Blut-

Das ganze System der Gallenkanälchen hängt

Fig. 279.

Leberzellen der Maus mit Plastosomenstruktur. Die stäbchenförmigen Gebilde sind teils längs, teils schief, teils quer durch den Mikrotomschnitt getroffen. Kaliumbichromatosmiumsäure, Färbung nach Altmann-Kuhl. 1000 mal vergrößert.

kapillaren an den Kanten der Leberzellen verlaufen; doch ist das nicht ausnahmslose Regel, man findet auch an den Kanten verlaufende Gallenkanälchen (Fig. 278 ×), ein Verhalten, das auch besonders beim Menschen zutrifft.

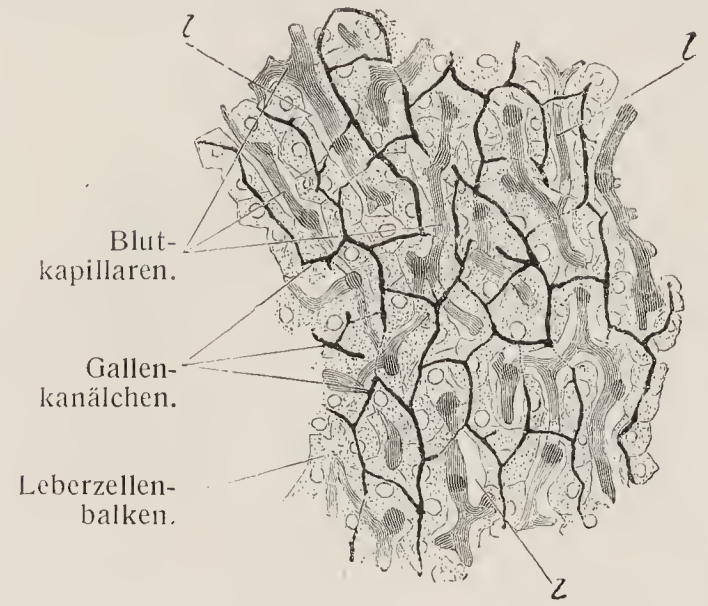

Fig. 280.

Aus einem Schnitte durch eine Kaninchenleber, deren Pfortaderkapillaren rot, deren Gallenkanälchen blau injiziert worden waren. 240 mal vergrößert. Die Leberzellen stehen auf dem Schnitte an beiden Seiten mit Blutkapillaren in Berührung. (An einzelnen Stellen hat sich die rote Leimmasse retrahiert, so daß Lücken *l* zwischen Leberzellen und Blutkapillaren entstanden sind.) Die etwas dunkleren Flecke der Blutkapillaren sind optische Querschnitte von Blutkapillaren, welche vertikal durch die Dicke des Schnittes verlaufen.

Die Leberzellen sind unregelmäßig vieleckige Gebilde, die einen, oft auch mehrere Kerne besitzen; eine Membran fehlt ihnen. Das Zytoplasma enthält in wechselnder Menge die verschiedenartigsten Einschlüsse: Plastosomen, die hier in Körnchen- oder Fadenform sehr deutlich nachweisbar sind, Pigment, Glykogen, sowie verschieden große Fettropfen, welch letztere bei saugenden Tieren und gut genährten Personen regelmäßig gefunden werden.

Die Größe der Zellen beträgt 18—26 μ. Auch bei den Leberzellen bestehen sichtbare Funktionsunterschiede. Im Hungerzustand nimmt die Zellgröße ab; das Zytoplasma bekommt ein mehr gleichmäßiges Aussehen; nach reichlicher Nahrungsaufnahme schwillt die Leberzelle erheblich an, besonders durch vermehrte Glykogenablagerung. Bei diesen Veränderungen des Aussehens spielen auch Umwandlungen im Plastosomenapparat eine sehr wichtige Rolle.

Fig. 281.

Stück eines Durchschnittes der Leber eines Hingerichteten. 300 mal vergrößert. Nach Technik § 29.

Die Leberzellen besitzen wie alle Drüsenzellen zwei physiologische Oberflächen (s. auch S. 31).

1. Die Angrenzung an die Gallenkanälchen,

2. die Angrenzung an die Blutkapillaren. Hierdurch sind sie zwischen das Blut und die Galle zwischengeschaltet.

Die alte viel bearbeitete Frage nach dem Anteil der Leberzellen an der Gallenbereitung kann noch nicht als entschieden gelten. Manche Beobachtungen sprechen dafür, daß gewisse Gallenbestandteile an den Leberzellen vorbei unmittelbar in die Gallenwege übertreten können.

Die Beziehungen der Leberzellen zu den Blutgefäßkapillaren weichen von denjenigen in anderen Drüsen ab und geben vielleicht eine

Erklärung für die Tatsache, daß der Stofftransport zwischen Blut und Leberzellen nicht nur einseitig, sondern wechselseitig vor sich gehen kann: die Leberzelle nimmt nicht nur Stoffe aus der Blutbahn auf, sie gibt solche auch wieder an das Blut ab.

Vor allem fehlt der Leberzelle eine Membrana propria; sie wird von den Gefäßkapillaren nur durch ganz spärliches Bindegewebe getrennt, das als „Gitterfasern“ (Fig. 281) eine Verstärkung der Kapillarwand darstellt. Ob innerhalb der Läppchen noch Lymphbahnen vorhanden sind, die dann zwischen den Drüsenzellen und der Kapillarwand liegen müßten, ist unsicher.

Die größeren Lymphgefäße begleiten die Pfortaderäste, setzen sich in perilobulär gelegene Lymphräume fort; auch die größeren Venen, von den Sammelvenen an, werden von Lymphgefäßen begleitet. Diese tiefen Lymphgefäße stehen mit einem engmaschigen Lymphgefäßnetze in vielfacher Verbindung, welches sich in der Leberkapsel befindet.

Fig. 282.
„Sternzellen“ nach Speicherung eines Farbstoffes (Diamingrün); aus der Leber einer weißen Maus. 500mal vergrößert. Technik § 64.

Die Wand der Blutgefäßkapillaren wird von platten Epithelzellen gebildet, zwischen denen keine Zellgrenzen nachgewiesen worden sind; um die Kerne herum ist das Zytoplasma reichlicher entwickelt. Die Kapillarepithelien sind in ganz außergewöhnlicher Weise befähigt, im Blute kreisende Substanzen zu speichern. Dann dehnt sich das Zytoplasma unter Fortsatzbildung in die den Leberzellen zugewandten Spalträume aus; es entstehen so die „Zellformen“, die als Sternzellen (v. Kupffer) bezeichnet werden (Fig. 282). Auch nach dem Lumen können sich Zellkuppen vorwölben. Bei sehr starker Beanspruchung lösen sich dann kernhaltige Rundzellen von der Kapillarwand ab und werden fortgeschwemmt. Die zurückbleibenden Teile schließen die Wand wieder ab.

Die Speicherung bezieht sich auf Mikronen (s. S. 124) und Ultramikronen; so findet man bei Erkrankungen Erythrozyten und deren Trümmer, Bakterien, Pigment, Fett und andere Einschlüsse in ihnen. Experimentell kann man die Ablagerung von Tusche und vielen Farbstoffen in ihnen erreichen (Fig. 282). Es scheint, daß die Kapillarwand auf diese Weise die Leberzellen vor einem Eindringen solcher Substanzen bewahrt.

Durch das geschilderte Verhalten unterscheiden sich die Leberkapillaren auffällig von anderen Blutkapillaren und werden mit den Retikulumzellen in Lymphknoten (s. S. 125), Milz (s. S. 129) und Knochenmark vergleichbar. Überall haben wir es mit im Stoffwechsel sehr stark beanspruchten Regionen zu tun. Wahrscheinlich steht die leichte Beladbarkeit der bezeichneten Zellverbände mit diesem Umstande in Zusammenhang.

Die Nerven der Leber bestehen vorzugsweise aus marklosen Nervenfasern, denen nur wenige markhaltige Nervenfasern beigemischt sind; sie versorgen die Leberkapsel und treten ins Innere der Leber mit den Lebergefäßen, deren Verästelungen sie folgen; nach Untersuchungen an Säugetieren endigen sie zum größten Teil an den Gefäßen, mit denen

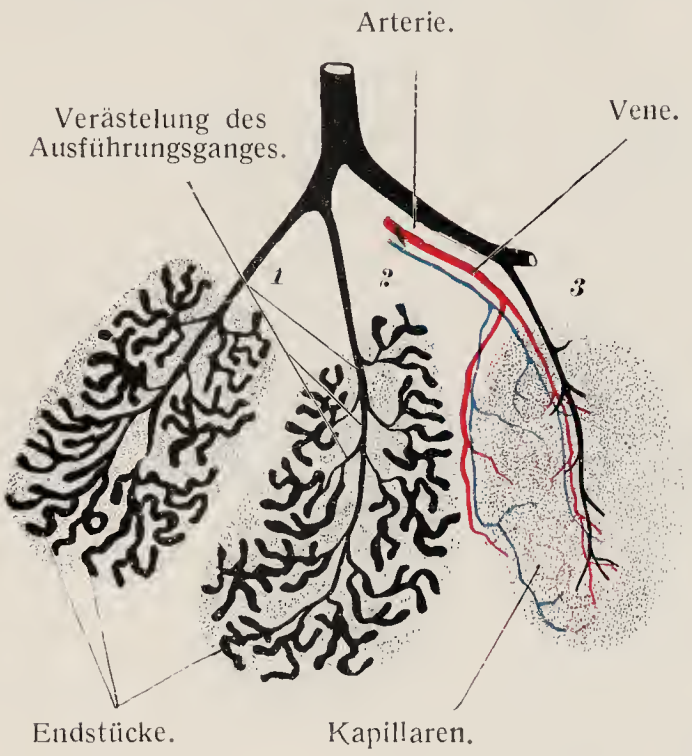

Fig. 283.

Schema einer gewöhnlichen tubulösen, zusammengesetzten Drüse. In Läppchen 3 sind nur die Verästelungen des Ausführungsganges, nicht aber die Endstücke gezeichnet.

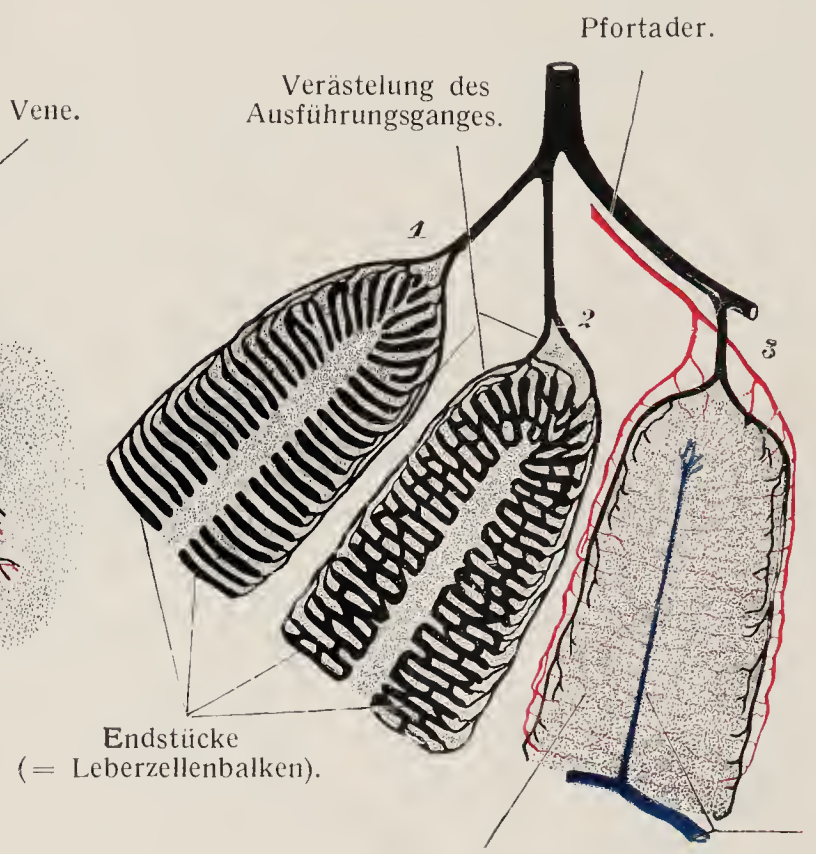

Fig. 284.

Schema der Leber. In Läppchen 1 ist nur die Richtung, in 2 die Verästelung der Endstücke eingezeichnet, in 3 sind nur die Ausführungsgänge angegeben.

sie bis in die Läppchen hineinziehen, zum geringeren Teile finden sie als sensible Fasern im interlobulären Gewebe und als sekretorische Fasern (bei der Taube beobachtet) zwischen den Leberzellen ihr Ende. Ganglienzellen finden sich im Verlaufe der Nerven in der Gallenblasenwand, ganz vereinzelt auch in den Nervenstämmen des interlobulären Bindegewebes.

Es ist zum Schlusse der Darstellung lehrreich, sich über die Abweichungen klar zu werden, die die Leber im Aufbau von anderen Drüsen unterscheiden lassen. Als Ausgangsform der Bildung muß eine tubulöse Drüsenform angenommen werden. Vergleichen wir aber die Leber mit typischen zusammengesetzten tubulösen Drüsen eingehend, so kommen die Unterschiede klar zutage:

1. In den anderen Drüsen sind die Endstücke gewunden (Fig. 283), in der Leber ziemlich gerade (Fig. 284).

2. In den anderen Drüsen verlaufen die Endstücke nach allen möglichen Richtungen und umgeben von allen Seiten die Verästelungen des Ausführungsganges, letztere sind somit innerhalb der Drüsenläppchen gelegen. In der Leber verlaufen

die Endstücke in bestimmter Richtung, und zwar gegen die Achse des Läppchens gekehrt; alle Verästelungen des Ausführungsganges liegen außerhalb der Drüsenläppchen (vgl. Fig. 283 und Fig. 284).

3. In den meisten anderen Drüsen hören die Endstücke blind auf, ohne miteinander zu anastomosieren, in der Leber hängen die Endstücke vielfach miteinander zusammen, sie bilden ein Netz (Fig. 285). Damit wird der Name Endstück hinfällig, denn blinde Enden sind in der Leber noch nicht mit Sicherheit konstatiert; statt „Endstück" sprechen wir deshalb bei der Leber von „Leberzellenbalken".

4. Bei den anderen Drüsen ziehen Arterie und Vene zusammen mit den Verästelungen des Ausführungsganges und liegen wie diese zum Teil innerhalb der Läppchen (Fig. 283,$_3$). Bei der Leber zieht die Pfortader (welche zum Teil der Arterie anderer Drüsen entspricht) mit den Verästelungen des Ausführungsganges und liegt wie diese außerhalb der Läppchen. Die Venen (V. hepatica) aber ziehen getrennt von den Pfortaderästen; ihr Anfang liegt innerhalb der Läppchen (Fig. 284).

Zu diesen relativ groben Unterschieden kommen noch feinere Differenzen:

5. Bei den anderen Drüsen wird das axiale Lumen der Endstücke im Querschnitt von vielen (6 oder mehr) Drüsenzellen umgeben (Fig. 285), bei der Leber nur von zwei Drüsenzellen (Fig. 286). Diese Differenz ist bedingt durch die relative

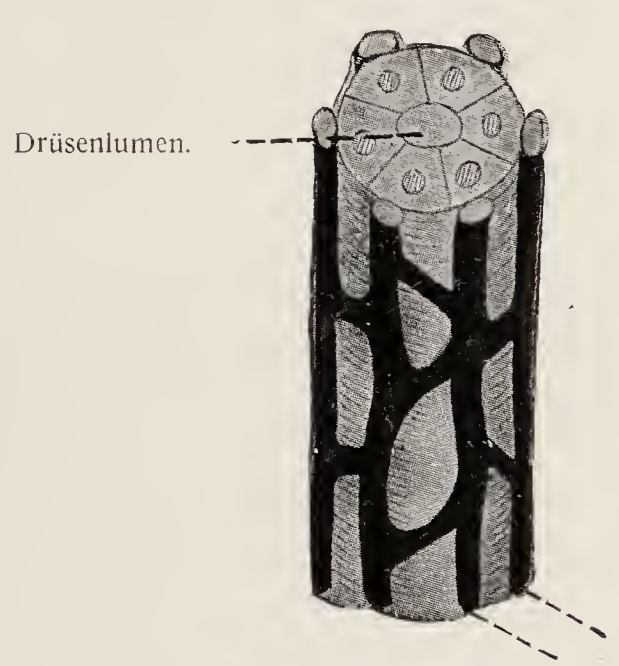

Fig. 285.

Schema eines Endstückabschnittes einer gewöhnlichen tubulösen Drüse.

Fig. 286.

Schema eines Endstückabhscnittes (= Leberzellen balken) der Leber. Die Verbindung mit Nachbarbalken ist hier nicht berücksichtigt.

Größe der Drüsenzellen (Leberzellen) einerseits und die bedeutende Enge des Drüsenlumens der Leber andererseits; es reichen eben zwei Leberzellen zur Lumenbegrenzung vollkommen aus.

6. Bei den anderen Drüsen erreicht jede Drüsenzelle nur mit einer Seite (Fig. 285), bei der Leber berührt jede Leberzelle mit mehreren Seiten Blutgefäße (Fig. 286), ein Umstand, der gleichfalls durch die Größe der Leberzellen bedingt wird.

Alle diese Eigentümlichkeiten würden den tubulösen Drüsencharakter der Leber nicht so sehr verhüllen, wenn noch eine weitere Differenz bestünde:

7. Bei den anderen Drüsen berühren die Zellen der Endstücke Zellen von Nachbarendstücken nicht direkt, sie sind vielmehr immer durch Bindegewebe (Membrana propria usw.) von diesen getrennt (vgl. z. B. Fig. 29), bei der Leber ist nur ein feines Bindegewebe (Fig. 281) vorhanden, es berühren sich vielfach die Zellen benachbarter Leberzellenbalken direkt und diese Berührungsflächen fassen zwischen sich ebenfalls ein Drüsenlumen. Fig. 287 möge zur Erläuterung dienen. Querschnitte von vier Leberzellenbalken sind gezeichnet. Der erste, aus den Zellen 1 und 2 bestehende, stößt direkt an den zweiten Balken, der aus den Zellen *a* und *b* besteht. 1 und 2 umschließen ein Drüsenlumen (I), ebenso *a* und *b*. An den Berührungsflächen zwischen 1 und *a* findet sich aber ebenfalls ein Lumen (II). Es stoßen also die Drüsenzellen der Leber nicht nur mit einer Fläche, sondern mit mehreren Flächen an Lumina; diese Lumina können durch Seitenzweige, die zwischen den Drüsenzellen verlaufen, miteinander in Verbindung stehen und bilden dabei förmliche Maschen. Die rechte Hälfte der Figur zeigt eine solche Masche, sie umgibt den Querschnitt

eines Gefäßes und kann deshalb vasozonale Masche genannt werden im Gegensatz zu Maschen, die eine einzelne Leberzelle umgürten und zytozonale Maschen heißen. Die Einrichtung, daß die Drüsenzelle der Leber von verschiedenen Seiten her von Drüsenlumina umfaßt wird, kommt auch an anderen Drüsenzellen vor, z. B. an den serösen Zellen der Speicheldrüsen, die von einem ganzen Astwerk von Sekretkanälchen umsponnen werden (Fig. 211). Wir können die Drüsenlumina der Leber direkt mit den Sekretkanälchen anderer Drüsen vergleichen. Während aber bei anderen Drüsen die Sekretkanälchen in ein großes axiales Hauptlumen münden, fehlen solche axiale Lumina im Bereich der Leberläppchen; die Gallenkanälchen münden an der Peripherie der Läppchen direkt in die interlobulären Gallengänge.

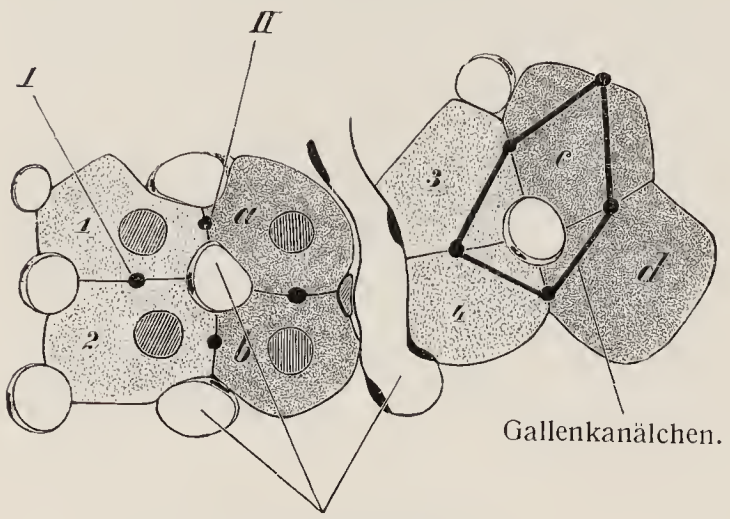

Fig. 287.

Stück eines Schnittes durch eine Kaninchenleber. 570mal vergrößert. Die Umrisse sind mit dem Zeichenapparat hergestellt; schematisiert sind die dunklen Kerne der Blutkapillaren und die verschiedene Abtönung der Leberzellenbalken. Der Schnitt geht durch die Leberzellenbalken 1, 2 und *a*, *b* derart, daß er die Drüsenzellen halbiert, die Balken 3, 4 und *c*, *d* dagegen gerade zwischen zwei Drüsenzellen getroffen hat, die Zellen 3, 4 und *c*, *d* zeigen dem Beschauer die Oberfläche.

Das Bauchfell.

Die freie Oberfläche des Bauchfelles wird von einer einfachen Lage platter, polygonaler Epithelzellen überzogen; diese Zellen bestehen aus oberflächlichen Teilen, sehr dünnen (bei Hund und Kaninchen mit einem feinen Härchensaum bedeckten) Platten, die genau aneinandergrenzen (Fig. 288 und 22), und den Kern einschließenden tieferen Teilen, die durch feine Ausläufer miteinander zusammenhängen. Die Größe der Platten wechselt je nach der Dehnung, der sie ausgesetzt sind. Die Vereinigung mit den unterliegenden Teilen (Bauchwand, Eingeweide usw.) erfolgt durch lockeres („subseröses“) Bindegewebe.

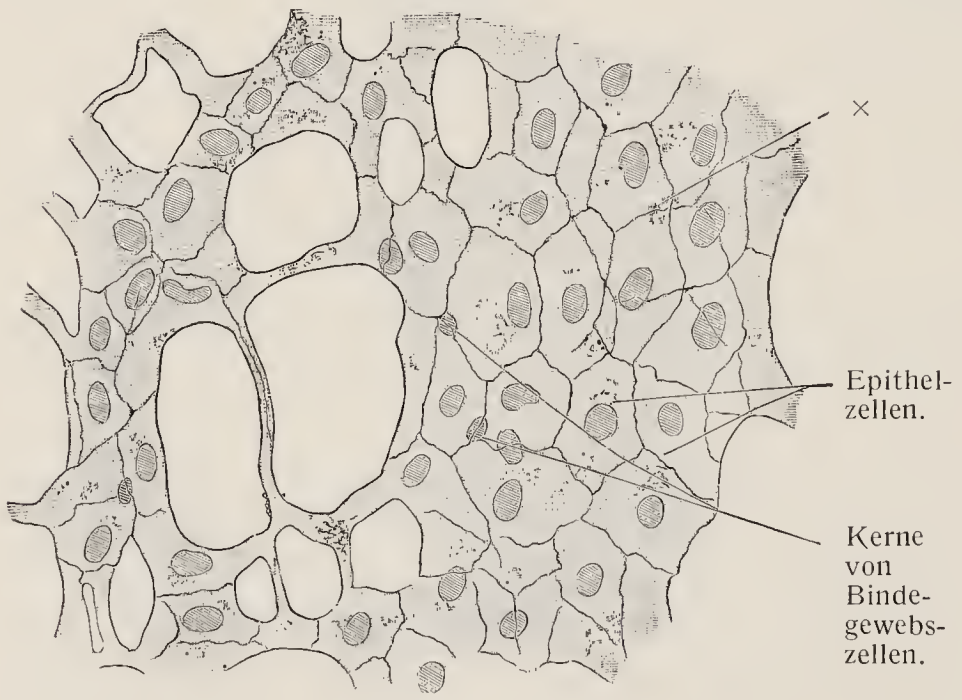

Fig. 288.

Stück des Omentum majus eines Kaninchens. 240mal vergrößert. Dicke und dünne Bindegewebsbündel bilden Maschen. Die wellige Streifung der Bündel ist an dem Xylolbalsampräparat nur undeutlich zu sehen. Bei × schimmern die Epithelzellen der anderen Seite durch. Technik § 189.

An freien Bauchfelllamellen (Gekröse, Netz) ist das Bindegewebe auf beiden Seiten von der Epithelschicht überkleidet; diese grenzt auch dort überall das Bindegewebe gegen die seröse Höhle ab, wo die gesamte Lamelle netzartig durchbrochen ist (Fig. 22, S. 24).

Das Bindegewebe enthält zahlreiche kollagene Fibrillenbündel und elastische Fasern; die Fibrillenbündel bilden am Omentum majus und in der Mitte des Omentum minus ein zierliches Netz mit polygonalen oder rechteckigen Maschen (Fig. 58, S. 60). Die elastischen Fasern sind in den tieferen Lagen des Bauchfelles, besonders am parietalen

Blatte, reichlich und stark entwickelt. An den gefäßfreien Stellen der Netze sind vielerorts Fibrozyten sehr spärlich, ja fehlen auf große Strecken hin ganz. Hier sind dann die Deckzellen die einzigen zelligen Elemente.

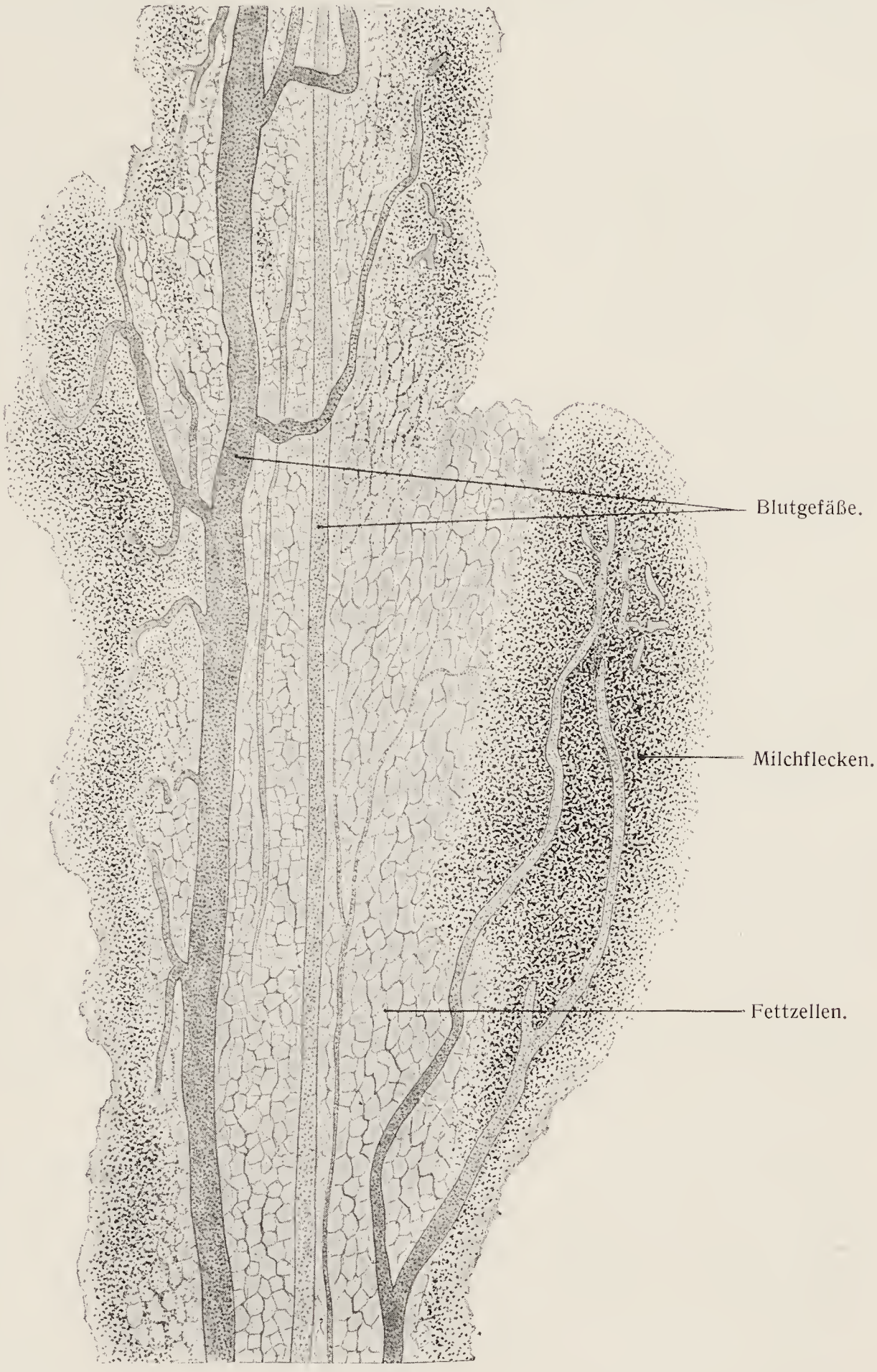

Fig. 289.

Aus dem Omentum majus eines Kaninchens. „Milchflecken“ nach ausgiebiger Speicherung von Trypanblau. 40mal vergrößert. Technik § 190.

Das subseröse Gewebe besteht aus lockerem Bindegewebe, vielen elastischen Fasern und Fett in sehr verschiedenen Mengen; es ist da, wo das Bauchfell leicht verschieblich ist, reichlich vorhanden, auf der Leber und dem Darme aber derart reduziert, daß nicht mehr als eine

besondere Schicht nachweisbar ist. An einzelnen Stellen, z. B. im Lig. uteri latum, finden sich reichlich Züge glatter Muskelfasern.

Blutgefäße und Nerven sind spärlich vorhanden, letztere enden zum Teil in Lamellenkörperchen (S. 190). Lymphgefäße finden sich in den oberflächlichen und tiefen Schichten des Bauchfelles (vgl. ferner S. 24 „Stomata“).

Wie allgemein im Körperbindegewebe, so wechselt auch in den serösen Häuten der Zellreichtum des Bindegewebes ungemein stark. Im großen und kleinen Netz, auch an anderen mechanisch weniger beanspruchten Teilen der Serosa liegen vorwiegend, den Gefäßen angeschlossen, größere und kleinere Zellhaufen, die sogenannten Milchflecken (an diesen Stellen weist die sonst ganz durchsichtige Membran eine leichte, milchige Trübung auf).

Diese Zellhaufen sind der sichtbare Ausdruck von Reaktionen des ortsständigen Bindegewebes auf wechselnde Reize. Solche Reize sind wahrscheinlich durch Abbaustoffe gegeben, die aus der Wandung der serösen Höhle in die seröse Flüssigkeit abgegeben werden. Anscheinend wechselt die Zahl und die zellige Zusammensetzung dieser Reaktionsherde während des Lebens.

„Junge“ Milchflecken bestehen aus Fibrozyten und in wechselnder Zahl zwischen daneben gelagerten Histiozyten und basophilen Rundzellen. Verstärkt man den physiologischen Reizzustand der Serosa durch intraperitoneale Injektionen, so treten in den Milchflecken, wahrscheinlich lokal gebildete, Granulozyten hinzu. Auch vermehren sich Histiozyten und basophile Rundzellen unter dem Einfluß von Fremdstoffen und speichern solche Fremdstoffe in stärkerem Maße auf.

Bringt man einem lebenden Tier einige Kubikzentimeter chinesische Tusche in die Bauchhöhle, so ist dieselbe schon nach wenigen Stunden von den Zellen der Milchflecken gespeichert. Auch beim Eindringen von Bakterien in die Bauchhöhle beteiligen sich diese Zellen an der Bekämpfung des Schadens in äußerst reger Weise.

In „älteren“ Milchflecken lagert sich in den Stammzellen (Fibrozyten) in zunehmendem Maße Fett ab, so daß mehr und mehr Fettläppchen entstehen. Diese Erscheinung läuft der ähnlichen Bildungsweise des subkutanen Fettgewebes und der Umwandlung des roten Knochenmarkes in Fettmark parallel.

Durch alle diese Erscheinungen erweisen sich die serösen Membranen als dem allgemeinen Körperbindegewebe enge zugehörig. Sie sind ein Teil desselben und in ihren Besonderheiten aus der besonderen Lagebeanspruchung heraus zu verstehen.

VI. Atmungsorgane.

Die Schleimhaut der Luftwege (respiratorischer Teil der Nasenhöhle [s. Geruchsorgan], Nasenrachenraum, Kehlkopf, Luftröhre, Bronchien) zeigt (mit Ausnahme der Endabschnitte des Respirationssystems) gewisse gemeinsame Merkmale. Überall findet sich Flimmerepithel, dessen Wimperstrom der Außenwelt zugekehrt ist; die ganze Schleimhaut besitzt eine schleimig-feuchte Oberfläche trotz der austrocknenden Wirkung des Luftstromes — die Feuchtigkeit wird durch zahlreiche

Becherzellen und Schleimdrüsen garantiert, die sich hier allenthalben finden. Im übrigen verhält sich die Schleimhaut in den einzelnen Abschnitten des Respirationstraktus je nach den besonderen Anforderungen verschieden, wobei aber die oben S. 212 angegebenen allgemeinen Regeln eingehalten werden.

Der Kehlkopf.

Die Schleimhaut des Kehlkopfes ist eine Fortsetzung der Rachenschleimhaut und besteht, wie diese, aus Epithel und einer Tunica propria. Die Submukosa, die sich histologisch hier nicht scharf von der Schleimhaut sondern läßt, heftet die Schleimhaut ziemlich straff an die unterliegenden Teile (an vielen Stellen Knorpel) an. Dadurch wird eine Einfaltung der Schleimhaut vermieden, ein Offenbleiben des Lumens gewährleistet.

Nicht überall im Kehlkopf — wenn auch im größten Teil — findet sich das mehrreihige (S. 27) Flimmerepithel: an der laryngealen Fläche der Epiglottis (in Fortsetzung des gleichartigen Verhaltens der pharyngealen Fläche dieses Teiles) und an den Stimmfalten, Plicae vocales (in Anpassung an die hier bei der Stimmgebung vorliegenden Bedürfnisse), findet sich geschichtetes Plattenepithel.

Dieses enthält an der Epiglottis gelegentlich Geschmacksknospen (s. Geschmacksorgane).

Die Tunica propria besteht aus zahlreichen elastischen Fasern und aus fibrillärem Bindegewebe, welches sich bei Tieren an der Epithelgrenze zu einer Membrana propria verdichtet. Die T. propria ist Sitz einer wechselnden Menge von Lymphozyten; in der Schleimhaut des Ventr. laryngis (Morgagni) finden sich sogar Solitärknötchen (S. 128). Man bezeichnet diese Gruppen lymphatischen Gewebes geradezu als Tonsilla laryngea. Papillen besitzt die Schleimhaut hauptsächlich im Bereiche des geschichteten Pflasterepithels; am freien Rande und an der Unterfläche der Stimmfalte sind die Papillen zu Längsleisten verschmolzen. Die Submukosa enthält gemischte Drüsen von 0,1—1 mm Größe; besonders drüsenreich sind die Taschenfalten, die Mitte der Stimmfalten ist dagegen eine gewisse Strecke vom freien Rande aus drüsenlos.

Die Taschenfalten enthalten oft (in ca. 50%) kleine, ca. 1 mm große, elastische Knorpelstücke, ebensolche (2—3½ mm) finden sich zuweilen im vorderen Ende der Stimmfalten.

Die Knorpel des Kehlkopfes bestehen meist aus hyalinem Knorpel, welcher zum Teil die Eigentümlichkeiten des Rippenknorpels (s. S. 68) zeigt. Dahin gehören Schildknorpel, Ringknorpel, der größte Teil der Gießbeckenknorpel und oft die Cartilagines triticeae. Aus elastischem (Netz-) Knorpel bestehen dagegen der Kehldeckel, die Cart. cuneiformes (Wrisbergi), die Cart. corniculatae (Santorini) und (nicht immer) der mediane Teil des Schildknorpels; ferner Spitzen und Processus vocales der Gießbeckenknorpel. Faserknorpelig sind zuweilen die Cartilagines triticeae. Zwischen dem 20. und 30. Lebensjahr beginnt eine (vorwiegend enchondrale) Verknöcherung des Schild- und Ringknorpels. Beim Weibe und bei Kastraten bleibt der mediane Teil des Schildknorpels meist von der Verknöcherung frei.

Der Kehlkopf ist reich an Blutgefäßen und Nerven. Erstere bilden mehrere (2—3) der Fläche nach ausgebreitete Netze, welchen ein dicht unter dem Epithel gelegenes Kapillarnetz folgt. Auch die Lymphgefäße bilden zwei der Fläche nach ausgebreitete, miteinander zusammenhängende Netze, von denen das oberflächliche aus engeren Gefäßen besteht und unter dem Blutkapillarnetze liegt.

Die Nerven enthalten in ihrem Verlaufe Ganglien von mikroskopischen Dimensionen und bilden ein tiefes und ein oberflächliches Geflecht. Die marklosen Nerven enden zum Teil subepithelial, entweder als Endbäumchen, deren Zweige mit Verdickungen versehen sind, oder in Endkolben, zum Teil intraepithelial in freier Verästelung und in Geschmacksknospen (s. Geschmacksorgan). Unterhalb der Stimmfalten fehlen supepitheliale Nervenenden und Knospen, dagegen sind viele intraepitheliale Nervenfasern vorhanden, die einzelne Geschmackszellen umspinnen.

Die Luftröhre.

Die flimmernde Schleimhaut der Luftröhre ist ebenso gebaut wie diejenige des Kehlkopfes; ein Unterschied besteht nur insofern, als die elastischen Fasern sich zu einem dichten Netzwerke mit vorwiegend longitudinaler Faserrichtung ausbilden. Dieses Netz ist dicht unter dem Epithel über den gemischten Drüsen gelegen. Die Knorpel sind hyalin; die Hinterwand der Luftröhre wird durch eine Lage quer verlaufender glatter Muskelfasern, die ihrerseits noch meistens von einer längsverlaufenden Lage glatter Muskelfasern bedeckt ist, gebildet. Die Drüsen der Hinterwand sind durch ihre Größe (2 mm) ausgezeichnet; sie durchbohren nicht selten die Muskeln, so daß sie zum Teil hinter diesen gelegen sind.

Blut-, Lymphgefäße und Nerven verhalten sich wie im Kehlkopfe; die an den glatten Muskelfasern der Trachea endigenden Nervenfasern sind marklos und stammen von den Nervenzellen der kleinen (sympathischen) Ganglien, die sensiblen Nervenfasern sind markhaltig und wahrscheinlich cerebro-spinaler Herkunft (Vagus).

Die Bronchen und die Lungen.

Die Lungen können formal als tubulo-alveoläre zusammengesetzte Drüsen betrachtet werden, an denen wir, wie bei allen Drüsen, ausführende und sekretorische (d. h. hier respiratorische) Abschnitte unterscheiden. Die aus- bzw. zuführenden Abschnitte werden durch Kehlkopf, Luftröhre und deren Äste, die Bronchen, dargestellt. Jeder Bronchus verzweigt sich innerhalb der Lunge in immer kleiner werdende Seitenäste, wobei das Kaliber allmählich abnimmt; so löst sich jeder Bronchus in feine Ästchen auf, die nirgends miteinander anastomosieren und bis zu einem Durchmesser von 0,5 mm den Charakter als Ausführungsgänge beibehalten. Von da an beginnt der respiratorische Abschnitt. An der Wand der kleinen Bronchialäste treten halbkugelige Ausbuchtungen auf, die Alveolen, die vereinzelt und unregelmäßig stehen. Solche Bronchialäste heißen Bronchioli respiratorii. Diese teilen sich in weitere kleinere Äste, in deren Wandung die Zahl der ansitzenden Alveolen allmählich häufiger wird (was in dem Schema Fig. 290

nicht berücksichtigt ist) und gehen in Alveolengänge über, welche sich von den Bronchioli nur dadurch unterscheiden, daß sie ringsum mit Alveolen besetzt sind. Die Alveolengänge teilen sich unter rechtem oder spitzem Winkel und gehen ohne scharfe Grenze in die etwas erweiterten blinden Alveolensäckchen (Endbläschen) (schlechter „Infundibula“) über, deren Wandung dicht mit Alveolen besetzt ist.

Zwischen Alveolengang und Alveolensäckchen noch einen besonderen Abschnitt als Atrium zu unterscheiden, scheint mir überflüssig; er ist an guten Ausgüssen der menschlichen Lunge nicht zu unterscheiden und auch bei Tieren inkonstant. Das System eines anfangenden Bronchiolus respiratorius mit allen Verzweigungen samt den Alveolargängen und Alveolensäckchen nennt man auch einen Acinus (was, da

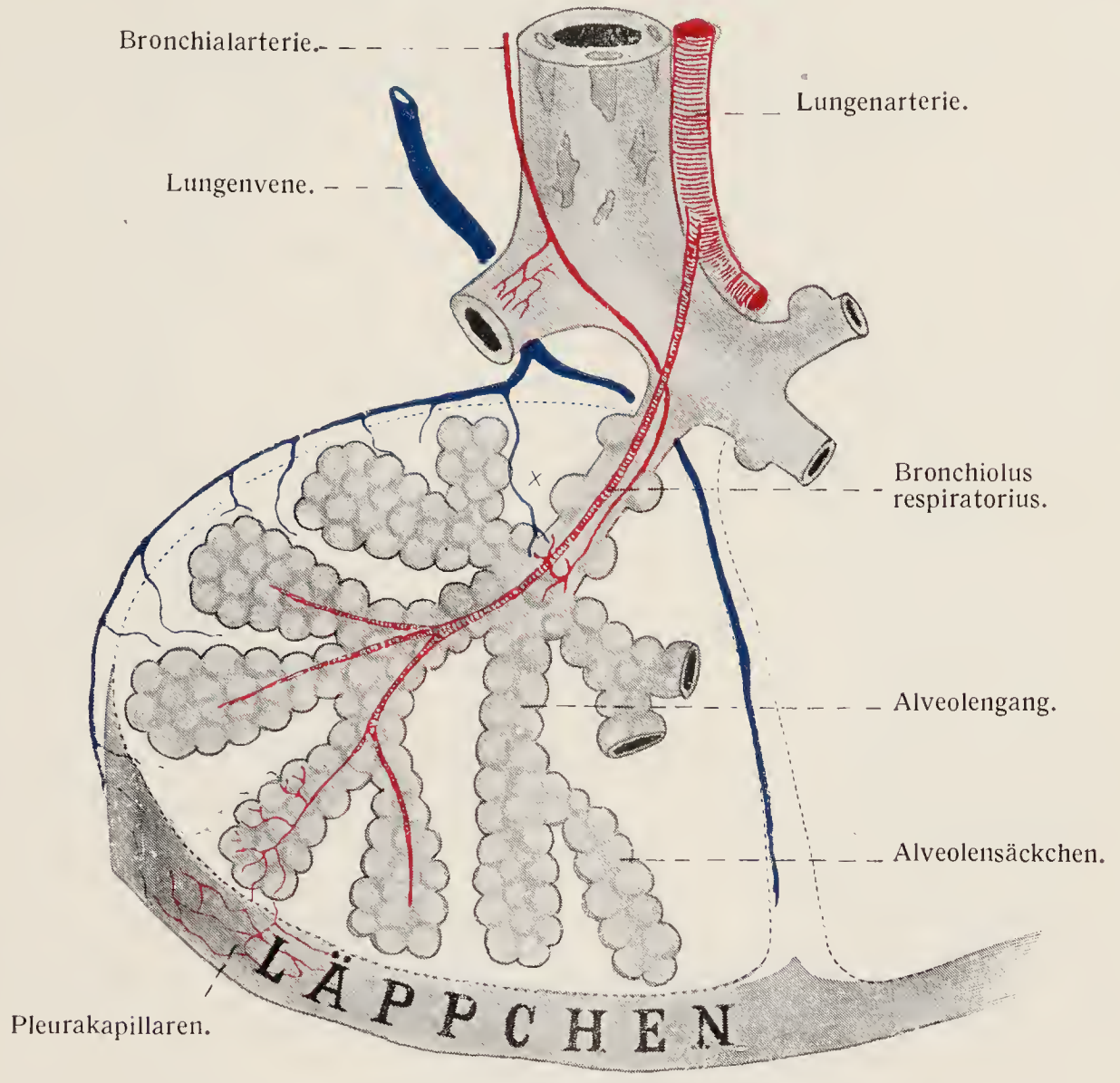

Fig. 290.

Schema der Endverästelung des menschlichen Bronchialbaumes und seiner Blutgefäße. × Lungenvene, Blut aus Bronchialgefäßen aufnehmend.

der Name Acinus [Beere] schon für die Endstücke von Drüsen in Gebrauch ist und da hier eine Beerenform nicht vorliegt, als keine glücklich gewählte Bezeichnung zu gelten hat).

Jede Alveole ist gegen das Alveolensäckchen offen — man nennt diese weite Öffnung Basis; außerdem bestehen noch Verbindungen mit Nachbaralveolen durch eine sehr wechselnde Anzahl feiner Kanäle, sogenannte Poren (Fig. 293 B).

Der ganze respiratorische Abschnitt wird durch Bindegewebe in 0,3—3 qcm große Läppchen geteilt. Sämtliche ausführenden Abschnitte liegen bis zu einem Durchmesser von 1,5—1 mm herab zwischen den Läppchen, interlobulär.

Der feinere Bau der Bronchen und der größten Bronchialäste unterscheidet sich nicht von jenem der Luftröhre. Allmählich aber treten Modifikationen auf, welche sich zuerst an den Knorpeln und an der Muskulatur äußern. Die Knorpel bilden bald keine C-förmigen Ringe mehr, sondern sind unregelmäßige, an allen Seiten der Bronchialwand gelegene Plättchen geworden. Sie nehmen mit der Abnahme des Durchmessers der Bronchialäste an Größe und Dicke ab und hören an den feineren Bronchialästen (von 1 mm Durchmesser) ganz auf. An vielen Stellen ist der Knorpel nicht hyalin, sondern elastisch. Die glatten Muskeln bilden eine den ganzen Umfang des Rohres umgreifende Ringfaserlage, welche nach innen von den Knorpeln gelegen ist. Die Dicke der Muskellage nimmt mit dem Durchmesser der Bronchialäste ab; es sind jedoch selbst an den Alveolengängen noch Muskelfasern vorhanden. Dagegen fehlen sie an den Alveolensäckchen. In diesen spielt sich der Atmungsvorgang ab; deshalb ist hier die Wanddicke auf das Äußerste vermindert.

Die Schleimhaut der kleineren Bronchen ist in Längsfalten gelegt und besteht aus einem mehrreihigen, mit Becherzellen untermischten Flimmerepithel, das in den feineren Bronchialästen allmählich einreihig wird, einer Membrana propria von wechselnder Dicke und einer bindegewebigen Tunica propria. Letztere enthält ein von zahlreichen längsverlaufenden, elastischen Fasern gebildetes Netzwerk und weiße Blutzellen in sehr wechselnder Menge. Zuweilen kommt es auch hier zur Bildung von Solitärknötchen, von deren Kuppe aus weiße Blutzellen durch das Epithel in das Bronchialrohr wandern. So weit die Knorpel reichen, oft noch weiter, enthält die Schleimhaut verästelte, gemischte Drüsen, deren Körper unter der Muskelhaut, oft sogar außerhalb der Knorpelspangen, ihren Sitz haben (Fig. 291, oben).

Sie sind in den größeren Bronchen in großer Menge vorhanden und hören erst bei Beginn der respiratorischen Bronchiolen auf; ihre Ausführungsgänge münden, die Muskelhaut durchbohrend, in trichterförmige Grübchen, die mit Flimmerepithel ausgekleidet sind.

Nach außen von den Knorpeln befindet sich eine aus faserigem Bindegewebe und elastischen Fasern bestehende Faserhaut, welche den ganzen Bronchialast und die mit diesem verlaufenden Gefäße und Nerven umhüllt.

Der feinere Bau der respiratorischen Abschnitte unterscheidet sich, nachdem Knorpel und Drüsen sich allmählich verloren haben, vorzugsweise durch die Beschaffenheit des Epithels.

Die den kleinsten Bronchialästen folgenden Bronchioli respiratorii tragen anfangs noch ein einreihiges Flimmerepithel, im weiteren Verlaufe verlieren sich die Flimmerhaare, die Zellen werden kubisch, und es tritt zwischen diesen eine zweite Art von Epithelzellen in Form von verschieden großen, dünnen, kernlosen Platten auf. Ein solches von Platten und einzelnen oder kleinen Gruppen kubischer Zellen gebildetes Epithel heißt respiratorisches Epithel. Dabei erfolgt der Übergang des kubischen Epithels in das respiratorische Epithel nicht mit scharfer Grenze, sondern in der Art, daß an der einen Seite des Bronchiolus kubisches, an der anderen Seite respiratorisches Epithel sich befindet, oder daß Gruppen kubischer Zellen von respiratorischem Epithel umgeben werden und umgekehrt. Die Bronchioli respiratorii enthalten somit

gemischtes Epithel (Fig. 292 und 293 A). Indem das respiratorische Epithel immer mehr an Ausdehnung gewinnt, und die großen Gruppen kubischer Zellen immer seltener werden, geht das Epithel der Bronchiolen in dasjenige der Alveolengänge über.

Das Epithel der Alveolengänge und der Alveolen ist dasselbe wie das respiratorische Epithel der Bronchiolen. Wie die Entwicklungs-

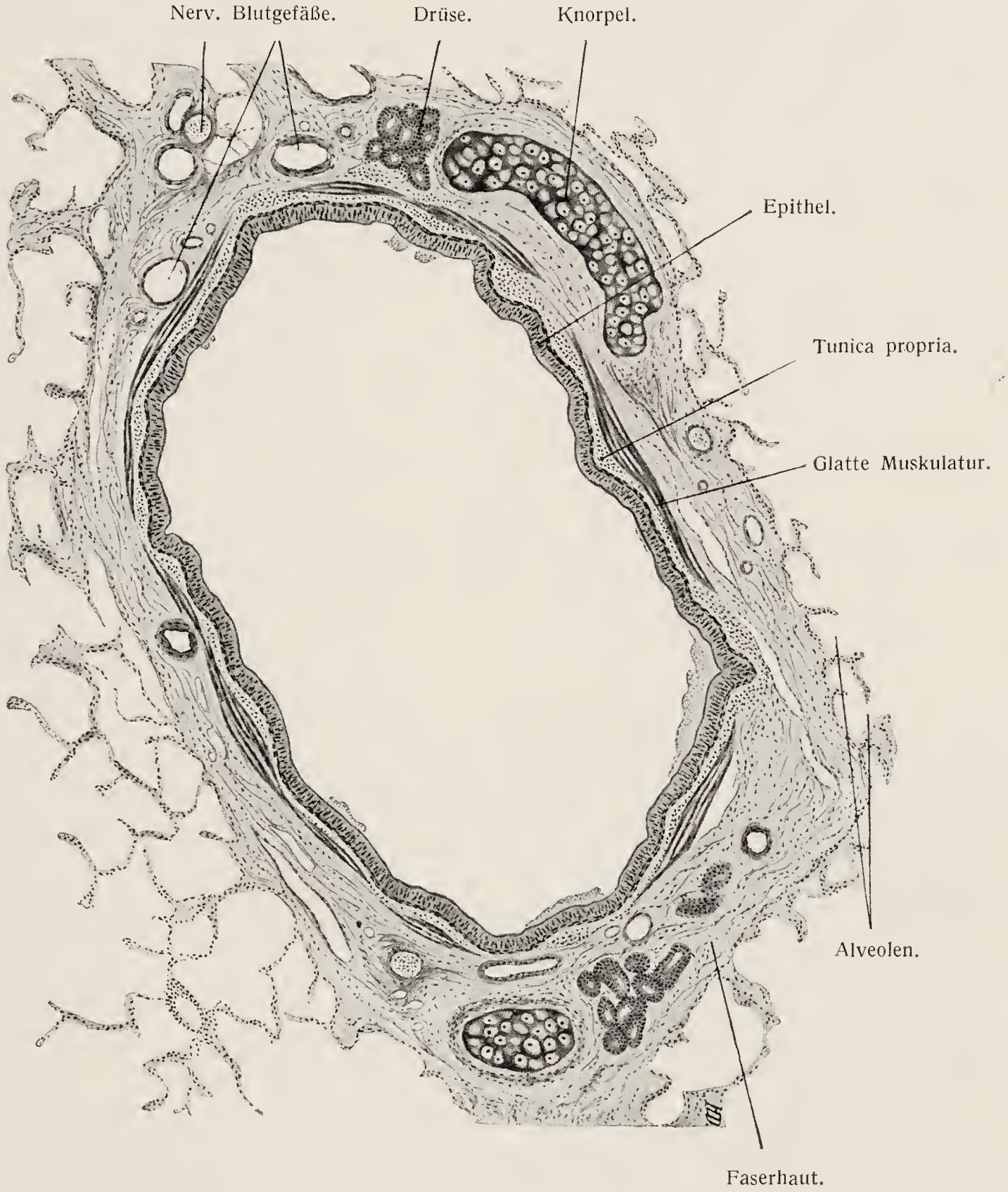

Fig. 291.

Querschnitt eines 2 mm dicken Bronchialastes eines Kindes. 30mal vergrößert. Technik § 192.

geschichte lehrt, gehen die kleineren kernlosen Platten aus ebenfalls kubischen Epithelzellen hervor, und zwar nehmen diese die platte Gestalt durch die Atmung, d. h. durch die dabei sich vollziehende Ausdehnung der Alveolenwand an. Die größeren Platten sind durch nachträgliche Verschmelzung mehrerer kleiner entstanden. Die Alveolen älterer Feten und totgeborener Kinder sind nur von kubischen Zellen ausgekleidet.

Die Wandung der Alveolengänge wird von den schon erwähnten Muskelfasern reifenartig umgeben; die Muskelfasern stehen nur mit den Basen der Alveolen in Verbindung, lassen den Alveolengrund selbst frei. Das spärliche Bindegewebe der Alveolenwand enthält viele elastische Fasern. Diese sind an den Alveolengängen zirkulär angeordnet; an der Eingangsstelle („Basis") der Alveole bilden die elastischen Fasern einen dicken Ring, während feine geschlängelte Fäserchen in der ganzen Wandung der Alveole vorkommen (Fig. 294). Indem die elastischen Ringe benachbarter Alveolen an den Berührungspunkten miteinander verwachsen, bilden sie die Alveolensepta.

Dieser Reichtum an elastischen Fasern ermöglicht es, daß die Alveole bei der Inspiration sich um das Dreifache ihres Durchmessers erweitert und bei der Exspiration zu ihrem ursprünglichen Durchmesser (0,1—0,3 mm) wieder zurückkehrt. An der Grenze gegen das Lungenepithel löst sich das Bindegewebe in ein Netz feiner Gitterfasern (S. 44, 273) auf. Auch die bis in die Alveolengänge nachgewiesene Muskulatur dürfte für die exspiratorischen Bewegungen wichtig sein.

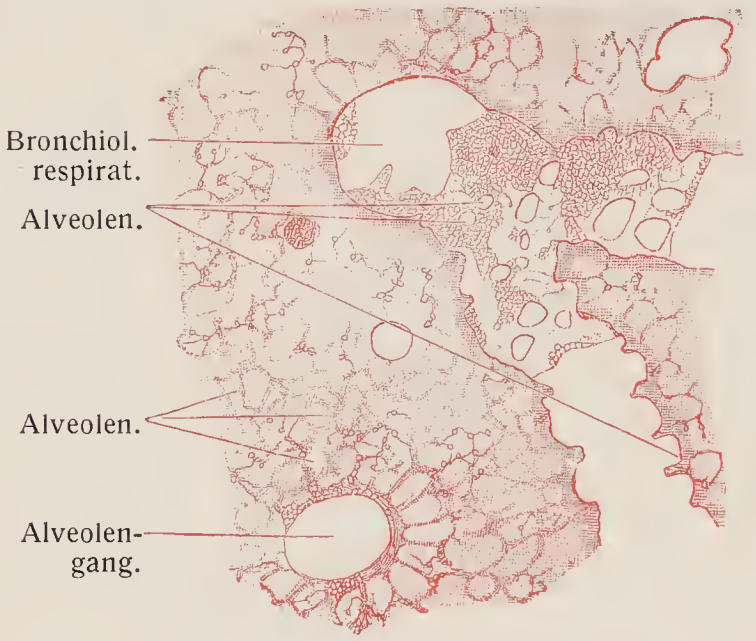

Fig. 292.

Stück eines Schnittes durch die Lunge eines erwachsenen Menschen. 50mal vergrößert. Der Bronchiolus respiratorius teilt sich nach rechts in zwei Äste. Eine Strecke weit ist auch seine untere Wand in den Schnitt gefallen. Man sieht hier die Eingänge in die Alveolen von oben her; in dem unteren Aste sieht man die Alveolen von der Seite. Das Epithel des Bronchiolus ist ein gemischtes. Die epitheliale Auskleidung der Alveolen ist bei dieser Vergrößerung nur zum Teil sichtbar. Technik § 193.

Das zwischen den Lungenläppchen befindliche interlobuläre Bindegewebe ist der Träger der größeren Blut- und Lymphgefäße und enthält außer feinen, elastischen Fasern und Bindegewebszellen beim Erwachsenen schwarze Pigmentkörnchen und kleinste Kohlenteilchen, die durch die Einatmung dorthin gelangt sind. Bei Kindern ist das interlobuläre Bindegewebe reichlicher entwickelt, die Abgrenzung in Läppchen also deutlicher.

Die Oberfläche der Lungen wird von der Pleura visceralis überzogen; diese besteht aus Bindegewebe, zahlreichen feinen, elastischen Fasern, Bündeln glatter Muskelfasern und ist an der freien Oberfläche von einer einfachen Schicht platter, polygonaler Epithelzellen überkleidet. Die gleichgebaute Pleura parietalis ist nur ärmer an elastischen Fasern und Muskulatur.

Die Blutgefäße der Lungen lassen zwei Systeme unterscheiden: 1. das respiratorischen Zwecken dienende System der Arteriae und Venae pulmonalis; 2. das System der Arteriae und Venae bronchiales. 1. Die Äste der Art. pulmon. dringen in den Lungenhilus ein und laufen an der Seite der Bronchialäste in die Läppchen zu den Bronchiolen, Alveolengängen und Alveolensäckchen, wo sie sich in ein sehr engmaschiges Kapillarnetz auflösen, das dicht unter dem respiratorischen Epithel der Bronchioli respiratorii, der Alveolengänge und der Alveolen gelegen ist und mit einem unter der Pleura pulmonalis gelegenen, weitmaschigen Kapillarnetz zusammenhängt. Die Lungenvenen entstehen am Grunde je eines Alveolus (Fig. 295), nehmen an der Lungenoberfläche Venen aus den Kapillaren der Pleura auf und sammeln sich zu

Stämmchen, die an der Peripherie der Läppchen verlaufen und erst später an die Seite der (größeren) Bronchialäste herantreten. 2. Die Arteriae bronchiales versorgen die Bronchialverästelungen bis zu den Bronchioli respiratorii und speisen ein tiefes, für Drüsen und

Fig. 293.

Stücke von Schnitten durch die Lunge des Menschen. 240mal vergrößert. A Gemischtes Epithel eines Bronchiolus respiratorius. B Alveolen bei verschiedener Einstellung gezeichnet. Der Rand der Alveole ist dunkel gehalten; man sieht, daß er von demselben Epithel überzogen ist, wie der (helle) Grund der Alveole; die Kerne der Zellen sind nicht sichtbar. Technik § 193.

Muskeln und ein oberflächliches für die Tunica propria bestimmtes Kapillarnetz; auch die Wandungen der Lungenarterien und -venen, die Glandulae lymphaticae bronchiales sowie die Pleura pulmonalis erhalten Äste von den Bronchialarterien. Die Venae bronchiales ergießen ihr Blut zum Teil in Lungenvenen (Fig. 290 ×), zum Teil in das Gebiet der Vena azygos. Zwischen Lungen- und Bronchialarterien bestehen stärkere und feinere Anastomosen. Das außerordentlich engmaschige Kapillarnetz der Alveolenwand besitzt eine äußerst feine Kapillar-

Fig. 294.

Durchschnitt der Lunge eines Kaninchens. 220mal vergrößert. Färbung elastischer Fasern. Technik § 194.

wand, deren Zellkerne der respiratorischen Fläche abgewandt sind. Nach neueren Untersuchungen beherbergt das die Kapillaren umgebende Bindegewebe adventitielle Bindegewebszellen.

Von Lymphgefäßen kennen wir ein oberflächliches und ein tiefes Netz; das gut entwickelte, unter der Pleura pulmonalis gelegene, oberflächliche Netz hängt mit regellos unter der Pleura verteilten, erbsengroßen Lymphknoten zusammen und mündet mit mehreren klappenführenden Stämmchen in die bronchialen Lymphknoten. Das in dem interlobulären Bindegewebe befindliche weitmaschige tiefe Netz sammelt die Lymphgefäße der Bronchialschleimhaut und der Blutgefäßwände; aus diesen gehen klappenführende Stämmchen hervor, welche, mit den Bronchialästen verlaufend, am Hilus austreten und dort in die Bronchiallymphknoten münden.

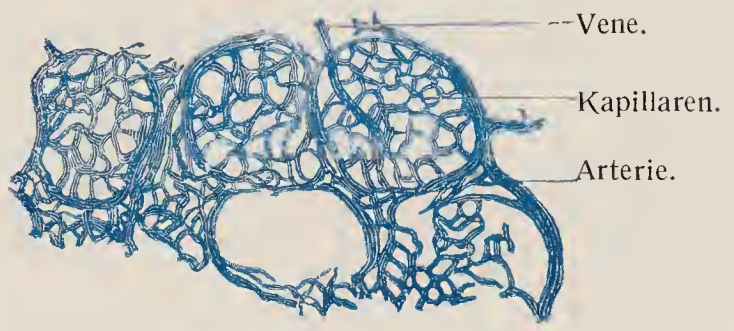

Fig. 295.

Aus einem Schnitte durch die von der Art. pulmonalis aus injizierte Lunge eines Kindes. 80mal vergrößert. Von den fünf gezeichneten Alveolen sind die drei oberen vollkommen injiziert. Technik § 195.

Ähnlich wie in der Trachea kommen auch in den Bronchen an vielen Stellen Gruppen sympathischer Ganglienzellen vor; im Verein mit von außen zutretenden sympathischen und parasympathischen (Vagus) Fasern bilden sie den Plexus pulmonalis. Dieser reguliert die Blutgefäße und vor allem die glatte Muskulatur der Bronchiolen und Alveolargänge, die sich bei Erregung der parasympathischen Fasern zusammenziehen, bei Erregung der sympathischen dagegen erschlaffen.

Zahlreiche markhaltige sensible Nerven, die in der Pleura parietalis mit Lamellen- und vielen Golgi-Mazzonischen Körperchen in Verbindung stehen, aber auch frei enden, dürften in der Bahn des Vagus zum Gehirn laufen.

VII. Harnorgane.

Die Nieren.

Der typische Aufbau der Niere wird am besten an sogenannten Isolationspräparaten (s. Technik § 196) klar, die einzelne Kanälchen oder Teile von solchen zur Anschauung bringen; wir besprechen deshalb zuerst die Zusammensetzung des einzelnen Nephrons, danach die Einordnung in den Gesamtaufbau der Niere.

Jede Niere ist aus einer bestimmten Anzahl (beim Menschen 1—2 Millionen) von untereinander gleichgebauten Nephronen zusammengesetzt, welche durch ihre Beziehungen zu einem abführenden Kanalsystem einerseits (Sammelrohrsystem, Nierenkelche, Nierenbecken, Harnleiter), zu dem Blutgefäßsystem andererseits zu dem Gesamtorgan zusammengefaßt sind.

Das Nephron.

An jedem Nephron (Fig. 296, 297) unterscheiden wir (in der Richtung, in der der Harn fließt, geordnet):

1. Das Nierenkörperchen (Malpighisches Körperchen, das aus dem Glomerulus und der Bowman-Müllerschen Kapsel besteht

2. Das Nierenkanälchen, an dem eine Reihe von Abschnitten unterschieden werden muß:

a) Das Hauptstück, dessen Verlauf und Anordnung eine Pars contorta (früher Tubulus contortus I) und eine Pars recta (früher oft zur Henleschen Schleife gerechnet) unterscheiden läßt; die Pars recta gehört morphologisch und funktionell mit der Pars contorta zusammen.

b) Den dünnen Teil der Henleschen Schleife, der in verschiedener Weise übergeht in den

c) dicken Teil der Henleschen Schleife,

d) das Schaltstück (Tub. contortus II), das in sich noch strukturelle Differenzen erkennen läßt. Dieses setzt sich durch ein

e) Verbindungsstück mit dem Sammelrohrsystem in Verbindung und muß als der Endabschnitt des Nephrons betrachtet werden.

Die Nierenkörperchen sind mit einem Gefäßknäuel (Glomerulus) ausgestattet, der in eine Kapsel eingeschlossen ist; letztere ist das erweiterte proximale Ende des Nierenkanälchens und nimmt das Produkt der Glomerulustätigkeit auf (Fig. 298).

Das Gefäßknäuel enthält Blutgefäße, die als Kapillaren zu betrachten sind. Dieselben werden von einer Arterie (Vas afferens) gespeist und lassen ihr Blut wiederum in eine kleine Arterie ausfließen (Vas efferens). Das Kapillarknäuel ist deshalb als ein in die Arterien-

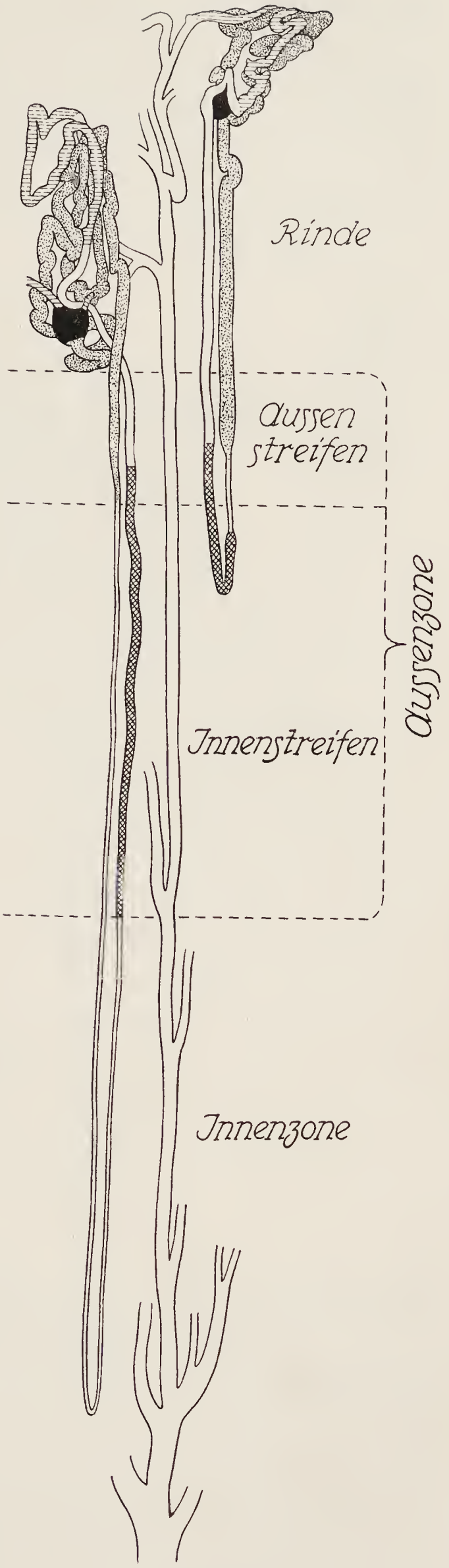

Schema der Anordnung der Nephrone in der menschlichen Niere. Das Kaliber des Kanälchen ist 3mal so stark vergrößert wie die Höhe der einzelnen Zonen. Ca. 30 (bzw. 10) mal vergrößert. Punktiert: Hauptstück; gestrichelt: eigentliches Schaltstück; mit Kreuzstrichen ausgefüllt: dicker trüber Teil in Henlescher Schleife; hell: heller dünner und heller dicker Schleifenteil, Verbindungsstück, Sammelrohre. (Aus Peter.)

Fig. 296.

bahn eingeschaltetes sogenanntes Wundernetz zu bezeichnen. Die Kapillaren bilden in den kleinen Glomeruli der Vögel und vieler Reptilien eine einzige in den Kapselraum hängende Schlinge; bei größeren Glomeruli kommt es aber immer zu einer Aufteilung des V. afferens in eine Anzahl von Ästen, davon jedes eine selbständige Schlinge bildet, die zumeist

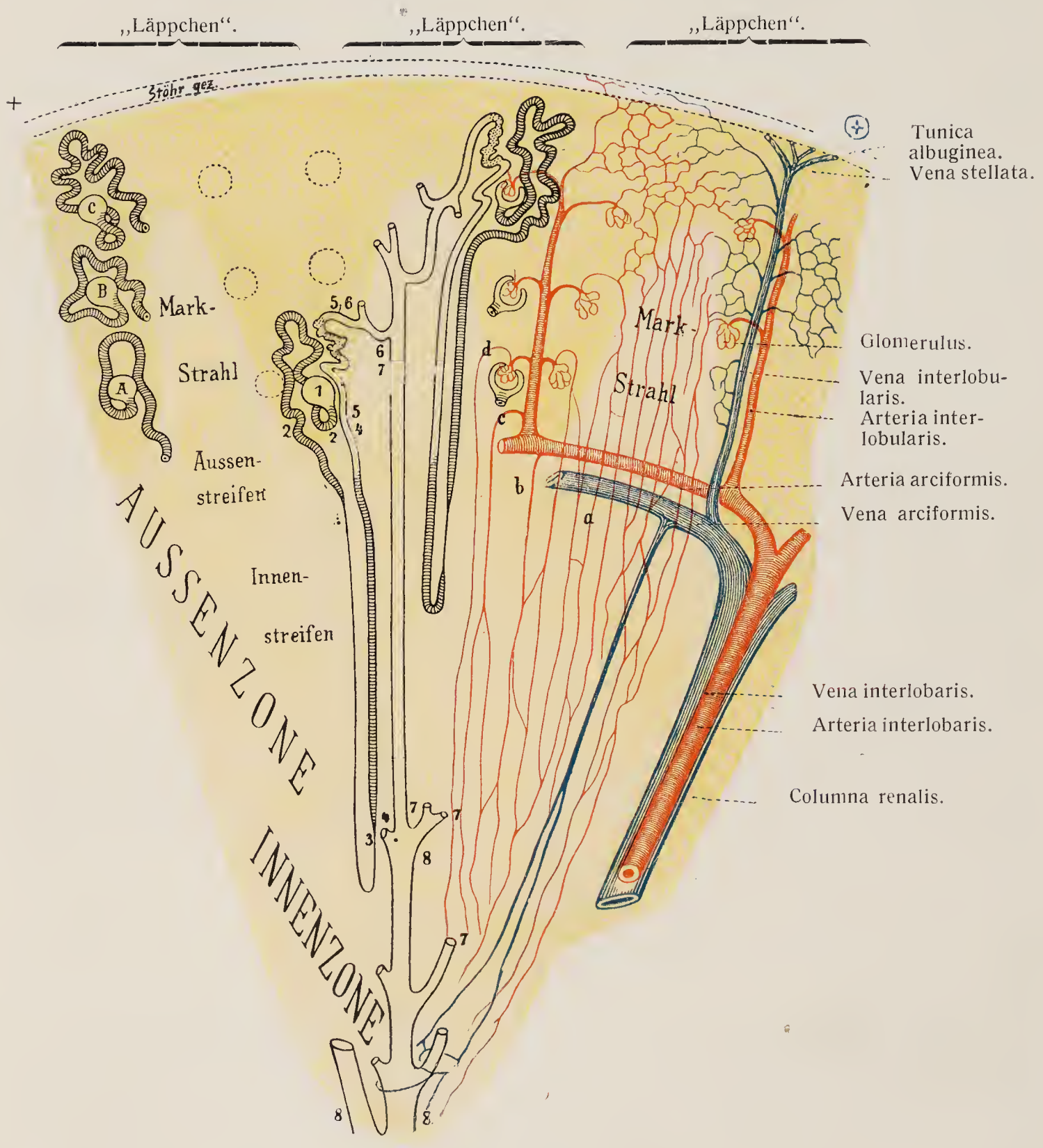

Fig. 297.

Schema des Verlaufes der Harnkanälchen und der Blutgefäße der menschlichen Niere. Die Kanälchen sind im Verhältnis zur Höhe des Nierendurchschnittes viel zu groß gezeichnet.
1 Glomerulus, 2—2 Hauptstück (pars contorta), 2a Hauptstück (pars recta), 3—3 dünner Teil der, 4—4 dicker Teil der Henleschen Schleife, 5—5 Schaltstück, 6—6 Sammelröhren, 7—7 Sammelrohr, 8 Ductus papillaris. Jedes Hauptstück bildet eine stets mit dem Scheitel peripheriewärts gestellte Arkade (A), dieselbe wird jedoch durch Windungen erster (B) und zweiter (C) Ordnung undeutlich; a, b, c, d s. Text S. 297.

mit einem eigenen Ast in das zentral gelegene Vas efferens zurückmündet. Durch diese Gefäßverteilung wird der Glomerulus gelappt.

Die Kapillaren sind innen von einem Epithel (Endothel) ausgekleidet, an welchen bisher Zellgrenzen nicht haben nachgewiesen werden können. Auch müssen die einzelnen Territorien sehr weit aus-

einanderliegen, da die Anzahl der zur inneren Epithellage gehörigen Zellkerne sehr gering ist.

Alle Kapillarschlingen grenzen fast ringsum an den Kapselinnenraum an und werden von zahlreichen eigentümlichen verzweigten sogenannten Deckzellen umschlossen. Dieselben haben einen nach dem Lumen zu vorspringenden Zellkern und ein zu äußerst feinen Zweigen ausgebreitetes Zytoplasma, das die Kapillaren in allen Richtungen umschließt. Die Deckzellen sind also den überall im Körper die Kapillaren

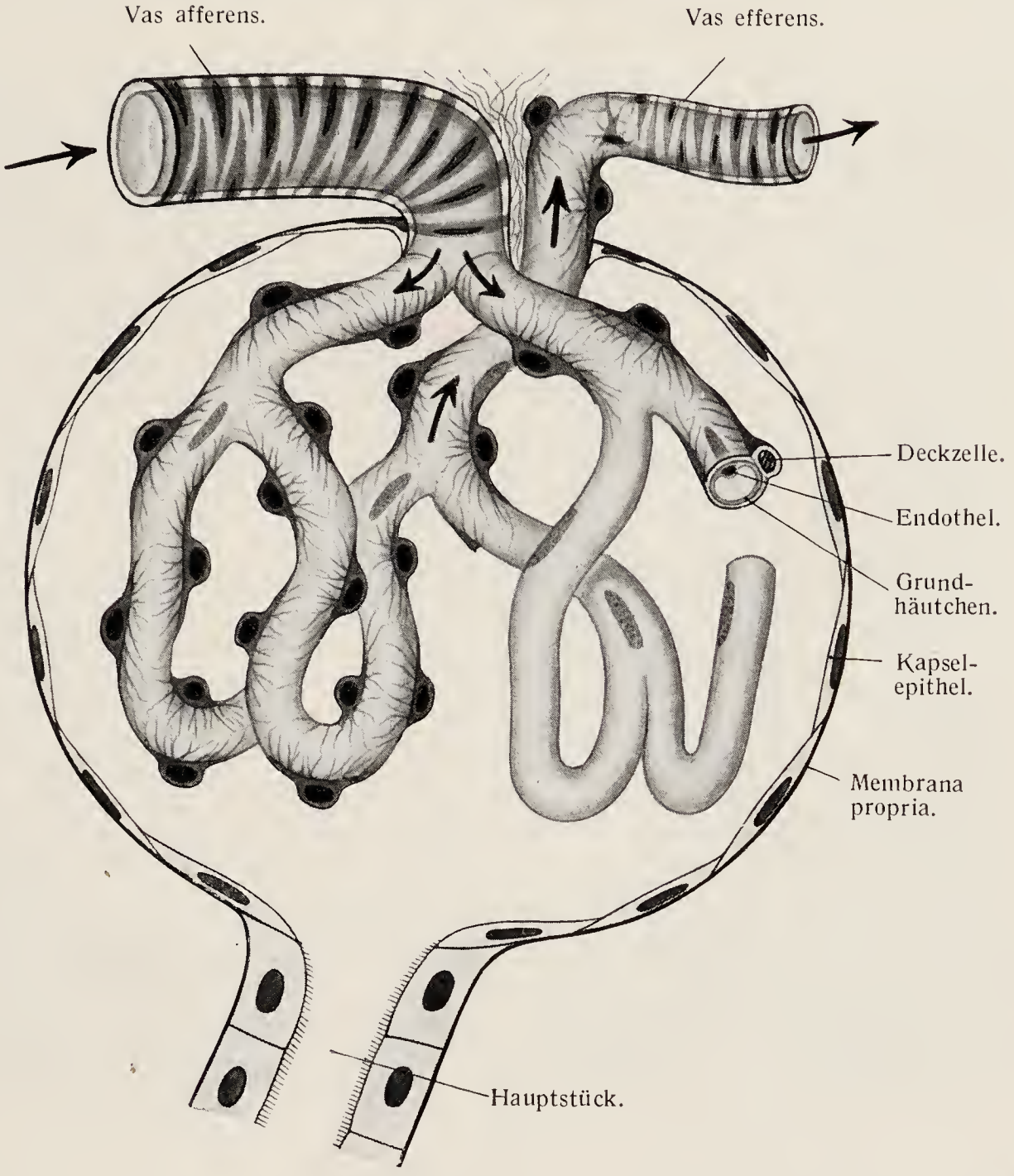

Fig. 298.

Schema eines Nierenkörperchens. Die Schlingen des Glomerulus sind viel weniger verzweigt gezeichnet, als es einem menschlichen Glomerulus entspricht. Der Kapillarenquerschnitt zeigt die einzelnen Schichten der Deutlichkeit halber viel zu dick. Nur die Deckzelle entspricht den natürlichen Maßen; das Grundhäutchen und die Endothelschicht sind aber viel feiner.

umschließenden Bindegewebszellen (Adventitiazellen, Perizyten, s. S. 108) sehr ähnlich. Sie liegen nicht nur an der äußeren Oberfläche des ganzen Glomerulus, sondern begrenzen auch in allen Spalten die Kapillarwandung gegen den Kapselraum. Zwischen den Deckzellen, zu denen alle so zahlreichen Zellkerne des Glomerulus mit Ausnahme der wenigen Endothelkerne zu rechnen sind, und dem Kapillarendothel liegt noch ein äußerst feines Grundhäutchen (Fig. 298).

Meistens bilden Vas afferens und efferens einen gemeinsamen kurzen Stiel (Fig. 299). An der Gefäßeintrittszone setzen sich die Deckzellen einerseits in die Schichten der Gefäßwände, andererseits auf die innere Auskleidung der Kapsel der Nierenkörperchen fort.

Die Entwicklung des Nierenkörperchens lehrt, daß die Deckzellen vor Beginn der Funktion zu einem Epithel zusammengeschlossen sind, das von der Gesamtanlage des Nephrons abstammt. Da diese aber aus dem mesodermalen „metanephrogenen Gewebe" abstammt, so ist die Ähnlichkeit der reifen Deckzellen mit Kapillarperizyten begreiflich (Weiteres s. die Lehrb. d. Entwicklungsgeschichte).

Die außerordentliche Entfaltung der Blutgefäßoberfläche legt es nahe, in die Glomeruli den Hauptexkretionsort zu verlegen, eine Ansicht, die sich heute mehr

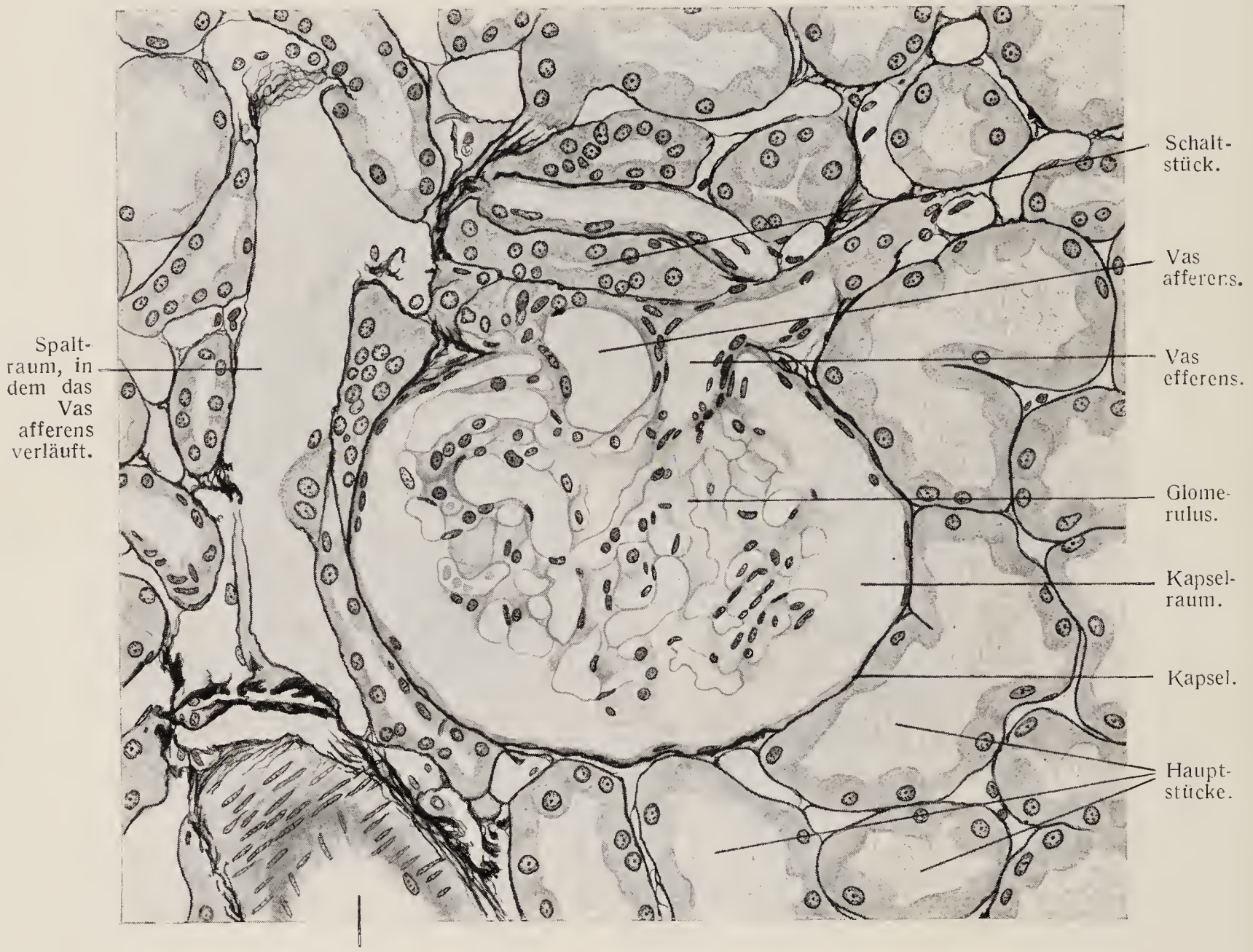

Fig. 299.

Aus der Rinde einer menschlichen Niere, deren Blutgefäßsystem durchspült worden ist (mit Flemmingscher Lösung). Schnittdicke 3 μ. 380mal vergrößert. Technik § 197.

und mehr Bahn bricht. Nach der Ansicht anderer Forscher liefert jedoch der Glomerulus nur Wasser und einige Salze, während die Ausscheidung der sogenannten festen Harnbestandteile in die Hauptstücke verlegt wird. Es ist aber viel wahrscheinlicher, daß alle Harnbestandteile in verdünnter Lösung aus dem Blute durch die Glomeruluskapsel durchtreten; man müßte dann dem Nierenkanälchen bei der Harnbereitung die Aufgabe zuweisen, durch fein abgestufte Resorptionsarbeit die endgültige Zusammensetzung des Harnes zu besorgen.

Das Produkt der Glomerulustätigkeit wird von der Kapsel des Nierenkörperchens aufgenommen. Dieselbe besteht aus einer feinen, außen durch kollagene Fasern verstärkten Membran, der innen das sehr

stark abgeflachte, aus polygonal begrenzten Zellen zusammengesetzte Epithel aufsitzt (Fig. 298, 299). Der Eintrittsstelle der Gefäße (Gefäßpol) gegenüber befindet sich der trichterartige Ansatz des Nierenkanälchens (Harnpol). Beim Menschen ändert sich erst an dieser Stelle der Charakter des Epithels.

Das Nierenkanälchen. Das Epithel der Hauptstücke unterscheidet sich von dem Kapselepithel (Fig. 298) durch die eigenartige Zusammensetzung seiner Zellen. Deren Form ist kubisch (Fig. 299, 300), ihr Zytoplasma in frischen Präparaten trübe durch den Einschluß vieler körniger und fädiger Gebilde. Die Hauptmerkmale dieser Zellen — beide deutlich nur durch Spezialmethoden darstellbar — sind der luminale Abschluß durch den sogenannten Bürstensaum und die Stäbchenstruktur des Zytoplasmas.

Der Bürstensaum ist ein meist ziemlich breiter, das Lumen begrenzender Zytoplasmaabschnitt, der, schwer fixierbar, offenbar auch funktionellen Schwankungen unterliegt. Oft erscheint er feinstreifig und ist dann der ähnlichen Oberflächenbegrenzung in dem sogenannten Synzytium der Plazenta (s. Fig. 336, S. 330) vergleichbar. In den üblichen Präparaten sieht man an seiner Stelle oft nur eine fetzig begrenzte luminale Oberfläche. Sehr häufig wölben sich hier kugelige Blasen aus den Zellen in das Lumen vor, die von den einen als Sekret, von den anderen wohl mit Recht als Kunstprodukte betrachtet werden.

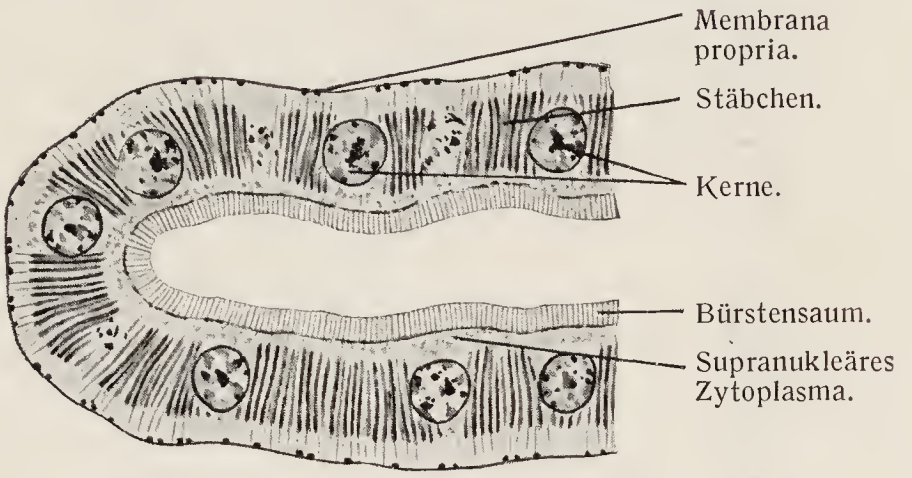

Fig. 300.

Hauptstück aus der Niere einer Ratte. 750mal vergrößert. Technik § 197.

Die Stäbchenstruktur gehört zu den Plastosomen (s. S. 6); sie ist nach manchen Autoren starken funktionellen Schwankungen unterworfen; andere Autoren betrachten aber die aufgefundenen Unterschiede als Folgen einer ungleichmäßigen Technik, da die Stäbchen gegen fixierende Reagenzien sehr empfindlich sind. Die Stäbchen (oft als auf Fäden aufgereihte Körnerreihen erscheinend) beginnen etwas unterhalb des Bürstensaumes und reichen nur mit ganz feinen Fäden bis an die Zellbasis, wobei sie den Zellkern leicht bogenförmig umziehen.

Besonders zwischen Zellkern und Bürstensaum liegt stäbchenfreies Zytoplasma (sogenanntes supranukleäres Zytoplasma) vor (Fig. 300), das mannigfache, sehr wechselnde Einschlüsse enthält. Fett, Harnsäure, Pigment usw. kann hier, bei größerer Menge auch in den übrigen Teilen der Zelle, abgelagert werden.

Die Ablagerung aller dieser Substanzen darf nicht als Sekretionsvorgang betrachtet werden; vielmehr haben wir hier eine typische Speicherung vor uns, wie besonders eine Analyse der Ausscheidung saurer Farbstoffe gezeigt hat. Die Speicherung (s. Fig. 26, S. 29) vollzieht sich während der Ausscheidung und beschränkt sich innerhalb des Nephrons auf die Hauptstückepithelien. Dadurch ermöglichen „vitale Färbungen“ der Nieren mit Trypanblau und ähnlichen Farbstoffen eine isolierte Hervorhebung der Hauptstücke (Fig. 301) in Isolationspräparaten und Schnittbildern. Welche physiologische Bedeutung dem Speicherungsvermögen der Hauptstücke zukommt, ist noch nicht klargestellt. Die gespeicherten Substanzen

können entweder vom Blute her aus einem Sekretionsstrome stammen oder aber durch Rückresorption in die Epithelzellen gelangen. Den letzteren Modus müßte man annehmen, wenn alle Harnbestandteile im Glomerulus abgesondert werden (s. oben). Jedenfalls bringt die Bezeichnung „sekretorischer" Abschnitt eine Ansicht über die Bedeutung des Hauptstückes zum Ausdruck, die noch des Beweises entbehrt. Erst nach langdauernder ergiebiger Abscheidung von Trypanblau findet man Farbstoff auch in den Deckzellen des Glomerulus bei kaltblütigen Tieren.

In der Richtung vom Glomerulus zum Übergang in die Henlesche Schleife ändert sich bei allen Hauptstücken die Struktur gleichsinnig; die Stäbchenstruktur ist in den glomerularen Schlingen am dichtesten, wird dann immer lockerer, je mehr man sich der Henleschen Schleife nähert, um im letzten Abschnitt des Hauptstückes einer Anordnung der plastosomalen Substanzen Platz zu machen, die den Namen Stäbchenstruktur nicht mehr verdient; hier sind nur noch feine Körnchen im Zytoplasma nachzuweisen.

Fig. 301.

Das ganze Hauptstück eines Nierenkanälchens der Maus isoliert, nachdem das Tier längere Zeit Farbstoff ausgeschieden hatte. (Nach v. Möllendorff 1915.) Technik § 198.

Sehr schön kommt dieser funktionell offenbar wichtige Gesamtaufbau des Hauptstückes in der Farbstoffspeicherung (Fig. 301) zum Ausdruck; diese beginnt in der ersten Zeit der Ausscheidung am glomerularen Ende und ist, wenn nach längerer Ausscheidungszeit das ganze Hauptstück beladen ist, am gleichen Ende am stärksten ausgebildet. Alle Hauptstücke einer Niere speichern in gleicher Zeit im Verhältnis zu ihrer Länge gleich stark.

Bei gesteigerter Exkretion pflegt das sonst enge Lumen der Hauptstücke bei gleichzeitiger Abflachung des Epithels weit zu werden.

Im Querschnitt mißt das Hauptstück der menschlichen Niere durchschnittlich 40—60 μ, in der Länge etwa 14 mm; doch bestehen hier beträchtliche Längenunterschiede. Dabei haben Messungen an den Nierenkanälchen einer Reihe von Tieren ergeben, daß die Glomerulusoberfläche zur Oberfläche des Hauptstückes in einem für sämtliche Systeme einer Niere charakteristischen Verhältnis steht. Für die menschliche Niere stehen derartige Bestimmungen noch aus.

Die Epithelien aller anderen Abschnitte des Harnkanälchens sind gegen das Lumen mit einem scharfen Abschluß versehen. Der Übergang des Hauptstückes in den dünnen Teil der Henleschen Schleife ist ziemlich scharf abgesetzt; das Kaliber vermindert sich auf 9—16 μ, was aber nur für den Gesamtumfang gilt. Das Lumen dieser Abschnitte ist eher weiter als dasjenige der Hauptstücke. Die platten, hellen Epithelzellen sind mit oft gegen das sehr weite Lumen vorspringenden Kernen versehen (Fig. 303,$_1$). Ihm folgt unter schneller Zunahme des Kalibers der „dicke Abschnitt" (23—28 μ Durchmesser), dessen Lumen relativ enger ist und der zwei in sich wieder verschieden aussehende Anteile besitzt. Der erste ähnelt in der Stäbchenstruktur des Zytoplasmas

den Hauptstücken; doch fehlt ihm der Bürstensaum. Die Epithelzellen des zweiten Anteiles, der an das Schaltstück angrenzt, sind bei etwa gleicher Höhe heller (Fig. 302).

Die 39—44 μ dicken Schaltstücke sind beim erwachsenen Menschen in ihrem letzten, in die Sammelröhrchen sich fortsetzenden Abschnitte durch unregelmäßige Ausbuchtungen (Fig. 297,5) und — an Salzsäuremazerationspräparaten — durch ihre dunkle Farbe charakterisiert, welche durch kleine, in den Epithelzellen befindliche Kristalle bedingt wird. Das Schaltstück erreicht regelmäßig wieder den zu ihm gehörigen Glomerulus an dessen Gefäßpol, in dessen unmittelbarer Nachbarschaft Durchschnitte des Schaltstückes leicht nachzuweisen sind (Fig. 299).

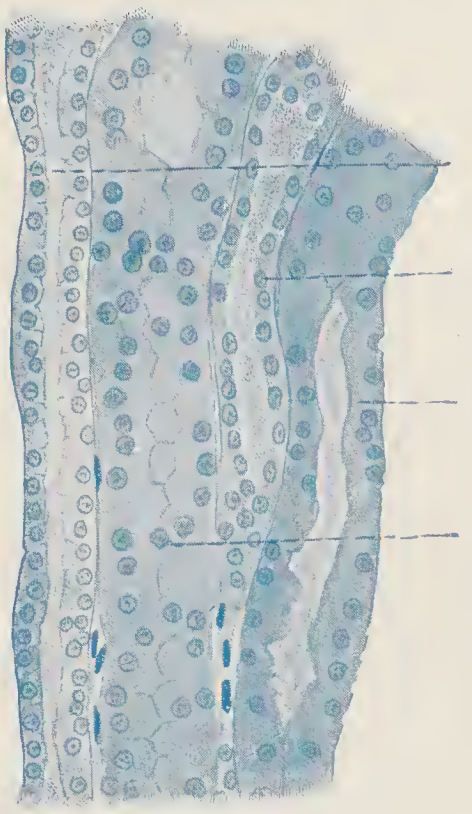

Fig. 302.

Kanälchen eines Markstrahles. Aus einem Längsschnitt durch die Niere eines Hingerichteten. 240mal vergrößert. Technik § 197.

Das Sammelrohrsystem.

Im Gegensatz zu den Nephronen, die niemals verzweigt sind, ist es die Aufgabe des Sammelrohrsystems, durch ein planvolles System der Verzweigung alle Nephrone einer Niere in das Sammelbecken (Nierenbecken) hineinzuleiten.

Die Epithelzellen der feinsten, 25 μ dicken Sammelröhrchen (man hat sie auch „Verbindungsstücke“ genannt) sind kubisch; die teils hellen, teils dunkleren Epithelzellen der dickeren Sammelrohre und die der 200—300 μ dicken Ductus papillares sind einfache hohe Zylinder, die an der Mündung der Ductus in ein die Oberfläche der Nierenpapille überziehendes, allmählich mehrreihig werdendes Zylinderepithel übergehen, das sich seinerseits allmählich in das Übergangsepithel der Nierenkelche (S. 299) fortsetzt.

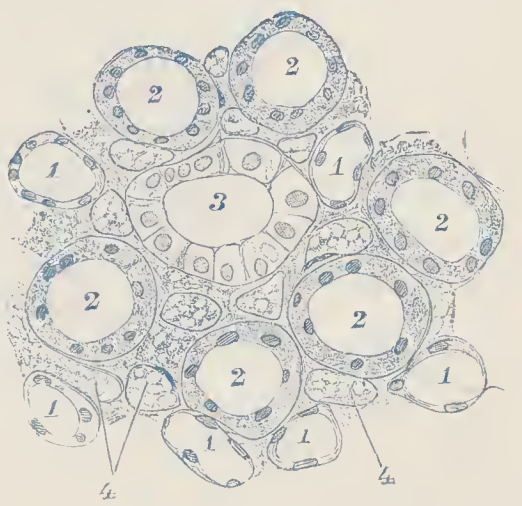

Fig. 303.

Aus einem Querschnitte der Marksubstanz der menschlichen Niere. 240mal vergrößert. Der Schnitt ist durch die Basis der Papille geführt. 1 Dünne, 2 dicke Abschnitte Henlescher Schleifen; 3 Sammelrohre; 4 mit Blutzellen gefüllte Blutgefäße. Technik § 197.

Die Bedeutung der Henleschen Schleifen, Schaltstücke und Sammelrohre für die Harnbereitung ist im einzelnen ebensowenig klargestellt wie diejenige der Hauptstücke. Physiologische Versuche haben nachgewiesen, daß im gesamten Nierenmarke, vermutlich durch Wasserresorption, das Sekret der oberen Abschnitte eingedickt wird. an dieser Wassersparung besonders beteiligt sind, Welche Anteile der Harnkanälchen steht dahin.

Glomeruluskapsel und Harnkanälchen sind in ihrer ganzen Länge nach außen vom Epithel mit einer strukturlosen Membrana propria

überzogen, welche am dünnen Schleifenabschnitt am dicksten ist, gegen die Ductus papillares aber allmählich verschwindet.

Eine ganz besondere Rolle spielt in der Niere der Blutgefäß-bindegewebsapparat, was zum Teil in seiner Anordnung zum Ausdruck kommt. Die Harnkanälchen werden von einer geringen Menge lockeren Bindegewebes („interstitielles Bindegewebe“) umhüllt, welches an der Nierenoberfläche zu einer fibrösen, glatte Muskeln und

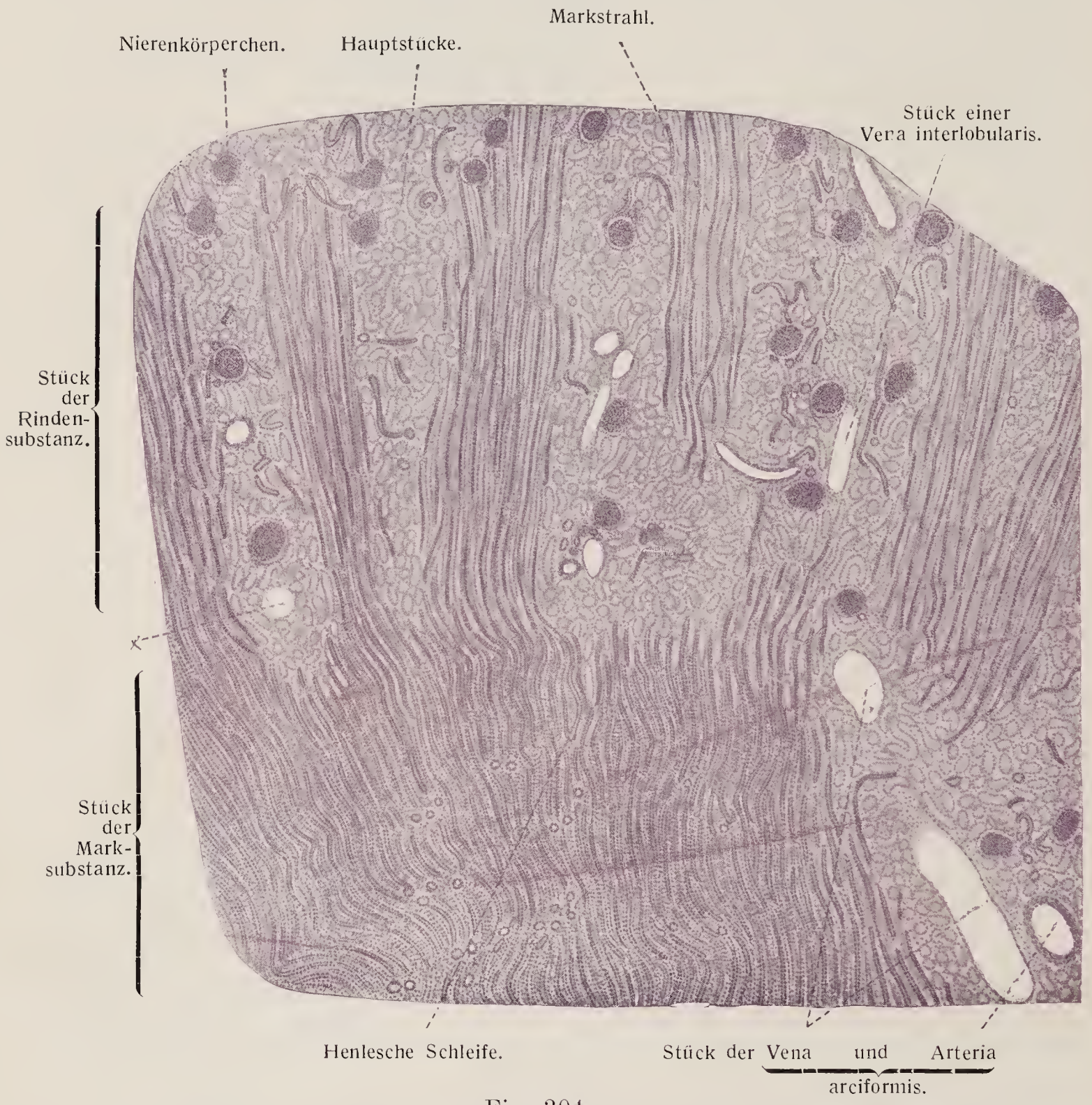

Fig. 304.
Stück eines Schnittes der menschlichen Niere in der Richtung von der Rinde gegen das Mark geführt. 25mal vergrößert. Bei × ist ein Nierenkörperchen herausgefallen. Technik § 197.

im Alter sich mehrende elastische Fasern enthaltenden Membran, der Tunica albuginea, verdichtet ist. Das interstitielle Bindegewebe ist verhältnismäßig arm an elastischen Fasern und bildet ein Blutgefäße und Harnkanälchen einhüllendes zierliches Netz von Gitterfasern.

Architektur der Nieren (vgl. Fig. 296, 297, 304).

Durch das Sammelrohrsystem einerseits, durch die Blutgefäße (s. unten) andererseits wird eine bestimmte Lagerung der Nephrone und

damit der Gesamtaufbau des Organs bestimmt. In das Nierenbecken wölbt sich die Nierensubstanz mit den Papillen vor, auf deren Spitze das sogenannte Porenfeld etwa 20—30 Mündungen der größten Sammelrohre, Ductus papillares, enthält. Auf Durchschnitten, die von der Oberfläche der Niere bis zur Papillenspitze reichen, sieht man einen ausgedehnten zentralen Teil der Nierensubstanz parallel gestreift in der Richtung zur Papillenspitze. Dies ist die Marksubstanz. Ihr gegenüber ist die Rindensubstanz für das bloße Auge gekörnt und enthält an parallelstreifigen Strukturen nur die mit schwacher Lupe sichtbaren sogenannten Markstrahlen. Auf jeden Markkegel, dessen Spitze eine

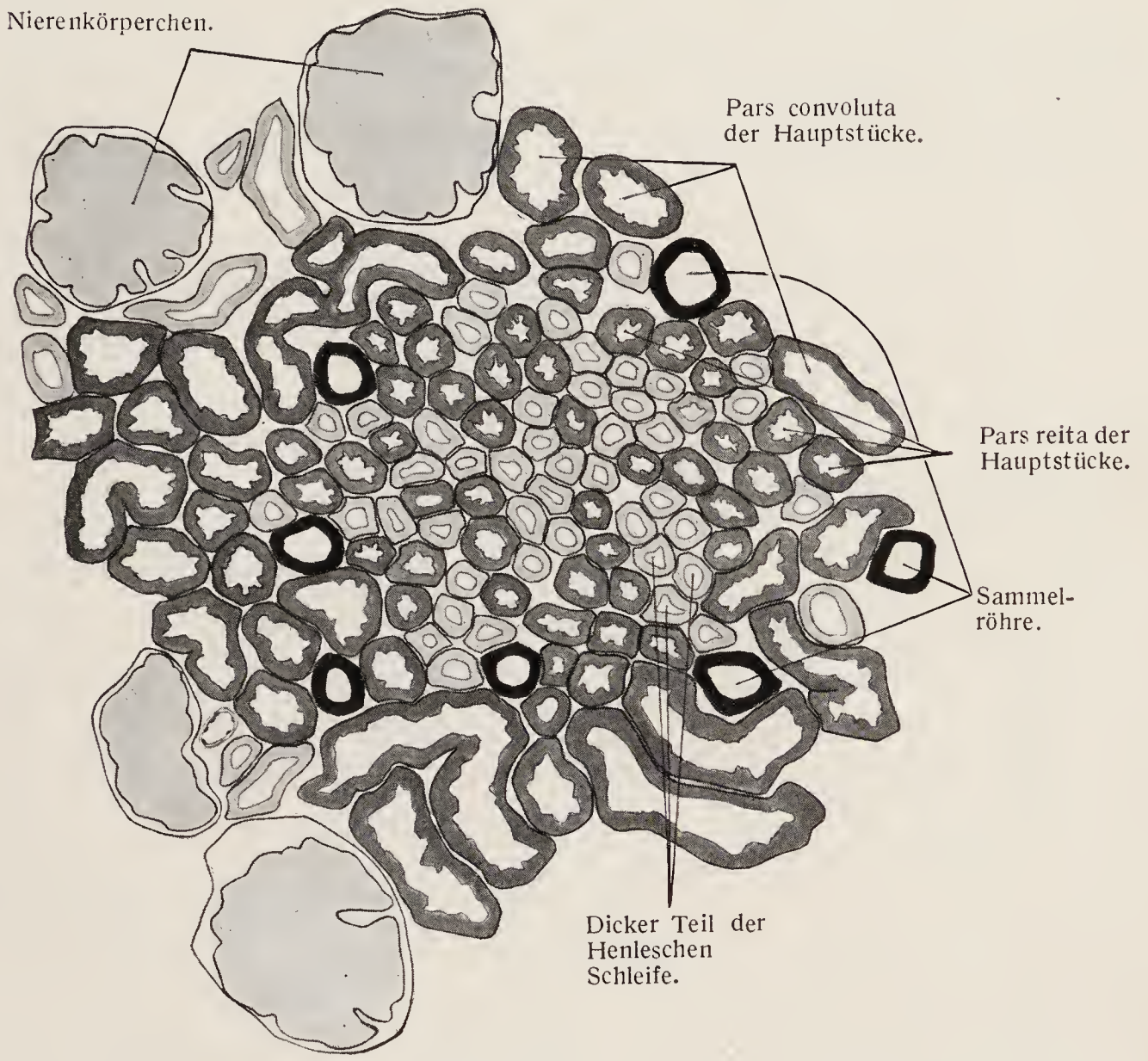

Fig. 305.

Aus einem parallel zur Kapsel geführten Durchschnitt durch die Nierenrinde des Menschen. Dargestellt ist ein Markstrahl (quer getroffen) mit den angrenzenden Teilen des Labyrinths.

Papille bildet, ist die Rinde wie eine ringsum schließende Kappe aufgesetzt, so daß zwischen den Papillen Rindensubstanz an die innere, der Nierenbeckenwand angrenzende Oberfläche der Niere angrenzt (Columnae renales). Jede zu einer Papille zugeordnete Substanzmenge nennen wir einen Lobus renis. Die menschliche Niere besitzt 12—25 Lobi.

Von der Papillenspitze aus läßt sich die Verzweigung des Sammelrohrsystems verfolgen. Aus jedem D. papillaris entsteht durch etwa 6malige winklige Gabelung eine größere Zahl von Sammelrohren, die rindenwärts aufsteigen. Die erste Sammelrohr-Verzweigung charakterisiert die Innenzone des Markes. Durch die Außenzone ziehen nun die Sammelrohre ungeteilt weiter. In jedem Markstrahl der Rinde steigen

nur einige Sammelrohre auf, wobei sie an der Peripherie des Markstrahls liegen (Fig. 305) und nehmen von allen Seiten die Verbindungsstücke der Nephronen auf. Größtenteils geschieht dies erst im äußersten Rindengebiet.

Alle Nephrone, die zu einem bestimmten Markstrahl gehören, sind um denselben herum ähnlich kappenförmig gelagert, wie die Gesamtrinde eines Lobus um ihren Markkegel. Ein zu einem Markstrahl gehöriges Rindenkäppchen bildet mit seinem Markstrahl zusammen einen Lobulus renis. Markwärts vereinigen sich stets mehrere Markstrahlen zum Übertritt in das Mark.

Im Rindengebiet unterscheiden wir außer den Markstrahlen das Labyrinth. In ihm liegen, geordnet durch den Gefäßverlauf (s. oben) die Nierenkörperchen, die Pars convoluta der Hauptstücke, sowie die Schaltstücke. Zweifach ist die Verbindung der genannten Nephronabschnitte mit dem zugehörigen Markstrahl, in dem die Schleife verläuft. Der

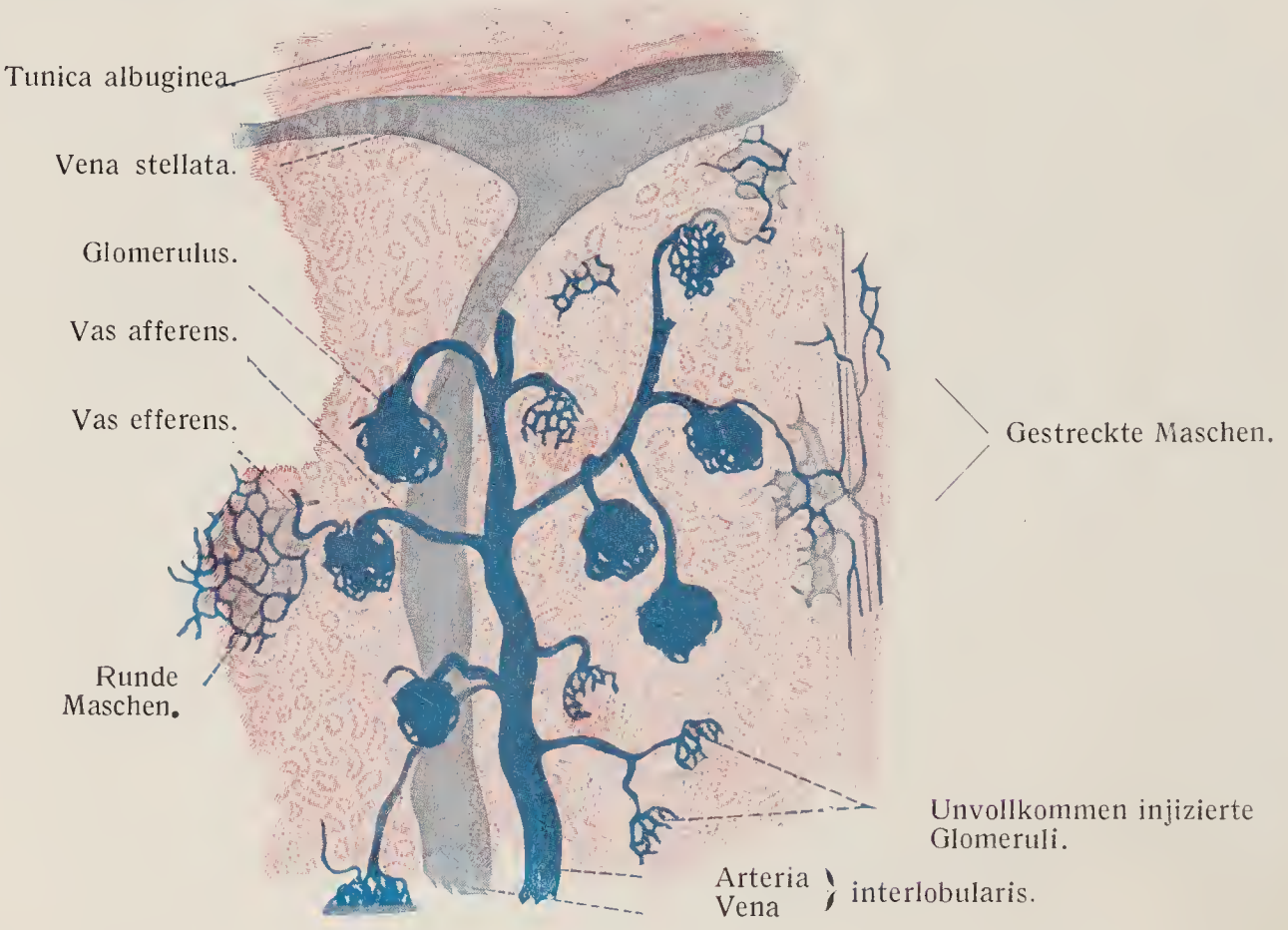

Fig. 306.

Stück eines Schnittes durch die Rinde einer injizierten Niere eines erwachsenen Menschen. 30mal vergrößert. Technik § 199.

Markstrahl enthält außer den Sammelrohren die Pars recta der Hauptstücke und die breiten Teile der Schleifen.

Der Übergang aus dem Hauptstück in den dünnen Teil der Schleife erfolgt in den schmalen Außenstreifen der Außenzone des Markes. In der anschließenden Innenzone fehlen demnach schon die Hauptstücke. Hierher reichen aber die Schleifen mit ihren dünnen und mit dem trüben Teil des dicken Schenkels hinunter.

In der Innenzone des Markes finden wir außer den Sammelrohren dann nur noch die Umbiegungsstellen der längsten Schleifen.

Die gesamte Henlesche Schleife kann sehr lang sein und dann weit papillenwärts reichen; dann liegt die Umbiegungsstelle stets im dünnen Abschnitt. Bei den in der menschlichen Niere vorwiegenden kurzen Schleifen ist der dünne Teil sehr kurz, die Umbiegungsstelle liegt dann im dicken Abschnitt.

Die Architektur der Niere wird zu einem wesentlichen Anteil durch das Gefäßsystem bestimmt.

Die Arteria renalis teilt sich im Nierenhilus in Äste, welche, nach Abgabe kleiner Zweige für die Capsula fibrosa, die Tunica albuginea und für die Nierenkelche sich im Umkreise der Papillen, also an den Lappengrenzen, als Arteriae interlobaris in das Parenchym der Niere (Fig. 297) einsenken und astlos bis zur Grenze zwischen Mark- und Rindensubstanz vordringen. Hier verlaufen sie als Arteriae arciformes in peripher konvexem, sehr unregelmäßig gekrümmtem Bogen der Grenze entlang. Von der konvexen Seite der Bogen sowie aus ihren Endverästelungen entspringen in regelmäßigen Abständen peripheriewärts verlaufende Äste, die Arteriae interlobulares (Fig. 297, 306), welche nach den Seiten hin kleine Zweige abgeben, deren jeder einen Glomerulus (Fig. 297) speist. Die Art. interlobulares verlaufen an den Außenflächen und -kanten der Lobuli und lösen sich in Endäste auf, von denen wenige zum Teil in die Tunica albuginea gehen, vereinzelte in die Kapillaren der Rindensubstanz sich fortsetzen, die große Mehrzahl das Vas afferens eines Glomerulus bilden.

Geschwärzte Harnkanälchen.

Fig. 307.

Schnitt durch die Niere einer Maus. 240mal vergrößert. Technik § 200.

Durch diese Anordnung der Arterienäste wird eine Versorgung des Rindenkapillarnetzes mit arteriellem Blut gewährleistet.

Das Vas efferens des Glomerulus mündet in das Kapillarnetz ein, welches im Bereiche der Markstrahlen gestreckte Maschen, im Bereiche der gewundenen Harnkanälchen runde Maschen bildet, und in das auch die oben erwähnten anderen Zweige der Art. interlobularis einmünden. Die Ableitung des Blutes aus dem Kapillarnetz übernehmen Venen, Venae interlobulares (Fig. 297, 306), welche dicht neben den Arteriae interlobulares liegen und, auch im weiteren Verlaufe sich an der Seite der Arterien haltend, in die Venae arciformes münden; diese letzteren nehmen auch kleine Venen auf, die aus dem Zusammenfluß der in den tieferen Rindenpartien befindlichen Kapillaren entstehen. Die Venen der äußersten Rinde vereinigen sich zu sternförmig gestellten Wurzeln, Venae stellatae (Verheynii), welche mit den Venae interlobulares zusammenhängen. Die vorstehend beschriebene Gefäßausbreitung ist lediglich in der Rindensubstanz und in den Markstrahlen gelegen; die Marksubstanz bezieht ihr Blut: 1. durch Ausläufer aus den Rindenkapillaren (Fig. 297a) und 2. durch die Arteriolae rectae, welche teils direkt aus zentralverlaufenden Ästchen der Art. arciformes (Fig. 297b) oder der Art. interlobulares (c) oder aus den Vasa efferentia der tiefst gelegenen, bei Tieren relativ größeren Glomeruli (d) kommen. Die Venen der Marksubstanz wurzeln in einem weitmaschigen, die Ductus

papillares umspinnenden Netze und münden in die Venae arciformes. Die Vena renalis und ihre Verzweigungen sind klappenlos. Direkte Verbindungen zwischen Arterie und Vene kommen sowohl in der Tunica albuginea als auch im Innern der Niere vor.

Die Lymphgefäße sammeln sich aus einem in der Rinde befindlichen Netze geschlossener Kapillaren (ein gleiches Netz scheint auch im Marke vorhanden zu sein); die daraus entspringenden Stämmchen laufen mit den Blutgefäßen, ohne adventitielle Lymphräume zu bilden, und treten am Hilus aus. Außer diesen tiefen Lymphgefäßen gibt es noch zwei oberflächliche Kapillarnetze, eines in der Capsula adiposa, eines in der Capsula fibrosa (letzteres steht mit dem Rindenkapillarnetz in Verbindung). Die daraus entstehenden Stämmchen münden in benachbarte Lymphknoten.

Die Niere ist außerordentlich reich mit Nerven versehen. Die teilweise markhaltigen Nerven verlaufen entweder mit den Blut- und Lymphgefäßen in der bindegewebigen Hülle der Niere, oder sie bilden ein mit sympathischen Nervenzellen untermischtes Geflecht im Hilus, an dessen Herstellung sowohl die das Nierenbecken versorgenden Äste, wie auch die die Blutgefäße begleitenden Nerven teilnehmen. Im Innern der Niere bilden die Nerven Geflechte, welche die Arterien bis zu den Nierenkörperchen umstricken (Fig. 307). Auch die Wandungen der Venen und der Kapillaren sind von Nerven umsponnen, von denen feine Äste abzweigen, welche an den geraden und besonders an den gewundenen Harnkanälchen epi- und hypolemmale (S. 195) Geflechte bilden, von denen feine, intraepithelial endigende Nervenfäden ausgehen.

Die ableitenden Harnwege.

Nierenkelche, Nierenbecken, Ureter und Blase haben einige gemeinsame Merkmale, die voraus besprochen werden sollen: das Epithel und den Muskelgehalt ihrer Wandung.

Das Epithel (als „Übergangsepithel“ bezeichnet) vermag sich den wechselnden Füllungszuständen anzupassen, besitzt aber außerdem die größere Widerstandsfähigkeit (hier wohl gegen die reizende Wirkung des Harnes) eines geschichteten Epithels. Das Epithel kontrahierter oder nur mäßig gefüllter Harnblasen erscheint auf senkrechten Schnitten (Fig. 308a) einem geschichteten Pflasterepithel ähnlich, nur mit dem Unterschiede, daß die Zellen der oberflächlichen Schicht zylindrische oder kubische Elemente oder auch dicke Platten sind.

Es ist durch sorgfältige Untersuchungen nachgewiesen worden, daß in Wirklichkeit nur zwei Schichten vorliegen, deren Formen je nach der Füllung der Blase außerordentlich wechseln. Bei leerer, stark kontrahierter Blase sind die Zellen der oberflächlichen Schicht auf Schnitten kubisch, zylindrisch, an ihrer Unterfläche oft mit Vertiefungen und Fortsätzen versehen, an welche die Zellen der tieferen Schicht ansetzen. Diese letzteren sind schlanke, in der Umgebung des Kernes oft dickere Zellen; der meist einfache Kern liegt bald am oberen, bald am unteren Ende, bald in der Mitte der Zelle. Dadurch wird auf Schnitten das täuschende Bild eines vielschichtigen Epithels hervorgerufen. Bei stark gefüllter Blase (Fig. 308b) sind die oberflächlichen Zellen ganz abgeplattet; die tiefen Zellen sind jetzt niedrig, kubisch, ihre querovalen Kerne liegen in einer Reihe. Zwischen diesen beiden Extremen bestehen alle Übergänge.

Mit dem Nachweis, daß das Blasenepithel in Wirklichkeit zweischichtig ist, findet die schon früher bekannte Tatsache, daß die Schlußleisten nicht nur an der Oberfläche, sondern auch in der Tiefe Netze bilden, eine befriedigende Erklärung:

das kommt eben nur bei kontrahierter Blase vor; an der gespannten Blase liegt das Netz an der Oberfläche.

In den Epithelzellen, besonders in jenen der oberflächlichen Schicht, lassen sich oft Körnchen nachweisen, die möglicherweise Sekretvorstufen sind. Die Zellen der oberflächlichen Schicht sind außerdem durch dunklere Färbung ihres Zytoplasmas durch einen zeitweise vorhandenen Kutikularsaum (Fig. 308) sowie durch den häufigen Besitz mehrerer, durch Amitose (Fig. 15, S. 16) entstandener Kerne ausgezeichnet.

In den oberflächlichen Schichten der Tunica propria der Blase (auch des unteren Nierenbecken- und oberen Ureterabschnittes) finden sich runde oder längliche Körper: Sprossen des Oberflächenepithels, zum Teil ohne Lumen, Zäpfchen, zum Teil hohl, Krypten, deren Lumen Sekret, eine kolloide Substanz, enthält. Diese Bildungen sind die ersten Entwicklungsstadien von Drüsen, die jedoch spät, erst bei Erwachsenen, aus dem Grunde der Krypten hervorsprossen und verästelte, mit Zylinderepithel ausgekleidete Schläuche sind. Solche echten Drüsen finden sich nur in der Harnblase, und zwar am Fundus, am Trigonum und am Urethraanfang, woselbst sie alle Übergänge zu wohlentwickelten Prostatadrüsen (S. 313) zeigen.

Fig. 308a.

Das zweite wichtige Merkmal der ableitenden Harnwege ist die glatte Muskulatur, die eine Kontraktilität dieses ganzen Hohlraumsystems bewirkt; hierdurch wird der

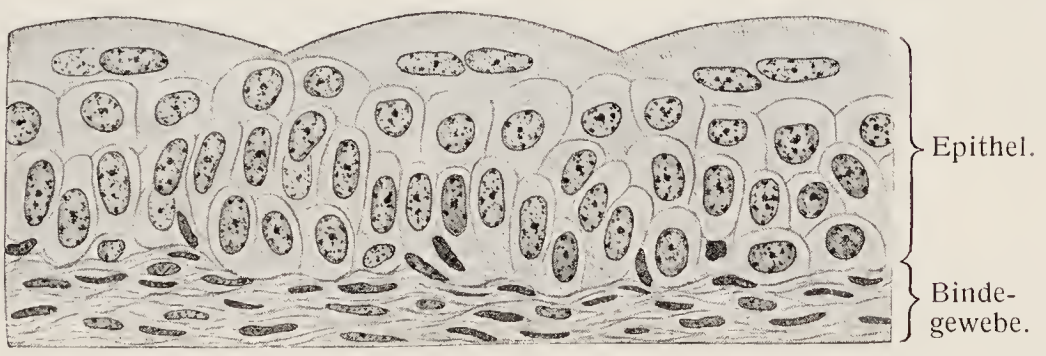

Fig. 308b.

Epithel der Harnblase (sogenanntes Übergangsepithel) bei kontrahierter (a) und bei mäßig gedehnter (b) Blasenwand. 500mal vergrößert. Technik § 158.

Abfluß des Harns befördert. Die Anordnung der zu Bündeln zusammengelagerten Muskulatur ist aber nicht so regelmäßig wie beim Darm; vielmehr durchflechten sich die Bündel, zwischen denen reichlich Bindegewebe liegt, in komplizierter Weise. Trotzdem läßt sich eine Schichtung an manchen Teilen (besonders Ureter) nachweisen.

An den Nierenpapillen bilden Muskelfasern zirkuläre Züge, die den Harn aus den Papillen herausdrücken können. An Nierenbecken und Ureter kann man eine innere Längslage und eine äußere, zirkuläre Lage glatter Muskelfasern unterscheiden, welch letzterer in der unteren Hälfte des Ureters noch längsverlaufende Muskelzüge aufliegen. Das in der Harnblasenwand verlaufende, sogenannte „Wandstück“ des Ureters besitzt nur Längsmuskeln, die nicht mit den Muskeln der Harnblase zusammen-

hängen, sondern frei in der Tunica propria der Blasenschleimhaut enden. Ihre von den Harnblasenmuskeln unabhängige Kontraktion öffnet die Ureterenmündung.

An der Blase besteht die Muskelschichte ebenfalls aus einer inneren und äußeren Längslage, welche eine Ringlage zwischen sich fassen. Die Lagen sind derart miteinander verflochten, daß eine strenge Abgrenzung derselben nicht möglich ist. Am Blasengrunde verstärkt sich die innere Längsmuskellage; die Ringmuskelschicht bildet um den Anfang der Harnröhre den nicht immer deutlichen M. sphincter vesicae internus.

Der Gesamtaufbau der Wandung läßt die allgemeinen Charaktere erkennen: Die Schleimhaut, deren Tunica propria aus faserreichem Bindegewebe besteht, enthält auch Lympho- und Leukozyten, in der Blasenwandung sogar Solitärknötchen. Da eine Muscularis mucosae fehlt, ist mikroskopisch keine scharfe Grenze zur Submukosa zu erkennen. Die Muskelhaut (s. oben) ist außen von einer Faserhaut umschlossen, die, aus lockerem Bindegewebe bestehend, die Verbindung mit der

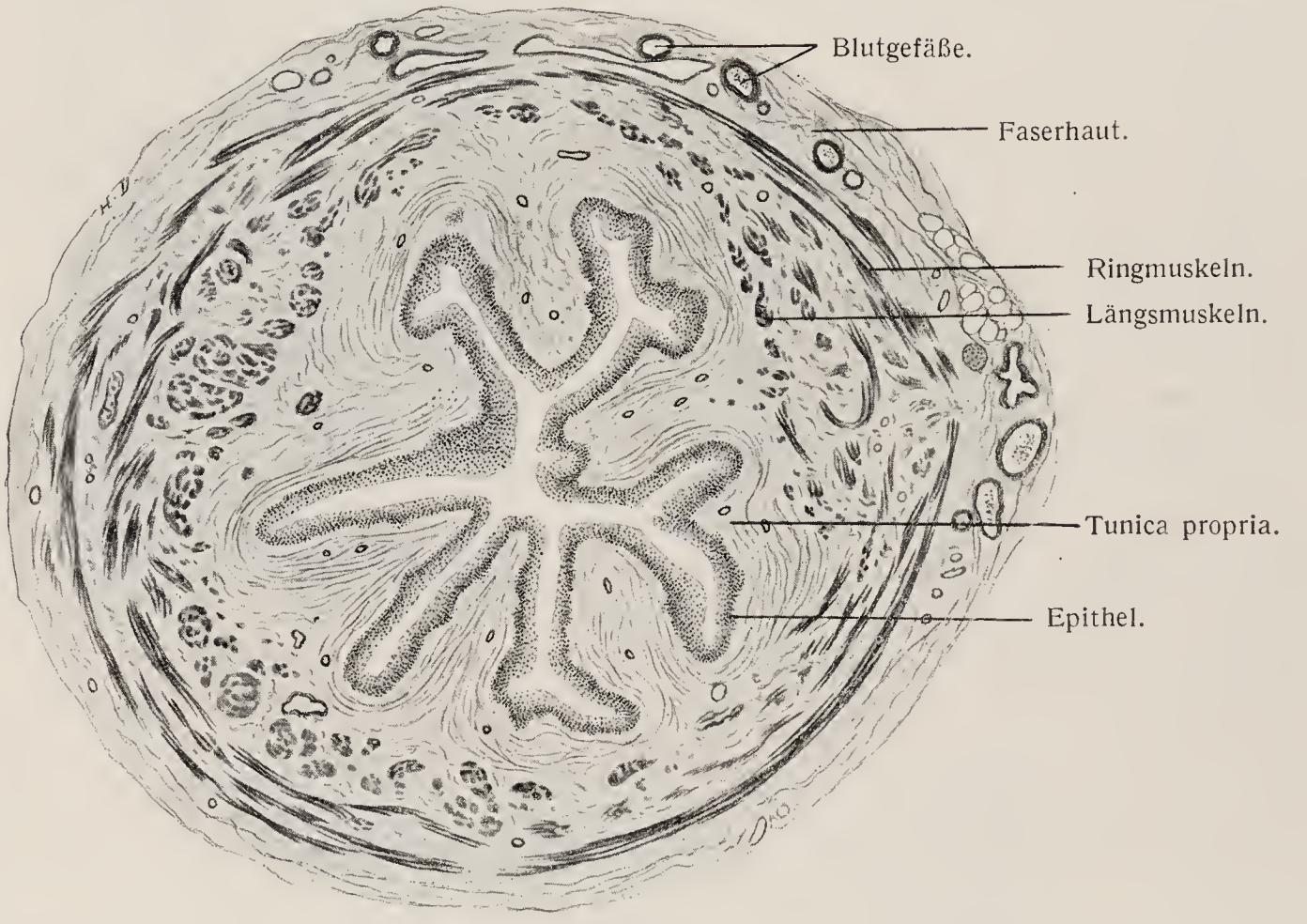

Fig. 309.
Querschnitt durch den menschlichen Ureter. 18mal vergrößert. Technik § 158..

Umgebung herstellt und an den intraperitonealen Flächen dieses Systems von Serosaepithel überkleidet ist.

Blut- und Lymphgefäße finden sich besonders reichlich in der Schleimhaut; die direkt unter dem Epithel gelegenen Blutkapillaren ragen zuweilen sogar etwas gegen das Epithel vor und imponieren, besonders im Nierenbecken, so als „intraepitheliale Blutgefäße".

Der hinteren, unteren Blasenwandung sind zahlreiche, zu Gruppen angeordnete Ganglienzellen eingelagert; besonders häufig sind sie an der Einmündungsstelle der Ureteren zu finden. Man kann diese Ganglien den automatischen Zentren der Darmwandung vergleichen. Die Ganglienzellen zeigen den multipolaren Typus der sympathischen Ganglienzellen. Von ihnen gehen motorische Zweige an die Muskelfasern. Außerdem gehen von buschartigen Endigungen in der Tunica propria sensible Nervenfasern aus.

Die Harnröhre des Weibes besteht aus Schleimhaut und einer mächtigen Muskelhaut. Die Tunica propria mucosae wird durch ein

feinfaseriges, mit Zellen reich untermischtes Bindegewebe gebildet, das sich an der Oberfläche zu zahlreichen, an der äußeren Harnröhrenmündung besonders wohlentwickelten Papillen erhebt. Das Epithel ist individuell verschieden, entweder geschichtetes Plattenepithel oder häufiger einschichtiges Zylinderepithel; verästelte, tubulöse Einzeldrüsen sind nur in geringer Anzahl vorhanden. Kleine Gruppen solcher finden sich an der Harnröhrenmündung; sie werden „periurethrale" Drüsen genannt. Die Muskelhaut besteht aus einer inneren Längs- und einer äußeren Kreislage glatter Muskelfasern, zwischen denen ein mit vielen elastischen Fasern vermischtes derbes Bindegewebe sich ausbreitet. Die Schleimhaut ist reich an venösen Blutgefäßen, deren Netze sich bis in die Längsmuskelschicht hinein erstrecken; dadurch wird eine dem

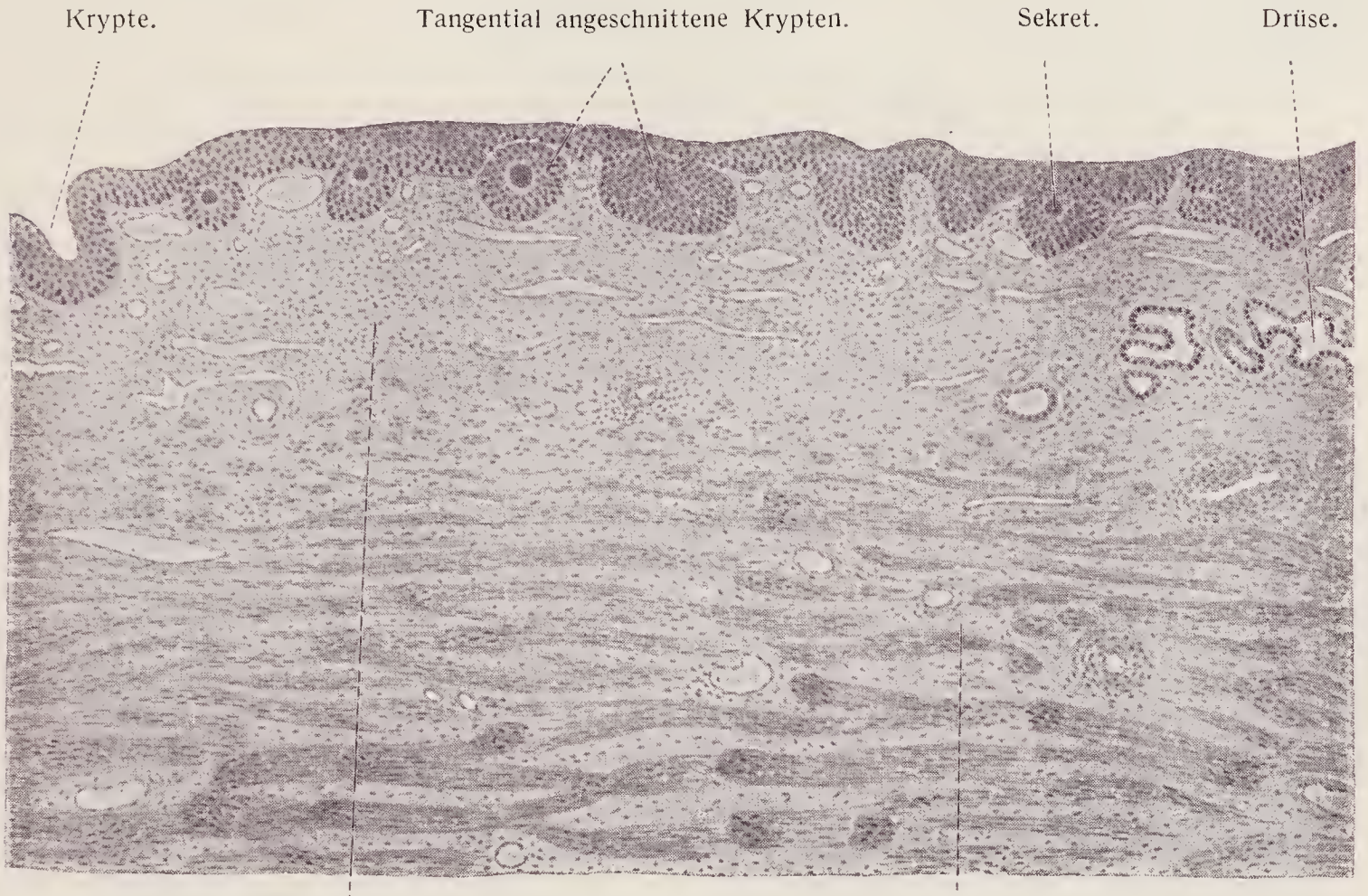

Fig. 310.

Schnitt durch den Fundus der Harnblase eines erwachsenen Menschen. 48mal vergrößert. Technik § 158.

Corpus cavernosum der männlichen Harnröhre ähnliche Bildung, das Corpus spongiosum, hergestellt.

Die Harnröhre des Mannes (besser der „männliche Sinus urogenitalis") besteht, wie die des Weibes, aus Schleimhaut und Muskelhaut, jedoch gestaltet sich in den einzelnen Bezirken ihr Bau verschieden. In der Pars prostatica ist das Epithel ähnlich dem der Harnblase; es geht in der Pars membranacea allmählich in ein mehrreihiges Zylinderepithel über, welches sich in der Pars cavernosa zu einem einschichtigen Zylinderepithel umgestaltet und distal von der Mündungsstelle der Gland. bulbourethrales wieder in ein mehrreihiges Zylinderepithel übergeht. In allen diesen Bezirken kann das Epithel Gruppen von Becherzellen enthalten. Von der Fossa navicularis an ist das Epithel geschichtetes Plattenepithel. Inseln solchen Epithels kommen auch im Zylinderepithel des vorderen Abschnittes der Pars cavernosa vor. Die

an elastischen Fasern reiche Tunica propria trägt hauptsächlich in der Fossa navicularis wohlentwickelte Papillen. Verästelte Einzeldrüsen, Gland. urethrales (Littrei), finden sich vereinzelt in der Pars cavernosa (Fig. 322). Zwischen diesen Drüsen und den von einem einfachen Zylinder-

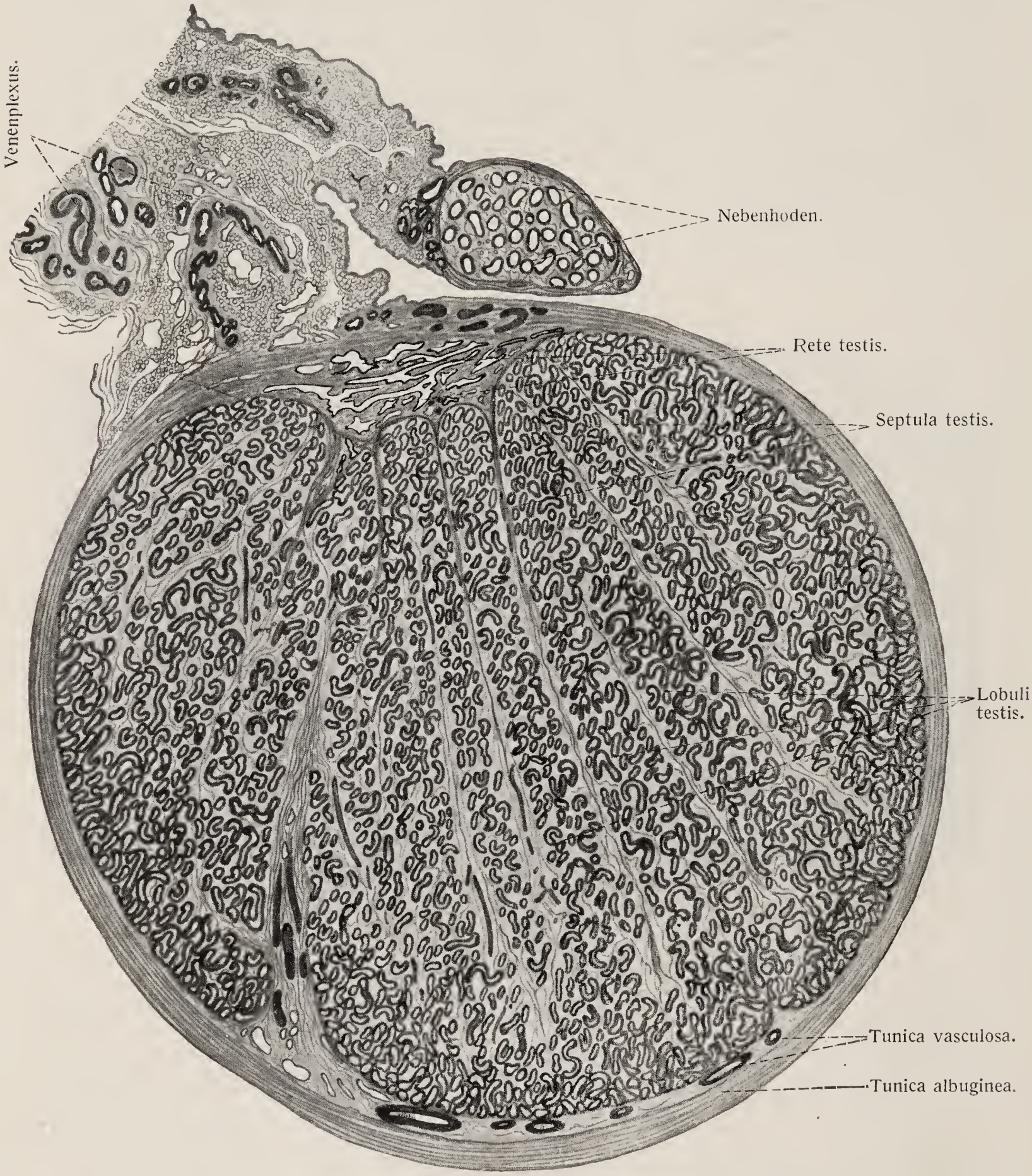

Fig. 311.

Querschnitt des Hodens eines erwachsenen Menschen. 4mal vergrößert. Technik § 204.

epithel ausgekleideten Schleimhautbuchten („Lakunen“) bestehen Übergänge.

Als „paraurethrale Gänge“ bezeichnet man abnorme, den Lakunen im Bau gleichende Gänge, die statt in die Urethra neben dem Orificium urethrae externum münden. Zum Teil handelt es sich auch um Einstülpungen der äußeren Haut, mit der sie dann im Bau völlig übereinstimmen.

Die Muskelhaut besteht in der Pars prostatica innen aus einer glatten Längs- und außen aus einer ebensolchen Ringfaserschicht. Beide sind noch in der Pars membranacea gut ausgebildet, hören aber in der Pars cavernosa allmählich auf, indem zuerst die im Bulbus urethrae noch ansehnliche Ringfaserlage ganz verschwindet; in den vorderen Partien der Pars cavernosa finden sich nur einige schräg- und längsverlaufende Bündel. Die Schleimhaut der männlichen Harnröhre ist reich an Blutgefäßen (s. Corp. cavernos. urethrae S. 316). Die Lymphgefäße liegen unter den Blutgefäßen. Die Nerven bilden mit Nervenzellen untermischte Geflechte; die daraus entspringenden marklosen Fasern enden teils frei, teils (in der Pars prostatica und membranacea) in besonderen Endapparaten (vgl. S. 191).

VIII. Geschlechtsorgane.

A. Die männlichen Geschlechtsorgane.

Die Hoden.

Die Parenchymteile des Hodens entwickeln sich in früher Embryonalperiode aus dem Peritonealepithel, verlieren aber sehr schnell den Zusammenhang mit dem Mutterboden und werden, von Bindegewebe umgeben, zu stark gewundenen, vielfach untereinander in Verbindung stehenden Kanälchen (Tub. contorti testis). Sekundär treten sie mit einem ebenfalls vom Peritonealepithel in selbständiger Bildung entstandenen Hohlraumsystem in Verbindung, dem Rete testis (Halleri): dieses gewinnt später einen Zusammenhang mit Kanälchen, die dem Material der Urniere entstammen, so daß dann die Bildungsprodukte der Hodenkanälchen als Ausführungsgänge das ihnen ursprünglich fremde Urnierenkanalsystem benutzen.

Soll trotz dieser Entwicklungsweise der Hoden mit anderen Drüsen in eine Reihe gestellt werden, so muß man doch hervorheben, daß die Ausführwege den Hoden nicht, wie sie es bei anderen Drüsen tun, mit dem Mutterboden verbinden, sondern erst sekundär zu den Hodenkanälchen in Beziehung treten und die Geschlechtszellen nach außen leiten.

Die Bezeichnung des Hodens als Drüse (Keimdrüse) gründet sich aber einmal auf den groben Aufbau, der lange gewundene Endstücke (die Tub. contorti) und ausführende Teile unterscheiden läßt. Zum zweiten produziert die Keimdrüse, wie typische Drüsen, Stoffe; hier sind diese aber organisierte Gebilde, die Spermien. Endlich wissen wir, daß der Hoden in seiner Beeinflussung des Gesamtorganismus Funktionen ausübt, die den Vorgängen der inneren Sekretion an die Seite gestellt werden müssen.

Die Hoden (Testes) werden von einer bindegewebigen Hülle umgeben. Diese Hülle, die Tunica albuginea s. fibrosa (Fig. 311), ist eine derbe Haut, welche das Hodenparenchym rings einschließt und an einer Seitenfläche einen dickeren, in das Innere des Hodens vorspringenden Wulst, das Mediastinum testis (Corpus Highmori), entwickelt. Von diesem gehen eine Anzahl Blätter aus, die Septula testis, welche divergierend gegen die Tunica albuginea ziehen und so das Hodenparenchym in pyramidenförmige Läppchen abteilen, deren Basis gegen die Tunica albuginea, deren Spitze gegen das Mediastinum gerichtet ist. Die Tunica albuginea besteht aus straffaserigem Bindegewebe und zahlreichen, mit den Jahren sich mehrenden elastischen Fasern; sie wird an ihrer freien Oberfläche von einer einfachen Lage platter Epithelzellen überzogen, die den Epithelzellen der serösen Häute (S. 276) entsprechen, und geht nach innen allmählich in eine lockere, mit elastischen Fasern untermengte, gefäßreiche Bindegewebslage, die Tunica vasculosa, über; dieselbe hängt mit den Septula testis zusammen und ist

als eine besondere Schicht gut zu unterscheiden (Fig. 311). Das aus derbem Bindegewebe und zahlreichen elastischen Fasern aufgebaute Mediastinum schließt ein aus vielfach miteinander anastomosierenden Kanälen gebildetes Netzwerk, das Rete testis (Halleri), in sich. Die Septula testis bestehen aus Bindegewebsbündeln, welche mit dem die

Fig. 312.

Aus einem Querschnitte des Hodens eines 22jährigen Hingerichteten. 50mal vergrößert. Technik § 205..

einzelnen Hodenkanälchen umstrickenden lockeren Bindegewebe zusammenhängen.

Das „interstitielle" Bindegewebe ist reich an zelligen Elementen, die teils in Form platter Bindegewebszellen, teils als rundliche, Pigment- oder Fettkörnchen, im geschlechtsreifen Hoden zuweilen Kristalloide führende Zellen (sogenannte „Zwischenzellen") auftreten (Fig. 312, 313).

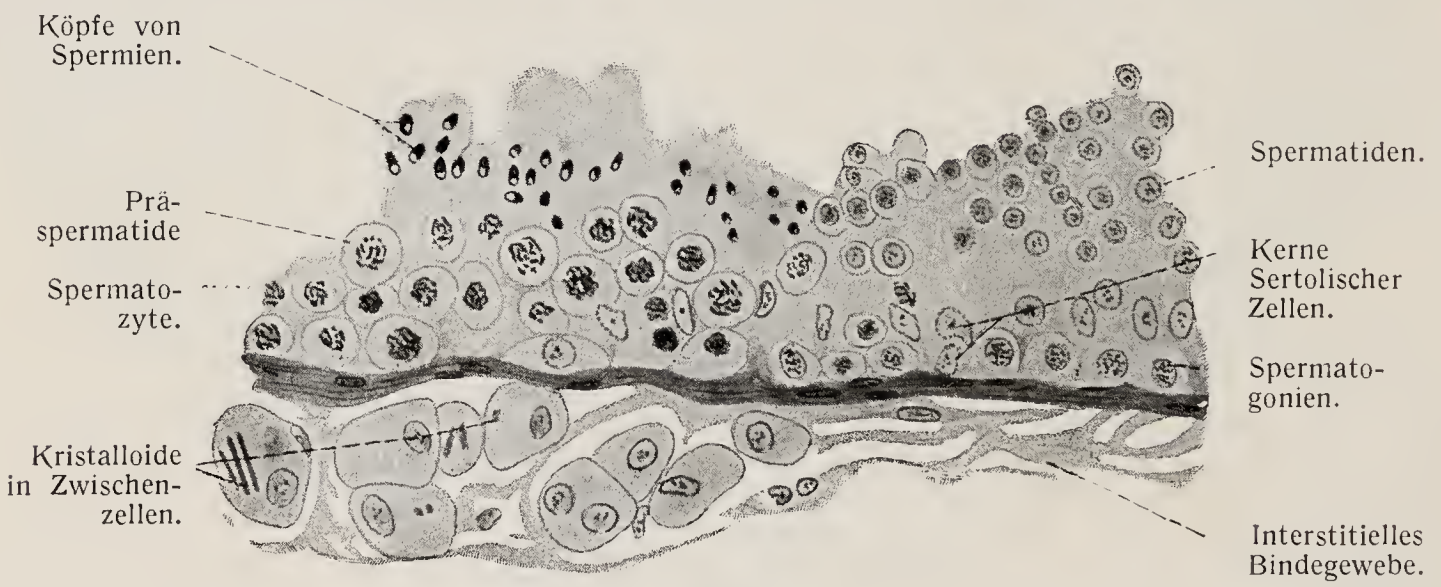

Fig. 313.

Stück eines Längsschnittes durch ein gewundenes Hodenkanälchen eines Hingerichteten. 360mal vergrößert. Technik § 205.

Kristalloide Einlagerungen im Zellinnern sind im Pflanzenreiche häufiger, sind aber auch in anderen Zellen des Hodens (Spermatogonien, Sertolizellen), in der Prostata, ferner in den Kernen und im Zytoplasma der Nervenzellen des Igels und im Zytoplasma des Linsenepithels gefunden worden.

Wir betrachten die Zwischenzellen als besondere Funktionszustände von Bindegewebszellen, deren Gestalt und Einschlüsse darauf hinweisen,

daß sie in den lebhaften Stoffwechsel des Hodens in irgendeiner Weise eingeschaltet sind. Für die, gegenüber anderen Geweben außerordentlich gesteigerten Vorgänge der Zellvermehrung und -differenzierung (Spermiogenese s. unten) muß ein äußerst lebhaftes Zu- und Abströmen von Stoffen im Bindegewebe des Hodens vorausgesetzt werden. Die Zwischenzellen dürften ihr Aussehen der Speicherung solcher Substanzen verdanken, die bei der Spermiogenese an ihnen vorbeiströmen. Durch dieses Speicherungsvermögen, das sich auch auf experimentell zugeführte Farbstoffe erstreckt, bekunden sie eine nahe Verwandtschaft zu anderen Bindegewebszellformen (s. S. 41).

Die Beobachtungen und Experimente, aus denen viele Autoren auf eine innersekretorische Tätigkeit der Zwischenzellen geschlossen haben, lassen sich auch nach der oben gegebenen Deutung erklären; für die Annahme, daß diese Zellen es sind, die die auffallende Rolle des Hodens im Stoffwechsel des Gesamtorganismus („innere Sekretion" des Hodens) bewirken, lassen sich keine ausreichenden Gründe anführen.

Die Hodenkanälchen lassen während ihres Verlaufes drei Abschnitte unterscheiden; sie beginnen 1. als Tubuli contorti, werden dann 2. zu Tubuli recti, welche sich 3. in das Rete testis fortsetzen. Die Tubuli contorti sind drehrunde, ca. 140 μ dicke Röhrchen, über deren Anfang man noch nicht hinreichend orientiert ist; wahrscheinlich hängen sie an der Peripherie unter der Tunica vasculosa miteinander vielfach zusammen und bilden so ein Netzwerk, aus welchem zahlreiche Kanälchen abbiegen und unter vielfachen Windungen gegen das Mediastinum ziehen. Während dieses Verlaufes tritt eine Verminderung der Zahl der Kanälchen ein, indem dieselben fortgesetzt unter spitzem Winkel sich miteinander vereinigen. Nicht weit vom Mediastinum entfernt gehen die gewundenen Kanälchen in die Tubuli recti über, welche bedeutend verschmälert, 20—25 μ dick, nach kurzem Verlaufe in das Mediastinum eindringen und hier das Rete testis bilden, dessen Kanäle 24—180 μ messen.

Die Tubuli contorti sind die Bildungsstätten der Samenfäden (Spermien); die hierzu notwendigen Umwandlungsvorgänge, die wir unter dem Namen Spermiogenese zusammenfassen, spielen sich im Innern der Kanälchen ab, die von einer ziemlich derben Hülle umgeben werden (Fig. 313).

Die Hülle besteht aus mehrfachen Lagen platter Bindegewebszellen, die beim Erwachsenen von vielen elastischen Fasern durchflochten werden; nach innen zu gegen das Keimepithel ist die Hülle zu einer feinen Membrana propria verdichtet.

Das Keimepithel läßt schon beim Neugeborenen zwei Arten von membranlosen feinkörnigen Zellen unterscheiden: die Sertolischen Zellen („Follikelzellen") und die Samenzellen. Erstere sind an der Erzeugung der Samenelemente nur indirekt beteiligt; die Samenzellen sind es dagegen, die das wechselnde Bild, das dieses Epithel darbietet, bestimmen.

Die sogenannten Sertolizellen (Fig. 314) bilden ein die ganze Epithelhöhe einnehmendes Schwammgerüst, in dessen Maschen, beim Menschen meist in mittlerer Höhe, die Zellkerne liegen. Diese besitzen eine ellipsoide Gestalt, ein sehr fein verteiltes Chromatin und zumeist einen verhältnismäßig großen Nukleolus. In den Maschen des Schwammgerüstes liegen die verschieden weit entwickelten Geschlechtszellen.

Vor Eintritt der Geschlechtsreife sind die Samenzellen relativ gleichförmig gebaute Elemente, die wir als Spermatogonien (Ursamenzellen) bezeichnen. Im Epithel des geschlechtsreifen Hodens liegen die Spermatogonien, wie die Keimschicht in anderen mehrschichtigen Epithelien, dem Bindegewebe (Membrana propria) am meisten genähert; sie sind durch ihre runden, chromatinreichen Kerne von den zwischen ihnen liegenden Sertolischen Zellen leicht zu unterscheiden, wenngleich das Zytoplasma der Spermatogonien nicht immer leicht von denjenigen des Follikelzellenschwammes abzugrenzen ist (Fig. 314).

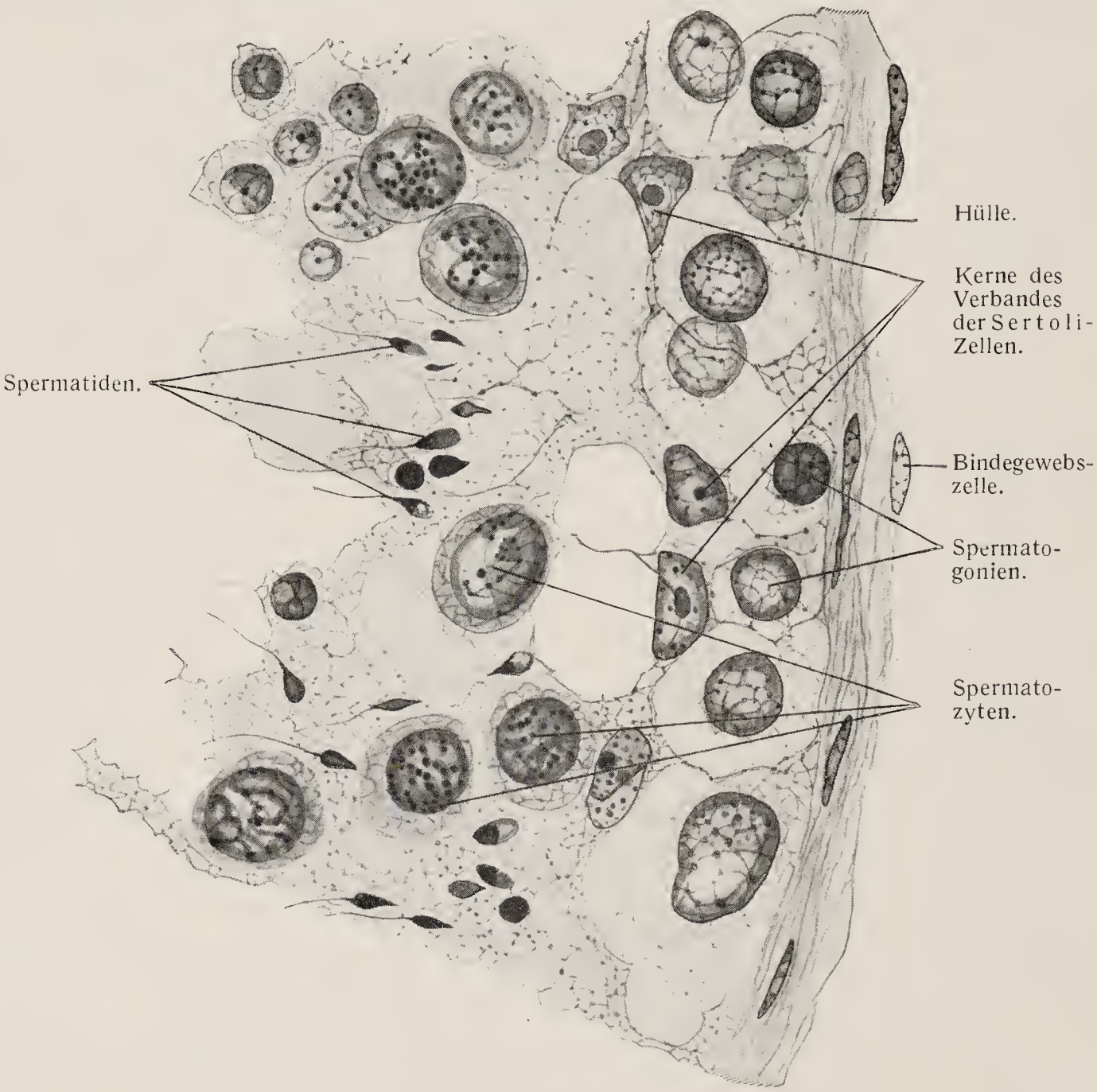

Fig. 314.
Aus einem Schrägschnitt durch ein gewundenes Hodenkanälchen vom Menschen. 1000mal vergrößert. Technik § 205.

Die Spermatogonien sind das Ausgangsmaterial für die Bildung der Spermien; sie vermehren sich fortdauernd. Ein Teil von ihnen ist aber während der geschlechtsreifen Periode jeweils bereit, das Stadium der Vermehrung (I. Stadium der Spermiogenese) abzuschließen und sich durch Heranwachsen von Kern und Zelleib zu größeren Formen, den Spermatozyten, zu gestalten (II. Stadium oder Stadium des Wachstums). Die Spermatozyten liegen in der nächstinneren Schicht, häufig in mehreren Lagen übereinander, und sind an der Größe ihrer Zellkerne deutlich zu erkennen; sehr häufig sind diese Kerne in Mitose fixiert.

Zum Unterschied von den Spermatogonien können von den Spermatozyten durch Mitose nicht mehr ihnen gleichende Formen, also wieder Spermatozyten gebildet werden; vielmehr führt jede Spermatozytenteilung unmittelbar zur Bildung der Spermien hin, indem nun durch den Prozeß der Reifung (III. Stadium der Spermiogenese) aus jeder Spermatozyte vier Spermien entstehen.

Hierzu sind zwei kurz aufeinanderfolgende (sogenannte Reife-) Teilungen notwendig; es liegt im Prinzip des Vorganges begründet (s. darüber die genaueren Darlegungen in den Lehrbüchern der Entwicklungsgeschichte), daß die Teilungen unmittelbar aufeinanderfolgen, ohne daß ein längeres Ruhestadium zwischen ihnen liegt, welches sonst dazu dient, die Teilzellen zur Größe der Mutterzelle heranwachsen zu lassen. Die Kürze der Ruhepause zwischen den Reifeteilungen bewirkt einmal, daß die erste Teilform, die Präspermatide — eine Spermatozyte liefert deren zwei —, nur selten in den Präparaten aufzufinden ist, während die aus den zwei Präspermatiden hervorgehenden vier Spermatiden in den inneren Zonen des Keimepithels meist in großer Zahl angetroffen werden (Fig. 315). Die zweite leicht ersichtliche Folge ist die Verkleinerung der Teilprodukte gegenüber der Ausgangsform: die Kerne und die Zellleiber der Spermatiden fallen durch ihre geringe Größe neben den Spermatozyten auf. Die wichtigste Folge endlich, auf die wir hier nicht näher eingehen können, ist die Verminderung der Chromosomenzahl auf die Hälfte.

Während der Spermienbildung wird, nach allem, was wir wissen, festgelegt, welcher Teil der väterlichen Eigenschaften einem Spermium mitgegeben wird, das nun durch den Vorgang der Befruchtung sich mit einer artgleichen Eizelle zur Bildung eines neuen Individuums verbinden kann. Deshalb ist die Spermiogenese (ebenso wie die Oogenese) für die Fragen der Vererbung von größter Bedeutung. Auf die überreichen, zum Teil äußerst wertvollen Befunde kann hier nicht eingegangen werden (vgl. die reiche Literatur über Vererbung).

Wird so durch die drei ersten Stadien der Spermiogenese die Zahl und das Erbgut der Spermien festgelegt, so ist nun noch ein äußerst kompliziert ablaufendes Stadium der Umbildung (IV. Stadium) notwendig, um den Spermien die Gestalt zu geben, die ihnen die Ausführung ihrer wichtigen Aufgabe ermöglicht.

Jede Spermatide besitzt im Bau des Zytoplasmas, des Kernes und des Zentralapparates noch die allgemeinen Eigenschaften einer Zelle; durch die Differenzierung zum Spermium werden aus diesem Material die Organellen gebildet, die das Spermium befähigen, trotz des langen Weges bis zu seinem Bestimmungsorte, ans Ziel zu gelangen. Nur die Beobachtung der Umbildung ermöglicht es, in den fertigen Spermien die wesentlichen Bestandteile der Zellen wieder aufzufinden.

Der Zellkern der Spermatide verdichtet sich (er wird stärker färbbar, wobei die typische chromatische Struktur zu einer homogenen Masse umgeformt wird), gleichzeitig verlängert er sich und nimmt eine eigenartige Form an. Er rückt an das eine Ende des Zelleibes, das zum Kopfteil des Spermiums wird. Im Anschluß an das eine der Diplosomen des Zentralapparates entsteht an einem dem Kerne abgewandten Ende des Zellkörpers ein fadenförmiger Anhang (Fig. 315), der unter fortwährender Verlängerung zum Schwanz des Spermiums wird, einer Organelle, mit deren Hilfe das Spermium Eigenbewegungen auszuführen imstande ist. Der Zytoplasmarest bleibt zwischen Kopf und Schwanzfaden erhalten und wird zu dem die Zentralkörperchen führenden Halsteil und zum Verbindungsstück. In dem letzteren liegen vorzugsweise die Plastosomen.

Bei diesen Umbildungsprozessen scheinen das Schwammgerüst der Sertolischen Zellen, die während der ganzen Spermiogenese mit

den Samenzellen in Berührung sind, eine besonders wichtige Rolle zu spielen. Während der Umwandlung der Spermatiden in Spermien sind die Spermatiden als Vierergruppen in das Zytoplasma des Follikelzellengerüstes eingekeilt und verlassen diese Verbindung erst nach Abschluß der Umbildung. Es wird in diesen Vorgängen besonders deutlich, daß die Stützzellen für die Stoffzufuhr zu den Samenzellen sehr wichtig sind.

Auf Querschnitten von Samenkanälchen vieler Tiere sieht man nur je ein Stadium der Spermiogenese (Fig. 315), auf Längsschnitten dagegen sämtliche Stadien nebeneinander (Fig. 313), was für einen wellenförmigen Ablauf der Spermio-

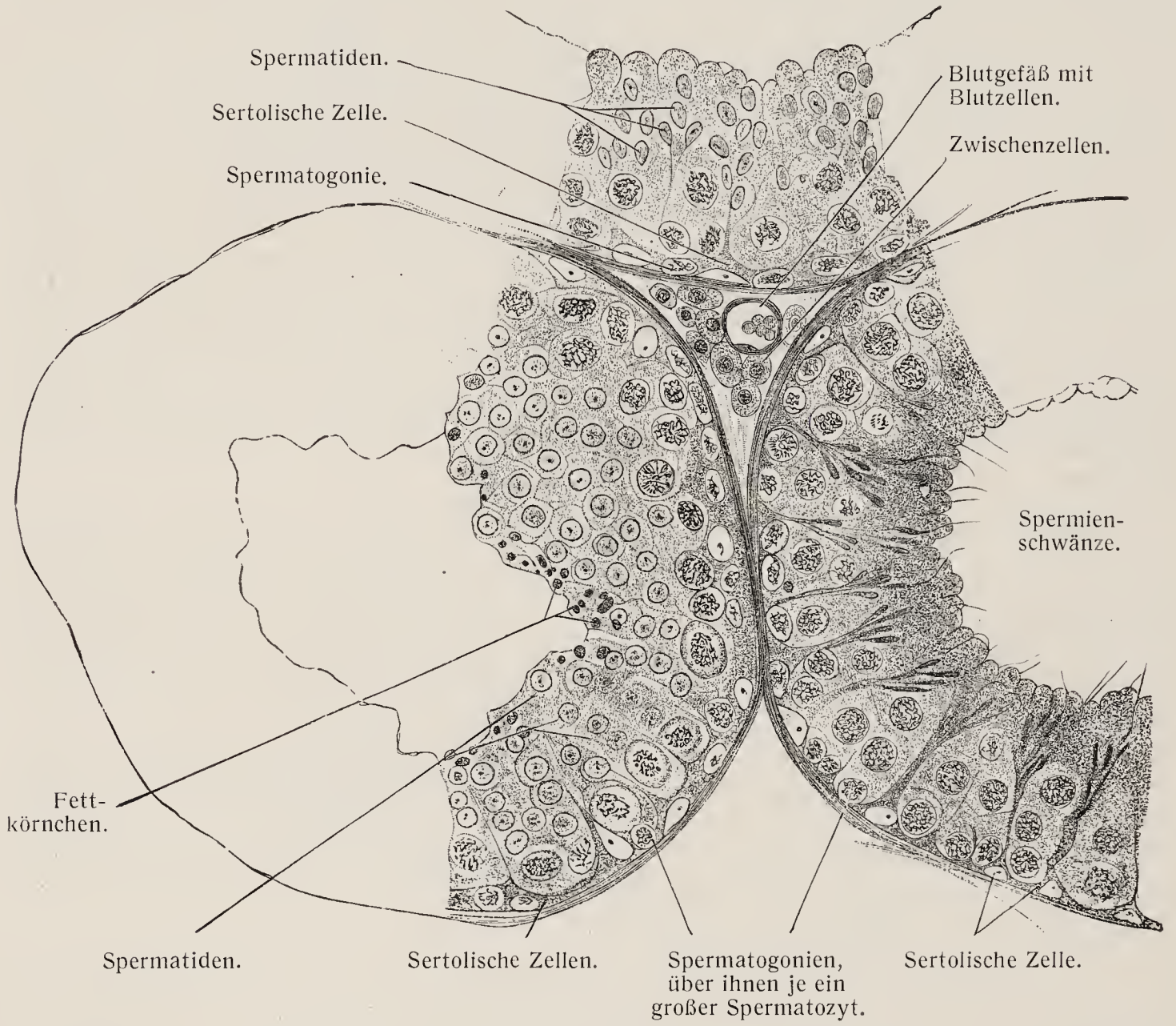

Fig. 315.

Durchschnitte von Hodenkanälchen einer Maus. 360mal vergrößert. Man beachte, wie die anfangs runden Kerne der Spermatiden (links unten) oval werden (oben) und sich zu Spermienköpfen umbilden (rechts unten). Technik § 206.

genese („Samenbildungswelle") spricht. Beim Menschen ist das Bild dadurch viel mannigfaltiger, daß in demselben Kanälchenquerschnitt die verschiedensten Entwicklungsbilder nebeneinander fixiert sein können.

Bei den Tieren mit deutlicher männlicher Brunstperiode fehlen in der Zwischenzeit in den Kanälchen die Spermien. Ist diese Zwischenzeit sehr lang, so finden sich nur den Spermatogonien gleichende Elemente und die zu Zylinderzellen umgebildeten Sertolischen Zellen. Das gleiche kann beim Menschen nach langem Siechtum und unter Umständen auch bei Greisen (am atrophisch-senilen Hoden) beobachtet werden. In letzterem Falle kommt es zu einer hyalinen Verdichtung der Bindegewebshülle und der Membrana propria unter gleichzeitiger Reduktion der elastischen Fasern und der Zwischenzellen einerseits und einer Vermehrung der Fettkörnchen andererseits. Die Samenzellen können schließlich völlig schwinden, so daß nur Sertolische Elemente zurückbleiben.

Das Keimepithel läßt sich nach dem Gesagten nur mit gewissen Einschränkungen als Epithel bezeichnen. Vor allem ist die Zellenproduktion hier in einem Maße gesteigert, wie es bei anderen Epithelien, wo die Zellvermehrung nur dem Ersatz untergehender Zellen dient, nicht vorkommt. Auch muß besonders darauf hingewiesen werden, daß hier die abgestoßenen Zellen eine höchst aktive Differenzierungsform darstellen, während sie bei anderen Epithelien dem Untergange geweiht sind. Über die Stoffwechselvorgänge im Keimepithel sind wir noch so mangelhaft unterrichtet, daß ein Vergleich mit anderen Epithelien in dieser Hinsicht nicht möglich ist.

Der Hoden übt auf den ganzen Organismus innersekretorische Einflüsse aus, die wesentlich zur Ausbildung der sogenannten sekundären Geschlechtsmerkmale beitragen. Diese Tatsache ist heute durch unzählige Experimente festgelegt. Unklar ist jedoch, welchem morphologischen Substrat des Hodens die Produktion der hier wirksamen Stoffe zugeschrieben werden muß. Die Gründe, die gegen die Zwischenzellen als innersekretorische Elemente sprechen, sind teilweise oben (S. 305) dargelegt. Es muß aber zugegeben werden, daß wir auch über die Art, wie die Samenzellen innersekretorisch wirksam sein könnten, keine ausreichende Vorstellung besitzen. Entweder kann es sich hier um eine aktive Sekretion von seiten der Spermatogonien handeln; es wäre aber auch denkbar, daß Stoffe beim Zerfall derjenigen Samenzellen frei werden, die während der Spermiogenese in großer Zahl zugrunde gehen. Auch auf der Wirksamkeit solcher Zerfallsstoffe könnte die Beeinflussung des Gesamtorganismus beruhen.

Die Tubuli recti und die Kanäle des Rete testis werden von einer einfachen Lage kubischer oder platter, Fettkörnchen enthaltender Epithelzellen ausgekleidet.

Die Arterien des Hodens sind Äste der A. spermatica interna, welche teils vom Mediastinum, teils von der Tunica vasculosa in die Septula testis eindringen und sich von hier aus in ein die Hodenkanälchen umspinnendes Kapillarnetz auflösen. Die daraus entspringenden Venen verlaufen mit den Arterien. Die zahlreichen Lymphgefäße bilden ein unter der Tunica albuginea gelegenes Netzwerk, welches mit den ziemlich dichten, die Samenkanälchen umstrickenden Lymphkapillaren in Zusammenhang steht. Die Nerven bilden Geflechte um die Blutgefäße; ob einzelne davon abzweigende Fasern die Membrana propria der Hodenkanälchen durchbohren und zwischen den Epithelzellen knopfförmig verdickt enden, ist noch nicht völlig sichergestellt.

Der Samen.

Das Sekret der Hoden, der Samen (Sperma), besteht fast allein aus den Samenfäden, den Spermien, stecknadelähnlichen, ca. 60 μ langen Gebilden, an denen wir Kopf, Hals und Schwanz unterscheiden (Fig. 316). Beim Menschen ist der Kopf 3—5 μ lang, 2—3 μ breit, abgeplattet, von der Seite gesehen birnförmig, das verschmälerte Ende nach vorn gerichtet, von der Fläche gesehen dagegen oval, vorn abgerundet und dort einen helleren Abschnitt enthaltend (Fig. 316, *1*). Das vorderste Kopfende ist durch seine Festigkeit ausgezeichnet, die durch eine besondere Bildung, die (beim Menschen noch nicht sicher nachgewiesene) Kopfkappe, bedingt wird; im hinteren Abschnitt des Kopfes sind die Kernsubstanzen enthalten. Am Halse wird ein vorderes und hinteres Halsknötchen unterschieden, die den Zentralkörperchen entsprechen. Der Schwanz zeigt bei sehr starken Vergrößerungen einen seine ganze Länge durchsetzenden Faden, den Achsenfaden, der aus feinen Fibrillen zusammengesetzt ist. Man unterscheidet am Schwanze verschiedene Abschnitte: zunächst dem Kopfe liegt das drehrunde Verbindungsstück („Mittelstück"), welches 6 μ lang und kaum 1 μ breit ist; dann folgt

das 40—60 μ lange, sich nach hinten allmählich verschmälernde Hauptstück. Die Spitze des Schwanzes, das Endstück, wird durch den etwa 10 μ frei hervorragenden Achsenfaden gebildet. Die Spermien sind (wahrscheinlich wegen ihres Kalkgehaltes) durch ihre große Widerstandsfähigkeit ausgezeichnet. Die schlängelnden Bewegungen der Spermien kommen nur dem Schwanze zu, welcher den Kopf vor sich herschiebt; sie fehlen meist im reinen Sekret des Hodens und stellen sich erst ein bei Verdünnung des Samens, wie es bei der Entleerung auf natürlichem Wege durch Beimengung des Sekrets des Nebenhodens, der Samenleiterampullen, der Samenbläschen, der Prostata und der Bulbourethraldrüsen (Cowper) geschieht. In dieser Flüssigkeitsmischung erhält sich die Bewegung selbst noch einige Zeit (bis zu 3 Tagen) nach dem Tode, wie (eine Woche, vielleicht noch länger) im Sekrete der weiblichen Genitalien. Wasser sistiert die Bewegung, welche jedoch durch Zusatz mäßig konzentrierter, alkalisch reagierender tierischer Flüssigkeiten aufs neue angefacht werden kann; überhaupt sind die genannten Flüssigkeiten, ferner 1%ige Kochsalzlösung, den Bewegungen der Spermien günstig, während Säuren und Metallsalze die Bewegung aufheben. Bewegungslose Spermien zeigen häufig einen ösenartig eingerollten Schwanz (Fig. 316, 3).

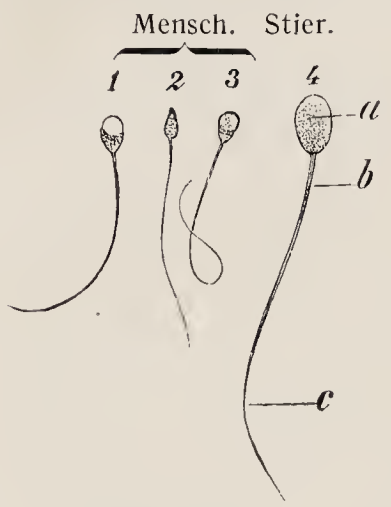

Fig. 316.

Spermien. *1* u. *3* von der Fläche, *2* von der Kante gesehen. 300mal vergrößert. Das Endstück, sowie die Grenzen dieser Teile sind bei dieser Vergrößerung noch nicht wahrzunehmen. Technik § 208.

Neben den typischen finden sich auch atypische Spermien, die entweder durch ihre Größe („Riesenspermien, Zwergspermien") oder auch durch 2—4 Schwänze an einem Kopfe oder mehrere Köpfe an einem Schwanze, oder sonst durch abnorme Form sich auszeichnen. Auf die verschiedenen Formen der Tierspermien kann hier nicht eingegangen werden. Der bei Vögeln und geschwänzten Amphibien zuerst entdeckte Spiralfaden, der durch eine glashelle Membran mit dem Achsenfaden verbunden ist, ist auch bei Säugetieren gefunden worden und scheint ein, wenn auch in seiner Bedeutung noch unklares, wichtiges Formelement zu sein.

Die ableitenden Samenwege.

Die Spermien gelangen, im Rete testis aus allen Läppchen des Hodens zusammenkommend, von hier aus in ein Kanalsystem, das eine außerordentliche Weglänge besitzt. Über das Geschehen in den verschiedenen Teilen dieses Kanalsystems sind wir fast ohne gesicherte Kenntnis.

Entwicklungsgeschichtlich stammt der Nebenhoden aus dem Baumaterial des kranialen Urnierenteiles, eine Tatsache, die auch in manchen Einzelheiten des Nebenhodenaufbaues zum Ausdruck kommt. Aus dem oberen Ende des Rete testis treten etwa 15 Ductuli efferentes hervor, die immer stärker sich schlängelnd ebensoviele konische Läppchen, Lobuli epididymidis, bilden. Die Summe der Läppchen stellt den Kopf des Nebenhodens dar. Aus der Vereinigung der Ductuli efferentes geht der Ductus epididymidis hervor, welcher, vielfach gewunden, Körper und Schwanz des Nebenhodens bildet und sich in den Ductus deferens fortsetzt.

Die Ductuli efferentes sind von einem ganz ungleichen, mit Schlußleisten versehenen Epithel ausgekleidet; es wechseln Gruppen einfachen zylindrischen Flimmerepithels mit solchen kubischer, zum Teil flimmerloser Zellen ab; letztere gewähren so das Bild alveolärer Einzeldrüsen, die nicht immer eine Ausbuchtung der Membrana propria bedingen (Fig. 318). Die Zellen selbst enthalten, abgesehen von einer sehr wechselnden Menge von Pigmentkörnchen, Körner, welche auf

eine sekretorische Funktion schließen lassen; dafür spricht auch der Umstand, daß man oft statt der Flimmerhaare an der Oberfläche der Zellen hervorstehende blasige Fortsätze (Fig. 318) findet, die Sekrettropfen gleichen. Eine streifige Membrana propria und eine aus mehreren Lagen glatter Muskelfasern gebildete, von elastischen Fasern durchzogene Ringfaserschicht vervollständigen die Wandung der Ductuli efferentes.

Die elastischen Fasern treten, wie auch diejenigen im Ductus epididymidis und deferens, erst zu Beginn der Geschlechtsreife auf.

Die Einschlüsse (s. oben) in den Epithelzellen der Ductuli efferentes mahnen an die Verwandtschaft dieser Abschnitte mit den Hauptstücken der Niere (s. S. 291), mit denen diese Nebenhodenteile auch die Fähigkeit gemeinsam haben, Fremdsubstanzen (z. B. saure Farbstoffe) zu speichern. Im feineren Aufbau weichen die Hauptstückepithelien der Niere allerdings von denjenigen der Ductuli efferentes sehr ab.

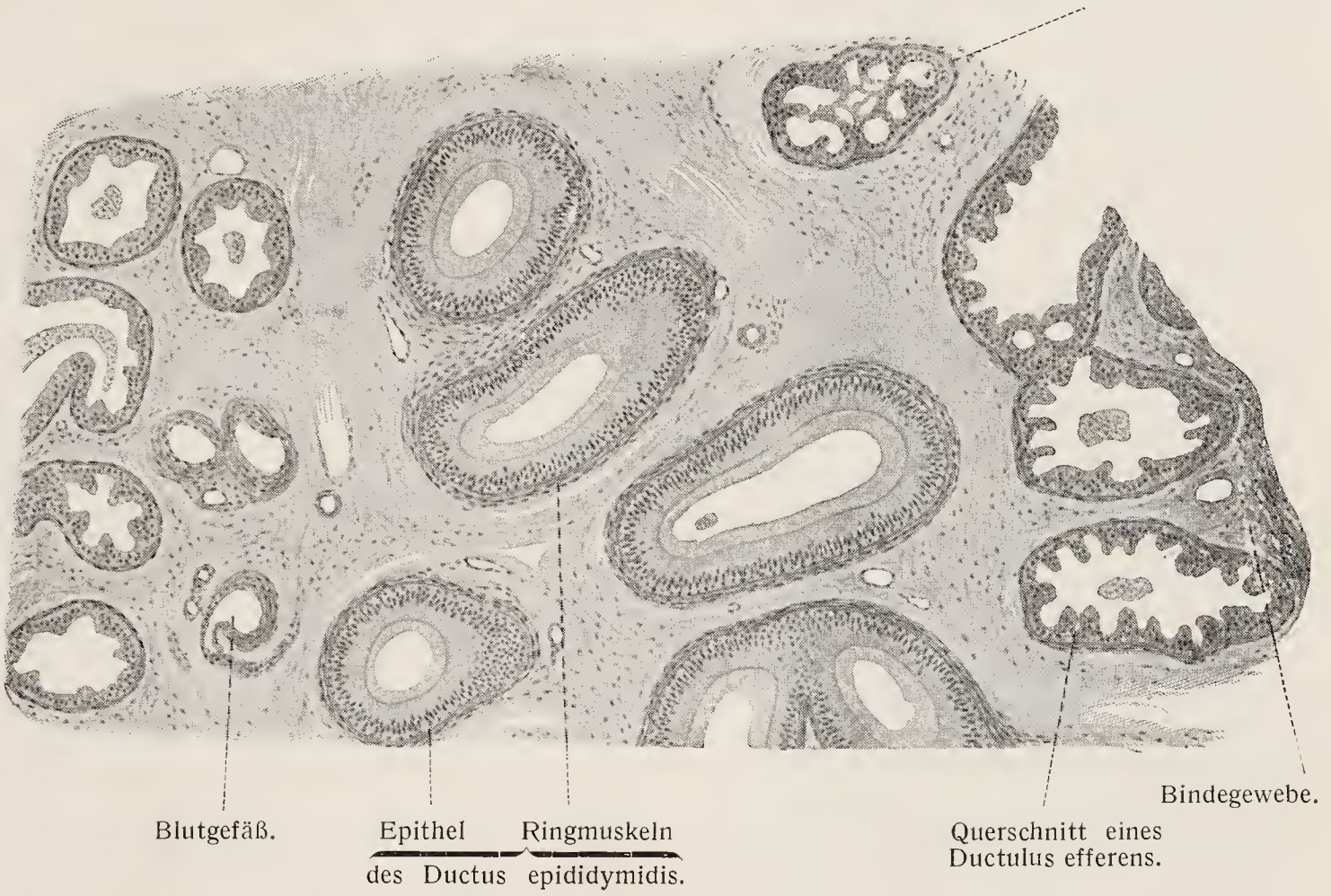

Fig. 317.
Stück eines Durchschnittes durch den Kopf des Nebenhodens eines Hingerichteten. 50mal vergrößert. In der Mitte sieht man Querschnitte des Duct. epidid., rechts und links solche der Duct. efferentes. Technik § 158.

Der Ductus epididymidis besitzt ein zweireihiges, mit Schlußleisten versehenes Epithel (Fig. 317), dessen Elemente aus rundlichen Basalzellen und langen Zylinderzellen bestehen; letztere enthalten Sekretkörner und zuweilen Pigment und tragen an der Mitte ihrer Oberfläche lange Haare, die nicht flimmern und an fixierten Präparaten häufig zu einem kegelförmigen Fortsatz verklebt sind. Im Epithel finden sich teils geschlossene, teils an der Oberfläche mündende röhren- oder schlauchförmige Gänge. Eine zarte Membrana propria und eine dicke Ringmuskellage vervollständigen die Wand des Ductus epididymidis, dessen Windungen durch lockeres Bindegewebe zusammengehalten werden; gegen den Samenleiter zu verdickt sich die Ringmuskellage.

Der Samenleiter wird von einem zweireihigen Zylinderepithel ausgekleidet; eine bindegewebige Tunica propria, der sich nach außen ein dichtes Geflecht elastischer Fasern anschließt, ferner eine innere,

besonders im Anfangsteile des Samenleiters gut entwickelte Längslage, eine mittlere Ringlage und eine äußere Längslage glatter Muskelfasern, endlich eine bindegewebige, mit elastischen Fasern vermischte Adventitia bilden die Wandung (Fig. 319).

Fig. 318.

Stück eines Querschnittes durch einen Duct. efferens testis des erwachsenen Menschen. Die rechte Ecke der Abbildung ist schematisiert. 360mal vergrößert. Von Flimmerhaaren war hier nichts zu sehen, obwohl die Haare des Epithels des Duct. epididymidis gut erhalten waren. Technik § 158.

Die Adventitia enthält besonders in dem vom Hoden bis zum Leistenkanal verlaufenden Abschnitt Längsbündel glatter Muskelfasern, die eigentlich zur Tunica vaginal. comm. des Samenstranges gehören und als M. cremaster internus bekannt sind.

Der Endteil des Samenleiters schwillt zur Ampulla an, deren Muskulatur unregelmäßiger gestaltet ist, indem zwischen der Ringmuskulatur auch schräg- und längsverlaufende Züge vorkommen, während die Längsmuskeln in vereinzelte Streifen sich auflösen und gegen den Ductus ejaculatorius ganz verschwinden. Ebenso verhält es sich bei der Vesicula seminalis. Die Schleimhaut der Ampulle wie die der Vesicula seminalis ist in (primäre) Falten gelegt, die sich wiederholt in sekundäre und tertiäre Falten teilen; von da aus entwickeln sich teils Divertikel, teils verzweigte röhrenförmige, am blinden Ende etwas erweiterte Verlängerungen (Drüsen?), die sich bis tief in die Muskularis erstrecken können und homogene oder feinkörnige Sekretballen enthalten.

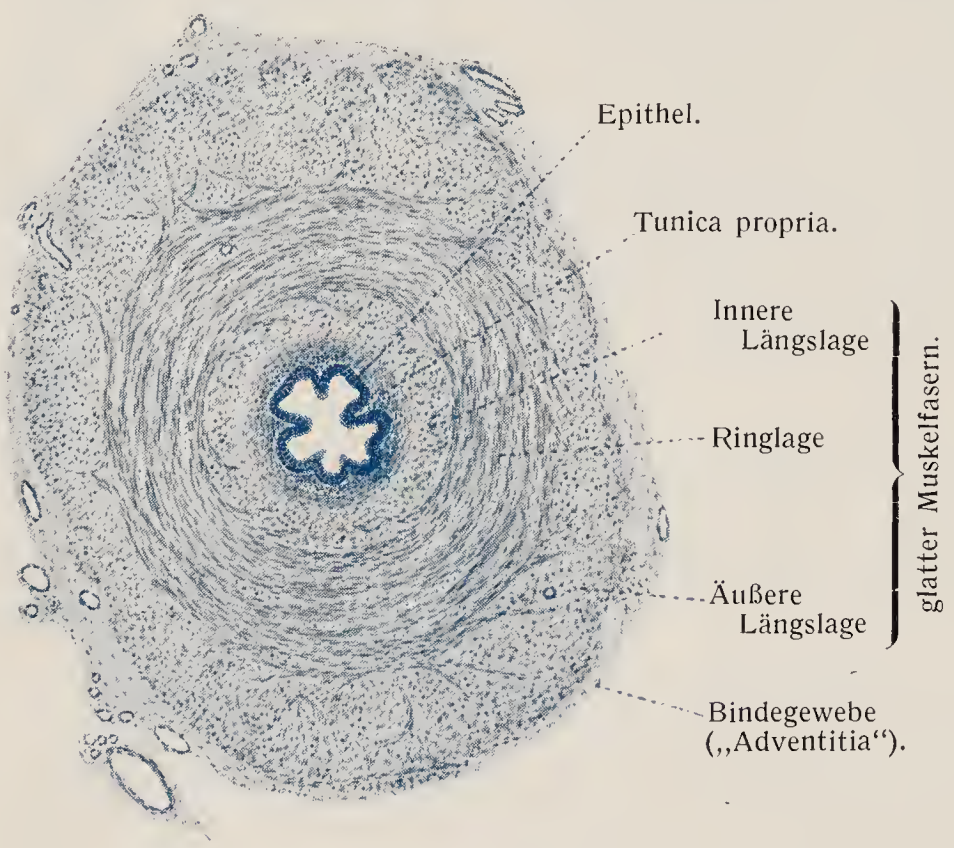

Fig. 319.

Querschnitt des Anfangsteiles des Samenleiters vom Menschen. 24mal vergrößert. Technik § 158.

Das Epithel ist auf den primären Falten ein geschichtetes (vielleicht nur mehrreihiges), im übrigen einfaches, sezernierendes Zylinderepithel. Die bindegewebige Tunica propria enthält reichlich elastische Fasern, die, wie die im Epithel, in den Bindegewebszellen und in der Muskularis vorkommenden Pigmentkörnchen, von der Pubertät an regelmäßig vorhanden sind.

Die Ductus ejaculatorii sind an ihrer dorsomedialen Seite mit einer Reihe von Anhängen besetzt, die, äußerlich keine Hervorragungen bedingend, ganz in der bindegewebigen Wand der Ductus eingeschlossen sind. Diese Anhänge zeigen zum Teil den gleichen Bau wie die Vesiculae

seminales und dürften deshalb als akzessorische Samenblasen bezeichnet werden; zum Teil sind sie nur Konvolute von Drüsen, die mit den Prostatadrüsen verglichen werden können.

Die Schleimhaut der Ductus ejaculatorii verhält sich wie diejenige der Samenblasen, nur sind die Faltungen nicht zu kompliziert: eine Muskulatur findet sich nur an den Anhängen, nicht aber in der Wand des Ductus, die nur von kreisförmigen Zügen innen kompakteren („Faserhaut") und außen lockeren Bindegewebes („Adventitia") gebildet wird.

Die im Vergleich zu den Blutgefäßen des Hodens spärlichen Blutgefäße des Nebenhodens liegen an den Ductuli efferentes zum Teil dicht unter der Membrana propria und buchten diese zuweilen gegen das Epithel vor. Die Venen des Plexus pampiniformis sind oft mit dicken, Längs- und Ringmuskeln enthaltenden Wandungen versehen.

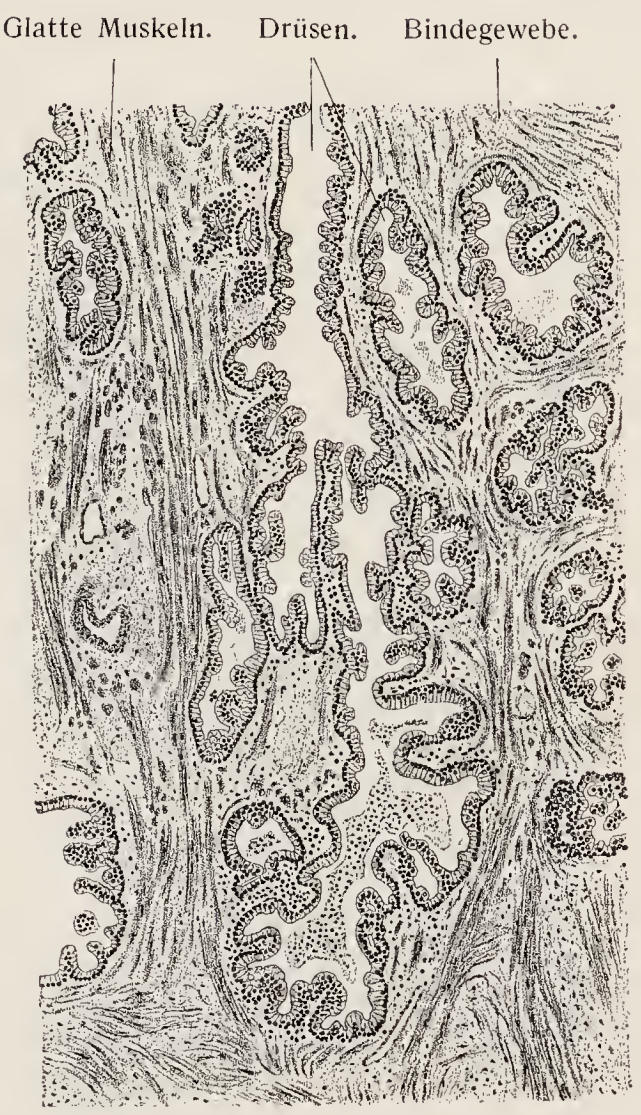

Fig. 320.
Stück eines Schnittes durch die Prostata eines 22jährigen Hingerichteten. 50mal vergrößert. Technik § 158.

Die Nerven (zum größten Teil marklos) bilden, außer den Geflechten um die Blutgefäße, in der Muskularis des Nebenhodens, mehr noch aber in derjenigen des Samenleiters und der Samenblasen ein dichtes, in den letztgenannten Teilen auch mit sympathischen Ganglienzellen versehenes Geflecht, den Plexus myospermaticus, von welchem feine Fasern entspringen; dieselben enden zum größeren Teil an glatten Muskelfasern, zum kleineren Teil setzen sie sich in die Schleimhaut fort. Wie bei anderen vegetativen Gebieten besitzt dieses Nervengeflecht Verbindungen mit sympathischen und parasympathischen Nerven.

Die zwischen den Elementen des Samenstranges gelegene Paradidymis (Giraldès) ist ebenso wie der Ductulus aberrans ein Rest der (embryonalen) Urniere. Beide bestehen aus einem mit kubischem oder zylindrischem Flimmerepithe ausgekleideten Kanälchen, welches von blutgefäßhaltigem Bindegewebe umhüllt wird. Die Appendix testis (Morgagnische Hydatide), ein Rest des oberen Endes des beim Weibe zur Tube werdenden (embryonalen) Müllerschen Ganges, ist ein mit einem kurzen Stiele versehenes, aus gefäßreichem Bindegewebe aufgebautes solides Läppchen, welches von flimmerndem Zylinderepithel überzogen wird. Der Stiel enthält ein mit Zylinderepithel ausgekleidetes Kanälchen. Die inkonstante Appendix epididymidis, ein Urnierenrest, ist ein mit kubischen Zellen ausgekleidetes, klare Flüssigkeit enthaltendes Bläschen.

Anhangsdrüsen der männlichen Geschlechtsorgane.

Die Prostata besteht aus Drüsensubstanz, aus glatten Muskelfasern, die etwa den vierten Teil des Prostatakörpers ausmachen, ferner aus Bindegewebe und vielen elastischen Fasern. Die Drüsensubstanz setzt sich zusammen aus 30—50 verästelten alveolären, serösen Einzel-

drüsen, welche durch ihren lockeren Bau ausgezeichnet sind. Die Drüsen münden mit zwei größeren Ausführungsgängen und einer Anzahl kleinerer in die Harnröhre. Die Drüsenzellen sind bald kubische, bald zylindrische Zellen, welche in einfacher Lage die Röhrchen auskleiden. In den größeren Ausführungsgängen ist „Übergangsepithel“ (S. 299), wie in der Pars prostatica urethrae, vorhanden. In den Endstücken finden sich bei älteren Leuten die sogenannten Prostatasteine, runde, bis 0,7 mm große, geschichtete Sekretklumpen. Die glatten Muskelfasern, welche überall in großer Menge zwischen den Drüsenläppchen gelegen sind, verdicken sich gegen die Harnröhre zu einer stärkeren Ringmuskellage (M. sphincter vesicae internus); auch an der äußeren Oberfläche der Prostata finden sich reichlich glatte Muskelfasern, die an Bündel quer-

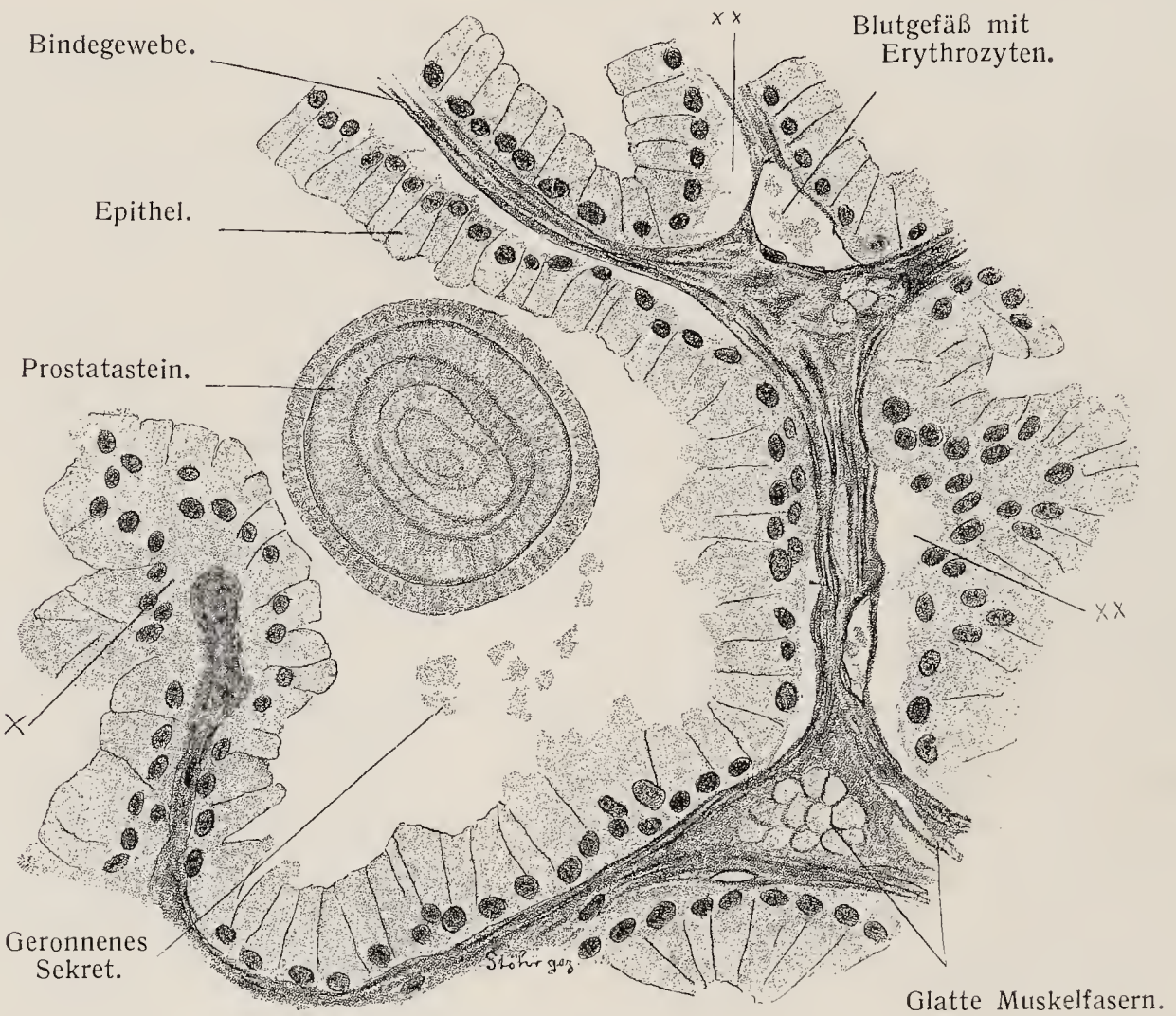

Fig. 321.

Stück eines Schnittes durch eine Prostatadrüse eines 23jährigen Hingerichteten. Bei × ist das Epithel schräg durchschnitten, bei × × hat es sich vom Bindegewebe abgelöst (Kunstprodukt). 360mal vergrößert. Technik § 158.

gestreifter Muskelfasern (M. sphincter urethrae membranaceae) angrenzen. Die Prostata und der Colliculus seminalis sind mit vielen Blut- und Lymphgefäßen versehen; die zahlreichen Nerven bilden weitmaschige, Nervenzellen enthaltende Geflechte; die daraus entspringenden marklosen Fasern treten teils an die glatten Muskelfasern, teils enden sie in freier Verästelung, teils gehen sie (bei Hund und Katze) in besondere Endapparate (S. 190) über, die sowohl in der Hülle wie im Innern der Prostata gefunden werden.

Die Glandulae bulbourethrales (Cowper) sind zusammengesetzte tubulo-alveoläre Drüsen; von dem unregelmäßig erweiterten Ausführungsgang gehen ebenso beschaffene Äste aus, an die sich teils direkt, teils durch Vermittlung von Schaltstücken die Endstücke an-

fügen. Letztere haben teils die Gestalt von Röhrchen, teils von rundlichen Bläschen oder von Übergangsformen beider. Zuweilen finden sich selbst netzförmige Verbindungen der Endstücke. Die Äste des Ausführungsganges sind von einem niedrigen einschichtigen Epithel ausgekleidet und von dünnen Ringen glatter Muskulatur umgeben. Die Endstücke besitzen den Schleimzellen ähnliche Drüsenzellen und zwischenzellige Sekretkanälchen. Zwischen den Drüsenläppchen liegen viele glatte und quergestreifte Muskelfasern.

Der Penis.

Der Penis besteht aus drei zylindrischen Schwellkörpern: den beiden Corpora cavernosa penis und dem Corpus cavernosum urethrae, welche von Faszie und Haut eingehüllt werden.

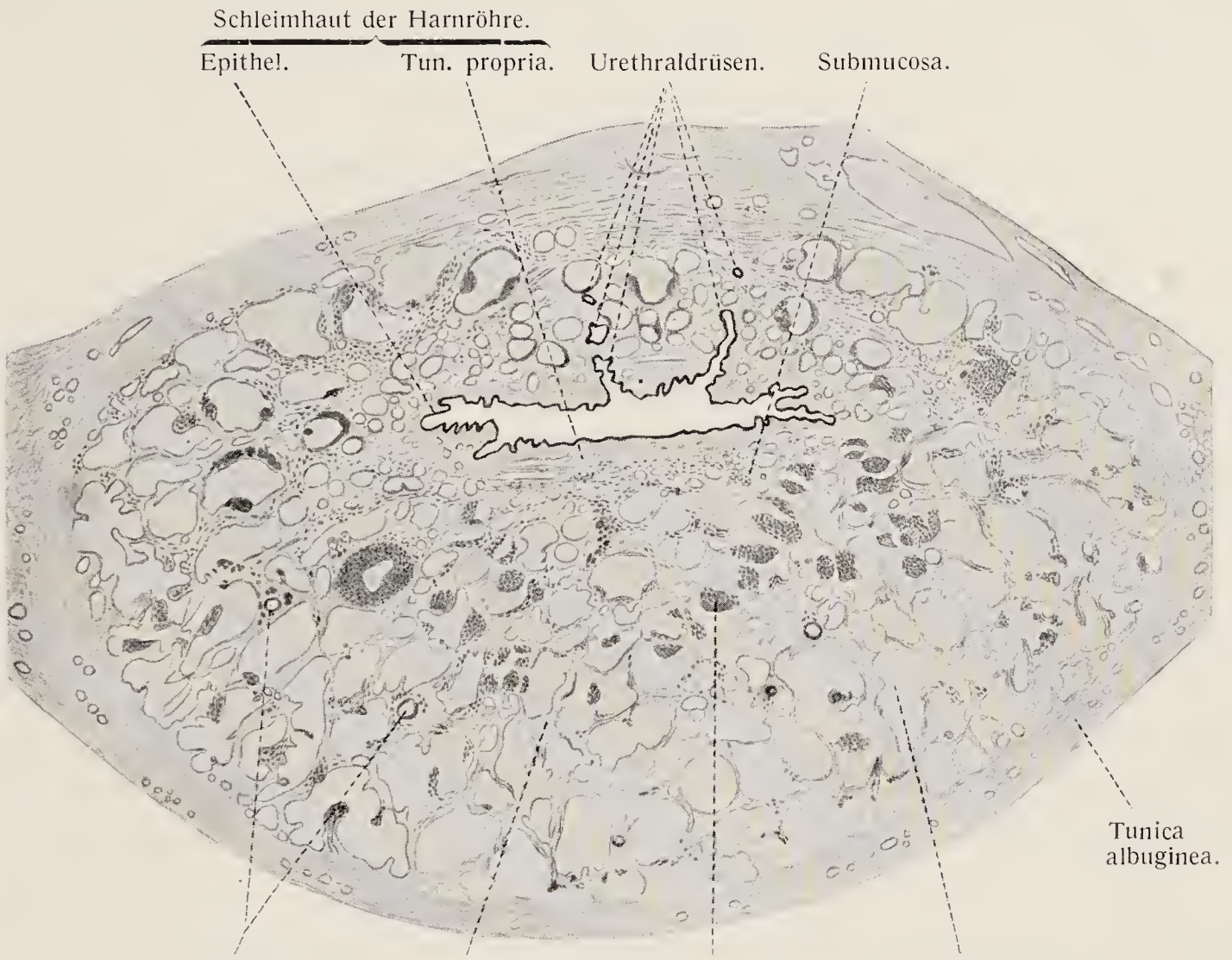

Fig. 322.

Querschnitt der Pars cavernosa urethrae des erwachsenen Menschen. 8mal vergrößert. Technik § 158.

Jedes Corpus cavernosum penis besteht aus einer Tunica albuginea und einem Schwammgewebe. Die Tunica albuginea ist eine feste, durchschnittlich 1 mm dicke bindegewebige, mit vielen, feinen elastischen Fasern untermischte Haut, an der eine äußere Längslage und eine innere Ringlage zu unterscheiden sind. Das Schwammgewebe wird durch Bündel glatter Muskelfasern und elastische Fasern enthaltende Bindegewebsbalken und -blätter hergestellt, die, vielfach miteinander zusammenhängend, ein Netzwerk bilden. Die Lücken dieses Netzes sind mit einer einfachen Lage platter Epithelzellen ausgekleidet und mit venösem Blute erfüllt. Die dickwandigen Arterien gehen teils in Kapillaren über, die ein unter der Tunica albuginea gelegenes Netz, das ober-

flächliche (feine) Rindennetz, bilden; dieses hängt mit einem mehrschichtigen Netze weiterer, venöser Gefäße, dem tiefen (groben) Rindennetze, zusammen, welches, in den oberflächlichen Schichten des Schwammgewebes gelegen, in dessen venöse Räume übergeht. Ein Teil der Arterien mündet direkt in das tiefe Rindennetz. Die sogenannten Rankenarterien (A. helicinae) sind in dünnen Bindegewebssträngen gelagerte Ästchen, welche bei kollabiertem Gliede schlingenförmig umgebogen sind und bei unvollkommener Injektion blind zu endigen scheinen. Die das Blut aus den Corpora cavernosa penis zurückführenden Venen (Venae emissariae) entstehen teils aus dem groben Rindennetze, teils aus der Tiefe des Schwammgewebes. Sie münden, nachdem sie die Tunica albuginea durchbohrt haben, in die Vena dorsalis penis.

Das Corpus cavernosum urethrae besteht aus zwei differenten Abschnitten; die zentrale Partie wird durch ein Netz der ansehnlich entwickelten Venen der Submucosa der Harnröhrenschleimhaut (S. 301) gebildet; die periphere Partie gleicht im Baue dem Corpus cavernosum penis, nur fehlt hier eine direkte Kommunikation der Arterien mit den Venenräumen. Die Tunica albuginea wird nur durch eine Ringfaserlage gebildet. Die Glans penis besteht aus vielfach gewundenen Venen, die durch ein sehr ansehnlich entwickeltes, viele elastische Fasern enthaltendes Bindegewebe, den Träger der feinen Arterien sowie der Kapillaren, zusammengehalten werden. (Über die äußere Haut der Glans s. Kap. Drüsen der Haut.)

In der Tunica albuginea der kavernösen Körper, in der Glans und auch im Präputium finden sich besondere Nerven-Endapparate (S. 191).

B. Die weiblichen Geschlechtsorgane.

Die Eierstöcke.

Die weibliche Keimdrüse macht anfangs eine analoge Entwicklung durch wie der Hoden; auch hier senkt sich das Keimzellen bildende Material aus dem Peritonealepithel (Keimepithel) in ein bindegewebiges Polster ein; unabhängig davon bildet sich ebenfalls ein Rete ovarii aus, das aber zumeist frühzeitig rückgebildet wird.

Die keimbereitenden Anteile des Ovariums sind in ein Bindegewebe (Stroma ovarii) eingeschlossen, das in verschiedenen Schichten angeordnet ist; zu äußerst liegt 1. die Tunica albuginea (Fig. 323), eine beim Menschen dicke, aus zwei oder mehr in sich kreuzenden Richtungen verlaufenden Bindegewebslamellen und aus vielen platten Bindegewebszellen zusammengesetzte Bildung, die sehr arm an elastischen Fasern ist und ganz allmählich in 2. die Rindensubstanz übergeht; diese enthält die keimbereitenden Anteile und hängt 3. mit der Marksubstanz zusammen, in der sich viele elastische Fasern und zahlreiche geschlängelte, von Zügen glatter Muskelfasern begleitete Gefäße finden.

In der Marksubstanz liegen gelegentlich solide Epithelstränge („Markstränge") oder mit kubischem (oft flimmerndem) Epithel ausgekleidete Hohlräume, die als Reste der Anlage eines Rete ovarii (s. oben) aufzufassen sind. Sie scheinen beim Menschen inkonstant zu sein. Ob sie eine funktionelle Bedeutung haben, ist unbekannt.

Wichtige Teile des Bindegewebes können erst im Zusammenhang mit der Eizellenbildung verstanden werden. Die Oberfläche des Ovariums ist von einem Teil des Peritonealepithels überkleidet, das nach Abschluß der Bildung von Ureiern nur noch kubische bis platte Zellen enthält.

Bis ganz kurze Zeit nach der Geburt ist dieses Epithel ein Keimepithel, da das zur Keimzellenbildung notwendige Zellenmaterial in ihm entsteht (Fig. 324).

Während der Fetalperiode teilen sich viele Keimepithelzellen in zwei übereinanderliegende Zellen, von denen die untere, sich vergrößernd, zum Primordialei mit großem Kern und Kernkörperchen wird, während die obere Zelle, sowie die Nachbarzellen abgeflacht werden und sich schalenförmig um das Ei herumlegen. Das Ei, welches sich unter Umständen noch einmal teilt, rückt nun, umgeben von seinen indifferenten Nachbarzellen, in das Ovarialstroma hinab, während oben im Keimepithel auf die gleiche Weise neue Primordialeier entstehen, die ebenfalls in die Tiefe rücken. Solange die Keimzellen sich noch teilen, bezeichnen wir sie als Oogonien. So entstehen ganze Komplexe von Eizellen und indifferenten Zellen des Keimepithels, Komplexe, welche Eiballen (Eischläuche, Einester) heißen. Jedes Ei wird weiterhin

Fig. 323.

Querschnitt des Ovariums eines 8 Jahre alten Mädchens. 10mal vergrößert. Tunica albuginea noch schwach entwickelt. Technik § 210.

1 Keimepithel, *2* Tunica albuginea, *3* äußerste Zone der Rindensubstanz, zahlr. kleine Follikel enth., *4* größerer Follikel, *5* innerer Abschnitt der Rindensubstanz, *6* Marksubstanz mit zahlreichen geschläng. Arterien, *7* peripher angeschnittener Follikel, *8* großer Follikel, dessen Cumulus oophorus vom Schnitte nicht getroffen ist, *9* Hilus ovarii, weite Venen enthaltend.

durch die sich stark vermehrenden indifferenten Epithelzellen, sowie durch wucherndes Bindegewebe von dem Nachbarei getrennt und stellt nun einen isolierten, kugligen Körper, den Primärfollikel, dar, der somit aus dem Ei und den dieses umschließenden Epithelzellen, dem sogenannten Follikelepithel, sowie aus einer bindegewebigen Hülle besteht. Soweit sind es vorzugsweise fetale Vorgänge

In vereinzelten Fällen findet man auch bei geschlechtsreifen Personen noch Eiballen und Eizellen mit mehreren Keimbläschen; letztere sind nicht etwa durch amitotische oder postfetale mitotische Kernteilung entstanden, sondern stellen entweder Elemente dar, bei denen die Teilung des Zellkörpers bis dahin unterblieben ist oder die (weniger wahrscheinlich) dadurch zustande gekommen sind, daß zwei getrennte Eizellen durch Druck derart zusammengepreßt wurden, daß ihre Trennungslinie verschwand. Solche Bildungen werden ebenso wie die mehrere Eier enthaltenden Follikel als „atypische Follikel“ bezeichnet. Zu ihnen gehören auch die sogenannten „Eiballenfollikel“, in denen ein Ei, als Hauptei, sich weiter entwickelt, während die anderen „Nebeneier“, zugrunde gehend, vielleicht bei der Entwicklung des Liquor folliculi (S. 318) beteiligt sind.

Nun werden die Follikelepithelzellen erst höher (Fig. 325, links unten), dann mehrschichtig, das Ei wird größer, gewinnt eine exzentrische Lage und erhält eine allmählich sich verdickende, oft fein radiär gestreifte Randschicht, die Zona pellucida (Oolemma), die entweder ein Bildungsprodukt des Follikelepithels oder der Eizelle ist. Während dieses Stadiums des Wachstums, das sich ähnlich den Vorgängen bei der Spermiogenese an das Stadium der Vermehrung anschließt, wird die Oogonie zur Oozyte umgebildet. Die Vergrößerung beruht vorzugsweise auf der Einlagerung der (paraplastischen) Stoffe, die zur Ermöglichung der ersten Bildungsvorgänge im befruchteten Ei notwendig sind (s. S. 4). Während dieser Zeit gehen auch im Kern, den man bei der Oozyte als Keimbläschen bezeichnet, komplizierte Umlagerungen vor sich.

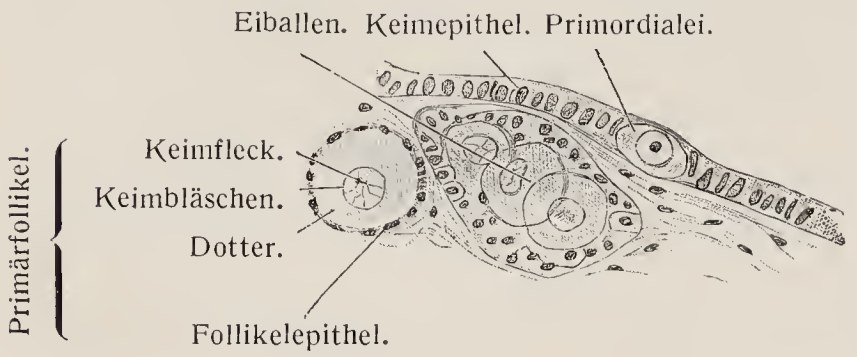

Fig. 324.

Aus einem senkrechten Durchschnitte des Eierstockes eines 4 Wochen alten Mädchens. 240mal vergrößert. Das Primordialei hat einen großen Kern mit Kernkörperchen. Der Eiballen enthält drei Eier, umgeben von Zylinderzellen. Technik § 210.

Über den Bau der Eizelle s. S. 3ff.

Über die sogenannten Reifungsvorgänge, die die Oozyte zum Reifei umwandeln s. die Lehrbücher der Entwicklungsgeschichte.

Nun wächst der Follikel weiter; unter fortwährender Vermehrung der Follikelepithelzellen — man sieht viele Mitosen solcher — entstehen

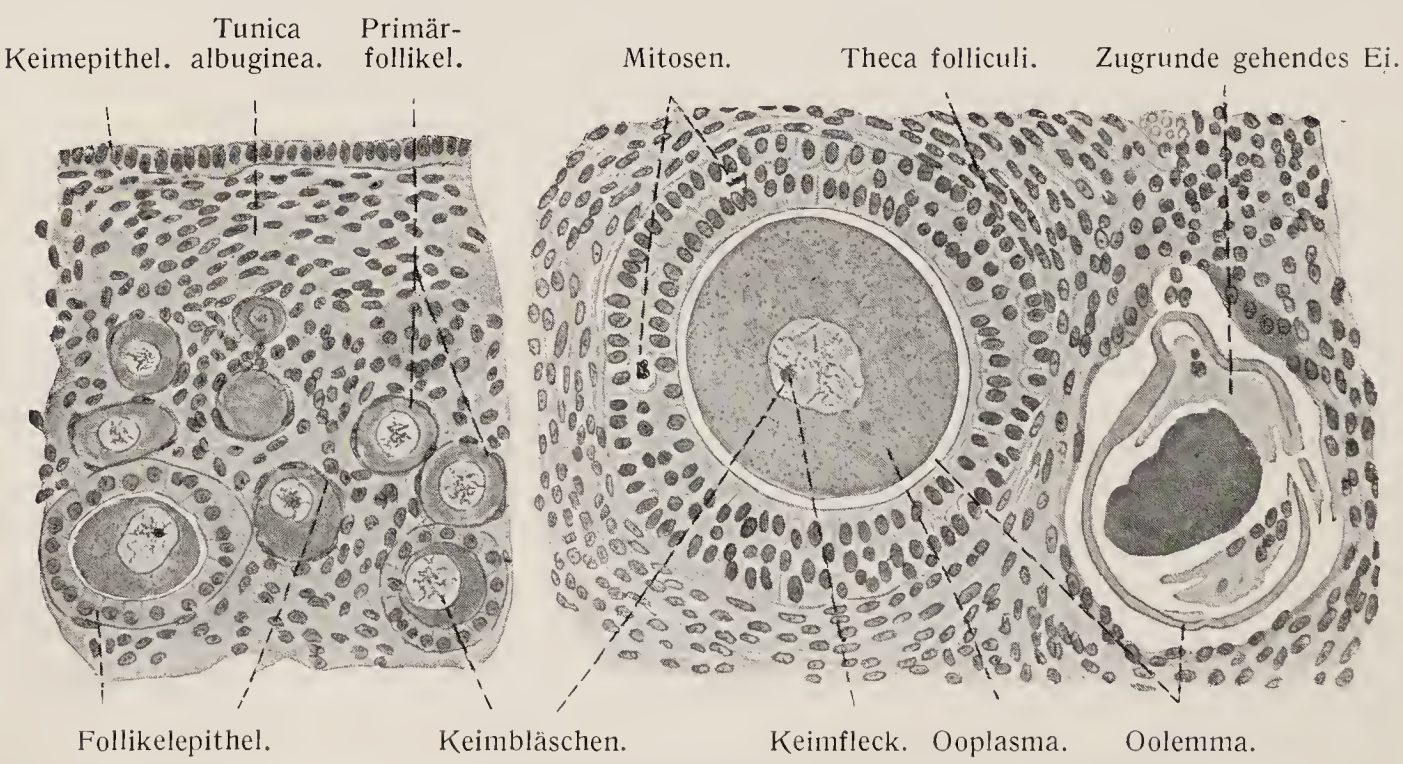

Fig. 325.

Aus Durchschnitten durch die Rinde eines Kaninchenei erstockes. 240mal vergrößert. Technik § 210.

zwischen ihnen Lücken, die von einer wässerigen Flüssigkeit, dem Liquor folliculi, ausgefüllt werden. Der Liquor ist hauptsächlich ein Transsudat aus den den Follikel umspinnenden Blutgefäßen; er erfährt eine immer fortschreitende Vermehrung, so daß der Follikel bald ein mit Flüssigkeit erfülltes Bläschen, den Folliculus vesiculosus (Graaf), darstellt, dessen Durchmesser 0,5—12 mm beträgt. Um größere Follikel ordnet sich das Bindegewebe des Stroma zu kreisförmigen Zügen, die

wir Theca folliculi (Fig. 326) nennen. Der Bläschenfollikel besteht somit 1. aus einer bindegewebigen Hülle, der Theca folliculi, welche zwei Schichten, a) eine faserige Tunica externa und b) eine an Zellen und Blutgefäßen reiche Tunica interna (Fig. 326), unterscheiden läßt; an diese Schicht grenzt beim Menschen eine zarte, aus feinsten Fasern verschmolzene sogenannte Glashaut an; 2. aus dem mehrschichtigen Follikelepithel, das sich beim Zerzupfen frischer Follikel in großen Fetzen darstellen läßt und seit langer Zeit als Stratum (Membrana) granulosum bekannt ist. Eine verdickte Stelle des Follikelepithels, der Cumulus oophorus, schließt das Ei ein; die der Zona pellucida zunächst liegenden Epithelzellen sind radiär zum Ei gestellt, bilden die Corona radiata und bleiben beim Austritt der Oozyte aus dem Follikel

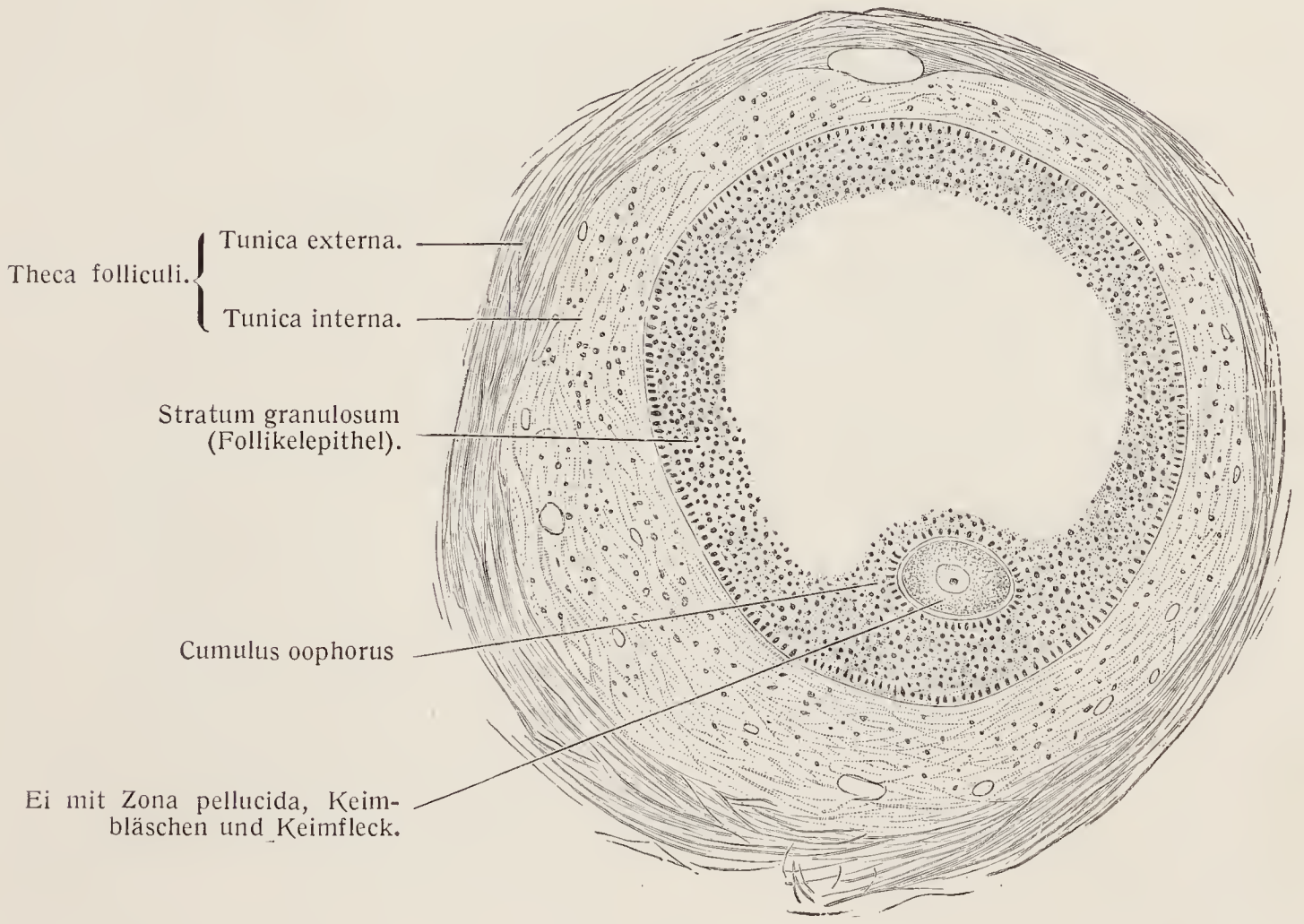

Fig. 326.
Durchschnitt eines Bläschenfollikels eines 8jährigen Mädchens. 90mal vergrößert. Der helle Raum in der Mitte enthielt den Liquor folliculi. Technik § 210.

(s. unten) gewöhnlich mit dieser in Verbindung. Der größte Teil des Binnenraums des Follikels wird vom Liquor folliculi eingenommen.

Hat der Bläschenfollikel seine völlige Reife erreicht, so platzt er an der der Eierstocksoberfläche zugekehrten Seite, die schon vorher durch Vorwölbung und starke Verdünnung kenntlich war; das Ei gelangt in die Beckenhöhle, der leere Follikel bildet sich zum gelben Körper (Corpus luteum) um. Erfolgt keine Befruchtung des ausgestoßenen Eies, so verschwindet das Corpus luteum gewöhnlich nach wenigen Wochen; tritt dagegen Schwangerschaft ein, so entwickelt sich der geborstene Follikel zu einem größeren Körper, der einen Durchmesser bis zu 3 cm besitzt und sich durch die Zeit der Schwangerschaftsdauer erhält (s. unten S. 326).

Nicht alle Oozyten entwickeln sich so weit; die übergroße Mehrzahl derselben geht auf jüngeren oder älteren Entwicklungsstufen zugrunde.

Von den mehr als 40000 jungen Oozyten im Ovarium neugeborener Mädchen werden im Laufe des Lebens etwa 400 zu entwicklungsfähigen Eizellen ausgebildet. Zugrundegehende Oozyten und Follikel gehören deshalb zu dem normalen Bilde des Ovariums (Fig. 325 rechts). Enthält ein größerer Follikel eine absterbende Oozyte, so wuchern Zellen der Theca folliculi und durchsetzen den Follikel, so daß derselbe bald in eine bindegewebige Narbe umgewandelt wird [sogenannte atretische[1]) Follikel]. Die normalerweise während des Follikelwachstums Fette enthaltenden Zellen der Tunica interna der Theka vermehren ihren Fettgehalt (was wohl als Aufspeicherung und Umsetzung von Stoffen aufzufassen ist, die bei den Auflösungsprozessen im Follikelinnern frei werden).

Die Summe dessen, was man als „interstitielle" (Pubertäts-) Drüse des Ovariums bezeichnet, dürfte zum größten Teil aus solchen im Gefolge der Follikelatresie entstandenen Thekazellen bestehen. Ob die bei manchen Tieren (besonders Kaninchen) aufgefundenen großen Zellmassen des Ovariums hiermit identisch sind, bedarf noch der endgültigen Klärung. Nach dem heutigen Stande unserer Kenntnis liegt kein Grund vor, die innersekretorischen Einflüsse, die das Ovarium analog dem Hoden sicher ausübt, auf das „Zwischengewebe" zu beziehen. Wir glauben eher, daß auch hier Anteile des generativen Systems innersekretorisch wirksam sind.

Die Arterien des Eierstocks, Äste der A. spermatica interna und der A. uterina, treten am Hilus ein, teilen sich in der Marksubstanz und sind durch ihren geschlängelten Verlauf charakterisiert (Fig. 323). Von da ziehen sie in die Rindensubstanz, wo sie vorzugsweise das in der Tunica interna der Follikel reichliche Kapillarnetz speisen. Die Venen bilden am Hilus ovarii einen dichten Plexus. Die im menschlichen Ovarium nur mit einer einfachen Epithelwand versehenen Lymphgefäße verlaufen unabhängig von den Blutgefäßen; sie bilden keine adventitiellen Lymphräume. In der Marksubstanz sind sie reichlicher vorhanden als in der Rindensubstanz, in welcher sie in der Tunica externa der größeren Follikel und der Corpora lutea sich ausbreiten. Die Albuginea besitzt keine Lymphgefäße. Marklose und markhaltige Nerven treten in großer Zahl mit den Blutgefäßen vom Hilus aus in die Marksubstanz, woselbst sie größtenteils in der Wand der Blutgefäße enden. Ein kleiner Teil geht bis zur Rindensubstanz; dieser bildet dort ein dichtes Geflecht feiner, meist markloser Fasern, welches die Follikel umspinnt und feine Ästchen zur Wand der Blutgefäße entsendet. Ein sympathisches Ganglion existiert im menschlichen Eierstock nicht, sympathische Nervenzellen liegen aber in großer Zahl im Plexus ovaricus.

Das Epoophoron und das Paroophoron sind Reste embryonaler Bildungen. Ersteres, im lateralen Abschnitte der Mesosalpinx am (bei Katze, Maus u. a., in seltenen Fällen auch beim Menschen im) Hilus ovarii gelegen, ist eine Gruppe blind endigender, geschlängelter Kanälchen, deren Wand aus zuweilen flimmernden Zylinderepithelzellen und aus kreisförmig angeordneten Fasern besteht; auch solide Stränge gehören vielleicht hierher. Das Epoophoron ist ein Rest des Sexualteiles der Urniere. Das Paroophoron liegt im medialen Abschnitte der Mesosalpinx und besteht aus verästelten, mit Zylinderzellen ausgekleideten Kanälchen; es ist ebenfalls ein Rest der Urniere.

Tube, Uterus, Vagina.

Diese Hohlorgane, die die aus dem Ovarium austretenden Oozyten aufnehmen und weiterleiten, sind embryonal aus den Müllerschen Gängen entstanden, deren paariger Abschnitt zur Tuba uterina (Fallopii) wird, während der unpaare Abschnitt sich zu Uterus und Vagina ausbildet.

Wie bei anderen Hohlorganen finden wir hier innen 1. die Schleimhaut, 2. eine in den verschiedenen Abschnitten sehr verschiedene Muskelhaut und 3., soweit eine peritoneale Angrenzungsfläche vorhanden ist, eine Serosa. Tube und Uterus besitzen in mancher Beziehung (Epithel)

1) átretos (griech.) = undurchbohrt, weil diese Follikel sich nicht durch Platzen entleeren.

Ähnlichkeiten, der Uterus ist aber darüber hinaus dazu eingerichtet, die Entwicklung des Eies zu ermöglichen. Die Vagina, der äußeren Oberfläche am meisten genähert, stellt eine Anpassung an den Begattungsakt dar und weicht im Bau von den beiden oberen Abschnitten stark ab.

Die Schleimhaut der Tube ist in zahlreiche Längsfalten gelegt; am höchsten sind die Falten in der Eileiterampulle, woselbst sie auch durch schräge kleine Falten untereinander verbunden sind. Die Schleimhaut ist, ebenso wie im Uterus, von einem einschichtigen zylindrischen bis kubischen Epithel überzogen, das flimmernde und nichtflimmernde Zellen enthält. Die letzteren liefern ein schleimartiges Sekret. Der Flimmerstrom ist gegen das Uteruslumen gerichtet und ist wohl als Schutz gegen ein Eindringen der lebhaft beweglichen Spermien in die

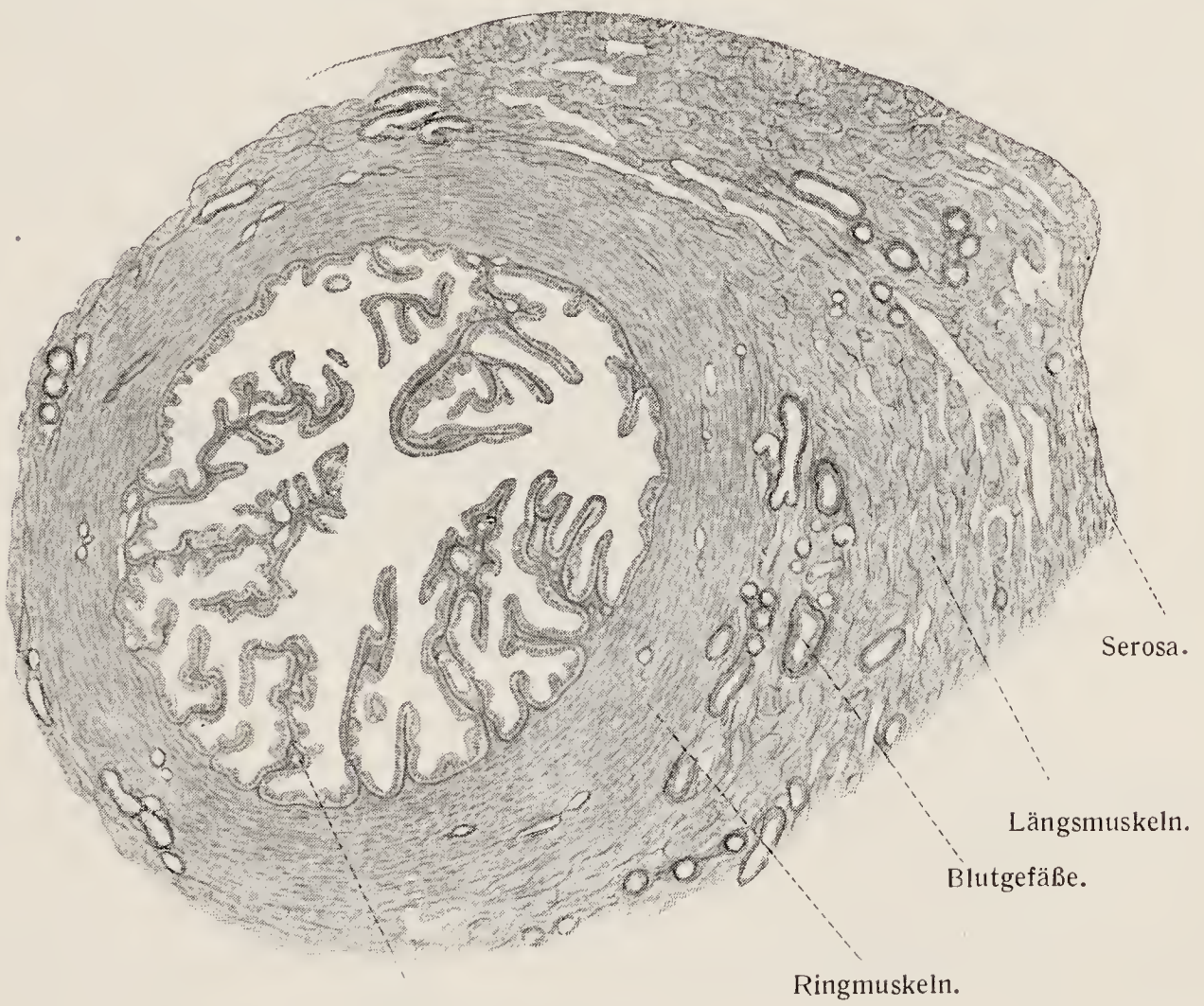

Fig. 327.

Querschnitt des Eileiters einer erwachsenen Frau (nahe der Ampulle). 30mal vergrößert. Technik § 158.

Schleimhaut zu betrachten. Die zellreiche, von einem Faserfilz durchsetzte Tunica propria schließt sich eng an die Muskularis an.

Die Muskelhaut besteht aus einer inneren, dickeren Lage zirkulärer und einer äußeren, stellenweise dünnen Lage longitudinaler glatter Muskelfasern, zwischen denen fibrilläres Bindegewebe oft in großen Mengen gelagert ist. Der seröse Überzug wird durch das Bauchfell gebildet, unter dem sich eine ansehnliche Lage lockeren Bindegewebes befindet. Elastische Fasern finden sich in der Muskelhaut und in der Serosa, sind aber bei Kindern und bei alten Frauen mehr auf die Serosa beschränkt. Die zwischen Ring- und Längsmuskulatur reich entwickelten Blutgefäße senden bzw. empfangen Äste aus der Schleimhaut, die mit einem engmaschigen Kapillarnetz versehen ist. Die größeren Venen verlaufen längs der Schleimhautfalten. Die Kenntnis des genaueren

Verhaltens der Lymphgefäße fehlt noch. Die Nerven bilden (beim Schwein) in der Schleimhaut ein reiches Geflecht, von dem Äste zum Epithel aufsteigen. Ein Eindringen in das Epithel ist nicht beobachtet worden.

Am Uterus müssen zwei Abschnitte nach ihrem Aufbau unterschieden werden: 1. das Corpus und 2. die Cervix. Der Übergangsteil zwischen beiden, Isthmus, schließt sich in seiner Zusammensetzung eng an das Corpus uteri an. Vor der Tube zeichnet sich der Uterus durch das Fehlen der Schleimhautfaltung, durch kryptenartige Epitheleinsenkungen und vor allem durch die Muskelwand aus.

Im Corpus uteri finden wir die fast unverschieblich (eine Submukosa fehlt) der Wandung aufsitzende Schleimhaut (Endometrium)[1]), die sehr stark entwickelte Muskularis (Myometrium) und eine äußere Bindegewebslage (Perimetrium), die an den der Bauchhöhle zugewandten Flächen von Serosaepithel überkleidet ist.

Die Schleimhaut ist beim geschlechtsreifen Weibe zyklischen Veränderungen unterworfen, die mit der Ovulation (s. unten S. 324) in

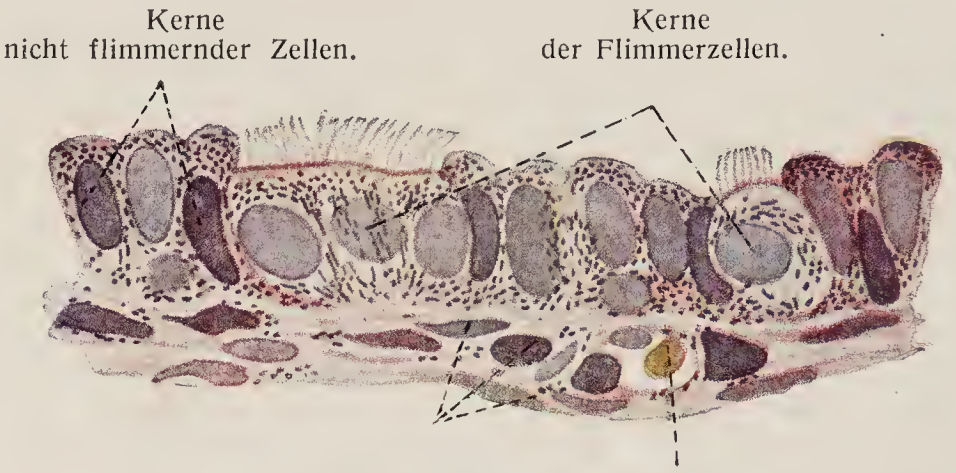

Fig. 328.

Epithel des menschlichen Eileiters (unmittelbar nach einer Operation konserviert). 1000mal vergrößert. (Aus Stöhr-Schultze, 17. Aufl.)

engem Zusammenhange stehen. Kurz vor der Geschlechtsreife und in der Mitte zwischen zwei Menstruationen beträgt ihre Höhe etwa 2 mm. Die Oberfläche ist glatt und von einem Epithel überzogen, das demjenigen der Tube sehr ähnlich ist. Von ihm senken sich in die Tunica propria, nicht sehr dicht stehend (Fig. 331, 10. Tag), leicht schraubenförmig verlaufend, „Drüsenschläuche“ ein, die mit dem gleichen Epithel ausgekleidet sind wie die Oberfläche des Uterus. In der tiefsten Schleimhautschicht (s. unten) teilen sich die Drüsen oft gabelig.

Das Schleimhautbindegewebe ist eine Art retikuläres Bindegewebe, dessen Maschen von zahlreichen freien Zellen eingenommen werden können. Die Form der Bindegewebszellen ist in dem hier zunächst geschilderten Ruhezustand spindelig. An freien Zellen finden sich meist reichlich Lympho- und Leukozyten.

Die Muskularis besteht aus einem feinen Bindegewebsfasergerüst und aus glatten Muskelfasern, welche, zu Bündeln vereint, in den verschiedensten Richtungen sich durchflechten, so daß eine scharfe Abgrenzung einzelner Lagen nicht möglich ist.

---

1) Von méter (griech.) = die Mutter (Gebärmutter).

Man kann im allgemeinen drei Schichten unterscheiden: 1. eine innere, Stratum submucosum, aus längs verlaufenden Bündeln zusammengesetzte, 2. eine mittlere, die mächtigste, die vorwiegend aus zirkulären Muskelbündeln besteht und weite Venen enthält (daher „Stratum vasculare"), und 3. eine äußere, teils von zirkulär-, teils von längsverlaufenden Bündeln (letztere dicht unter der Serosa) gebildet: „Stratum supravasculare" (Fig. 329). Die Längsbündel dieses Stratum gehen teils in die Muskelhaut der Tuben, teils in das benachbarte subseröse Bindegewebe der Bauchfellfalten über.

Die Serosa zeigt keine besonderen Eigentümlichkeiten.

In der Cervix uteri ist die Schleimhaut dicker und trägt in den oberen zwei Dritteln ein Zylinderepithel, in dem Schleimzellen überwiegen, während gegen das Orificium uteri extern., besonders im Anschluß an mehrere Schwangerschaften, Papillen mit geschichtetem Plattenepithel auftreten. Außer vereinzelten tubulösen Drüsen kommen noch 1 mm weite, mit vielen Ausbuchtungen versehene Schleimdrüsen, sogenannte Schleimbälge, vor, die durch Retention ihres Sekretes sich zu Zysten, den Ovula Nabothi, umgestalten können.

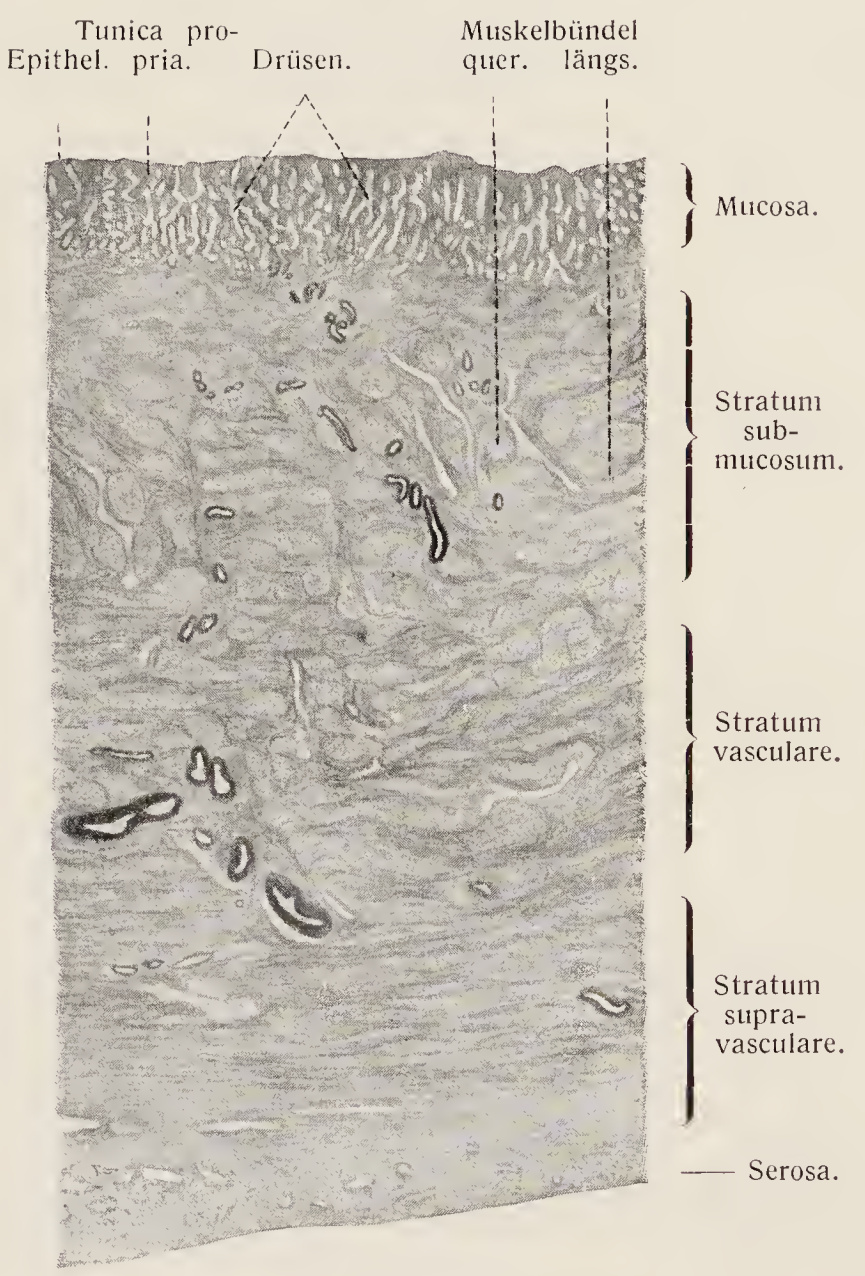

Fig. 329.

Stück eines Querschnittes durch die Mitte des Uterus eines 18jährigen Mädchens. 6mal vergrößert. Technik § 211.

Die Muskularis zeigt eine deutlich ausgesprochene Schichtung in eine innere und äußere longitudinale und eine mittlere zirkuläre Muskellage. Während der Uterus sonst wenig und nur in seinen peripheren Schichten senkrecht zur Kontraktionsrichtung der glatten Muskelfasern verlaufende elastische Fasern enthält, finden sich solche reichlich in den gleichen Partien des unteren Segmentes des Uteruskörpers und der Portio vaginalis.

In der ersten Hälfte der Schwangerschaft wird die Zahl der elastischen wie der muskulösen Fasern vergrößert, in der zweiten Hälfte nehmen die elastischen Elemente ab, während gleichzeitig im Gewebe des Perimetrium eine Vermehrung dieser stattfindet.

In der Muskularis des Uterus und auch des oberen Scheidenabschnittes findet man bei Neugeborenen und Kindern in verschiedener Ausdehnung erhaltene Reste des Urnierenganges, eines Rohres, dessen Wand aus einem einfachen Zylinderepithel und aus meist längsverlaufenden glatten Muskelfaserzügen gebildet wird. Das Ligamentum uteri rotundum enthält außer glatten Muskeln in seiner Achse auch Bündel quergestreifter Muskelfasern.

Die Blutgefäße lösen sich in der Muskularis in Äste auf, die besonders im Stratum vasculare stark entwickelt sind. Die arteriellen

Endäste treten in gewundenem Verlaufe zur Schleimhaut, wo sie ein die Drüsen umspinnendes Kapillarnetz bilden, das sich in ein dichtes, unter der Oberfläche gelegenes Kapillarnetz fortsetzt. Die Lymphgefäße bilden in der Schleimhaut ein weitmaschiges, mit blinden Ausläufern versehenes Netzwerk. Von diesem treten durch die Muskularis Stämmchen, welche mit einem dichten subserösen Netze größerer Lymphgefäße zusammenhängen. Die sehr zahlreichen, teils markhaltigen, teils marklosen Nerven stammen aus einem mit dem Plexus hypogastricus verbundenen Nerven- und Gangliengeflecht, das sich an der äußeren Oberfläche des Uterus ausbreitet, und verästeln sich — nachdem die markhaltigen ihre Markscheide verloren haben — zum größten Teil in der Muskularis, in der sie wie in den Muskelhäuten des Darmes (S. 260) enden. In der Schleimhaut bilden die Nerven ein dichtes Geflecht, von welchem Äste bis unter das Epithel aufsteigen, ja teilweise sogar in das Epithel eindringen.

Ganglienzellen fehlen in der Uteruswand.

Zur Zeit der Menstruation und in der Schwangerschaft erfährt die Uterusschleimhaut eine Reihe von Veränderungen, die eine eingehendere Schilderung beanspruchen.

Ovulation, Menstruation und Schwangerschaft.

Die beim geschlechtsreifen Weibe in der Regel in Abständen von 4 Wochen auftretende Genitalblutung entstammt dem Uterus; bis zu

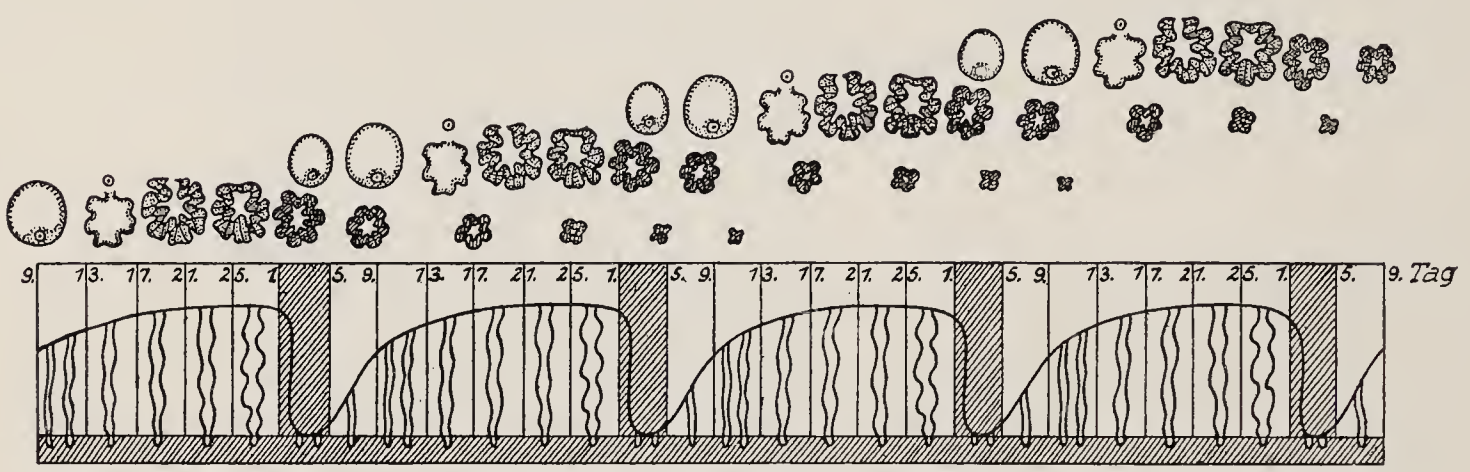

Fig. 330.

Schematische Darstellung der Beziehungen zwischen Ovulation und Menstruation (nach Schroeder). Die Wellenlinie gibt die Höhenänderung der Uterusschleimhaut an, die schraffierten Säulen die Blutungszeit. Oben sind die jeweiligen Umwandlungen eines Ovarialfollikels bis zur Rückbildung des Corpus luteum dargestellt.

ihrem Eintritt findet hier eine hochgradige Umwandlung der oberen Schleimhautschichten statt, die sich nach Ablauf der Menstruation wieder ausgleicht. Diese zyklischen Veränderungen rechtfertigen es, eine „funktionelle Schicht“ von der Basisschicht zu unterscheiden (Fig. 331); die letztere bleibt während des ganzen Menstruationszyklus relativ unverändert, während die funktionelle Schicht unmittelbar nach der Menstruation (Fig. 331, 2. Tag) fast vollständig fehlt, in der postmenstruellen Zeit (ca. 4.—11. Tag) sich langsam zur Normalhöhe regeneriert und in der prämenstruellen Zeit (ca. 15.—28. Tag) sich außerordentlich verdickt.

Nach neueren Untersuchungen wird bei jeder Menstruation die funktionelle Schicht vollständig abgestoßen und von der Basalschicht aus regeneriert. Früher und auch heute glauben aber noch viele Autoren, daß die Substanzverluste in der

Fig. 331.

Uterusschleimhaut von verschiedenen Tagen des Menstruationszyklus. (Nach Präparaten von Prof. R. Schroeder-Kiel.) 30mal vergrößert. Technik § 211. *M* = Muskularis, *B* = Bindegewebe, *D* = Drüsen, *Bl* = Blutung, *S* = Sekret in den geschlängelten Drüsen.

Schleimhaut nicht so tiefgreifend sind, daß die funktionelle Schichte vielmehr durch Abschwellen in das Normalstadium zurückkehren kann.

Die starken, prämenstruellen Veränderungen der funktionellen Schicht betreffen einmal die Drüsen, die sich stark verlängern, und

deren Wandung sich unter Abflachung des Epithels vielfach faltet; sie sondern nun vermehrt ein schleimiges Sekret ab. Die obersten, dem Lumen genäherten Teile der Drüsen bleiben mehr gerade; sie sind von reichlichen, ebenfalls veränderten Bindegewebszellen umschlossen. Diese Schicht setzen wir als Zona compacta der tiefen, an Drüsendurchschnitten reichen Zona spongiosa gegenüber. Die vorher schmalen Bindegewebszellen schwellen auf, wobei sie sehr glykogenreich werden, ihr Kern wird kuglig und schwerer färbbar, so daß diese Zellen den bei Schwangerschaft nachweisbaren sogenannten Deziduazellen (s. S. 328) sehr ähnlich werden. Die Umwandlung der Bindegewebszellen findet sich vorzugsweise in der Zona compacta, fehlt vollkommen in der Basalschicht.

In dem stark aufgelockerten Bindegewebe der funktionellen Schichte findet sich in der letzten prämenstruellen Zeit außerhalb der Gefäße

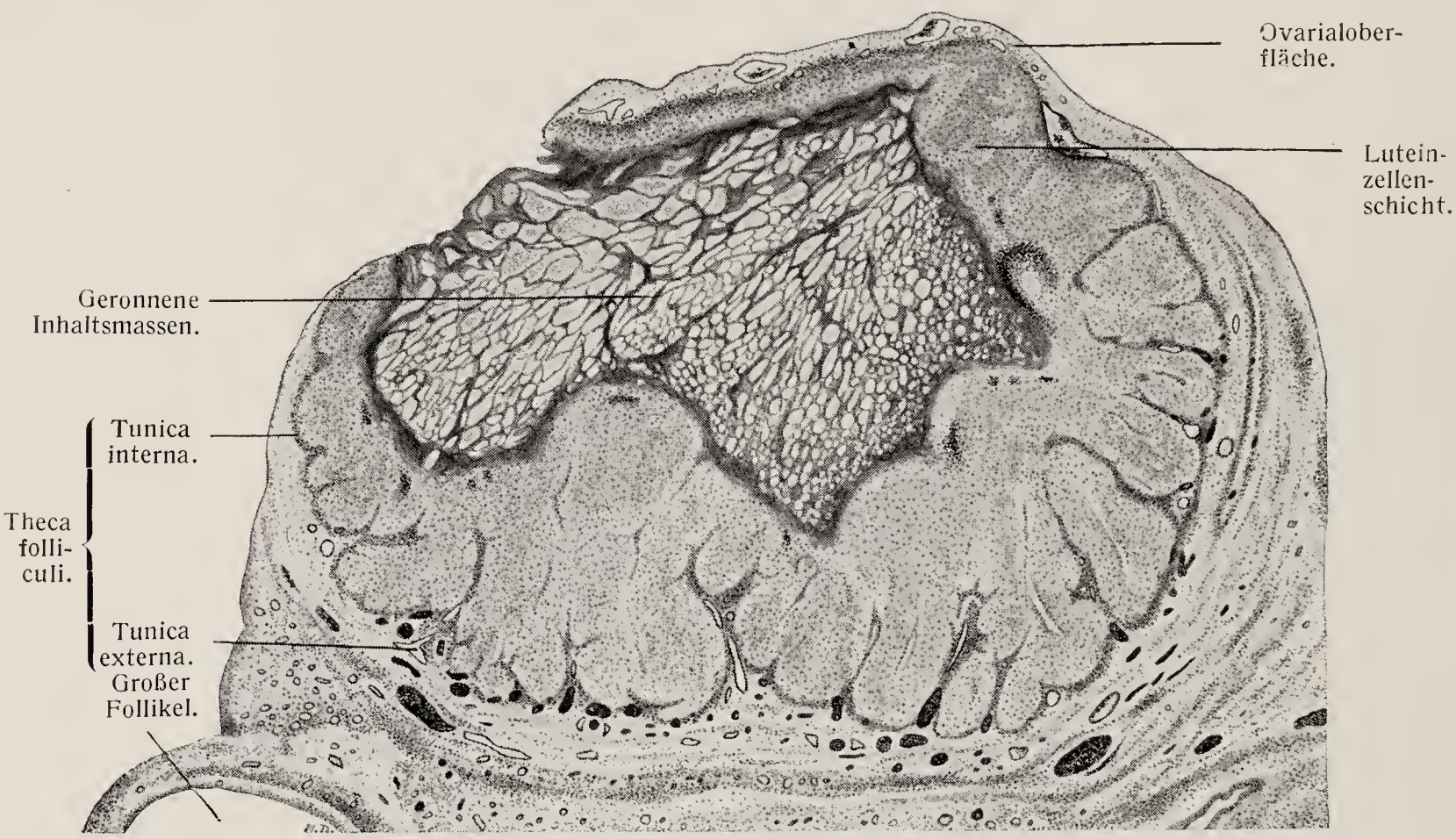

Fig. 332.
Corpus luteum graviditatis (Mensch). Ca. 7mal vergrößert. Technik § 158.

viel Blut, auch die Zahl der Leuko- und Lymphozyten ist vermehrt.

Das Einsetzen der prämenstruellen Umwandlung fällt wahrscheinlich mit dem Zeitpunkt einer Ovulation zusammen. Über den Termin dieses Vorganges im Rahmen des Menstruationszyklus gehen die Meinungen noch stark auseinander. Wir haben (mit Schroeder) diesen Termin auf den 14.—16. Tag des Zyklus angesetzt; von anderer Seite werden der 18.—19. Tag, endlich auch frühere Termine (8. bis 9. Tag) angegeben.

Maßgebend für die wechselnden Angaben sind teils vergleichende Beobachtungen an Ovarien und Uterus, weiter die Erfahrungen über Schwangerschaftsdauer, endlich die nicht sehr zahlreichen Fälle junger menschlicher Entwicklungsstadien, deren Alter uns bezüglich Menstruations- und Befruchtungstermin bekannt ist.

Nach der Ovulation bildet sich der Follikel in ein Corpus luteum menstruationis um (falls eine Befruchtung des Eies ausbleibt). Bis

zum Beginne der Menstruation besteht dieses aus einer gefalteten Wandung, die einen zentralen, mit Liquorresten gefüllten Hohlraum umgibt. Zwischen die der Wand ansitzenden Follikelzellen wuchern Zellen und Gefäßsprossen aus der Theca folliculi ein, in denen ebenso wie in den Follikelzellen in zunehmendem Maße Lipoidstoffe abgelagert werden (deren Summe die Gelbfärbung der Wand hervorruft); die Zellen werden so zu Luteinzellen. Diese Entwicklung wird aber bald durch Blutungen unterbrochen, die nach neueren Forschungen zur Zeit der Menstruation — unter dem Einfluß des erhöhten allgemeinen Blutdruckes — die Rückbildung des Corpus luteum einleiten. Nunmehr tritt unter Zersetzung des Blutes eine zunehmende Pigmentierung, weiterhin narbiges Bindegewebe auf, bis schließlich nach 6—8 Wochen die Überreste fast völlig verschwunden sind.

Tritt Schwangerschaft ein, so bleibt das Corpus luteum bis zum Ende derselben erhalten (Corpus luteum verum s. graviditatis), weil

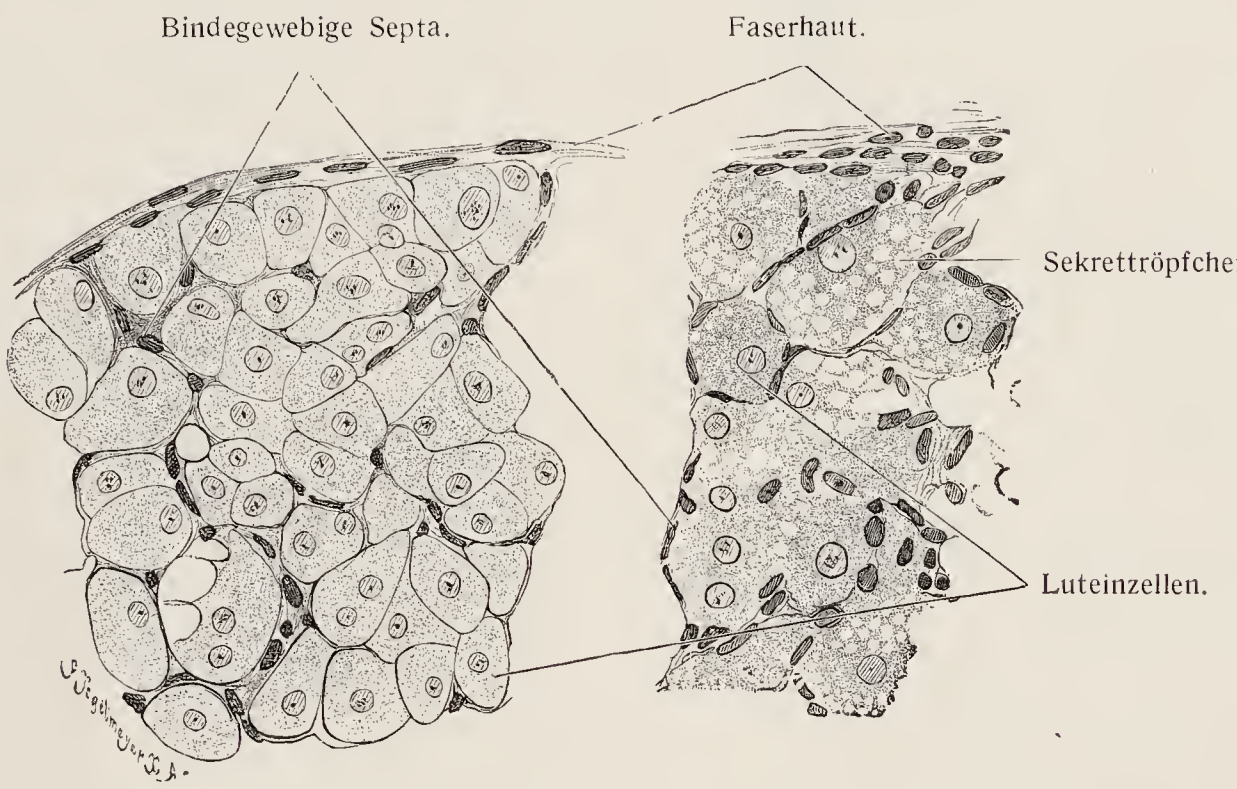

Fig. 333.
A Stück eines Corpus luteum des Kaninchens. *B* Stück eines Corpus luteum der Katze. 260mal vergrößert. In *B* enthalten die Luteinzellen kleinere und größere Sekrettröpfchen. Technik § 210.

keine Blutungen seine Entwicklung stören; auch bildet es sich bei dauernd zunehmender Lipoidablagerung und Wandverdickung zu einem mächtigen Körper aus (Fig. 332), dem von vielen Autoren ein bestimmender innersekretorischer Einfluß auf die ersten Entwicklungsbedingungen des befruchteten Eies einerseits, auf den Gesamthabitus des mütterlichen Organismus andererseits zugeschrieben wird. Von anderer Seite wird diese Aufgabe des Corpus luteum allerdings bestritten.

Die einzelnen Zellen des Corpus luteum sind durch gefäßhaltiges Bindegewebe zu Strängen angeordnet und sehr lipoidreich (Fig. 333).

Die zyklischen Umwandlungen der Uterusschleimhaut werden verständlich, wenn ihre Bedeutung für eine etwa beginnende Schwangerschaft berücksichtigt wird.

Das menschliche Ei wird wahrscheinlich kurz nach seinem Austritt aus dem Follikel in den Anfangsabschnitten der Tuben befruchtet und macht seine ersten

Entwicklungsstadien, von denen wir keine Kenntnis haben, auf dem Wege nach dem Uterus durch; die Dauer dieser Wanderung wird gewöhnlich auf 8—10 Tage berechnet.

Schließt sich, wie oben dargestellt, die prämenstruelle Veränderung an die Ovulation an, so würde der Keim bei seinem Eintreffen in der Uterushöhle die durchsaftete, aufgelockerte Schleimhaut antreffen, die nun den Mutterboden für seine Entwicklung abgibt.

Alle bekannten menschlichen Keime liegen von der Schleimhaut rings umschlossen („implantiert") in der Wand des Uterus. Bei dem Eindringen und Wachsen der Keimblase wird sehr viel mütterliches Gewebe zerstört, wobei ein nur zum Zwecke der kindlichen Ernährung ausgebildetes Organ, das Chorion[1]) mit seinem Überzug von Trophoblast[2]), die wichtigste Rolle spielt (über seine Entstehung s. die Lehrbücher der Entwicklungsgeschichte).

Die Uterusschleimhaut besitzt im Beginne der Schwangerschaft alle wesentlichen Merkmale der prämenstruellen Phase, nur in verstärktem Maße; wir bezeichnen die Schleimhaut dann als Dezidua[3]), weil sie am Schlusse der Schwangerschaft mit ausgestoßen wird; das betrifft aber ebenso nur die funktionelle Schicht (s. oben) wie bei der Menstruation. Sie zeichnet sich durch die außerordentlich starke Sekretion der geschlängelten Drüsen, durch die Umwandlung der Bindegewebszellen zu aufgeschwollenen, glykogenreichen, polygonalen Formen (Deziduazellen) und durch die Sonderung der funktionellen Schicht in eine sehr deziduazellenreiche Zona compacta und eine die Drüsenkörper enthaltende Zona spongiosa aus. Die Basalschichte, die den Grund der Drüsen enthält, bleibt ziemlich unverändert und dient nach Beendigung der Schwangerschaft zur Regeneration der Schleimhaut.

Da sich die anfangs sehr kleine Keimblase nur an einer kleinen Stelle der Uteruswand in die Schleimhaut einsenkt, verhält sich die Dezidua im ersten Beginne in der ganzen Uterushöhle ziemlich gleichartig. Mit dem Wachsen der Keimblase gewinnt die Deziduastelle, an der die Keimblase sitzt, eine erhöhte Bedeutung; an ihrem basalen Teil (Dec. basalis) bildet sich das Ernährungsorgan, die Plazenta, aus, während der übrige, die Keimblase umschließende Deziduateil (Dec. capsularis) mit der Vergrößerung der Keimblase allmählich verkümmert und in der zweiten Hälfte der Schwangerschaft als selbständige Schicht nicht mehr nachweisbar ist. Sie ist dann mit der anfangs nicht unmittelbar mit der Keimblase verbundenen übrigen Dezidua (Dec. vera) verschmolzen. Die letztere vermindert ihre Dicke gegen das Ende der Schwangerschaft ebenfalls erheblich, während die Dec. basalis im Verein mit dem an dieser Stelle sehr stark entfalteten (fetalen) Chorion bis zum Schluß der Schwangerschaft als Plazenta eine wichtige Rolle für die Ernährung des Embryo spielt.

Plazenta.

Der komplizierte Bau der menschlichen Plazenta wird nur verständlich durch das Studium ihrer Entwicklung. Der Prozeß ist folgender: das auf der Oberfläche der Uterusschleimhaut angelangte Ei nistet sich in die prämenstruell (s. oben) veränderte Schleimhaut ein und wird alsbald von deren Bindegewebe rings umschlossen. Das vom fetalen Ektoderm abstammende Epithel des Chorion verdickt sich unterdessen ansehnlich und bildet den Trophoblast. Dieser zerstört die umliegenden Teile der Dezidua; mit der weiteren Ausdehnung der Keimblase wird die Trophoblastschicht allmählich zweischichtig, indem die den Zerfallsräumen des mütterlichen Gewebes zugewandten Trophoblastmassen in ein schließlich den Trophoblast allseitig bedeckendes Synzytium umgewandelt werden (die Zellgrenzen schwinden, das Zytoplasma wird schollig und nimmt oft mütterliche Zerfallsreste auf, auch

1) Chorion (griech.) = die Haut; hier die Ernährungshaut der Keimblase.
2) Von trephein (griech.) = ernähren; hier die Epithelschicht des Chorion.
3) deciduus = hinfällig; also membrana decidua = die hinfällige Haut.

bildet sich ein dem mütterlichen Gewebe zugewandter sogenannter Bürstensaum aus). Die vom Synzytium bedeckte „Grundschicht" wird auch Langhanssche Zellschicht (Zytotrophoblast) genannt.

Die zerstörende, auflösende Wirkung des Trophoblastes geht von der zuerst vorhandenen Grundschicht aus, die auch nur so lange nachweisbar ist (bis zum Ende des 4. Schwangerschaftsmonats), als in größerem Umfange mütterliches Gewebe aufgelöst wird. Das Synzytium spielt durch die ganze spätere Schwangerschaftszeit als glattwandige Begrenzung der mütterlichen Bluträume (Schutz gegen Gerinnung) und wahrscheinlich auch als resorbierende Schicht eine große Rolle.

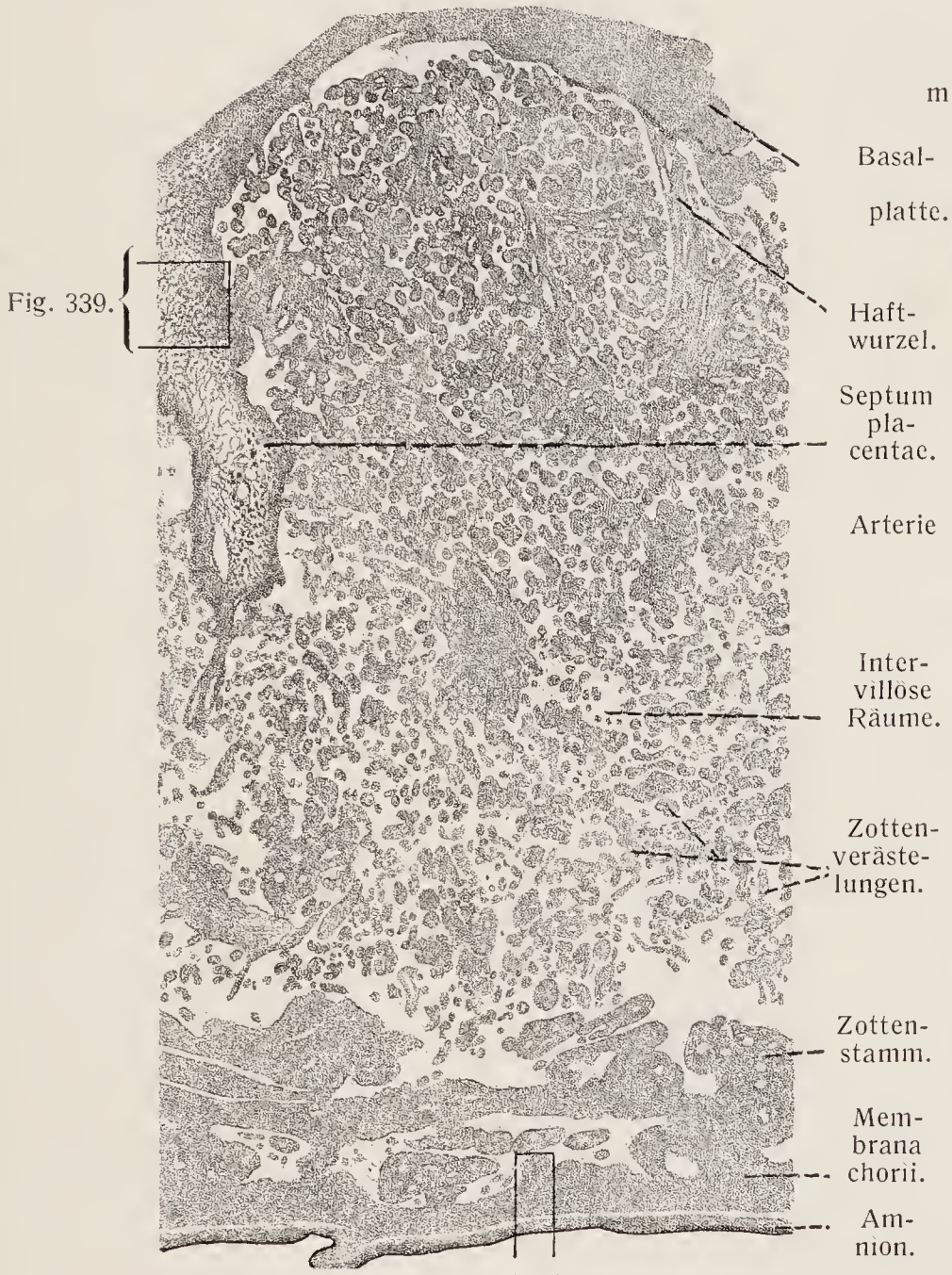

Fig. 337.

Fig. 334.

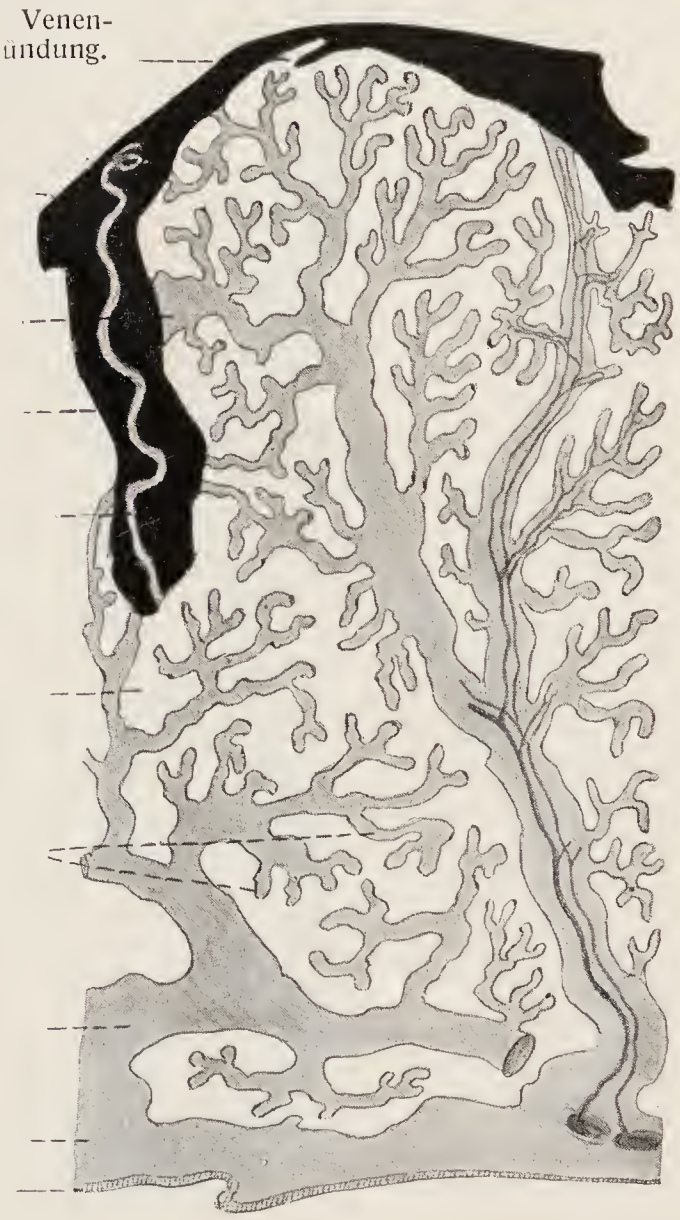

Fig. 335.
Schematisierte Fig. 334.

Stück eines senkrechten Schnittes einer reifen menschlichen Plazenta. 12mal vergrößert. Technik § 212.

In den Trophoblast wachsen von fetaler Seite aus bindegewebige, später blutgefäßführende Sprossen ein, wodurch die Zotten (Villi) gebildet werden. Das Bindegewebe grenzt sich durch eine zarte Membrana propria gegen die Grundschicht des Trophoblastes ab (Bau der Zotten s. Fig. 336).

In die anfänglich nur mit mütterlichen Zerfallsmassen gefüllten sogenannten intervillösen Räume ergießt sich aus den Gefäßen der Decidua basalis Blut, so daß allmählich hier ein geregelter Kreislauf zustande kommt, wobei aber an Stelle der Kapillaren in anderen Kreislaufgebieten die unmittelbar vom Synzytium begrenzten intervillösen Räume treten.

Durch das enorme Wachstum und die vielfältige Verzweigung der Chorionzotten ist der Gesamtaufbau der Plazenta schwer zu übersehen. Wir besprechen am besten die Placenta fetalis und die Placenta uterina, vielfältig räumlich miteinander verbunden, einzeln.

Die Placenta fetalis besteht aus einer dicken bindegewebigen Haut, der Membrana chorii, welche die von der Nabelschnur her eintretenden Verästelungen der Nabelgefäße enthält. Die dem Fetus zugekehrte Fläche der Membran ist von dem glatten Amnion[1]) überzogen, welches gegen Ende der Schwangerschaft aus einer homogenen

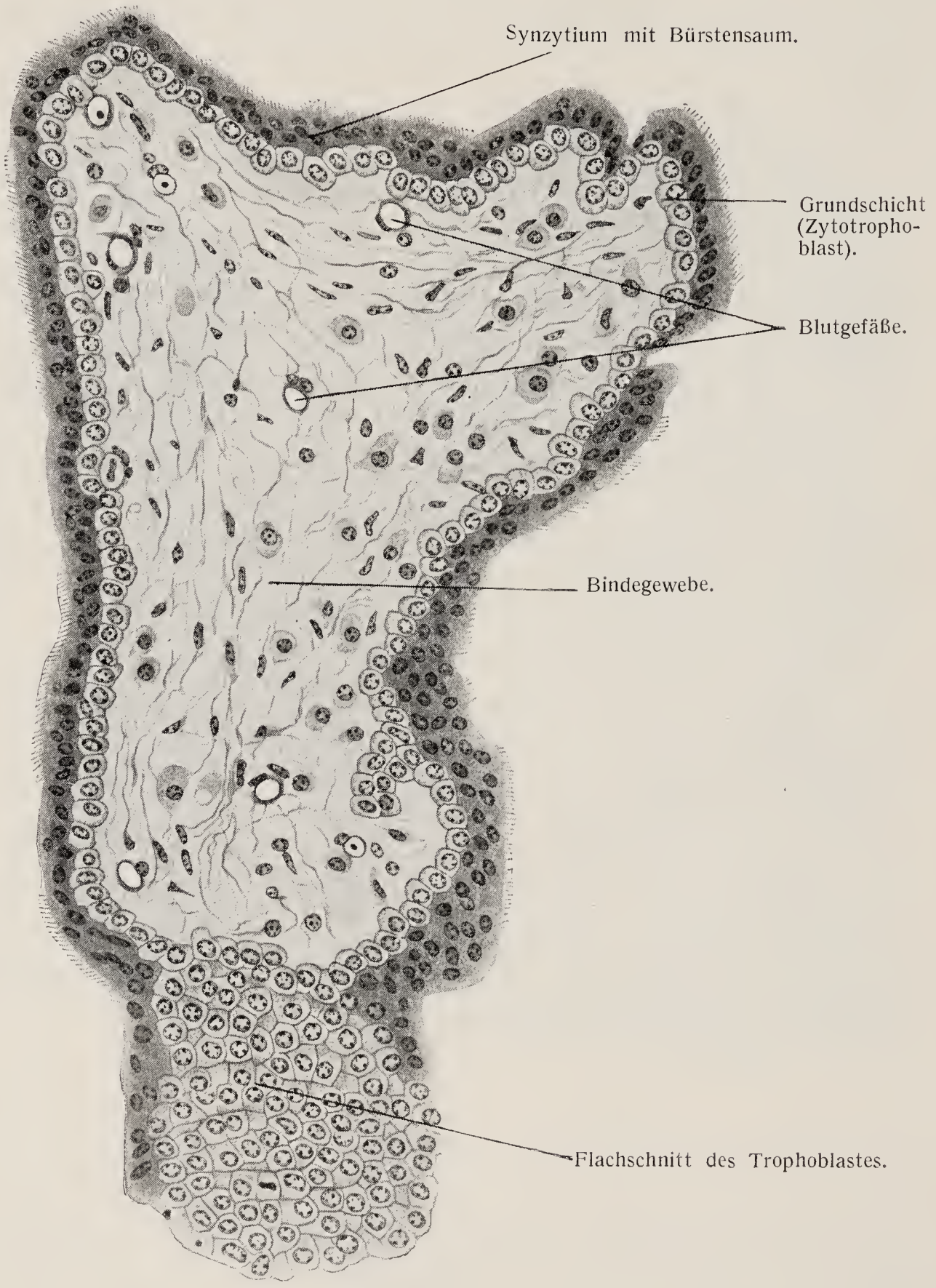

Fig. 336.

Querschnitt durch eine menschliche Chorionzotte aus der 7. Schwangerschaftswoche. 270mal vergrößert. Technik § 212.

Bindegewebslage und einem die freie Oberfläche überkleidenden einschichtigen Zylinderepithel, dessen Elemente Fettropfen und Vakuolen

1) Von amnos = (griech.) Lamm; diese Haut wurde beim Opfern trächtiger Schafe schon im Altertum beobachtet.

(Sekretionsbilder?) enthalten, besteht (Fig. 337). Die entgegengesetzte, der Placenta uterina zugekehrte Fläche der Membrana chorii ist mit vielen, reich verzweigten Zotten, den Chorionzotten, besetzt, deren Äste zum Teil frei enden („freie Ausläufer"), zum Teil mit der kompakten Schicht und den Septen der Placenta uterina verbunden sind; diese letzteren Äste heißen „Haftwurzeln" (Fig. 334, 335).

Die Chorionzotten bestehen in ihren stärkeren Stämmen aus mehr fibrillärem, in ihren feineren Verzweigungen aus mehr gallertigem Bindegewebe. Ihre freie Oberfläche, wie die zwischen den Ursprüngen der

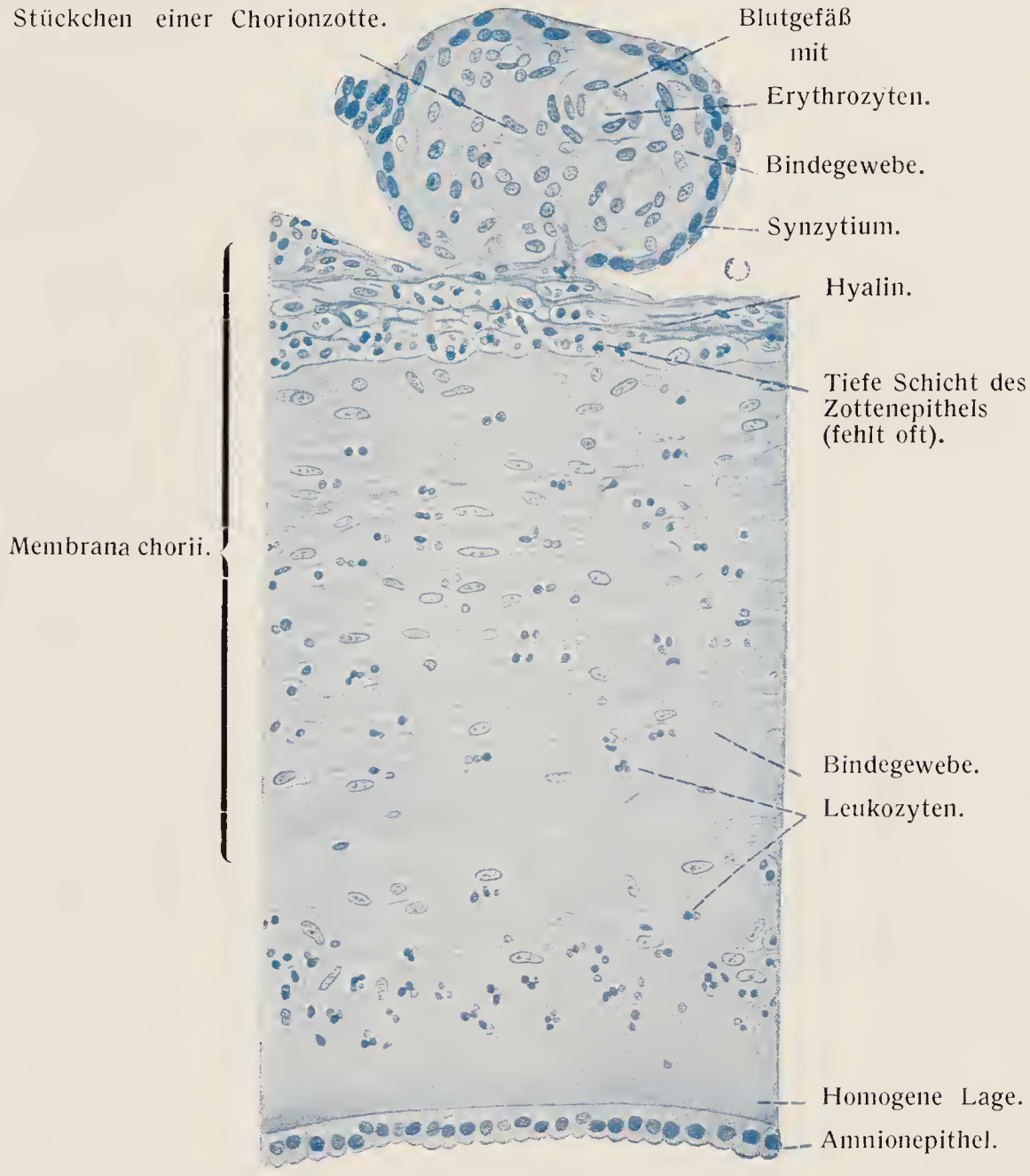

Fig. 337.

Aus einem Querschnitt einer reifen menschlichen Plazenta. 200mal vergrößert. Technik § 212.

Zotten befindliche freie Oberfläche der Membrana chorii, ist von Epithel überzogen. Dieses Epithel besteht im ersten Schwangerschaftsmonat aus den zwei vom Trophoblasten gebildeten Schichten (S. 328), dem kubischen Epithel und dem Synzytium (Fig. 336).

Vom Synzytium ragen oft lange, keulenförmige, mit vielen Kernen versehene Fortsätze in die intervillösen Räume, Schrägschnitte derselben können von Anfängern mit Riesenzellen verwechselt werden.

In späteren Stadien verändern sich beide Schichten. Die tiefe Schicht verdickt sich auf der Membrana chorii an einzelnen, unregelmäßig zerstreuten Stellen (Fig. 337), auf den Zotten aber wird sie fast

überall immer flacher und ist nach dem 4. Monat daselbst nur mehr in Spuren, in den letzten 3 Monaten überhaupt nicht mehr nachzuweisen. An einzelnen Stellen jedoch erhält sich die tiefe Schicht auch auf den Zotten; sie bildet da Verdickungen, „Zellknoten“ und (besonders an den Spitzen der Zotten) „Zellsäulen“, welche die Verbindung zwischen Haftwurzeln und der kompakten Schicht vermitteln (vgl. Fig. 339). Die oberflächliche Schicht, das Synzytium, verdickt sich auf den Zotten zu vielen kleinen „Proliferationsinseln“, die sich allmählich vergrößern und zu ansehnlichen Feldern zusammenfließen. Die Zotten der reifen Plazenta sind nur von dem Synzytium überzogen (Fig. 338). Auf der Membrana chorii verschwindet das Synzytium, und gleichzeitig tritt

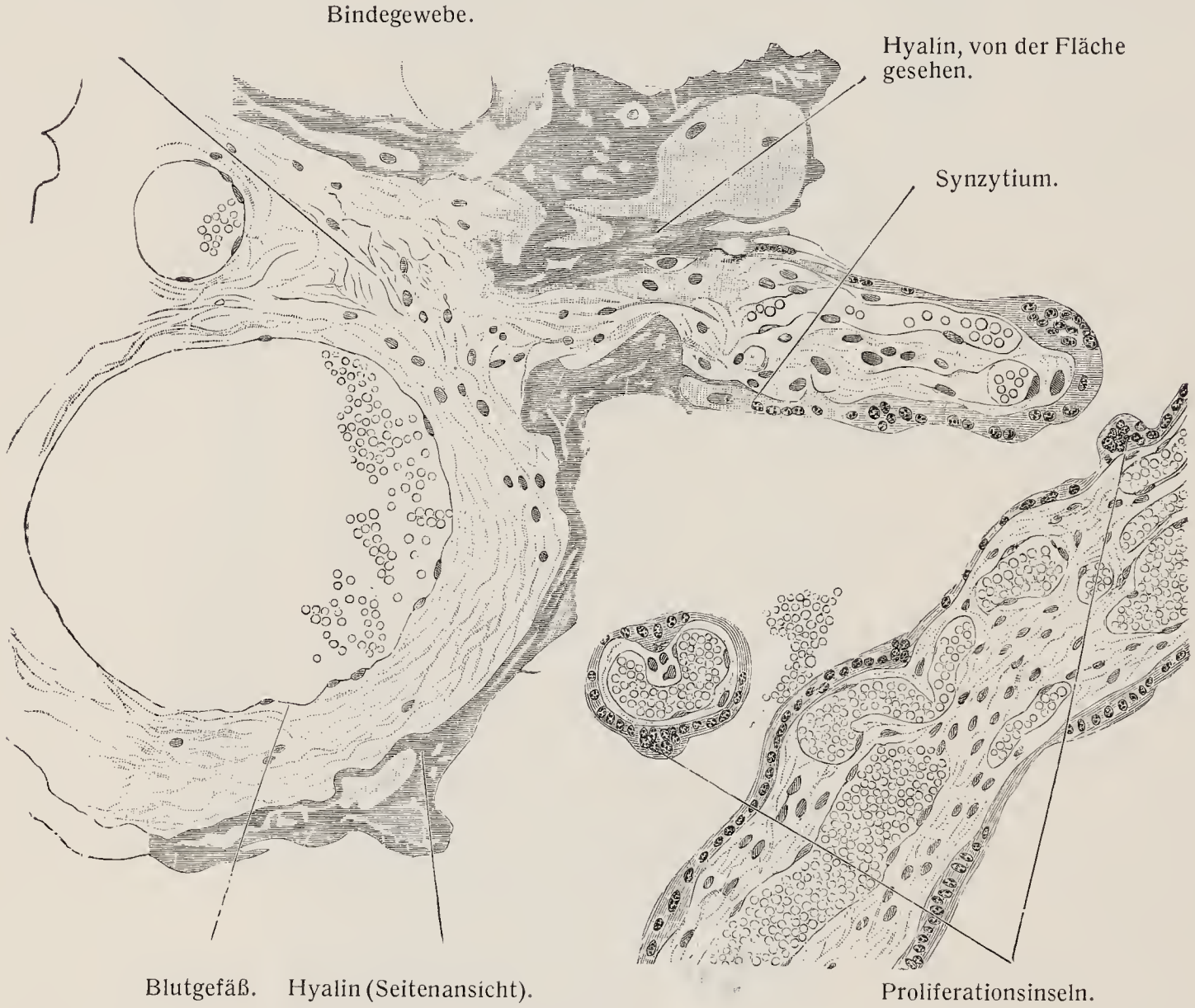

Fig. 338.
Aus einem Durchschnitt durch eine reife menschliche Plazenta. Stücke von Zottendurchschnitten. 260mal vergrößert. Technik § 212.

auf ihr, auf den Zotten und an der freien inneren Oberfläche der Decidua basalis wie auch auf den Zellknoten, eine hyaline, lichtbrechende, stark färbbare Masse auf, die, oft von Spalten und Lücken durchsetzt, den Namen „kanalisiertes Fibrin“, „Hyalin“, erhalten hat (Fig. 338). Die Herkunft dieser Masse ist noch nicht völlig sichergestellt.

Jede Chorionzotte schließt einen Ast der Nabelarterie ein, aus dessen Verzweigung sehr weite, unregelmäßig kalibrierte Kapillaren hervorgehen, die dicht unter dem Epithel gelegen sind; ein Nabelvenenast führt das Blut wieder zurück. Das Gefäßsystem der Placenta fetalis ist ein völlig geschlossenes, eine direkte Kommunikation zwischen kindlichem und mütterlichem Blut ist unmöglich.

Der mütterliche Abschnitt, die Placenta uterina, ist an der ausgestoßenen Nachgeburt eine dünne Haut, die kompakte Schicht der Decidua basalis (S. 328), die wir jetzt „Basalplatte“ nennen. Sie besteht aus Deziduazellen, Riesenzellen, Bindegewebe und Blutgefäßen. Von ihrer der Placenta fetalis zugekehrten Fläche entspringen verschieden dicke, bindegewebige Scheidewände, die Septa placentae (Fig. 334), welche Gruppen von Chorionzotten zu einem Büschel, „Cotyledo“, zusammenfassen. Diese Septa enden frei, ohne die Membrana chorii zu erreichen, nur am Rande verwachsen sie mit dieser Membran, indem sie zu einer schmalen, der Konkavität der Plazenta parallel laufenden Platte, dem „subchorialen Schlußring“, sich verbinden. Die Arterien der Placenta uterina treten durch die Muskelhaut des Uterus in die Plazenta, woselbst sie durch ihren korkzieherartig gewundenen Verlauf charakterisiert sind, und ziehen, ohne sich zu teilen, gegen die Septa placentae, von wo sie in die intervillösen Räume (das sind durch



Fig. 339.

Aus einem senkrechten Schnitt einer reifen menschlichen Plazenta. 200mal vergrößert. Technik § 212. Zur Orientierung vgl. Fig. 334.

Zerfall mütterlichen Gewebes entstandene Bluträume) münden. Beim Eintritt der Arterien in die Plazenta findet eine Reduktion ihrer Wandung statt, so daß schließlich nur mehr das Gefäßepithel (endothel) und eine dünne Lage faserigen Bindegewebes, das runde und längliche Kerne enthält, übrig bleibt. Die Venen ziehen in schräg absteigender Richtung gegen die intervillösen Räume, in die sie mit relativ großen Öffnungen münden. Die Mündungsstelle ist in der Regel etwas verengert, an den Rändern der Venenmündungen findet man stets Haftwurzeln; freie Zottenausläufer ragen häufig in die Mündungen der Venen hinein. Auch die Wand der Venen ist reduziert und besteht nur aus Gefäßepithel und einer Bindegewebsschicht, die dünner und weniger scharf von der Umgebung abgegrenzt ist als bei den Arterien. Die Mündungen der Venen liegen nicht in den Septa placentae, sondern in den zwischen den Septen befindlichen Strecken. Der Blutstrom tritt also am Rande des Cotyledo (von den

Septen aus) in die intervillösen Räume und wird von den dem Zentrum des Cotyledo gegenüberliegenden Venen wieder zurückgeführt. Jeder Cotyledo ist somit von einem besonderen Strömungsgebiet mütterlichen Blutes umgeben.

Der Nabelstrang geburtsreifer Feten besteht aus den Nabelgefäßen, zwei Arterien und einer etwas dünnwandigeren Vene, welche durch die Whartonsche Sulze zusammengehalten werden. Diese letztere ist eine Mischung von gallertigem Bindegewebe und meist längsverlaufenden, oft netzartig verbundenen Bindegewebszügen, die sowohl an der Oberfläche wie in der Umgebung der Nabelgefäße stärker entwickelt sind. Diese Gefäße sind reichlich mit quer- und längsverlaufenden glatten Muskelfasern versehen, zwischen denen sich ein zartes, meist zu durchbrochenen Häutchen vereintes Bindegewebe findet, das um jede Muskelfaser eine schlauchartige Hülle (kein Sarkolemm) bildet und unter dem Einfluß von Härtungen und Färbungen Interzellularbrücken vortäuschen kann. Im Nabelstrang finden sich ferner noch mehr oder weniger große Reste der Allantois, eines ca. 0,1 mm breiten, aus Epithelzellen gebildeten Stranges. Ein einfaches oder mehrschichtiges, vom Amnion gebildetes Plattenepithel überzieht die Oberfläche des Nabelstranges. Feinere Blutgefäße, Nerven und Lymphgefäße fehlen dem reifen Nabelstrang, dagegen findet sich ein die Sulze durchziehendes Netz von Saftkanälen (S. 120).

Die Schleimhaut der Scheide besteht: 1. aus einem geschichteten Plattenepithel (Fig. 24, S. 26), 2. einer papillentragenden Tunica propria, die aus einem Geflechte feiner Bindegewebsbündel aufgebaut, spärliche elastische Fasern sowie weiße Blutzellen in wechselnder Menge enthält. Letztere treten zuweilen in Form von Solitärknötchen auf; in diesem Falle findet man an der betreffenden Stelle zahlreiche Lymphozyten auf der Durchwanderung durch das Epithel begriffen. Die Submukosa ist aus lockeren Bindegewebsbündeln und starken elastischen Fasern zusammengesetzt. Drüsen fehlen der Scheidenschleimhaut. Die Muskelhaut wird von einer inneren zirkulären und äußeren longitudinalen Schicht glatter Muskeln gebildet. Die äußere Faserhaut ist ein festes, mit elastischen Fasern reichlich versehenes Bindegewebe. Blutgefäße und Lymphgefäße sind in der Tunica propria und in der Submukosa zu flächenhaft ausgebreiteten Netzen angeordnet. Zwischen den Bündeln der Muskelhaut liegt ein dichtes Netz weiter Venen. Die Nerven bilden in der äußeren Faserhaut ein mit vielen kleinen Ganglien besetztes Geflecht.

Der saure Vaginalschleim enthält abgestoßene Plattenepithelzellen und weiße Blutzellen, sowie nicht selten ein Infusorium, Trichomonas vaginalis.

Äußere weibliche Genitalien.

Die Schleimhaut der äußeren weiblichen Genitalien ist insofern von der Scheidenschleimhaut verschieden, als in der Umgebung der Klitoris und der Harnröhrenmündung zahlreiche, 0,5—3 mm große Schleimdrüsen und an den Labia minora Talgdrüsen (von 0,2—2 mm Größe) ohne Haarbälge sich finden. Die Klitoris wiederholt im kleinen den Bau des Penis; an der Glans clitoridis kommen Tastkörperchen sowie Genitalnervenkörperchen vor. Der Hymen besteht aus einer feinfaserigen, von Blutgefäßen durchzogenen Bindegewebsplatte, die mit Schleimhaut überkleidet ist. Die großen Vorhofdrüsen (Bartholini) gleichen den Bulbourethraldrüsen des Mannes. Die Labia majora sind wie die äußere Haut gebaut.

IX. Die Haut.

Die äußere Haut (Integumentum commune, Cutis) besteht in ihrer Hauptmasse aus Bindegewebe, welches jedoch nirgends frei zutage liegt, sondern mit einem zusammenhängenden epithelialen Überzuge versehen ist. Neben ihrer Aufgabe, einen mechanischen Schutz zu gewährleisten, der durch den derben Aufbau des bindegewebigen Anteils [Lederhaut, Corium[1]), Derma] und durch die Verhornung im Epithel (Oberhaut, Epidermis) zustande kommt, besitzt die Haut besondere Einrichtungen, die sie zu einem vielseitig beanspruchten Organ des Körpers gestalten. Alle Spezialeinrichtungen sind durch besondere Entwicklungsformen der Epidermis gekennzeichnet; die Nägel, extrem verhornte Platten, die Haare, bei Tieren fast über den ganzen Körper als Wärmeschutz verbreitet, sind solche oberflächlich liegende Epidermisprodukte. In die Lederhaut versenkt, dienen mannigfache Drüsen teils der Regulation der Wasserverdunstung (Schweißdrüsen), teils besonderen Aufgaben (Talgdrüsen, Milchdrüsen).

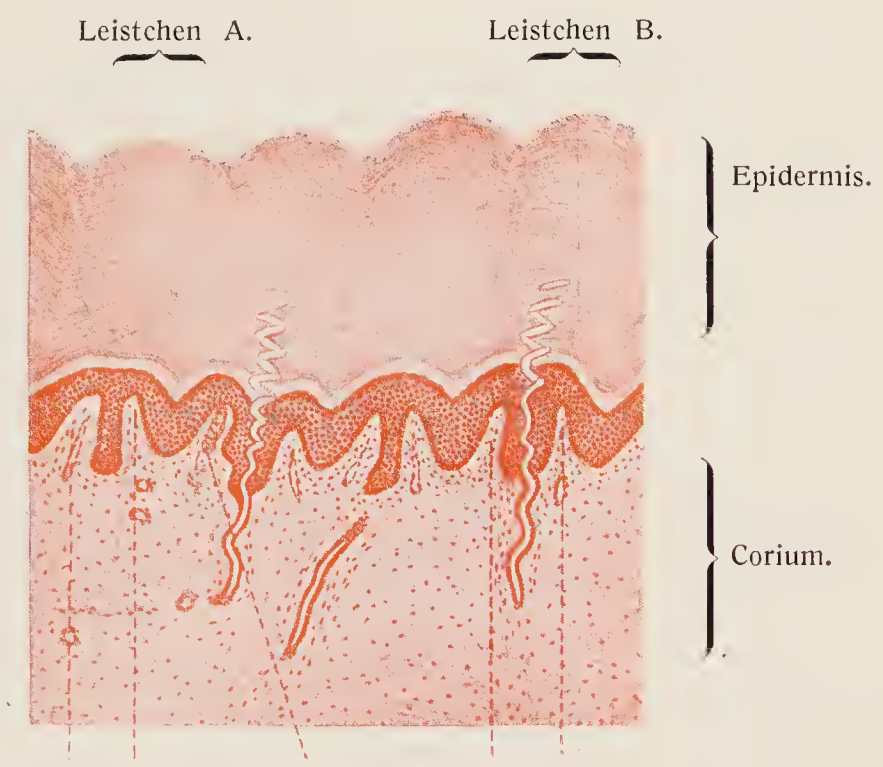

Fig. 340.

Senkrechter Schnitt durch die Fußsohlenhaut des erwachsenen Menschen, genau quer durch die Leistchen. Vier Leistchen sind zu sehen; ihr Coriumteil ist nicht so deutlich von Nachbarleistchen abzugrenzen wie der epidermoidale. Zu jedem Leistchen gehören zwei Papillen. Zwischen jenen des Leistchens B sieht man den Ausführungsgang einer Knäueldrüse. 25mal vergrößert. Technik § 213.

Die äußere Haut.

Lederhaut. Die Oberfläche der Lederhaut ist von vielen feinen Furchen durchzogen, welche entweder, sich kreuzend, rautenförmige Felder abgrenzen oder, auf längere Strecken parallel laufend, schmale Leistchen zwischen sich fassen. Die rautenförmigen Felder sind am größten Teile der Körperoberfläche zu sehen, während die Leistchen auf die Beugeseite der Hand und des Fußes beschränkt sind. Auf den Feldern und Leistchen stehen zahlreiche, meist kegelförmige Wärzchen, die Papillen, deren Zahl und Größe an den verschiedenen Stellen des Körpers bedeutenden Schwankungen unterworfen ist. Die meisten und größten (bis zu 0,2 mm hohen), oft mehrfach geteilten Papillen finden sich an der Hohlhand und an der Fußsohle, auf deren Leistchen sie ziemlich regelmäßig in zwei Reihen stehen (Fig. 340); sehr gering entwickelt sind sie in der Haut des Gesichts; in höherem Alter können die Papillen gänzlich verschwinden.

Die Lederhaut besteht vorzugsweise aus netzartig sich durchflechtenden Bindegewebsbündeln, welchen elastische Fasern, Zellen und glatte Muskelfasern beigemengt sind. Die Bindegewebsbündel sind

1) Von chorion (griech.) lateinisiert: die Lederhaut.

in den oberflächlicheren Schichten der Lederhaut fein und zu einem dichten Flechtwerke vereinigt, in den tieferen Schichten dagegen gröber; hier bilden sie, indem sie sich unter spitzen Winkeln überkreuzen, ein grobmaschiges Netzwerk (Fig. 341). Man unterscheidet deshalb an der Lederhaut zwei Schichten: eine oberflächliche papillentragende, von einer feinen Basalmembran überzogene Schicht, Stratum papillare, und eine tiefe Schicht, Stratum reticulare. Beide Schichten sind nicht scharf voneinander getrennt, sondern gehen ganz allmählich ineinander über (Fig. 342). Das Stratum reticulare hängt in der Tiefe mit einem Netze lockerer Bindegewebsbündel zusammen, in dessen weiten Maschen Fetträubchen gelegen sind. Diese Schicht heißt Stratum subcutaneum; massenhafte Fettablagerung in den Maschen dieser Schicht führt zur Bildung des Panniculus adiposus. Die Bündel des Stratum subcutaneum endlich hängen fester oder lockerer mit

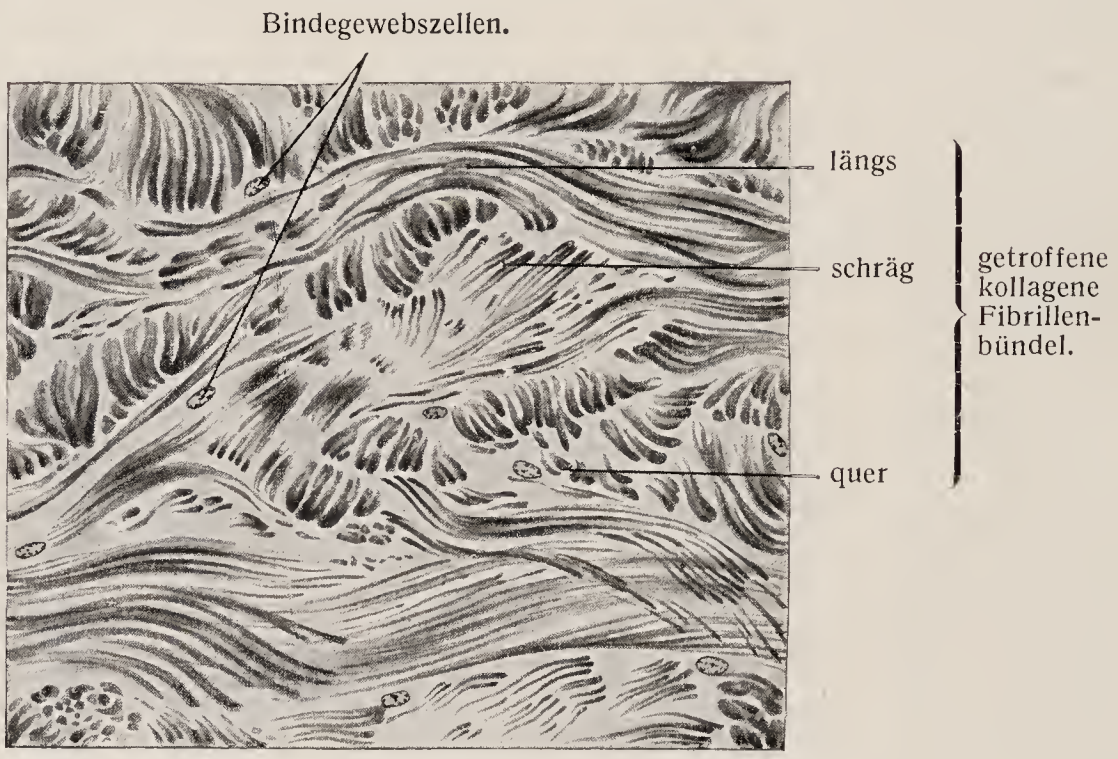

Fig. 341.
Schnitt durch das Str. reticulare des Coriums der Handfläche. 500mal vergrößert. Technik § 81.

den bindegewebigen Umhüllungen der Muskeln (den Faszien) oder der Knochen (dem Periost) zusammen.

Die elastischen Fasern, welche im Stratum papillare feiner, im Stratum reticulare dicker sind, bilden gleichmäßig im Korium verteilte Netze. Das subkutane Gewebe leicht verschiebbarer Haut ist verhältnismäßig arm an elastischen Fasern; besonders reich an solchen ist die Haut im Gesicht und in der Umgebung der Gelenke. Im Str. reticulare liegen normalerweise nur Fibrozyten, die sich mit ihren abgeplatteten und verzweigten Zelleibern den Kollagenbündeln dicht anschmiegen. Nur, wo Gefäße liegen, hat das Bindegewebe auch andere Zellformen, deren Mannigfaltigkeit (Mastzellen, Histiozyten, Plasmazellen, Lymphozyten) ebenso groß ist, wie sonst in der Adventitia kleiner Gefäße. Im Stratum papillare ist die Zellenmannigfaltigkeit entsprechend der dichteren Kapillarversorgung stets größer. Ein Fibrozytennetz bildet auch hier die Grundlage. Die Muskelfasern gehören fast durchweg der glatten Muskulatur an, sie sind meist an die Haarbälge gebunden, nur an wenigen Körperstellen finden sie sich als häutige Ausbreitung (Tunica dartos, wo diese stark von elastischen Fasern durchsetzt ist, Brustwarze). Quergestreifte Muskelfasern finden sich als Ausstrahlung der mimischen Muskeln in der Haut des Gesichtes.

Oberhaut (Epidermis). Die Oberhaut besteht aus geschichtetem Plattenepithel, welches mindestens zwei scharf voneinander getrennte

Lagen unterscheiden läßt: eine tiefe, die Keimschicht, Stratum germinativum (Malpighi), welche die zwischen den Koriumpapillen befindlichen Vertiefungen ausfüllt, und eine oberflächliche, festere, die Hornschicht,

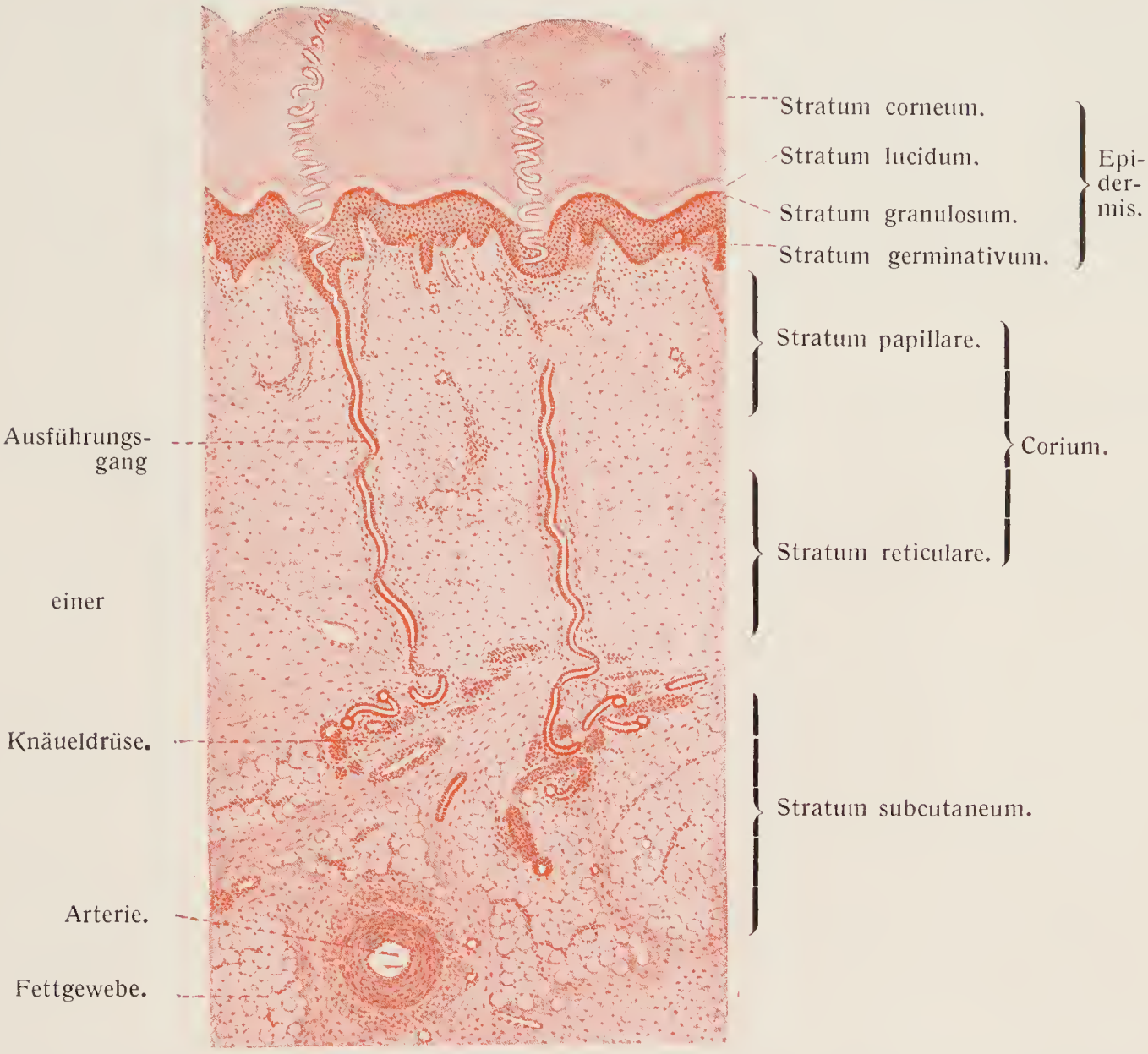

Fig. 342.
Senkrechter Schnitt durch die Haut der Fußsohle eines erwachsenen Menschen. 25mal vergrößert. Technik § 213.

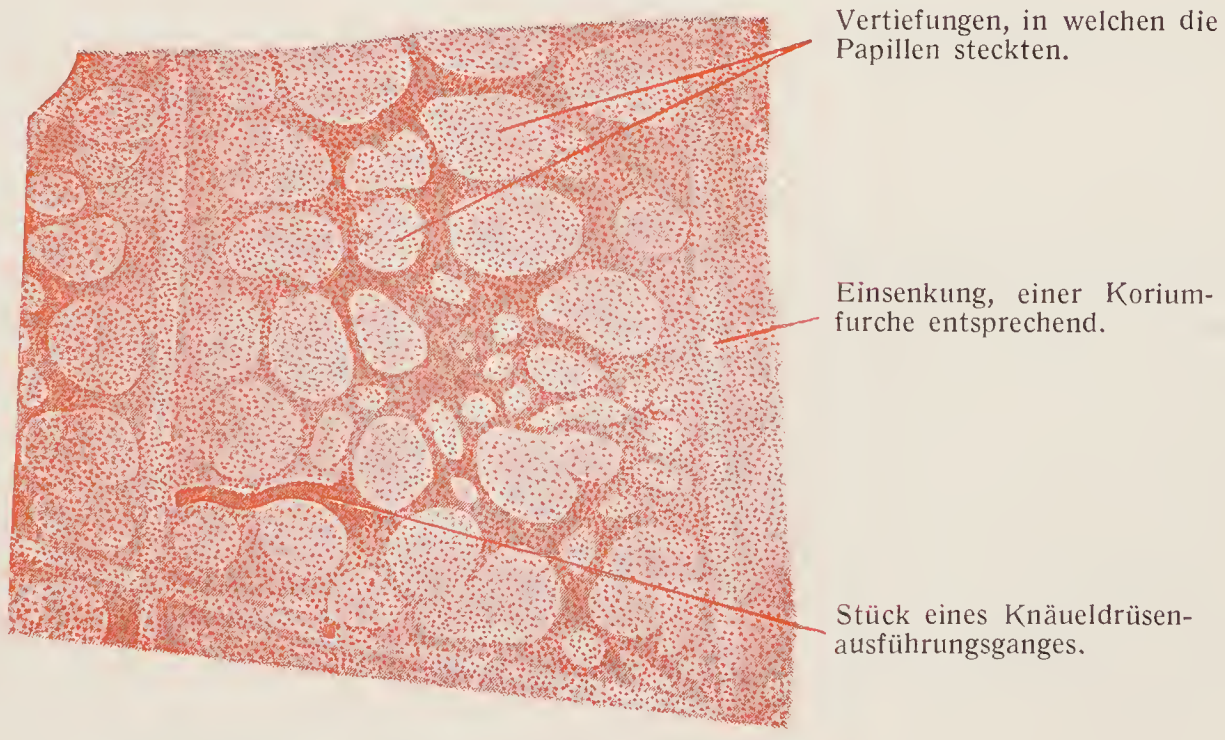

Fig. 343.
Abgelöste Epidermis des menschlichen Fußrückens von der Unterfläche her gesehen. Das Präparat ist gewissermaßen der Abguß, während die mit Papillen besetzte Koriumoberfläche die Matrize darstellt; was am Korium erhaben ist, scheint hier vertieft und umgekehrt. 120mal vergrößert. Technik § 214.

Stratum corneum. Beide Schichten gehen ineinander über und bilden zusammen einen feinspaltigen Zellverband (s. S. 19), der aber in den einzelnen Lagen verschieden aussieht. Die tiefste Lage der Keimschicht ist in membranlose zylindrische Bezirke (Zellen) mit länglichem Kerne eingeteilt (Basalschicht), darauf folgen mehrere Lagen rundlicher Zellformen (Stachelschicht), zwischen denen die Interzellularspalten besonders weit sind, die Interzellularbrücken deshalb wie Stacheln zwischen den Zellen angeordnet sind (Stachelzellen). Durch die Interzellularbrücken setzen sich an dickeren Epidermisstücken faserige Zellstrukturen in benachbarte Zellen fort. In der Tiefe, meist in der untersten Lage der Keimschicht, findet eine fortwährende Kernteilung und ein ent-

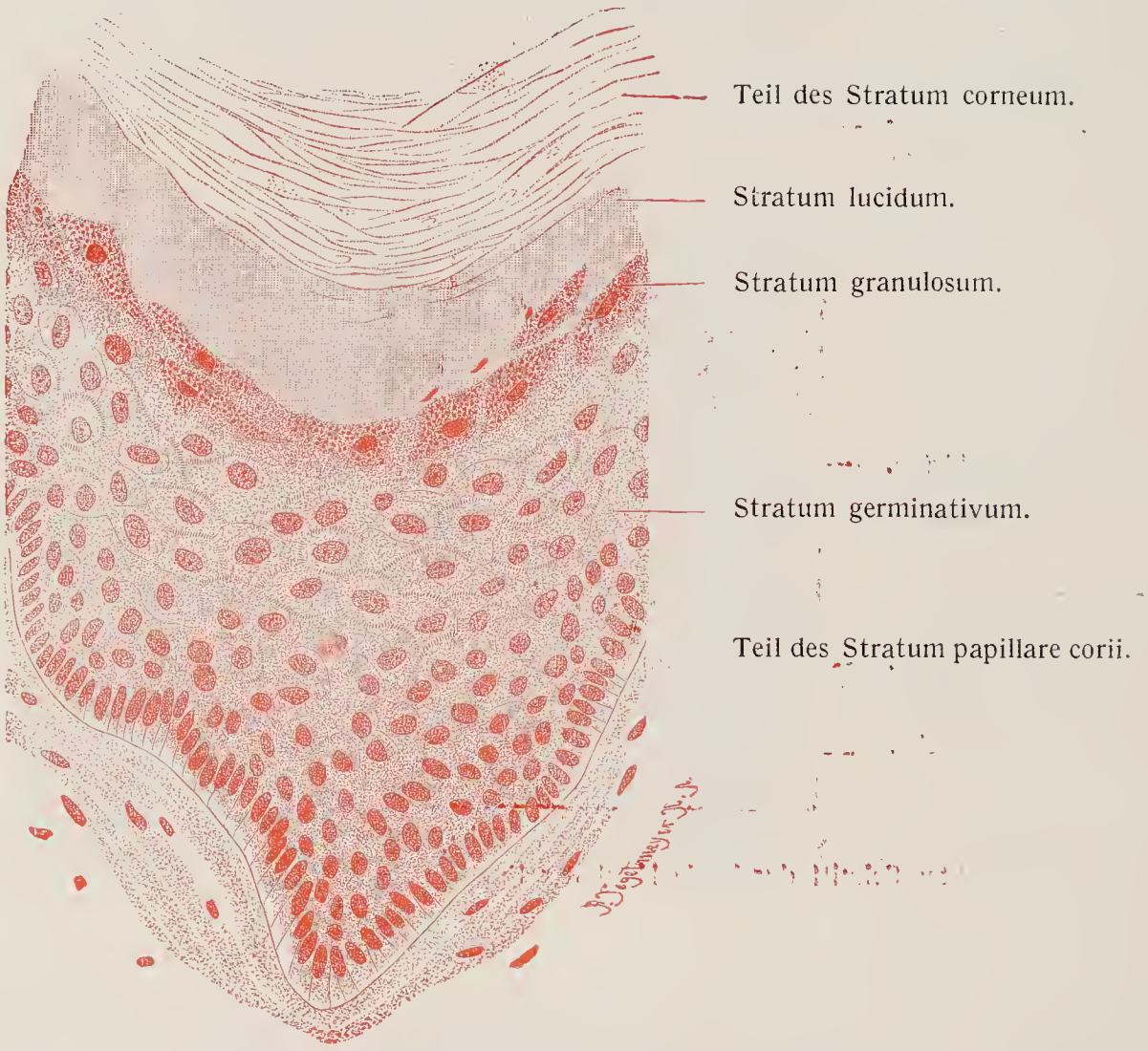

Fig. 344.
Aus einem Schnitt durch die Haut der Fußsohle eines erwachsenen Menschen. 360 mal vergrößert. Technik § 213.

sprechendes Wachstum des Zellverbandes statt. Die Hornschicht ist nicht überall gleich gebaut, man kann vielmehr zweierlei Typen unterscheiden: 1. An Stellen mit dicker Epidermis (Beugefläche der Hand und des Fußes) ist die der Keimschicht zunächst gelegene Schichte des Zellverbandes durch stark glänzende Körnchen (Keratohyalinkörnchen) ausgezeichnet. Diese Schicht heißt Stratum granulosum (Fig. 344). In der nächsten Schicht ist das Zytoplasma von sogenanntem Eleidin (Stratum lucidum) diffus durchtränkt. Ganz oberflächlich liegt das breite eigentliche Stratum corneum. Hier ist das Eleidin fester geworden [Pareleidin][1]), die peripherischen zyto-

1) Das Pareleidin schwärzt sich wie das Fett, aber erst nach längerer Einwirkung von Osmiumsäure; es ist also die Schwarzfärbung der Hornzellen dicker Epidermis nicht etwa auf eine Fettdurchtränkung der Hornschicht von außen her durch das Sekret der Talg- bzw. Knäueldrüsen zurückzuführen.

plasmatischen Teile der einzelnen Stoffwechselbezirke (Zellen) bilden sich zu verhornten Membranen um, das im Innern gelegene Zytoplasma vertrocknet zu einem feinen Maschenwerk; die Interzellularbrücken sind nicht mehr Verbindungsfäden, sondern nur kurze Zähnchen. Der Kern vertrocknet; die Höhle, in welcher er gelegen war, erhält sich aber noch lange. Die so teilweise verhornten, teilweise ausgetrockneten Zellen sind wenig abgeplattet. 2. An Stellen mit dünner Epidermis (übrige Hautoberfläche) ist das Stratum granulosum dünn und nur streckenweise ausgebildet. Ein Stratum lucidum fehlt vollkommen. Die mit einer Hornmembran umgebenen Zellen des Stratum corneum sind stark abgeplattet und verbinden sich zu Lamellen. Vom Kern geht auch die letzte Spur verloren.

Die Oberfläche der Hornschicht unterliegt einer beständigen Abschilferung; der hierdurch entstehende Verlust wird durch das fortwährende Wachstum der Keimschicht ausgeglichen.

Die Färbung der Haut hat ihren Grund in der Einlagerung feiner Pigmentkörnchen im Zytoplasma der tieferen Lagen der Epidermis;

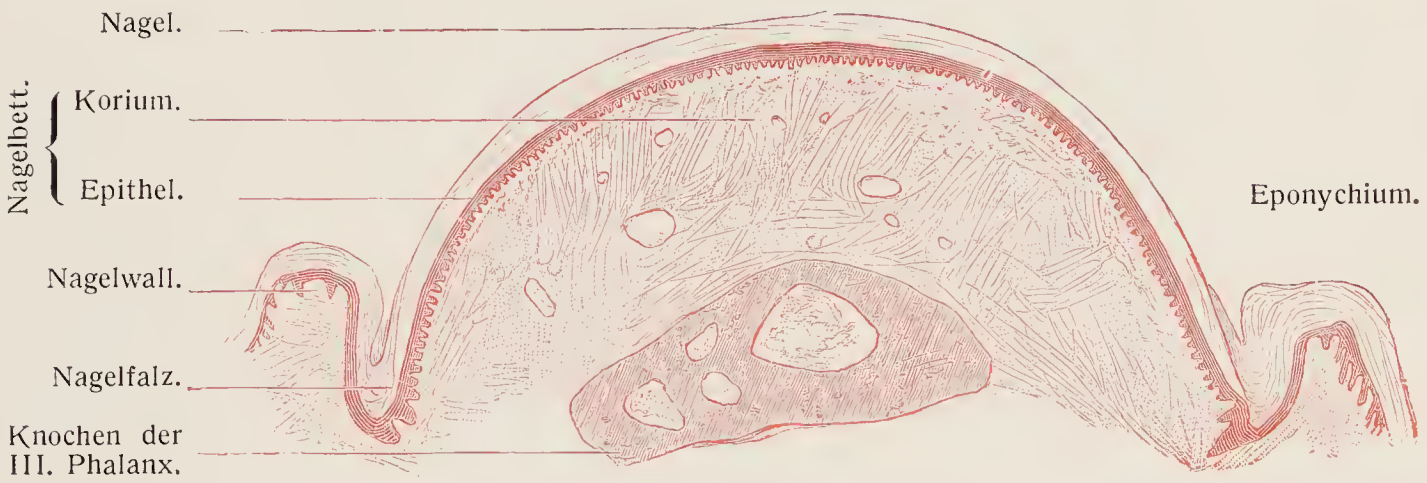

Fig. 345.

Dorsale Hälfte eines Querschnittes des dritten Fingergliedes eines Kindes. 15mal vergrößert. Die Leistchen des Nagelbettes sehen im Querschnitte wie Papillen aus. Technik § 215.

auch in dem benachbarten Korium finden sich ganz geringe Mengen kleiner Pigmentkörperchen; sie fehlen gänzlich an Vola und Planta, stärker pigmentierte Bindegewebszellen kommen nur an einzelnen Stellen in beträchtlicher Zahl, z. B. in der Umgebung des Anus, vor.

Über die Herkunft des Epidermispigments bestehen zweierlei Meinungen, von denen die eine die Entstehung des Pigments in das Bindegewebe, die andere in das Epithel verlegt. Nach der ersteren Meinung — der sogenannten Übertragungstheorie — wird den Epidermiszellen das Pigment durch pigmentierte Bindegewebszellen zugeführt, die aus dem Korium in die Epidermis wandern und sich dort auflösen sollen. Man findet nun wirklich, z. B. in der menschlichen Haarzwiebel, sehr verschieden gestaltete Pigmentfiguren zwischen den Epithelzellen des Haares; ein Teil dieser Figuren sind Zellen, ob es Bindegewebszellen sind, ist nicht mit Sicherheit erwiesen; ein anderer Teil sind keine Zellen, sondern Füllungen der interzellulären Spalten mit Pigment. Zugunsten der zweiten Meinung spricht die Entwicklungsgeschichte, welche lehrt, daß das Pigment zuerst im Epithel der Haare, ohne Vermittlung von Bindegewebszellen entsteht; auch das Pigment der Netzhaut ist sicher rein epithelialer Abkunft. Auch die neueren Ergebnisse der experimentellen Forschung haben es so gut wie sicher gemacht, daß das Pigment in den basalen Epidermiszellen selbst aus Abbauprodukten von Eiweißkörpern unter dem Einfluß eines oxydierenden Fermentes entsteht.

Das Hautpigment ist ein Schutz gegen die Folgen intensiver Belichtung und gegen die schädlichen Wirkungen verdunstender Feuchtigkeit.

Die Nägel.

Die Nägel sind Hornplatten, welche auf einer besonderen Modifikation der Haut, dem Nagelbette, aufliegen. Das Nagelbett wird seitlich von ein paar sich nach vorn abflachenden Wülsten, den Nagelwällen, begrenzt. Nagelbett und Nagelwall umfassen eine Rinne, den Nagelfalz, in welchem der Seitenrand des Nagels eingefügt ist (Fig. 345). Der hintere Rand des Nagels, die Nagelwurzel, steckt in einer ähnlichen, nur noch tieferen Rinne; hier findet das hauptsächlichste Wachstum des Nagels statt; diese Stelle heißt Matrix. Der vordere freie Nagelrand überragt den Nagelsaum, einen schmalen, saumartigen Vorsprung am Vorderende des Nagelbettes.

Das Nagelbett besteht aus Korium und aus Epithel. Die viele elastische Fasern enthaltenden Bindegewebsbündel des Korium verlaufen teils parallel der Längsachse des Fingers, teils senkrecht vom Periost der Phalange zur Oberfläche. Die Oberfläche des Korium besitzt keine Papillen, sondern feine, longitudinal ziehende Leistchen. Dieselben beginnen niedrig an der Matrix, nehmen nach vorn an Höhe zu und enden plötzlich an der Stelle, wo der Nagel sich von seiner Unterlage abhebt. Das Epithel (Stratum germinativum des Nagels) ist ein mehrschichtiges Pflasterepithel, von gleichem Baue wie die Keimschicht der Epidermis. Es bedeckt die Leistchen, füllt die zwischen denselben befindlichen Furchen aus und ist gegen das Stratum corneum des Nagels scharf abgesetzt. Die Matrix besteht ebenfalls aus Korium und Epithel; das Korium ist durch hohe Papillen ausgezeichnet; das mehrschichtige Pflasterepithel ist sehr dick und ist hier vom Stratum corneum nicht scharf abgesetzt, sondern geht allmählich in dieses über. Hier ist die Stelle, wo durch fortwährende Kernteilungen und Zytoplasmavermehrung das Material zum Wachstume des Nagels geliefert wird. Deswegen heißt das Epithel hier auch Keimschicht des Nagels. Die Ausdehnung der Matrix ist durch die mit unbewaffnetem Auge sichtbare Lunula, ein weißes, nach vorn konvexes Feld, gekennzeichnet; sie wird bedingt durch die dicke, gleichmäßig ausgebreitete Keimschicht. Der Nagelwall zeigt den gewöhnlichen Bau der äußeren Haut. Das Stratum germinativum desselben geht allmählich in dieselbe Schicht des Nagelbettes über. Die Hornschicht des Nagelwalles reicht bis in den Nagelfalz und überzieht als „Eponychium“ noch einen kleinen Teil des Nagelrandes, hört aber bald, sich verdünnend, auf (Fig. 345).

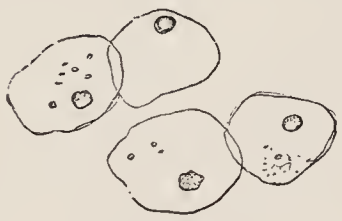

Fig. 346.
Elemente des menschlichen Nagels. 240 mal vergrößert. Technik § 216.

Der Nagel selbst besteht aus verhornten Epidermisschüppchen, die sehr fest miteinander verbunden sind und sich von den Schüppchen des Stratum corneum der Epidermis dadurch unterscheiden, daß ihr Kern erkennbar bleibt (Fig. 346).

Haare und Haarbälge.

Die Haare sind biegsame, elastische Hornfäden, welche fast über die ganze Körperoberfläche verbreitet und im Bereich der Kopfhaut zu kleinen Gruppen vereint sind. Man nennt den frei über die Haut hervorragenden Teil des Haares Schaft, Scapus; der in die Haut schräg

eingesenkte Teil wird Haarwurzel, Radix pili, genannt; diese ist an ihrem unteren Ende zu einem hohlen Knopf, der Haarzwiebel, Bulbus pili, aufgetrieben, welcher von einer Koriumbildung, der Haarpapille, ausgefüllt wird (Fig. 347).

Jede Haarwurzel steckt in einer Modifikation der Haut, dem Haarbalge, an dessen Aufbau sich Korium und Epidermis beteiligen; die von letzterer gelieferten Teile werden Wurzelscheiden genannt; was

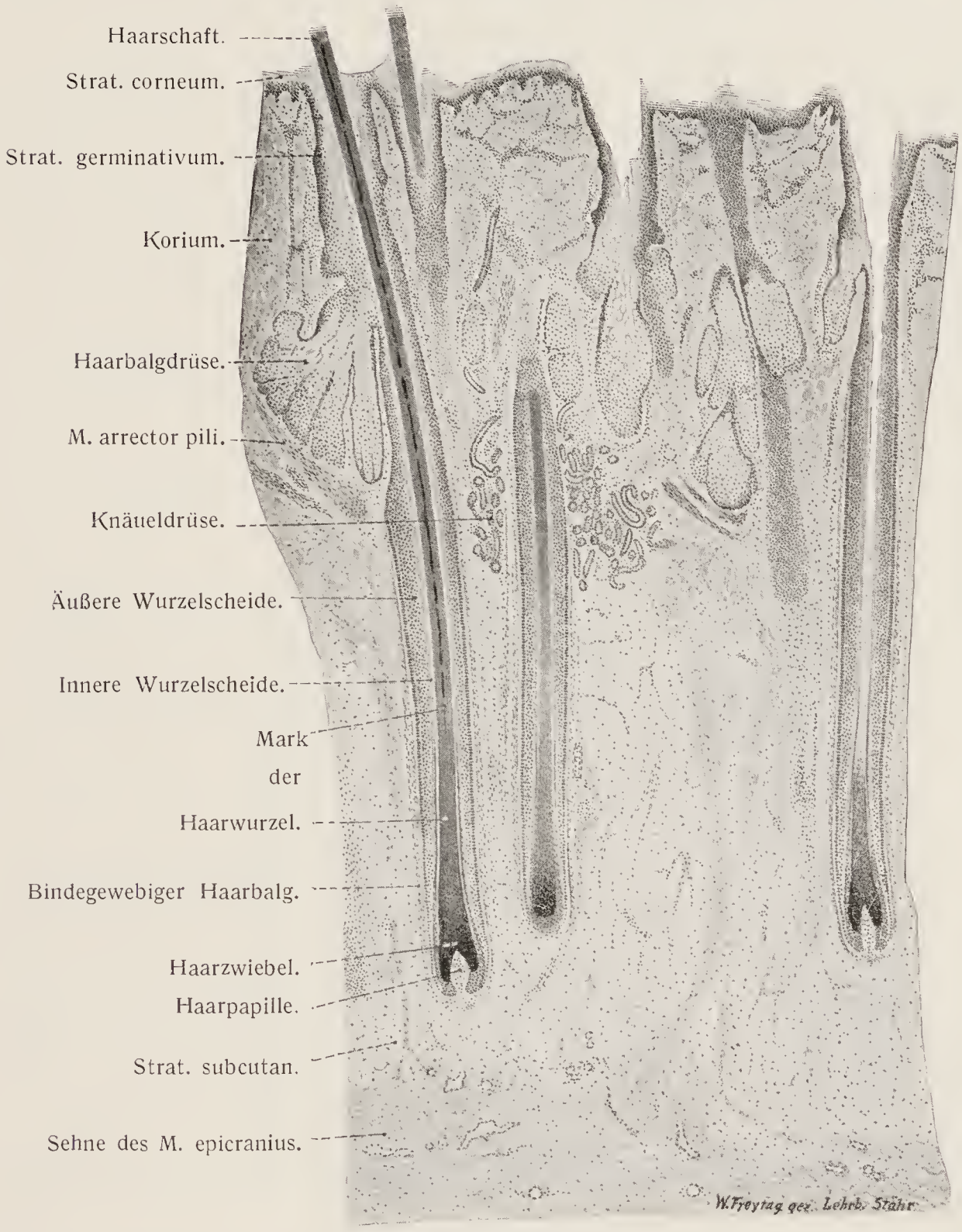

Fig. 347.
Aus einem dicken Durchschnitte der menschlichen Kopfhaut. 20mal vergrößert. Technik § 218.

vom Korium abstammt, heißt bindegewebiger Haarbalg. In den Haarbalg münden seitlich oben zwei bis fünf Drüsen, die Haarbalgdrüsen, Glandulae sebaceae. Schräg von der Koriumoberfläche herabziehende, mit elastischen Ursprungssehnen versehene Bündel glatter Muskelfasern, Mm. arrectores pilorum, setzen sich unterhalb einer Haarbalgdrüse an den bindegewebigen Haarbalg an; die Insertionsstelle dieser Fasern findet sich stets an der gegen die Tiefe des Korium gekehrten Seite (Fig. 347); ihre Kontraktion wird also eine Aufrichtung von Haar-

balg und Haar zur Folge haben. Der M. arrector fehlt den Wollhaaren der Nase, Wangen, Lippen, ferner den Zilien und den Vibrissae.

Das Haar besteht ganz aus Epithelzellen, welche in drei scharf unterscheidbare Schichten geordnet sind:

1. das Oberhäutchen des Haares, Haarkutikula, welches die Oberfläche des Haares überzieht,

2. die Rindensubstanz, welche die Hauptmasse des Haares bildet,

3. die Marksubstanz, welche in der Achse des Haares gelegen ist.

Das Oberhäutchen besteht aus dachziegelförmig übereinander gelegenen durchsichtigen Schüppchen: verhornten, kernlosen Epithelzellen. Die Rindensubstanz besteht am Haarschaft aus langgestreckten, verhornten, mit einem strichförmigen Kerne versehenen Epithelzellen, welche sehr innig miteinander verbunden sind; an der Haarwurzel werden die Zellen um so weicher und runder, ihr Kern wird um so rundlicher, je näher die Elemente der Haarzwiebel gelegen sind. Die Marksubstanz fehlt vielen Haaren; auch da, wo sie vorhanden ist (an dickeren Haaren), erstreckt sie sich nicht durch die ganze Länge des Haares. Sie besteht aus kubischen, Keratohyalin (S. 338) enthlatenden Epithelzellen, welche meist in doppelter Reihe nebeneinander gelegen sind und einen Kernrest enthalten. In den gefärbten Haaren findet sich Pigment, und zwar sowohl gelöst, als auch in Form von Körnchen, welche teils zwischen, teils in den Zellen der Rindensubstanz gelegen sind. Ferner enthält jedes Haar, das seine volle Entwicklung erreicht hat, kleinste Luftbläschen; sie liegen sowohl in der Rindensubstanz als auch in der Marksubstanz, und zwar interzellulär.

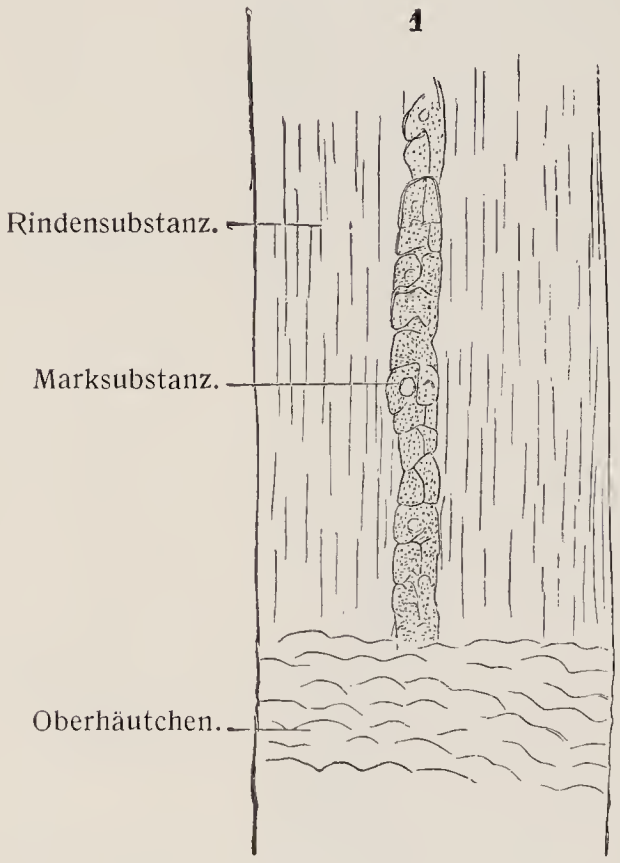

Fig. 348.
Stück eines weißen menschlichen Haares. 240mal vergrößert. Technik § 217.

In schwarzen Haaren nimmt das Pigment den gesamten Querschnitt, also auch das Mark, ein; die Altersbleichung beruht auf einer Vermehrung des Luftgehaltes.

Der Haarbalg feinerer (Woll-) Haare wird nur durch die epidermoidalen Wurzelscheiden gebildet, bei stärkeren Haaren dagegen beteiligt sich auch das Korium am Aufbau des Balges. Wir unterscheiden am Haarbalge stärkerer Haare folgende Schichten: Zu äußerst eine gefäß- und nervenreiche, aus lockeren Bindegewebsbündeln gebildete Längsfaserlage, die auch elastische Fasern enthält; darauf folgt eine dickere Lage ringförmig geordneter feiner Bindegewebsbündel, die Ringfaserlage, welcher sich die Glashaut anschließt.

Diese Haut besteht aus zwei Schichten (Fig. 349), einer äußeren, bald deutlich längsfaserigen, bald homogenen Lage, welche bindegewebiger Abkunft ist, und einer inneren, stets homogenen, mit feinen Poren versehenen Lage, die vom Epithel der

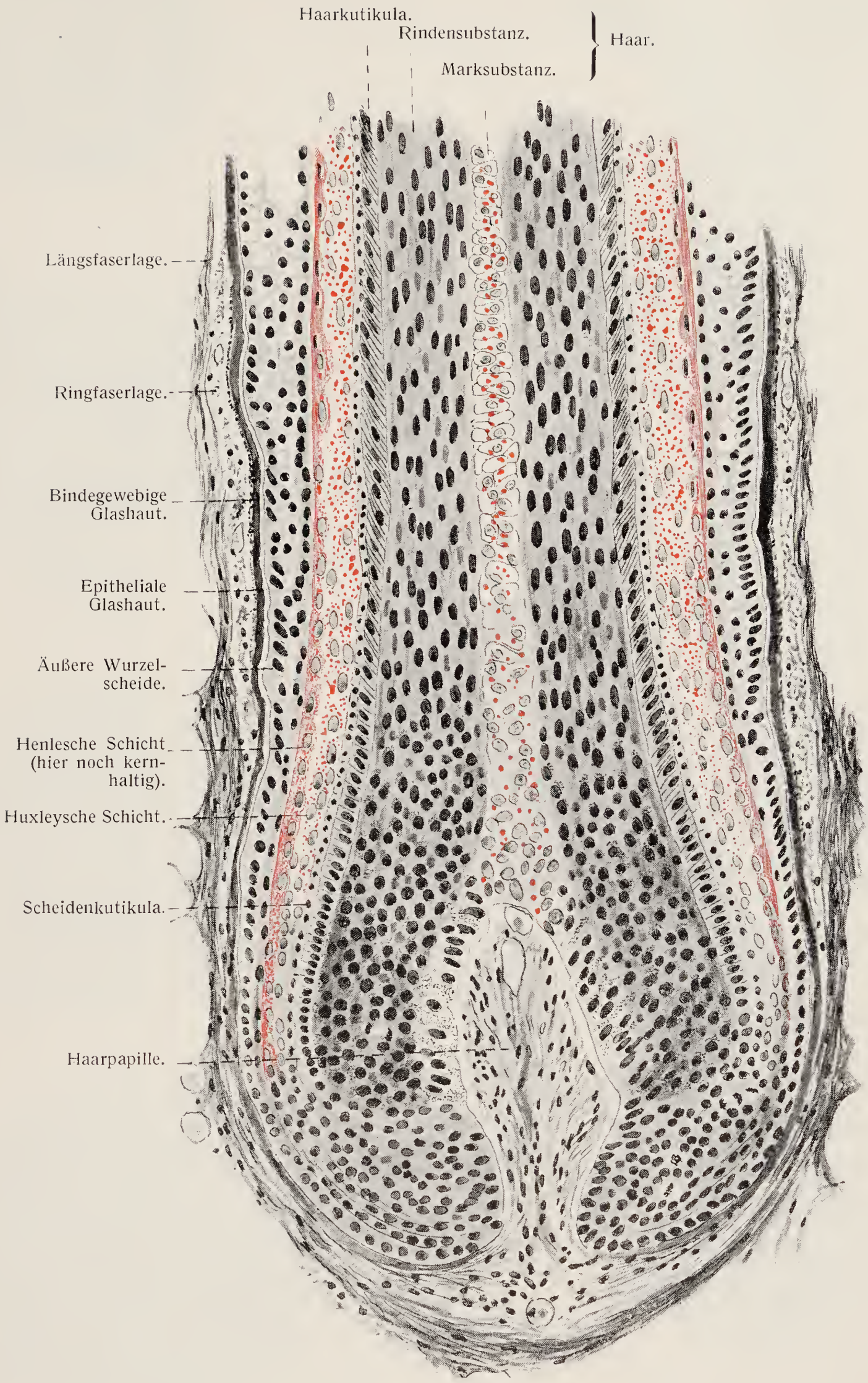

Fig. 349.

Längsschnitt des untersten Abschnittes einer Haarwurzel; die Keratohyalinkörnchen sind hier rot gefärbt. Man beachte, wie die Kerne der Henleschen Schicht nach aufwärts schrumpfen. Aus einem senkrechten Schnitte der menschlichen Kopfhaut. 200mal vergrößert. Technik § 218.

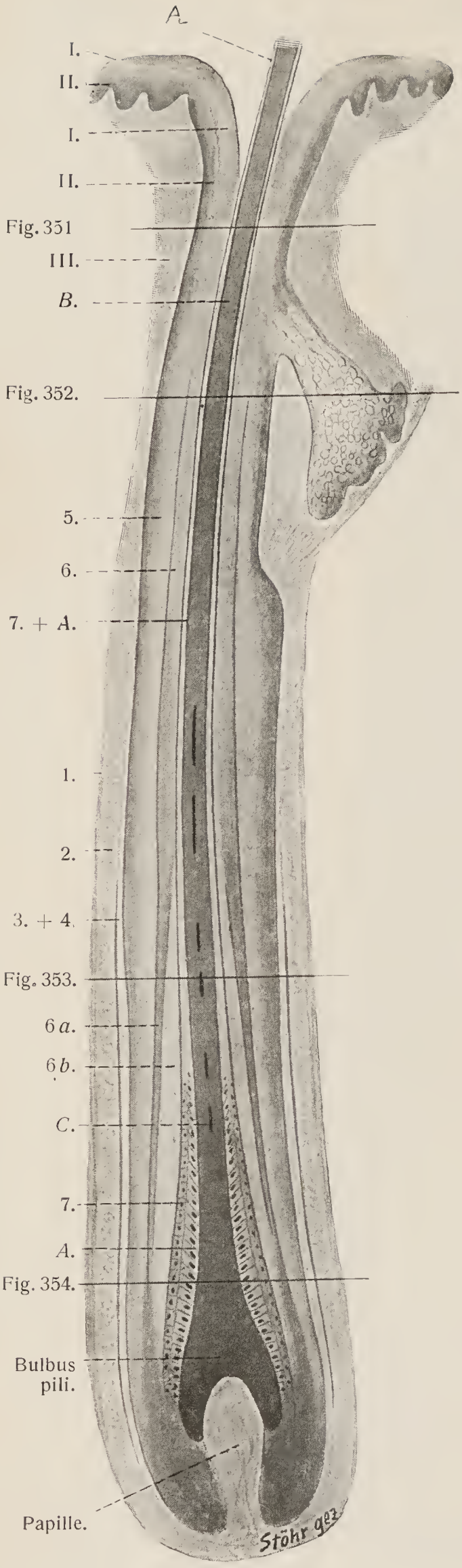

Fig. 350.

Schema eines Kopfhaares.

A. Haarkutikula. *B*. Rinde. *C*. Mark. I. Str. corn. II. Str. germinativ. III. Korium. 1. Längsfasersch. 2. Ringfasersch. 3. Bindegew. Glashaut. 4. Epith. Glashaut. 5. Äuß. Wurzelsch. 6. Inn. Wurzelsch. 6 *a*. Henles Schicht. 6 *b*. Huxleys Schicht. 7. Scheidenkutikula.

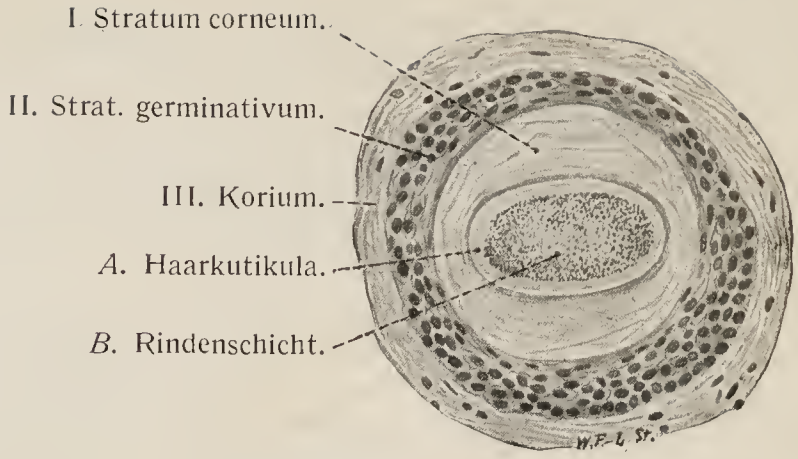

Fig. 351.

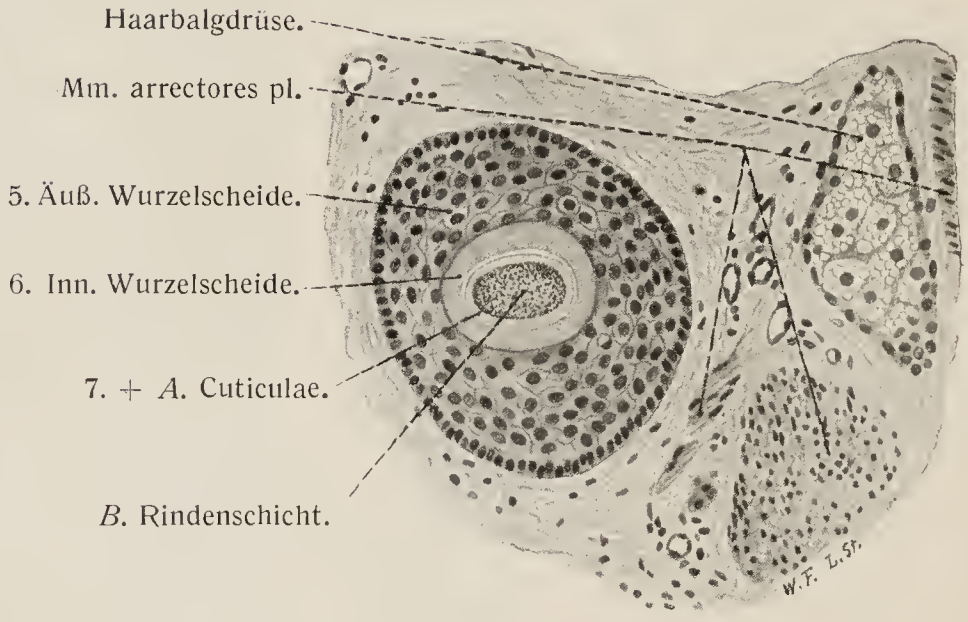

Fig. 352.

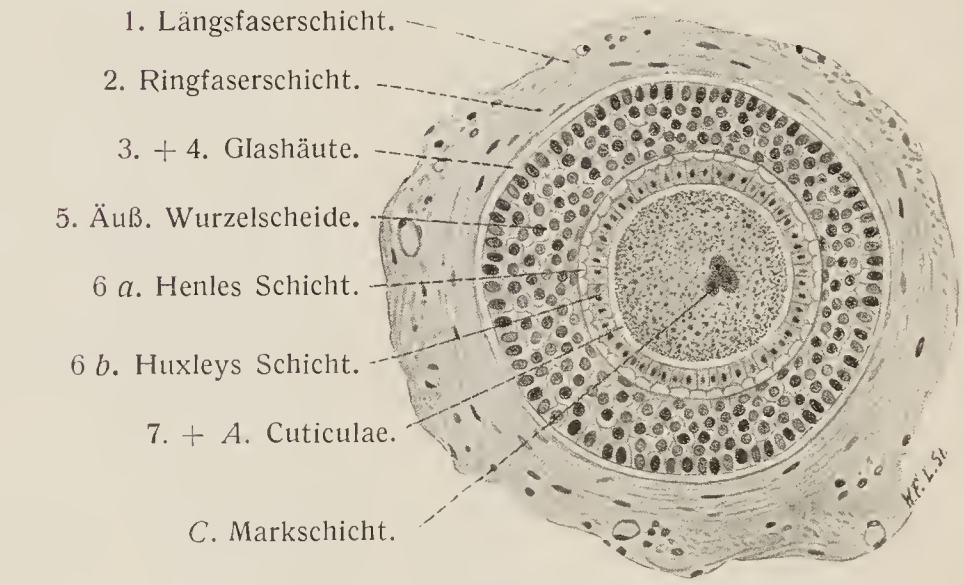

Fig. 353.

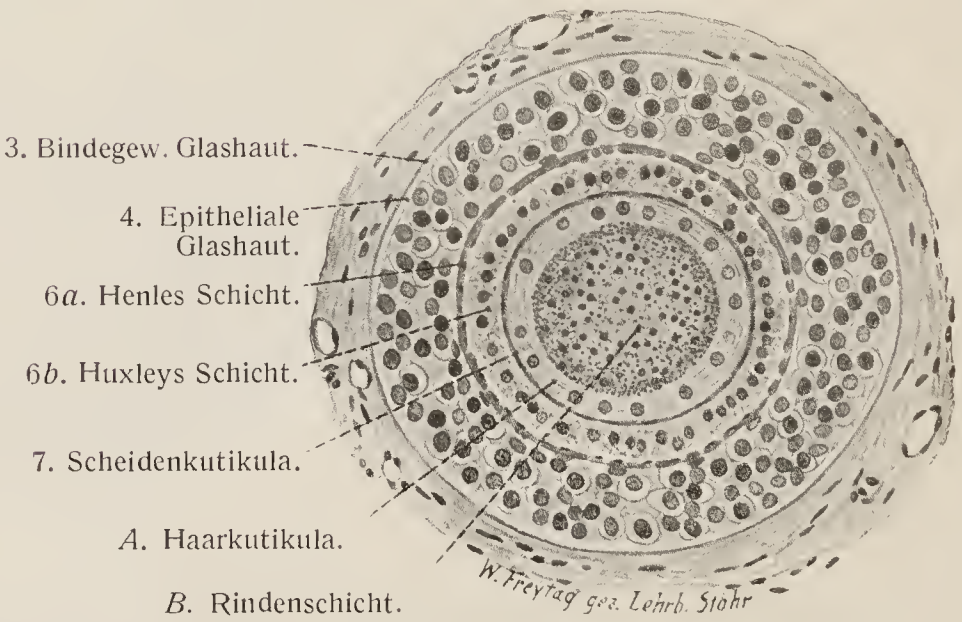

Fig. 354.

Vier Schnitte des Haares in verschiedenen Höhen. 160 mal vergrößert Technik § 218.

Sonderabdruck aus dem
Anatomischen Anzeiger Bd. 65. Nr. 23/24. 1928.
Verlag von Gustav Fischer in Jena.

Vorbereitung und Nachbehandlung der Hände bei den Präparierübungen.

Von Professor Dr. med. OERTEL, Tübingen.

Mindestens so wichtig wie geeignete Waschung nach den Präparierübungen ist eine entsprechende Vorbereitung der Hände. Nach dreijähriger, guter Erfahrung kann ich folgendes Verfahren empfehlen: V o r dem Präparieren werden die Hände tüchtig mit der Waschsalbe „Q u i m b o“ [1]) eingerieben. Diese besteht aus einem Gemisch verschiedener Fette und enthält außerdem „Sozojodol“-Kalium. Durch die Vorbehandlung wird eine Schutzschicht geschaffen gegen den Einfluß der Chemikalien und des Leichengeruches. N a c h Schluß der Präparierübungen wäscht man die Hände in k a l t e m Wasser mit Kernseife ab, wobei die ans Fett gebundenen riechenden Substanzen mit dem Fett in der Hauptsache entfernt werden. Nun wird mit w a r m e m Wasser und Seife oder Persil nachgewaschen. Schließlich reibt man — nachdem die Hände gut abgespült sind — etwas Quimbo in die n o c h n a s s e H a u t ein und trocknet vorsichtig ab. So angewandt, führt Quimbo der fettarmen Haut, ohne zu schmutzen, die fehlenden Fette wieder zu, wodurch sie geschmeidig und widerstandsfähig wird. Da die Präparierübungen im Winter stattfinden, ist die letztere Tatsache ein weiterer Vorteil. Durch den Sozojodol-Kaliumgehalt ist gleichzeitig Desinfektion erfolgt.

---

[1]) Hersteller: Chemische Fabrik H. Trommsdorff Aachen. Erhältlich in allen Apotheken und Drogenhandlungen.

Vorrätig in der Tiergarten-Drogerie, Ludwig Janiak, Breslau, Tiergartenstraße 28.

äußeren Wurzelscheide ausgeschieden wurde. Oft sind beide Schichten zu einer glashellen Membran vereint.

Der somit aus Längs- und Ringfaserlage und äußerer Glashaut bestehende bindegewebige Haarbalg ist in voller Ausbildung nur in der unteren Hälfte des ganzen Haarbalges zu sehen. Nach innen von der inneren Glashaut liegt die äußere Wurzelscheide, welche als Fortsetzung der Keimschicht der Epidermis aus geschichtetem Pflasterepithel besteht; einwärts von dieser liegen Fortsetzungen des Stratum granulosum und Stratum corneum, welch letzteres bis zur Mündung der Talgdrüsen reicht, während das Stratum granulosum sich noch etwas abwärts erstreckt: dicht darunter (papillenwärts) beginnt ohne

Fig. 355. (Bauch.)

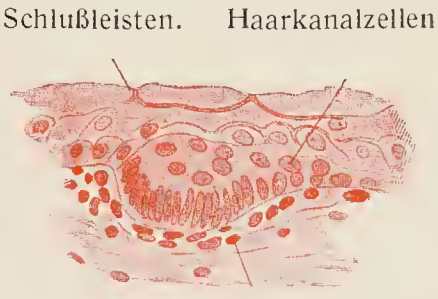

Fig. 356. (Rücken.)

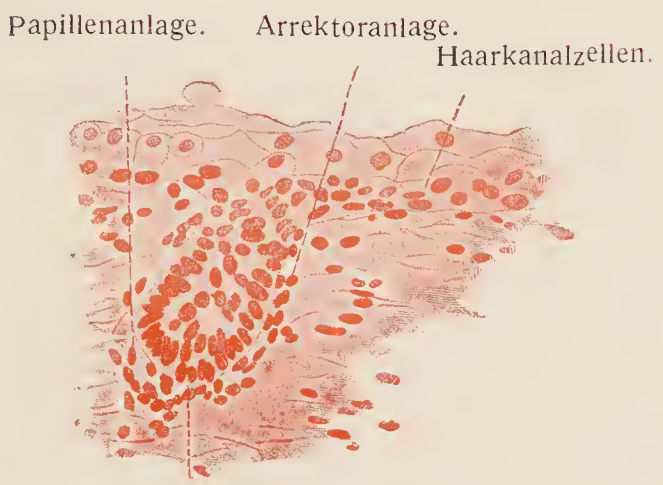

Fig. 357. (Rücken.)

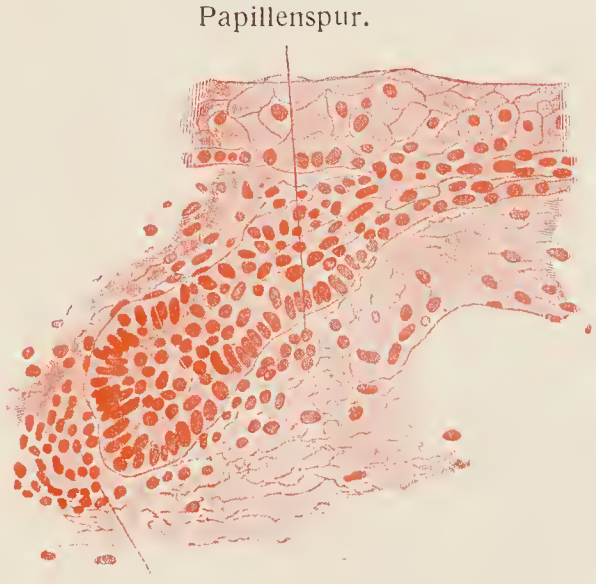

Fig. 358. (Oberschenkel.)

Fig. 355—358. Senkrechte Schnitte der Haut eines 5monatigen menschlichen Fetus. 200mal vergrößert. Technik § 219.

Übergang die innere Wurzelscheide, welche sich in dem unteren Teile des Haarbalges in zwei scharf getrennte Schichten differenziert.

Die äußere derselben, die Henlesche Schicht, besteht aus einer einfachen oder doppelten Lage kernloser Epithelzellen (hier und da ist ein atrophischer Kern vorhanden), während die innere, die Huxleysche Schicht, sich aus einer einfachen Lage kernhaltiger Zellen aufbaut. Die Innenfläche dieser Schicht endlich wird von einem Häutchen, der Scheidenkutikula, überzogen, welches einen ähnlichen Bau wie die Haarkutikula zeigt. Schon in der Höhe der Papille treten in den Zellen der Henleschen Schicht, etwas weiter oben auch in denen der Huxleyschen Schicht Keratohyalinkörnchen auf (Fig. 349), die bald weiter oben verschwinden; von da aufwärts sind die Elemente der inneren Wurzelscheide verhornt.

Gegen den Grund des Haarbalges verschmälert sich die äußere Wurzelscheide und hört am Halse der Papille auf; ihre Elemente sind dort stark in die Quere gezogen und sehen auf tangentialen Längsschnitten der Wurzelscheide wie kurze, zirkuläre glatte Muskelfasern

aus. Die Elemente der inneren Wurzelscheide und der Cuticulae werden alle zu kernhaltigen Zellen, die sich als getrennte Schichten noch bis nahe an den Hals der Papille unterscheiden lassen; erst dort verlieren

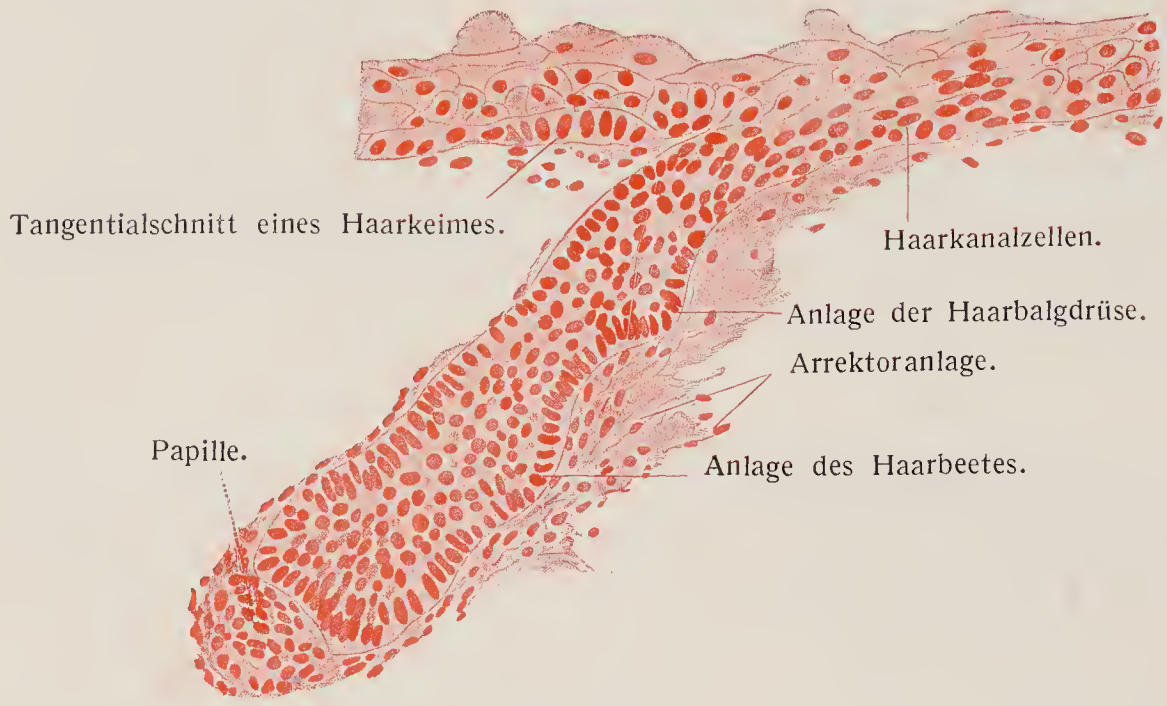

Fig. 359.
Übergang des Haarzapfens in den Bulbuszapfen (Gesäß).

Fig. 360.
Bulbuszapfen (Nasenrücken).

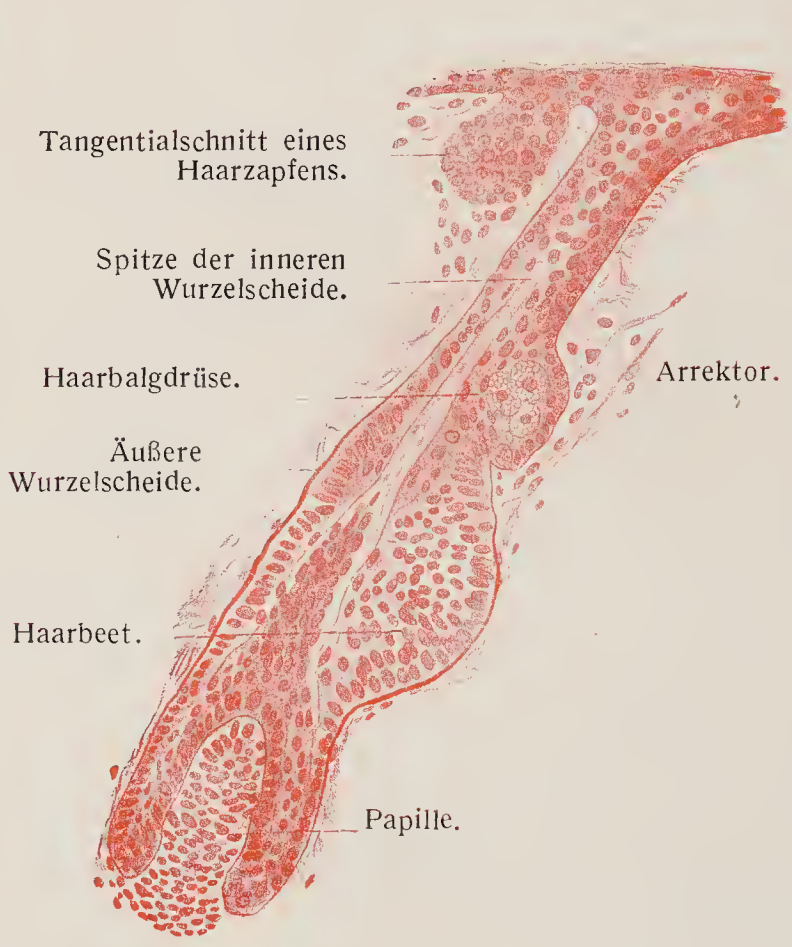

Fig. 361.
Scheidenhaar (Rücken).

Fig. 359—361. Senkrechte Schnitte der Haut eines 5monatigen menschlichen Fetus. 200mal vergrößert. Technik § 219.

sie ihre scharfe Abgrenzung, sind jedoch von den Zellen des Bulbus pili durch die Pigmentierung letzterer zu unterscheiden (Fig. 349). Auch die Haarpapille ist von einer dünnen, aber deutlich doppelt konturierten Fortsetzung der bindegewebigen Glashaut überzogen.

Entwicklung der Haare.

Die erste Anlage des Haares tritt gegen Ende des dritten Embryonalmonats auf, und zwar erst nur in Form einer Epidermisverdickung, welche durch Verlängerung der tiefst gelegenen und Vermehrung der mittleren Zellen der Epidermis bedingt wird (Fig. 355). Dieser „Haarkeim“ wächst, sich verlängernd (Fig. 356), in das Korium hinab und wird dadurch zu einem soliden epithelialen Zapfen, dem „Haarzapfen“, an dessen stumpfem Ende eine dichtere Anhäufung von Bindegewebszellen, die Anlage der Haarpapille, sich entwickelt hat (Fig. 357); eine zweite, an der abwärts gekehrten Seite des Haarzapfens auftretende Ansammlung von zelligen Elementen des Korium ist die Anlage des Muscul. arrector (Fig. 358). Das untere Ende des Haarzapfens umwächst

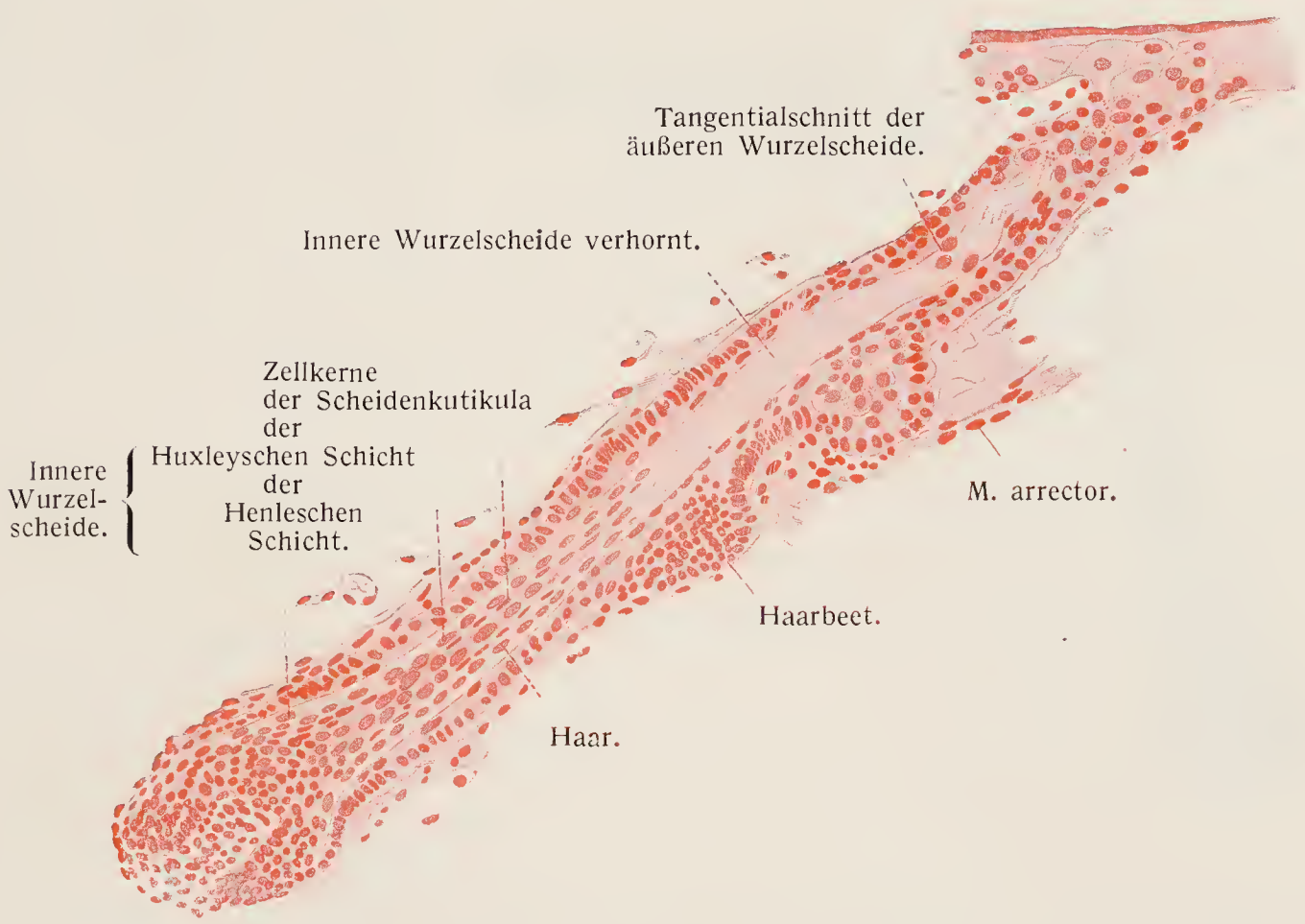

Fig. 362.

Aus einem senkrechten Schnitt der Stirnhaut eines 5monatigen menschlichen Fetus. 200mal vergrößert. Differenzierung der Scheiden des Haares. Über der Stelle, wo die äußere Wurzelscheide tangential getroffen ist, sieht man das zerfallende Ende der inneren Wurzelscheide in den nur zum kleinen Teil vom Schnitt getroffenen Haarkanal hineinragen. Technik § 219.

die Papille, die ganze Anlage wird damit zum Bulbuszapfen, der zwei Ausbuchtungen treibt, eine obere, die künftige Haarbalgdrüse, und eine untere, das künftige Haarbeet (Fig. 359).

Die der Papille zunächst liegenden Epithelzellen des Bulbuszapfens entwickeln sich zum Haarkegel (Fig. 360), während die übrigen Epithelzellen zur äußeren Wurzelscheide werden. Der Haarkegel wächst in die Länge, seine peripherischen Zellen werden zur inneren Wurzelscheide (Fig. 361), seine axialen Zellen werden zum Haar, die zwischen beiden liegenden Epithelzellen liefern die Scheiden- und Haarkutikula. In diesem Stadium wird das Haar vollkommen, auch an seiner Spitze, von der von oben nach unten allmählich verhornenden inneren Wurzelscheide eingeschlossen: Stadium des Scheidenhaares (Fig. 361).

Unterdessen verhornen auch die axialen, im oberen Abschnitt des Haarzapfens befindlichen Zellen, zerfallen und lassen so einen horizontal in der Epidermis liegenden, gegen die freie Oberfläche geschlossenen Kanal, den Haarkanal (Fig. 363), entstehen, in welchem die innere Wurzelscheide allmählich heraufrückt und dann dort zerfällt, so daß die nun gleichfalls verhornte Haarspitze frei aus der inneren Wurzelscheide herausragt. Dann erfolgt der Durchbruch des Haares, indem der Haarkanal sich an der freien Oberfläche öffnet; die innere Wurzelscheide reicht dann nur mehr bis zur Haarbalgdrüsenmündung herauf. Aus der bindegewebigen Hülle des Bulbuszapfens sind unterdessen äußere Glashaut, Ring- und Längsfaserlage geworden, während die innere Glashaut etwas später von den basalen Teilen der peripherischen Zellen der äußeren Wurzelscheide ausgeschieden wird. So besitzt das eben durchgebrochene Haar alle Teile des fertigen Haares.

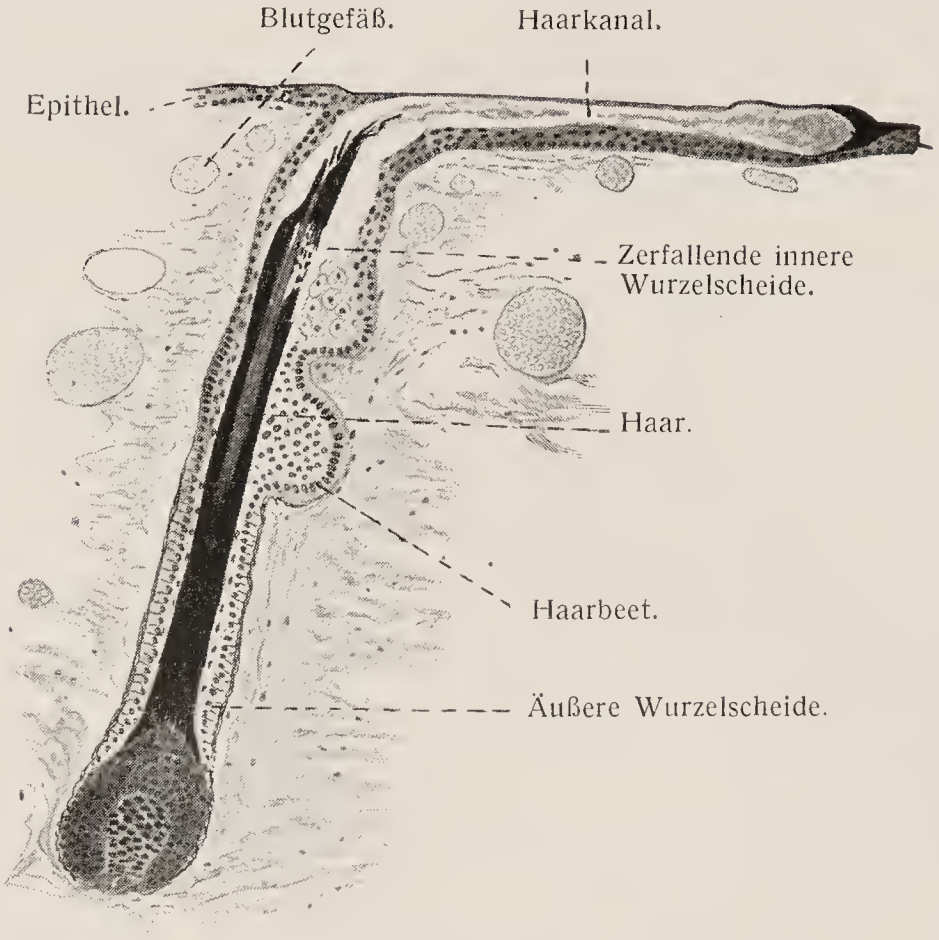

Fig. 363.

Aus einem senkrechten Schnitt der Rückenhaut eines 5½ monatigen menschlichen Fetus. 120mal vergrößert. Die Färbung mit Eisenhämatoxylin hat die vorhandenen Teile so stark geschwärzt, daß ihre Details unsichtbar sind. Technik § 219.

Auch nach der Geburt bis in das spätere Alter können Haare in der beschriebenen Weise entstehen.

Wachstum der Haare und der Wurzelscheiden.

Das Wachstum des Haares, der Scheidenkutikula und der inneren Wurzelscheide vollzieht sich durch fortgesetzte mitotische Teilungen der am Bulbus pili befindlichen Epithelzellen, der Matrixzellen, die verhornend sich den früher verhornten Zellen von unten her anfügen. Somit ist die Spitze der älteste, der unmittelbar über dem Bulbus liegende Abschnitt der jüngste Haarteil. Die äußere Wurzelscheide dagegen wächst in radiärer Richtung von der Innenfläche der Glashaut gegen die Achse des Haares.

Haarwechsel.

Kurz vor und nach der Geburt vollzieht sich ein totaler Haarwechsel: aber auch beim erwachsenen Menschen findet ein beständiger, nicht periodischer Ersatz für die ausfallenden Kopf- und Barthaare statt. Dieser Prozeß beginnt mit einer Verdickung der Glashaut und der Ringfaserschicht, während die Matrixzellen die Produktion (zuerst) der inneren Wurzelscheiden, (dann) der Cuticulae und des Haares einstellen. Der hohle Bulbus verhornt und wird zu einem soliden Kolben; aus der

Hohlwurzel ist damit eine Vollwurzel, aus dem Bulbushaar ein „Kolbenhaar“ geworden.

Die Matrixzellen vermehren sich, ohne zu Haar- oder Scheidenelementen zu werden, innere Wurzelscheide und Kolbenhaar bilden sich von unten nach oben immer mehr zurück bis zur Höhe unter der Mündung der Talgdrüsen: an dieser Stelle, dem Haarbeet (Fig. 364 *D*), bleibt das nun gänzlich verhornte Kolbenhaar längere Zeit stehen und fällt später aus. Die durch das Zugrundegehen des Haares leer gewordene äußere Wurzelscheide, der „Epithelstrang“, hat sich dabei verkürzt (Fig. 364 *B*) und zieht die atrophisch gewordene, in ihrer Gestalt veränderte Haarpapille mit in die Höhe, während die Schichten des

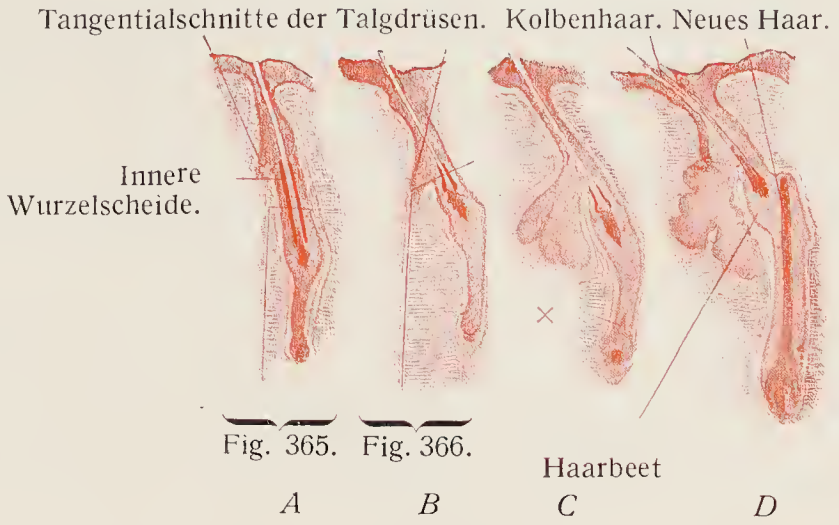

Fig. 364.

Aus einem Schnitte durch den Nasenrücken eines 7½ monatigen menschlichen Fetus. 50 mal vergrößert. Vier Stadien des Haarwechsels. In *A* ist die innere Wurzelscheide noch in beträchtlicher Länge vorhanden, in *B*, *C*, *D* geht sie allmählich verloren. × Haarkegel des neuen Haares. Technik § 220.

Fig. 365.

Stück der Fig. 364 *A*. 200 mal vergrößert.

Fig. 366.

Stück der Fig. 364 *B*. 200 mal vergrößert. Der Epithelstrang ist nur scheinbar länger als derjenige der Fig. 365, weil das Haar in größerer Länge zugrunde gegangen ist (vgl. Fig. 364 *B*).

bindegewebigen Haarbalges zurückbleiben und den „Haarstengel“ bilden (Fig. 366). Nach einiger Zeit folgt eine von den Zylinderzellen des Haar-

beetes ausgehende Regeneration der Elemente des Epithelstranges, die sich bis auf die alte Papille herab erstreckt. Auf dieser produzieren neue Matrixzellen nah dem oben für die erste Haarentwicklung beschriebenen Modus ein junges Haar (Fig. 364 *C*), das allmählich zur Ausbildung der alten Papillenform in die ursprüngliche Tiefe rückt, mit seiner Spitze aber sich neben dem Kolbenhaar, das später samt den ihm anliegenden Zellen des Haarbeetes ausfällt, in die Höhe schiebt (Fig. 364 *D*).

Drüsen der Haut.

Die Haarbalgdrüsen (Talgdrüsen, Glandul. sebaceae) sind entweder unverästelte oder verästelte alveoläre Einzeldrüsen. Wir unterscheiden einen kurzen Ausführungsgang (Fig. 367 *A a*) und den von einer verschieden großen Anzahl von Säckchen (*t*) gebildeten Drüsenkörper. Der Ausführungsgang wird von einer Fortsetzung der äußeren Wurzelscheide, also von geschichtetem Plattenepithel ausgekleidet, welches unter allmählicher Verminderung seiner Lagen in das Drüsenepithel übergeht. Dieses besteht zu äußerst aus niedrigen kubischen Zellen; nach innen davon liegen größere rundliche Zellen in allen Stadien der Verfettung; dabei geht ihr Kern zugrunde (Fig. 367 *B*). Die völlig verfetteten Zellen werden zum Sekret, dem Hauttalg (Sebum), einem im Leben halbflüssigen Stoff, der aus Fett und zerfallenen Zellen besteht. Während die Talgdrüsen der gröberen Haare als Anhänge der Haarbälge auftreten (Fig. 347), ist es bei den Wollhaaren umgekehrt, indem nämlich die Wollhaarbälge wie Anhänge der mächtig entwickelten Talgdrüsen erscheinen (Fig. 367 *A*). Mit den Haaren sind die Talgdrüsen über den ganzen Körper verbreitet und fehlen nur, wie jene, am Handteller und an der Fußsohle. Indessen gibt es auch Talgdrüsen, die mit keinem Haarbalge verbunden sind, z. B. am roten Lippenrande, an den Labia minora, an Glans und Praeputium penis, an welch letzterem Orte sie unter dem Namen der Glandulae praeputiales bekannt sind.

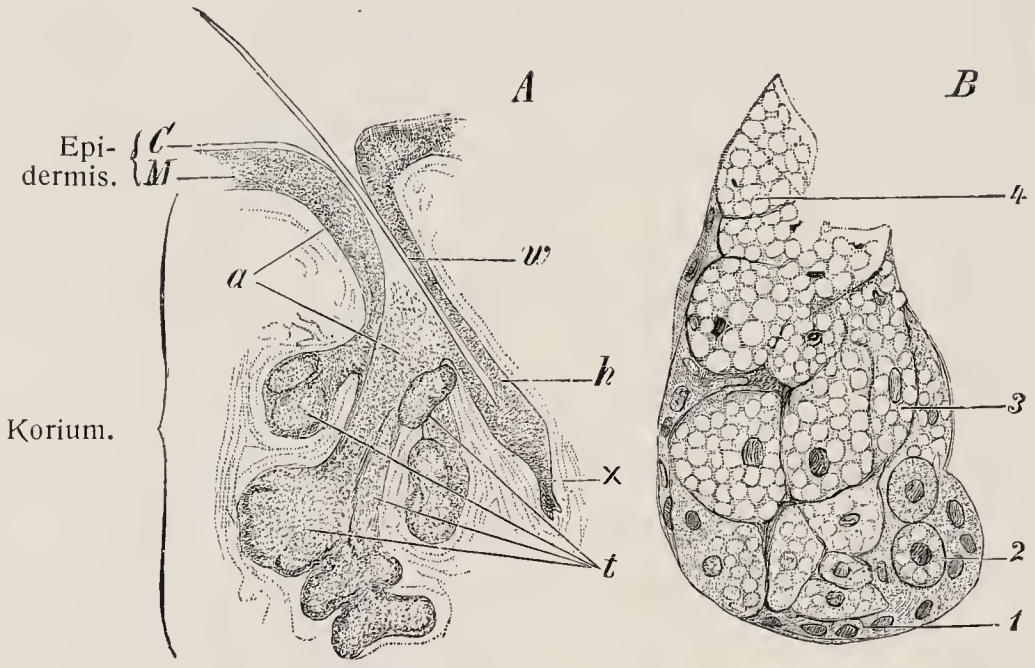

Fig. 367.

A Aus einem vertikalen Schnitte durch den Nasenflügel eines Kindes. 40mal vergrößert. *C* Stratum corneum. *M* Stratum germinativum, *t* aus 4 Säckchen bestehende Talgdrüse, *a* Ausführungsgang derselben, *w* Wollhaar im Ausfallen begriffen, *h* Haarbalg desselben, an der Basis zur Bildung eines neuen Haares ansetzend ×.

B Aus einem vertikalen Schnitte der Nasenflügelhaut eines neugeborenen Kindes. 240mal vergrößert. Säckchen einer Talgdrüse, Drüsenzellen in verschiedenen Stadien der Sekretbildung enthaltend. *1* Kubische Zelle. *2* Zelle mit sich entwickelnden Sekrettropfen. *3* Zelle mit wohlentwickelten Sekrettropfen. *4* Zelle mit geschrumpftem Kern. Technik § 221.

Dieselben können oft gänzlich fehlen; ihre Benennung als „Tysonsche Drüsen" ist nicht berechtigt, weil Tyson damit regelmäßig vorhandene Einsenkungen des Oberflächenepithels, Krypten, bezeichnet, die, ½—1 cm lang, meist in der Form einer flachen Tasche in der Nähe des Frenulum praeputii vorkommen. An Glans

und Praeputium clitoridis fehlen sowohl Präputialdrüsen wie Krypten. Bei Feten ist die Innenfläche des Präputium und die Oberfläche der Glans durch eine solide Epithelmasse verbunden, die sich oft erst nach der Geburt unter Bildung konzentrisch geschichteter Epithelperlen löst.

Die Talgdrüsen sind stets in den oberflächlichen Schichten des Korium, im Stratum papillare, gelegen. Ihre Größe schwankt von 0,2 mm bis zu 2,2 mm; letztere finden sich in der Haut der Nase, wo ihre Ausführungsgänge schon mit unbewaffnetem Auge sichtbar sind.

Die Knäuel-(Schweiß-)drüsen (Glandul. sudoriparae) sind lange, unverästelte Röhren, die an ihrem unteren Ende zu einem rundlichen Knäuel von 0,3—7 mm (in der Achselhöhle) Durchmesser zusammengeballt sind. Wir unterscheiden den Ausführungsgang (Fig. 342) vom Knäuel. Der Ausführungsgang verläuft gerade oder geschlängelt durch das Korium, tritt zwischen zwei Papillen in die Epidermis, in welcher er bei dickem Stratum corneum spiralig gewunden ist, und mündet mit einem rundlichen, mit unbewaffnetem Auge eben noch sichtbaren Lumen, der Schweißpore, auf die Hautoberfläche. Die Wan-

Fig. 368.

Knäueldrüsenstücke. Aus einem Schnitte durch die Haut *A B C D* der Achselhöhle (apokrine Drüsen), *E* der Fingerbeere eines 23jährigen Mannes (ekkrine Drüsen). 230mal vergrößert. *E* ist kein reiner Querschnitt, der obere Teil ist, wie die runde Form zweier Kerne zeigt, schräg getroffen. Technik § 218.

dung des Ausführungsganges besteht aus einer mehrfachen Schicht kubischer, mit einer Kutikula versehener Zellen, die nach außen von einer feinen Membrana propria und von längsverlaufenden Bindegewebsbündeln überzogen werden. Der Knäuel ist ein einziges, nur an zirkumanalen und axillaren Schweißdrüsen gelegentlich verästeltes, vielfach gewundenes Rohr, dessen Wand von einer etwas stärkeren Membrana propria, von längsverlaufenden glatten Muskelfasern und von einer einfachen Lage von Drüsenzellen gebildet wird.

Die nie in geschlossener Lage sich findenden Muskelfasern sind die Fortsetzung der tiefen Zellenschicht des Ausführungsganges, also ektodermaler Abkunft. Sie kommen reichlicher an den größeren Knäueldrüsen vor.

Die Drüsenzellen sind nach dem Grade ihrer Sekretfüllung niedrig kubisch bis hoch zylindrisch, ihre freie Oberfläche ist mit einem schmalen Saum versehen; die sekretgefüllten Zellen enthalten Körnchen verschiedener Natur (Sekretvorstufen und Fett-, auch zuweilen Pigmentkörnchen); auch binnen- und zwischenzellige Sekretkanälchen finden sich

hier. Das Sekret ist gewöhnlich eine fettige, zum Einölen der Haut bestimmte Flüssigkeit; nur unter dem Einflusse veränderter Innervation kommt es in den Knäueldrüsen zur Absonderung jener wässerigen Flüssigkeit, die wir Schweiß nennen; eine Zerstörung der Drüsenzellen findet weder bei dem einen, noch bei dem anderen Sekretionsmodus statt. Die Knäueldrüsen sind über die ganze Oberfläche der Haut verbreitet und fehlen nur an der Glans penis und an der Innenfläche der Vorhaut. Am reichlichsten sind sie an Handteller und Fußsohle zu finden.

Man unterscheidet ekkrine und apokrine Schweißdrüsen. Die ersteren sind selbständige Bildungen der Epidermis und kommen fast an der ganzen Hautoberfläche vor. Die apokrinen Schweißdrüsen stellen dagegen Sonderbildungen dar, die sehr oft mit Haarbälgen in Verbindung stehen. Zunächst ist die besondere Größe dieser Drüsenschläuche auffallend, außerdem ist die Verfettung deutlicher, und häufig schnürt sich eine kleinere oder größere Zellkuppe ab und fällt in das Lumen (apokrine Sekretion). Solche Drüsen sind die großen Pakete in der Achselhöhle, die Gl. areolares des Warzenhofes, die Gl. circumanales. Besondere Schweißdrüsenformen sind ferner die Gl. ceruminosae (s. Ohr) und die Gl. tarsales (s. Augenlid).

Die Blutgefäße, Lymphgefäße und Nerven der Haut.

Die Arterien der Haut entspringen aus einem über den Faszien gelegenen Netze und ziehen, sich verästelnd, gegen die Oberfläche der Haut empor. Diese Verästelungen anastomosieren miteinander und mit solchen benachbarter Arterien und bilden so ein in der unteren Schicht der Lederhaut gelegenes Flächennetz, das kutane Netz. Die zur Haut führenden Arterien sind also keine Endarterien. Von diesem Netz aus werden zwei Kapillargebiete versorgt; das tiefere ist für das Fettgewebe bestimmt (Fig. 369), das oberflächlichere tritt in Form von korbartig die Knäueldrüsen umspinnenden Geflechten auf. Aus dem kutanen Netze steigen Zweige auf, die im oberen Drittel des Korium anastomosierend ein zweites Flächennetz darstellen, das subpapilläre Netz; aus diesem entspringen feinste Zweige, welche eine kurze Strecke in der Richtung der Papillarreihen verlaufen und Ästchen in diese schicken. Diese kleinsten Zweige anastomosieren nicht miteinander, sind also Endarterien. Aus dem subpapillären Netz gehen auch die für Haarbälge und Talgdrüsen bestimmten Ästchen hervor. Das aus den kapillaren Gefäßen der Papillen, der Haarbälge und der Talgdrüsen zurückkehrende Blut wird von Venen aufgenommen, die ein dicht unter den Papillen gelegenes Flächennetz bilden und nach abwärts zuweilen mit einem zweiten, dem ersten ganz nahe gelegenen Flächennetze verbunden sind. Von da führen neben den Arterien herabsteigende Venenstämmchen zu einem dritten, in der unteren Koriumhälfte gelegenen Netze, welches nicht so flächenhaft ausgebreitet ist wie seine Vorgänger. Dieses Netz nimmt die von den Schweißdrüsen und dann die von den Fettläppchen herkommenden Venen auf. Bemerkenswert ist noch, daß von den Venen der Schweißdrüsen ein oder zwei Äste längs des Ausführungsganges zum venösen Netze des Stratum papillare ziehen, und daß die Haarpapille ein selbständiges arterielles Ästchen erhält. Von dem dritten Venennetze führen stärkere Venen bis zur unteren Hautgrenze, wo sich

ein viertes, der Fläche nach ausgebreitetes „subkutanes“ Venennetz findet, aus dem größere Stämmchen in das subkutane Gewebe selbst abbiegen, die sich dann zu den großen, zum Teil mit besonderen Namen versehenen subkutanen Venen verbinden.

Die Lymphgefäße bilden zwei kapillare Flächennetze, von denen das aus feineren Röhrchen und engeren Maschen bestehende in dem Stratum papillare corii unterhalb des Blutgefäßnetzes liegt, das andere, weitmaschigere im Stratum subcutaneum seinen Sitz hat. Auch in der Umgebung der Haarbälge, der Talg- und der Knäueldrüsen befinden sich besondere Lymphkapillarnetze.

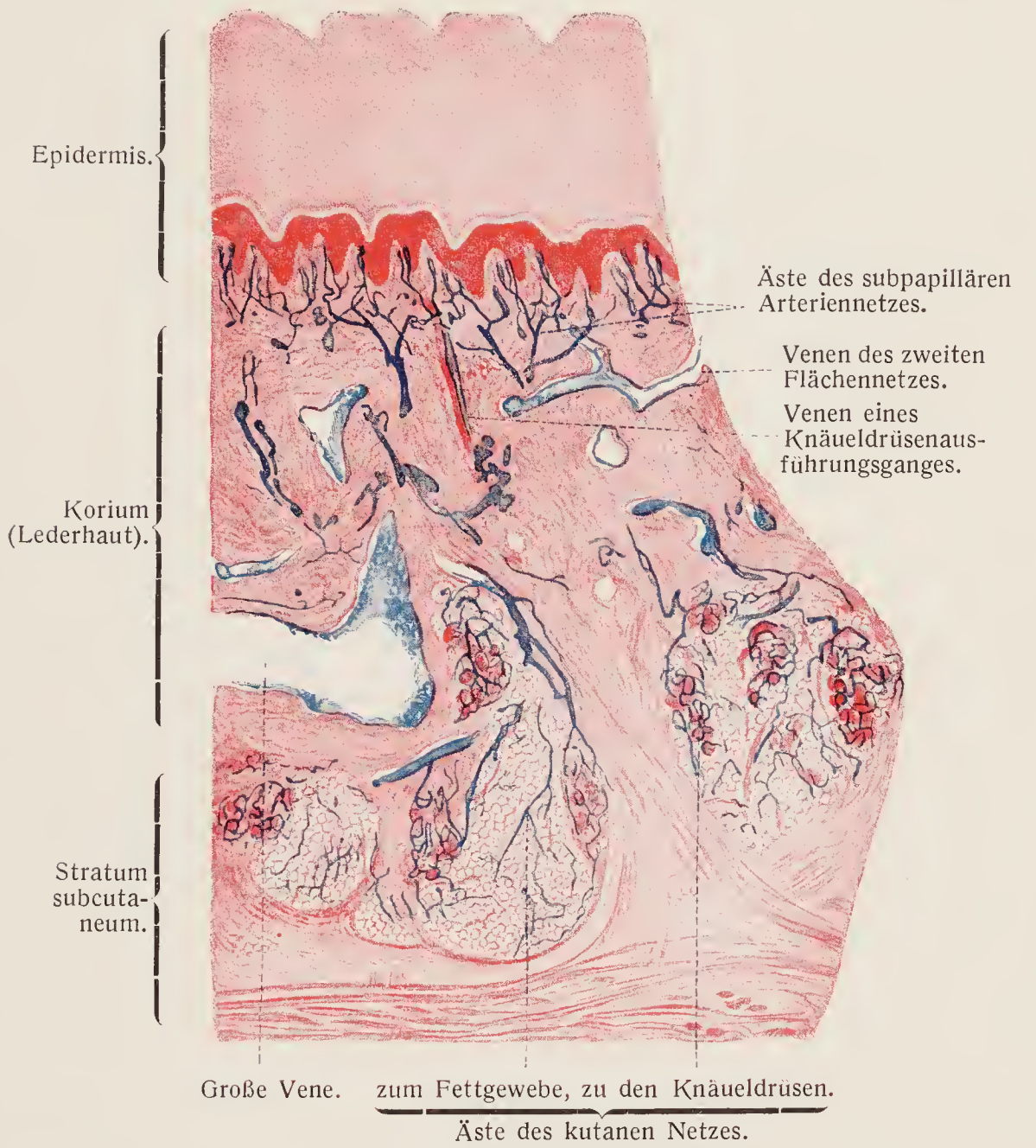

Fig. 369.

Stück eines senkrechten Schnittes der injizierten Haut der menschlichen Fußsohle. 16mal vergrößert. Technik § 222. Die größeren Venen sind nicht ganz mit Injektionsmasse gefüllt.

Die (an der Handfläche und an der Fußsohle sehr reichlich vorhandenen) markhaltigen Nerven bilden im tiefsten Abschnitt des Stratum subcutaneum ein weitmaschiges Geflecht. Seine nach oben abgehenden Äste bilden weitere Geflechte, deren oberflächlichstes, in der Nähe der Papillenbasen gelegenes, in Faserbündel und einzelne Fasern zerfällt, die zu allen Papillen und Leistchen aufsteigen. Von allen Geflechten werden marklose Fasern zu den Blutgefäßen und den Knäueldrüsen, und markhaltige Fasern zu den verschiedenen Endapparaten und zur freien (marklosen) Endigung (S. 187) abgegeben. Auch an die

Haare treten markhaltige Nervenfasern, welche bis unterhalb der Einmündungsstelle der Haarbalgdrüsen verlaufen; hier teilen sie sich, verlieren ihr Mark und enden als meist längsverlaufende Achsenzylinder mit löffelförmiger Verbreiterung auf der Glashaut (epilemmale Nervenendigung); bei den Tasthaaren (Sinushaaren) der Tiere entspringen von diesen Nerven feine Zweige, welche durch die Glashaut des Haarbalges bis in die äußere Wurzelscheide treten und dort in Tastmenisken enden (S. 188). Die Haarpapille besitzt keine Nerven. Das Korium des Nagelbettes ist außerordentlich reich an markhaltigen Nervenfasern, deren marklose Endverästelungen in den tieferen Lagen in Golgi-Mazzonischen Körperchen (S. 191) und knäuelförmig zusammengeballten Geflechten, in den oberflächlichen, unter den Leistchen gelegenen Schichten ebenfalls in Knäueln oder in Netzen und Fadenschlingen enden. Andere Nervenendapparate, z. B. Lamellenkörperchen, Tastzellen und Tastkörperchen fehlen im Nagelbett. Die Nerven der Knäueldrüsen verhalten sich ähnlich denen der Mundhöhlendrüsen (S. 223).

Besondere Sinnesorgane sind die von Pinkus entdeckten Haarscheiben, kleine rundliche, mit unbewaffnetem Auge beim lebenden Menschen eben sichtbare Gebilde, die sich stets in nächster Nähe der Haare befinden und reich an Nerven sind. Sie sind auf mikroskopischen Einzelschnitten weniger leicht als auf Modellen nach Schnittserien zu studieren,

Anhang.

Milchdrüsen.

Die Milchdrüsen, ein Konvolut tubulo-alveolärer zusammengesetzter Drüsen, bestehen bei Kindern beiderlei Geschlechts vorzugsweise aus Bindegewebe, welches die verästelten, an ihren Enden kolbig angeschwollenen Drüsenausführungsgänge einschließt. Endstücke fehlen. Ebenso verhält sich die Brustdrüse des erwachsenen Mannes.

Beim erwachsenen Weibe sind die Milchdrüsen bis zum Eintritte der Schwangerschaft scheibenförmige Körper, die vorwiegend aus Bindegewebe und aus den Drüsenausführungsgängen bestehen. Endstücke sind nur in beschränkter Anzahl an den feinsten Enden der Ausführungsgänge vorhanden.

Zur Zeit der Schwangerschaft und des Stillens bestehen die Milchdrüsen aus 15—20 Drüsen, welche durch lockeres, fettzellenhaltiges Bindegewebe zu einem gemeinschaftlichen Körper verbunden werden. Jede dieser Drüsen hat einen eigenen, auf der Brustwarze mündenden Ausführungsgang, der kurz vor seiner Mündung mit einer ansehnlichen spindelförmigen Erweiterung, dem Milchsäckchen (Sinus lactiferus), versehen ist und durch baumförmige Verästelungen mit den Endstücken zusammenhängt. Letztere bilden, dicht beieinander liegend, durch Bindegewebe umfaßte kleine Läppchen.

Was den feineren Bau betrifft, so bestehen die Ausführungsgänge aus einem zylindrischen Epithel, dem nach außen eine Membrana propria und meist zirkulär verlaufende Bindegewebsbündel folgen. Die Endstücke verhalten sich verschieden zur Zeit der Schwangerschaft und zur Zeit der Laktation. In der Schwangerschaft sind die Endstücke mit einem einfachen kubischen oder etwas abgeplatteten Epithel ausgekleidet, das vom 7.—8. Monat an Sekret- und Fettropfen enthält; ihr Lumen enthält weiße Blutzellen, die aus dem unterliegenden intersti-

tiellen Bindegewebe durch das Epithel eingewandert sind. Ein Teil dieser Leukozyten zerfällt (ihr Kern ist gelappt, oft in mehrere Stücke geteilt), ein anderer Teil nimmt von den Drüsenzellen geliefertes Fett, entweder gelöst oder (durch Phagozytose) in Tropfenform auf und wächst zu ansehnlichen Körpern, den Kolostrumkörperchen, heran (Fig. 373). Korbzellen (S. 216) und eine zarte Membrana propria trennen die Endstücke vom interstitiellen Bindegewebe, das nicht nur reich an Lymphozyten ist, sondern auch viele eosinophile (oxyphile) Zellen (S. 42) enthält.

Nach der Geburt sind die Drüsenzellen größer, mit färbbaren Körnchen (Vorstufen des Sekrets?) und Fettropfen gefüllt, welch letztere

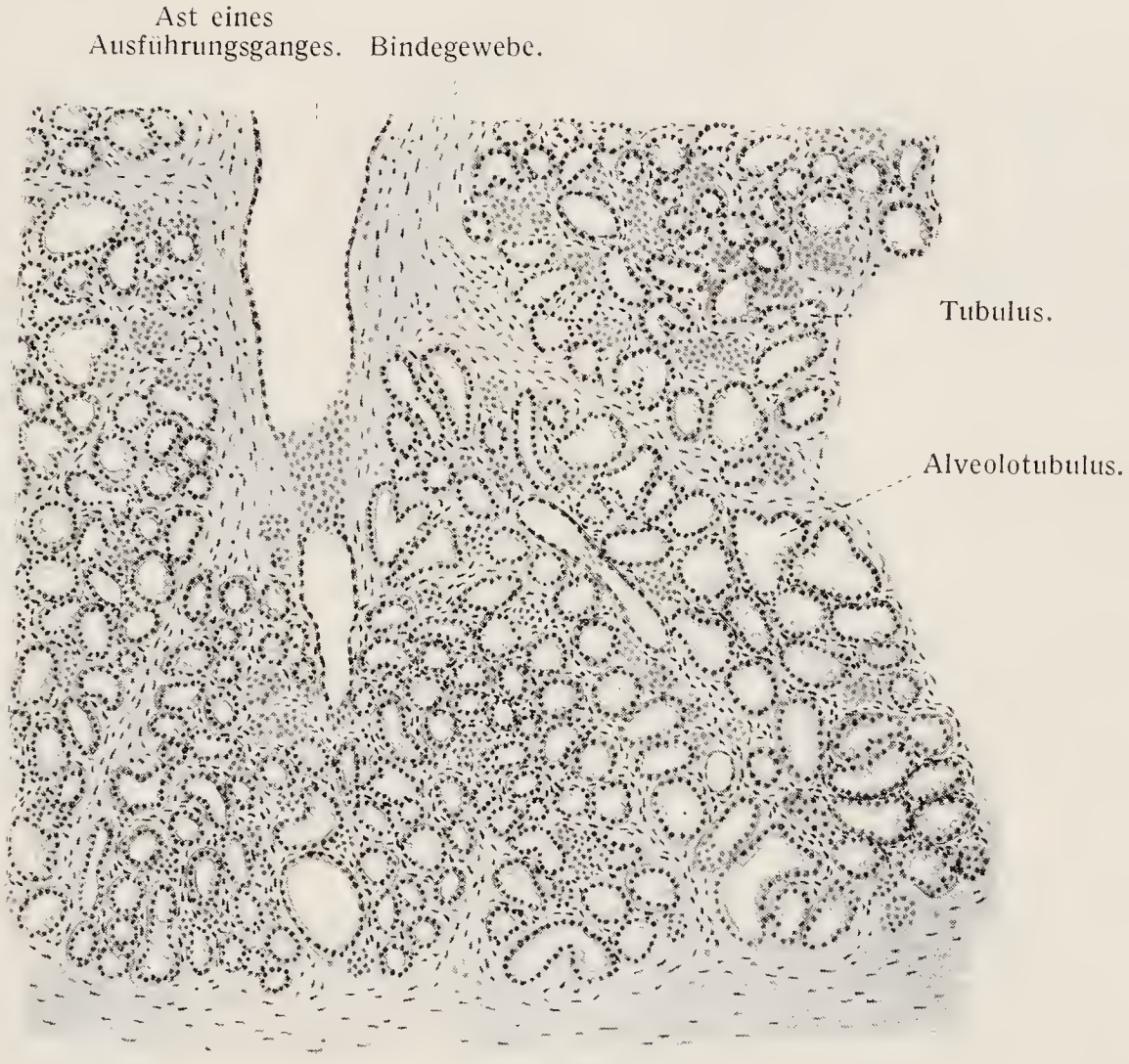

Fig. 370.
Stück eines Schnittes durch die Milchdrüse einer stillenden Frau. 50mal vergrößert. Technik § 223.

meist an der dem Drüsenlumen zugekehrten Seite der Zellen liegen (Fig. 371) und oft größer als die Zellkerne sind.

Ist das Säugegeschäft ein paar Tage im Gange, dann erscheinen die Drüsenzellen teils platt (sekretleere Zellen), teils als hohe Zylinder, die mit einer zuweilen gelappten Kuppe gegen das Lumen ragen; beide Formen sind durch Übergänge miteinander verbunden und enthalten (die hohen Zellen häufiger) zwei Kerne. Beide Formen enthalten Fetttropfen; diese sind nicht, wie bei den Talgdrüsen, das Produkt einer fettigen Degeneration der Zelle, sondern das Produkt eines Sekretionsaktes des Zytoplasmas, den die Zelle mehrfach wiederholt, und bei dem sie nicht zugrunde geht. Kolostrumkörperchen und weiße Blutzellen sind jetzt spärlicher, auch das stark reduzierte interstitielle Bindegewebe enthält nur äußerst wenige Lymphozyten und eosinophile Zellen.

Das Drüsenlumen soll außer den Fettropfen („Milchkügelchen“) freie Kerne in geringer Menge, die von den Drüsenzellen ausgestoßen werden, enthalten. Diese Kerne gehen durch Auflösung (S. 17) zugrunde und sollen den Nukleingehalt der Milch bedingen. Kernteilungen durch Mitose kommen wohl in der Mamma Schwangerer, nicht aber in der funktionierenden Milchdrüse vor; man nimmt an, daß diese Kerne hier durch Amitose (S. 15) geliefert werden, es ist aber auch möglich, daß sie degenerierenden weißen Blutzellen angehören. Auch als Kunstprodukte sind diese freien Kerne verdächtigt worden.

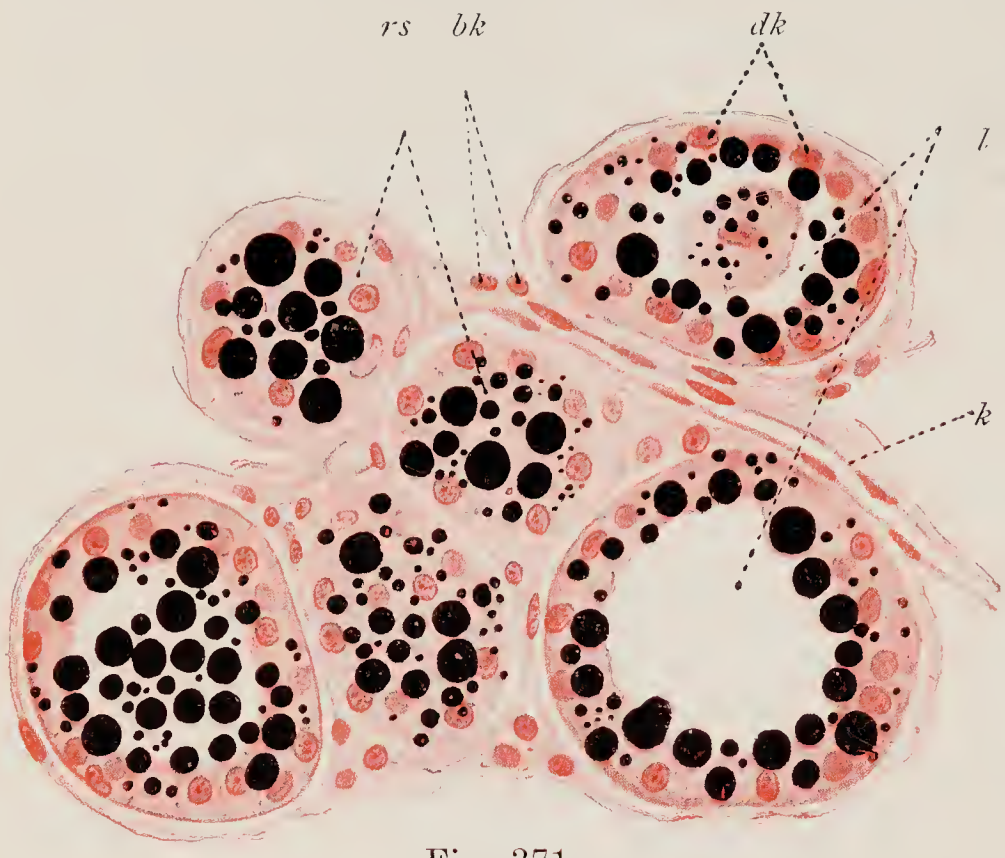

Fig. 371.

Aus einem Schnitte durch die Milchdrüse einer stillenden Frau. Die Milchkügelchen sind durch Osmiumsäure geschwärzt. *bk* Bindegewebskerne, *k* Kapillare, *dk* Kerne der Drüsenzellen, *l* Lumina der Alveolen, *rs* Randschnitte der Alveolen. 350mal vergrößert. Technik § 224. (Aus Stöhr-Schultze, 17. Aufl.)

Ist das Säugegeschäft beendet, so findet eine allmähliche Rückbildung statt, die sich zunächst durch reichliche Entwicklung des zwischen den Drüsenläppchen gelegenen Bindegewebes äußert (Fig. 372). Auch weiße Blutzellen treten wieder auf, die sich in ganz gleicher Weise verhalten wie zur Schwangerschaftsperiode, also Kolostrumkörperchen usw. werden;

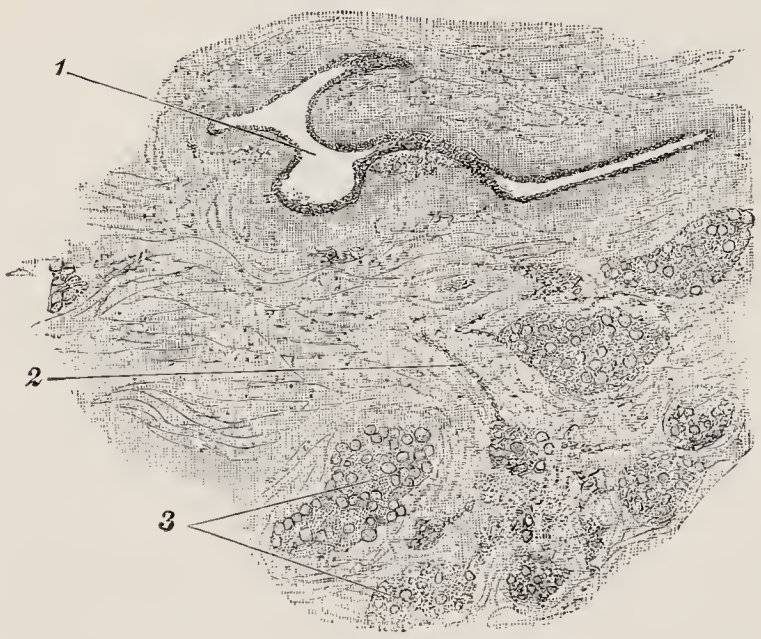

Fig. 372.

Stück eines dicken Schnittes durch die Milchdrüse einer Frau, die vor 2 Jahren zum letztenmal geboren hat. 50mal vergrößert. *1* Grober, *2* feiner Ausführungsgang. *3* Drüsenläppchen durch Bindegewebe voneinander getrennt. Technik § 223.

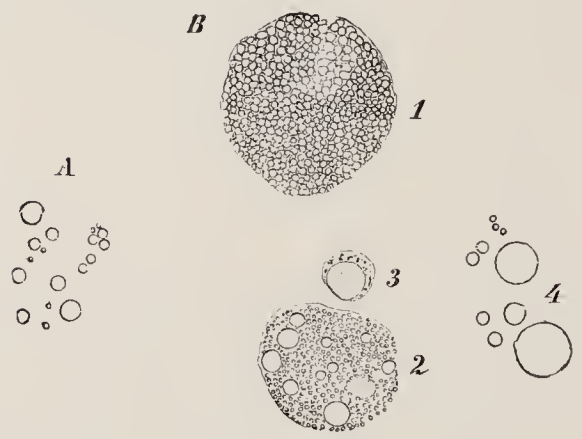

Fig. 373.

A Milchkügelchen aus der Milch einer Stillenden. 560mal vergrößert. Technik § 225. *B* Elemente des Kolostrum einer Schwangeren. 560mal vergrößert. *1* Ungefärbte Fettröpfchen enthaltende Zelle, *2* gefärbte kleine Fettröpfchen enthaltende Zelle, *3* Leukozyt, *4* Milchkügelchen. Technik § 226.

sie erscheinen in größerer Menge also stets, wenn Milchstauung vorhanden ist. Die Läppchen werden kleiner, die Endstücke beginnen zu schwinden. Bei älteren Personen sind alle Endstücke und

Läppchen verschwunden und nur mehr die Ausführungsgänge vorhanden.

Die Haut der Brustwarze und des Warzenhofes besitzt zahlreiche Talg- und Knäueldrüsen — auch einzelne rudimentäre Haare kommen vor — und ist durch starke Pigmentierung — Pigmentkörnchen in den tiefsten Schichten der Epidermis —, durch hohe Papillen und durch glatte Muskelfasern ausgezeichnet, welch letztere teils zirkulär um die Mündungen der Ausführungsgänge, teils senkrecht zur Warzenspitze aufsteigend, angeordnet sind. In der Haut des Warzenhofes finden sich die Gland. areolares (Montgomery), die den Milchdrüsen gleichen, sowohl was das Verhalten des Ausführungsganges — es ist ein Sinus lactiferus (S. 354) vorhanden — als den feineren Bau der Endstücke betrifft. Ihre trichterförmige, oft mehreren Drüsen gemeinschaftliche Mündung ist von großen Talgdrüsen umgeben und schließt sich nicht selten an einen feinen Haarbalg oder den Rest eines solchen an. Die Gland. areolares sind als Bindeglieder zwischen Knäuel- und Milchdrüsen zu betrachten, welch letztere Umbildungen von Knäuel- und nicht von Talgdrüsen darstellen.

Die Blutgefäße treten von allen Seiten an die Milchdrüse heran und bilden ein die Tubuli umspinnendes Kapillarnetz. Die Lymphgefäße bilden zwischen und in den Drüsenläppchen kapillare Netze. Auch in der Umgebung der Milchsäckchen und im Warzenhofe finden sich Lymphgefäßnetze. Die Nerven sind zum Teil Gefäßnerven, zum Teil verhalten sie sich wie an den Mundhöhlendrüsen (S. 223).

Die Milch besteht mikroskopisch aus einer klaren Flüssigkeit, in welcher 2—5 μ große Fettröpfchen, die Milchkügelchen, suspendiert sind. Außerdem finden sich vereinzelte, Fettröpfchen einschließende Zellen (weiße Blutzellen) in der Milch.

Etwas anders sehen die Elemente der vor und in den ersten Tagen nach der Geburt abgesonderten Milch aus. Hier finden sich außer den Milchkügelchen die Kolostrumkörperchen, einen runden Kern enthaltende weiße Blutzellen, welche teils kleine, gelblich gefärbte, teils größere, ungefärbte Fettröpfchen, teils nur ungefärbte Fettröpfchen enthalten.

Die „Hexenmilch“, welche sich aus den hohlwerdenden Drüsengängen der Neugeborenen herausdrücken läßt, ist eine dem Kolostrum ähnliche Flüssigkeit.

X. Sehorgan.

Der Sehapparat setzt sich aus einer größeren Zahl von Einzelgebilden zusammen, von denen der Augapfel (Bulbus oculi) mit dem Sehnerven (N. opticus) den eigentlichen optischen Apparat darstellt, während als notwendige Hilfsapparate Muskeln, Hautfalten (Augenlider) und Drüsen (Tränenorgane) den Gebrauch des Sehorgans ermöglichen und vervollkommnen.

Die erste Anlage des Augapfels, die „primäre Augenblase“, ist eine epitheliale Hohlkugel, welche durch einen Stiel mit dem Gehirn in Verbindung steht, aus dessen Wandung sie hervorgegangen ist. Indem die Hohlkugel von vorn und unten her sich einstülpt, wird aus der primären die sekundäre Augenblase, ein zweiblättriger Becher, der zur Retina wird (das äußere Blatt wird zum Pigmentepithel [S. 361], das innere Blatt zur eigentlichen Retina), während der Stiel sich zum Nervus opticus umgestaltet. Aus dem Umschlagsrand, da wo äußeres und inneres Blatt der sekundären Augenblase ineinander übergehen, entwickeln sich glatte Muskelfasern, der M. sphincter und der M. dilatator pupillae. Diese Muskeln sind demnach

ektodermaler Abkunft, im Gegensatz zu den meisten anderen glatten Muskeln, die aus dem Mesoderm stammen. Während Glaskörper und Linse in den Hohlraum des Augenbechers zu liegen kommen, sondert sich das den Becher umgebende Bindegewebe in zwei Schichten, eine äußere, welche die Tunica externa und eine innere, welche die Tunica media des Augapfels liefert.

Der Augapfel.

Die Seheindrücke werden ausschließlich von dem innersten Blatte [Netzhaut, Retina][1]) des Augapfels aufgenommen und durch den N. opticus dem Gehirn zugeleitet, wo die Seheindrücke zu bewußten Empfindungen und zur Auslösung von Reflexen verarbeitet werden. Die Retina ist entwicklungsgeschichtlich und funktionell ein Teil des Nervensystems. Alle anderen Bestandteile des Augapfels stehen im Dienste dieser nervösen Funktion.

Der Form nach ist der Augapfel eine Hohlkugel, die teils geformten, teils flüssigen Inhalt einschließt. Von der Wandung läßt sich zunächst 1. eine innere Schicht (Tunica interna), die Retina, loslösen. Sie grenzt unmittelbar an den Inhalt an, dessen geformte Bestandteile Linse und Glaskörper sind, beide glasklar zum Durchtritt der Lichtstrahlen. Mit mannigfachen Sondereinrichtungen versehen ist 2. die Tunica media, deren hinterer Abschnitt [Chorioidea[2]), Aderhaut] den allgemeinen gefäß- und nervenreichen Zustand dieser Schichte bewahrt hat, während die in den vorderen Abschnitten des Augapfels gelegenen Teile, der Strahlenkörper [Corpus ciliare[3])] und die Regenbogenhaut [Iris[4])] durch den besonderen Pigment- und Muskelreichtum zu äußerst komplizierten, den Lichteintritt regulierenden Apparaten geworden sind. 3. Die Tunica externa dient in ihrem größten Abschnitte [Lederhaut, Sklera[5])] als widerstandsfähige Schutzhülle; nur ihr vorderster, vollkommen durchsichtiger Abschnitt, die Hornhaut (Cornea) ist als Eintrittsort für die Lichtstrahlen besonders ausgestaltet.

Tunica interna.

Die durchsichtige, in ganz frischem Zustande durch den Sehpurpur rotgefärbte Netzhaut, Retina, erstreckt sich von der Eintrittsstelle des Sehnerven bis zum Pupillarrande der Iris und läßt in diesem Bereiche drei Zonen unterscheiden: 1. Die Pars optica retinae, das eigentliche Ausbreitungsgebiet des Nervus opticus. Dieser allein lichtempfindende Teil der Netzhaut erstreckt sich, den ganzen Augenhintergrund auskleidend, bis nahe an den Ziliarkörper und hört dort mit einer scharfen, gezackten, makroskopisch schon wahrnehmbaren Linie, der Ora serrata, auf. 2. Die Pars ciliaris retinae, von der Ora serrata bis zum Ziliarrande der Iris reichend. 3. Die Pars iridica retinae, welche die Hinterfläche der Iris vom Ziliarrande bis zum Pupillarrande überzieht. P. ciliaris und iridica werden auch zusammen als Pars caeca bezeichnet.

1. Der Aufbau der Pars optica retinae entspricht in vielen Punkten demjenigen des Gehirns: wir finden mehrere Formen in bestimmter Weise miteinander verknüpfter Ganglienzellen und ein gliöses Stützgerüst. An die Stelle des in der ersten Entwicklungszeit vorhandenen

---

1) Von rete, das Netz.

2) Von chorion (griech.), die äußere (sehr gefäßreiche) Eihaut: „chorionähnlich“.

3) Von cilium, die Wimper, wegen der verdickten Fortsätze dieser Region so genannt.

4) Nach Iris, der Göttin des Regenbogens, genannt.

5) Von sklerós (griech.), hart.

Ventrikels (s. oben) ist durch die innige Durchflechtung von Fortsätzen der äußeren Wand des Augenbechers (Pigmentepithel, Fig. 375) und solchen der inneren Wand (Stäbchen- und Zapfenzellen) eine für die unmittelbare Aufnahme der Seheindrücke wichtige Formation getreten. Durch die Ausbildung einer gliösen Grenzhaut (Membrana limitans externa, Fig. 375) wird der ursprüngliche Ventrikelspalt gegen das innere Retinalblatt abgegrenzt, von dem nur die Fortsätze der Stäbchen- und Zapfenzellen in das Gebiet des Ventrikelhohlraums hineinragen. Eine ähnliche Grenzhaut Membrana limitans interna) grenzt das innere Netzhautblatt gegen den Glaskörper ab.

a) Das nervöse Gewebe der Retina. Die am Sehakt beteiligten Nervenzellen sind nach den im Zentralnervensystem geltenden Regeln miteinander verbunden. Wir unterscheiden 1. solche Neurone (s. S. 86),

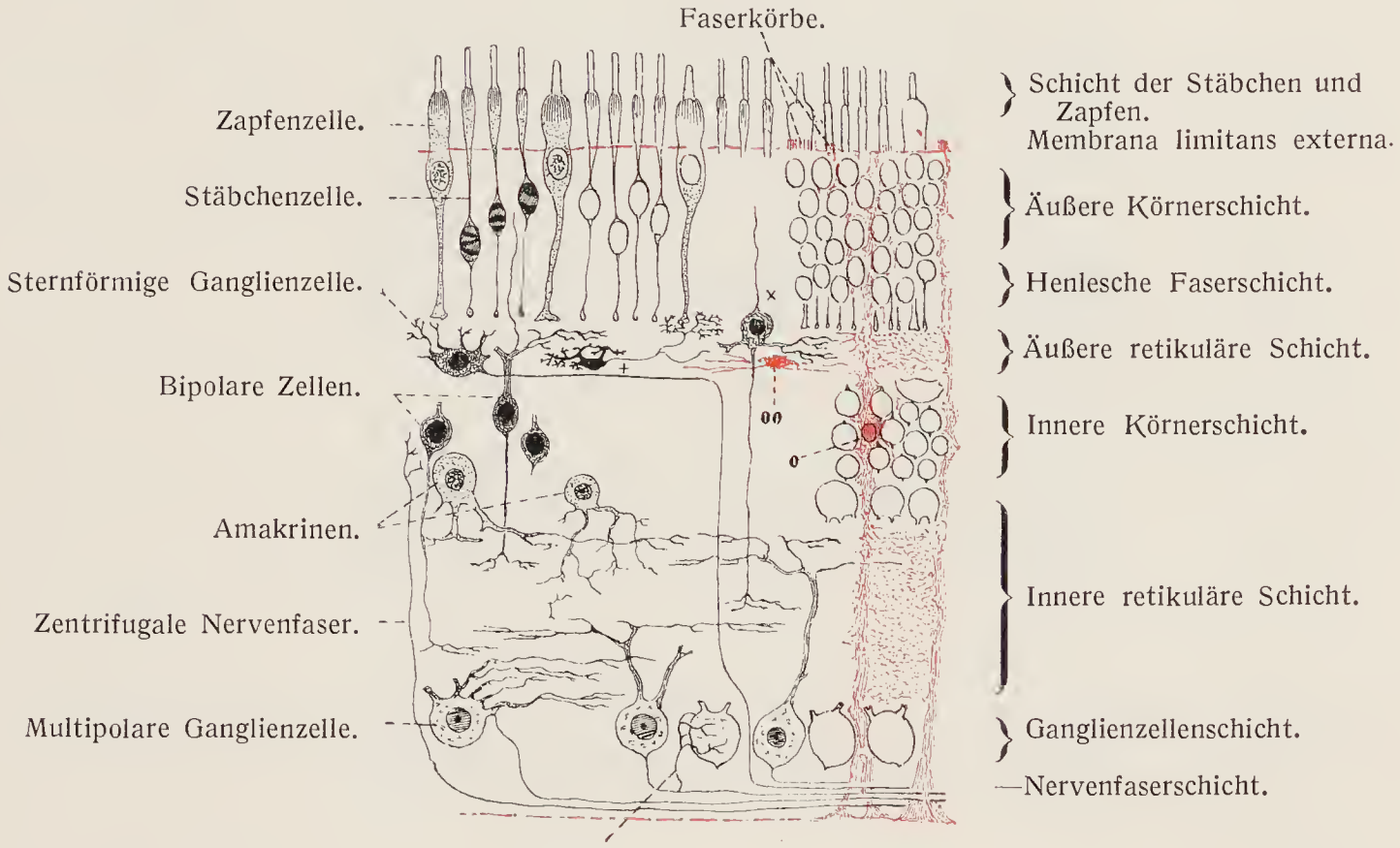

Fig. 374.

Schema der menschlichen Netzhaut. Stützsubstanz (Glia) rot. 0 Kernhaltiger Teil der Radiärfasern.

die in unmittelbarer Aufeinanderfolge den Lichteindruck weiterleiten; von diesen sind im vollem Umfange zwei in die Retina eingelagert, vom dritten liegt der kernhaltige Teil in der Retina, während der Neurit durch den N. opticus dem Gehirn zustrebt, 2. solche Neurone, die, den Assoziationszellen des Zentralnervensystems ähnlich, zahlreiche Neuronengebiete der ersten Art untereinander verknüpfen.

Die Aufnahme der Seheindrücke ist die Aufgabe der Neuroepithelschicht (Fig. 375). Der Lage nach könnte man die Zellen dieser Schicht mit den Ependymzellen des Zentralnervensystem vergleichen.

Die Neuroepithelschicht besteht aus zweierlei Elementen: den Stäbchensehzellen und den Zapfensehzellen, die beide dadurch ausgezeichnet sind, daß ihr Kern in der unteren Hälfte der Zelle gelegen ist, während der obere kernlose Abschnitt durch die gliöse Membrana limitans externa (s. unten) von dem unteren Teile scharf abgegrenzt

wird. Dadurch wird das Bild verschiedener Schichten hervorgerufen; die innere, aus den kernhaltigen Teilen der Sehzellen bestehende Schicht ist als äußere Körnerschicht, die äußere, kernlose Abteilung als Schicht der Stäbchen und Zapfen bekannt. Zwischen beiden liegt die Membrana limitans.

1. Stäbchensehzellen. Die äußeren Hälften derselben sind die Stäbchen, langgestreckte Zylinder (60 μ lang, 2 μ dick), welche aus einem homogenen Außenglied e und einem feinkörnigen Innenglied e bestehen. Das Gebiet der Außenglieder ist der ausschließliche Sitz des Sehpurpurs, eines im Lichte sehr schnell bleichenden Farbstoffes. Das Innenglied besitzt in seinem äußeren Ende einen ellipsoiden faserigen Körper, den Fadenapparat. Die inneren Hälften der Stäbchenzellen werden Stäbchenfasern genannt; sie sind sehr feine Fäden, welche mit einer kernhaltigen Anschwellung versehen sind. Der Kern ist durch 1—3 helle Quer-

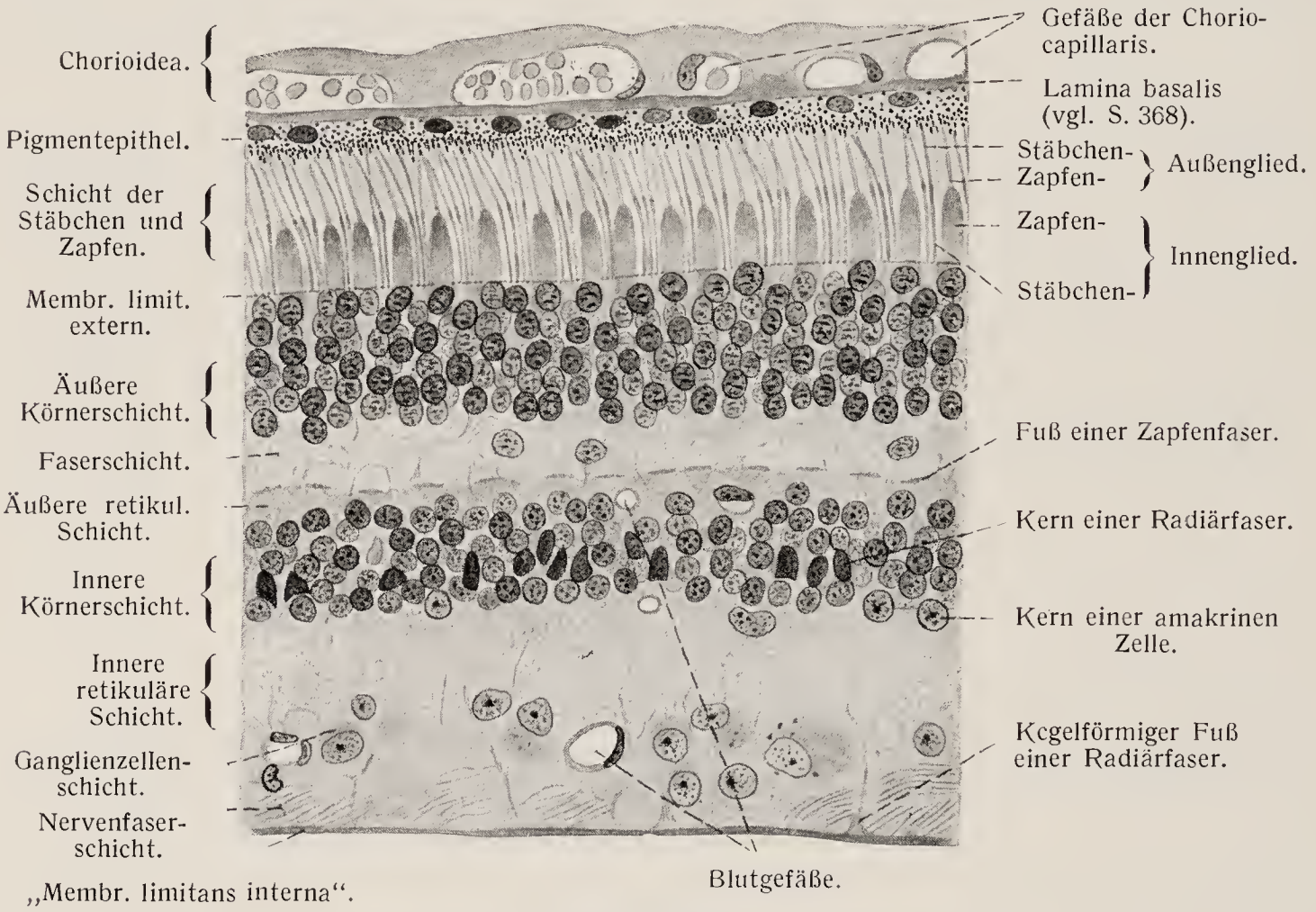

Fig. 375.

Senkrechter Schnitt der Retina des Menschen. 360mal vergrößert. Technik § 228.

bänder ausgezeichnet. Das basale Ende der Zelle ist zu einer kleinen fortsatzfreien Keule aufgetrieben (Fig. 374).

2. Zapfensehzellen. Die äußeren Hälften derselben, die Zapfen, bestehen gleichfalls aus einem Außengliede und einem Innengliede. Die Außenglieder sind konisch und kürzer als diejenigen der Stäbchen. Die Innenglieder sind dick, bauchig aufgetrieben und besitzen die Fähigkeit, sich bei Belichtung ausgiebig zu kontrahieren; die Gestalt der Zapfen ist somit eine flaschenförmige. Auch das Innenglied der Zapfen enthält einen Fadenapparat. Die inneren Hälften der Zapfensehzellen sind die Zapfenfasern; diese sind breit und sitzen mit kegelförmig verbreitertem Fuße auf der äußeren retikulären Schicht. Die kernhaltige Anschwellung liegt gewöhnlich dicht nach innen von der Membrana limitans.

Die Zahl der Stäbchen ist eine viel größere als die der Zapfen. Letztere stehen in regelmäßigen Abständen, so daß immer je drei bis vier Stäbchen zwischen je zwei Zapfen liegen (Fig. 375). Doch ist die Verteilung der beiden Sehzellenformen sowohl in der Tierreihe, wie in den einzelnen Abschnitten der Netzhaut des Menschen verschieden: manche (besonders Nacht-) Tiere, wie Fledermäuse, Eulen u. a. haben

nur Stäbchenzellen, andere (Schlangen) nur Zapfenzellen; in der Fovea centralis (s. unten) der menschlichen Netzhaut, der Stelle des schärfsten Sehens, liegen ausschließlich Zapfenzellen.

Die der äußeren retikulären Schicht aufsitzenden Basalteile der Sehzellen sind meist deutlich als eine besondere radiär gestreifte Schicht zu erkennen (Fig. 375); diese „Henlesche Faserschicht" ist im Bereich der Macula lutea (s. unten) von besonderer Breite und nimmt allmählich — oft sehr ungleichmäßig — gegen die Ora serrata ab.

Das Pigmentepithel schließt außen an die Neuroepithelschicht an und besteht aus einer einfachen Lage sechsseitiger Zellen, welche an ihrer äußeren, der Chorioidea zugewendeten Fläche pigmentärmer sind (hier liegt auch der Kern), während der innere Abschnitt derselben zahlreiche stabförmige, 1—5 μ lange braune Pigmentkörnchen („Fuszin") enthält; von diesem Teil ziehen zahlreiche feine Fortsätze zwischen die Stäbchen und Zapfen. Bei Albinos und am Tapetum (s. S. 368) ist das Epithel pigmentfrei. Bei vielen Tieren (besonders Amphibien und Fischen) wandert das Pigment bei intensiver Netzhautbelichtung in der Umgebung der Stäbchenglieder bis zur Membr. lim. ext. vor, um beim Aufenthalt im Dunkeln diese Region wieder zu verlassen.

Die Zellen der Neuroepithelschicht bilden das I. Neuron des Sehleitungsapparates und stehen im Gebiete der sogenannten äußeren retikulären Schichte mit dem II. Neuron in Verbindung. Die kernhaltigen Teile dieses Neurons liegen mit anderen Zellformen vereinigt in der sogenannten inneren Körnerschicht; die Golgimethode charakterisiert hier in großen Mengen bipolare Ganglienzellen, deren peripherischer Fortsatz in der äußeren retikulären Schicht (Fig. 374) mit den Neuroepithelzellen in Verbindung steht.

Dort teilt er sich gabelig, breitet sich der Fläche nach aus und geht, in feinste Fibrillen zerfallend, in ein Fasergewirr über, das durch die Verfilzung mit Fortsätzen benachbarter Ganglienzellen gebildet wird. Alle bipolaren Ganglienzellen schicken einen Fortsatz zwischen die Sehzellen in die Höhe, der nahe der Membrana limitans externa mit einer kleinen Verdickung endet (Fig. 374 ×).

Der zentrale Fortsatz (Neurit) der Bipolaren reicht in die innere retikuläre Schicht (Fig. 374) und löst sich dort in feine Äste auf. Hier stehen die Neuriten der Bipolaren mit den zahlreichen Dendriten des III. Neurons in Verbindung, dessen Zellen in der Ganglienzellenschicht liegen.

Diese, auch Ganglion nervi optici genannt, besteht aus einer einfachen Lage großer multipolarer, mit Nißlschen Körpern (S. 88) versehener Ganglienzellen, welche einen meist ungeteilten Fortsatz (Neurit) zentralwärts gegen die Nervenfaserschicht, einen oder mehrere verästelte Fortsätze (Dendriten) peripheriewärts gegen die innere retikuläre Schicht entsenden; dort bilden die Fortsätze, sich teilend, feine, zum Teil der Fläche nach in verschiedenen Höhen ausgebreitete Verästelungen, welche mit den Fortsätzen der Bipolaren und anderer Ganglienzellen (s. unten) ein dichtes Gewirr herstellen (Fig. 374).

Einzelne dieser Zellen zeichnen sich durch ihre Größe aus; solche Riesenganglienzellen liegen in ziemlich regelmäßigen Abständen; auch durch eine kurze Brücke miteinander verbundene „Zwillingsganglienzellen" sind in dieser Schicht gefunden worden; nur eine dieser Zellen besitzt dann einen Neuriten. Einzelne Neuriten besitzen auch Kollateralen, die rückläufig mit ihren Verästelungen benachbarte Ganglienzellen umspinnen (Fig. 374).

Die Gesamtheit der Neuriten dieser großen Ganglienzellen bildet mit anderen (zentrifugalen) Nervenfasern zusammen an der inneren Oberfläche der Retina eine selbständige sogenannte Nervenfaserschichte (Fig. 375); hier verlaufen, zu Bündeln angeordnet, die marklosen Neuriten der großen Ganglienzellen. Von allen Teilen der Netzhaut nach der Austrittsstelle des N. opticus zusammenströmend, sind sie hier in dicker Schicht angeordnet. Die radiäre Anordnung der Fasern erleidet eine Störung im Bereiche der Macula lutea (S. 363). Die Achsenzylinder gehören zwar zum größten Teile zu den in der Retina gelegenen Ganglienzellen; zum andern Teile aber sind sie Fortsätze von Ganglienzellen des Gehirns, zentrifugale Fasern (Fig. 374), welche um die großen Ganglienzellen der inneren Körnerschicht (s. oben) frei verästelt enden.

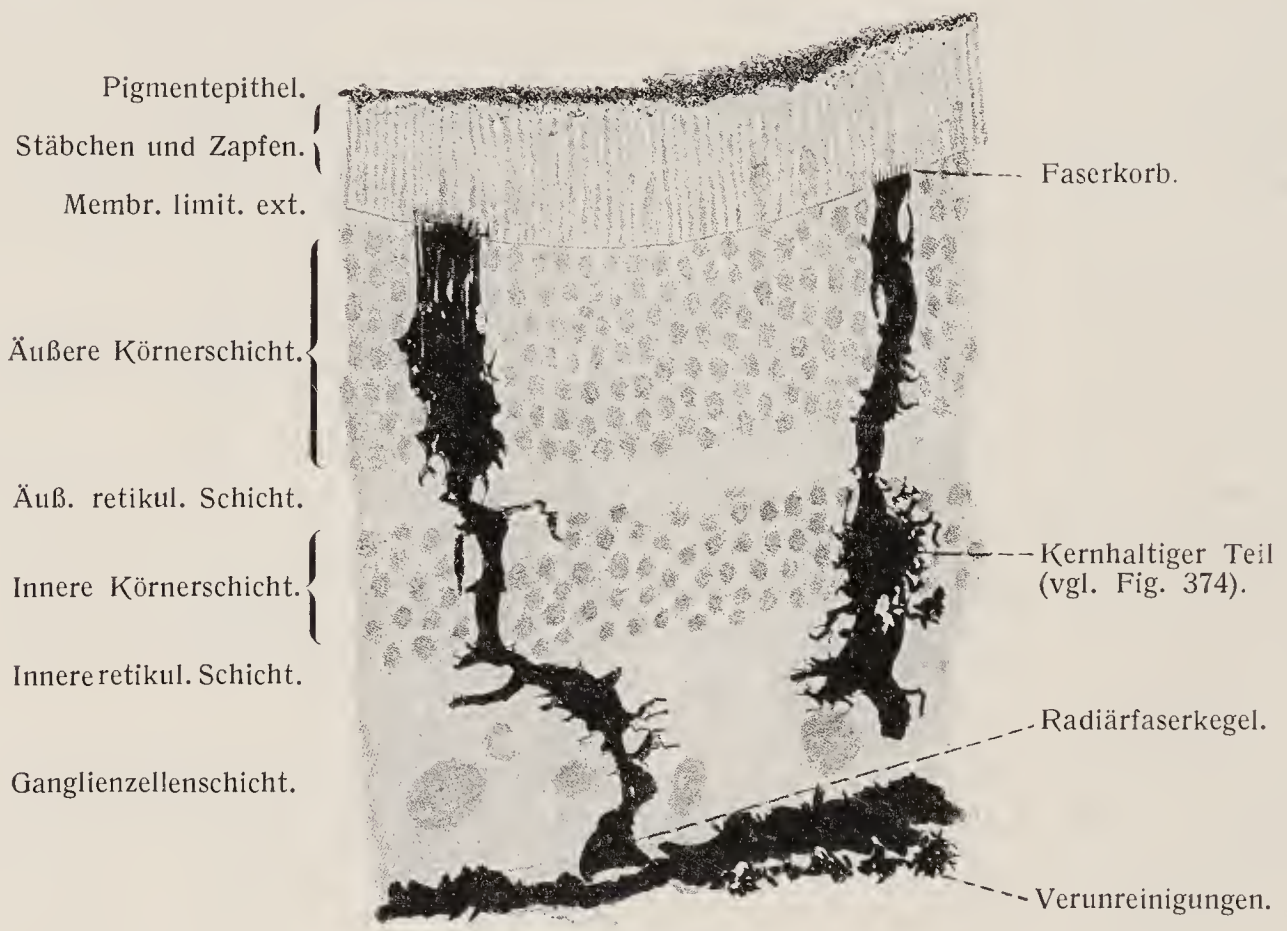

Fig. 376.

Stück eines senkrechten Schnittes der Netzhaut des Menschen. An dem dicken Schnitt sind nicht sämtliche Schichten der Netzhaut zu unterscheiden: auch die feinen Fortsätze der Radiärfasern decken sich vielfach und täuschen, besonders in der äußeren Körnerschicht, eine kompakte Masse vor. 360mal vergrößert. Technik § 230.

Letztere gehören damit zu regulatorischen Einrichtungen, denen auch gewisse Ganglienzellen der Retina zuzurechnen sind. Dies sind vor allem die sogenannten amakrinen[1]) Zellen, die, in der innersten Lage der inneren Körnerschichte gelegen, verästelte Fortsätze in die innere retikuläre Schicht senden. Dort haben sie Beziehungen zu dem Fasergeflecht, das das II. mit dem III. Neuron der Sehbahn verknüpft.

b) Die gliösen Anteile der Retina tragen durch ihre charakteristische Anordnung sehr wesentlich zu dem typischen Aufbau bei; in Golgipräparaten lassen sich aus dem Gliagefüge folgende „Zellgebiete“ hervorheben: 1. die Radiärfasern (Müllersche Stützfasern), langgestreckte Zellen, welche von der Innenfläche der Retina durch sämtliche Schichten bis zu den Stäbchen und Zapfen hinausreichen. Ihr inneres Ende ist durch einen kegelförmigen Fuß, den Radiärfaser-

1) Von makrós (griech.), groß, lang, inos (griech.), Faser: ohne lange Fasern.

kegel, charakterisiert; indem die verdickten Basen dieser Kegel sich dicht aneinander fügen, täuschen sie eine an der inneren Oberfläche der Retina liegende Membran, die sogenannte Membrana limitans interna vor. Von der Spitze des Kegels an, sich immer mehr verschmälernd, ziehen die Stützfasern durch die innere retikuläre Schicht in die innere Körnerschicht; hier sind sie mit einem Kerne versehen; von da ziehen die Fasern durch äußere retikuläre und äußere Körnerschicht bis zur Membrana limitans (externa), mit welcher sie sich verbinden. Während ihres ganzen Verlaufs geben die Radiärfasern seitliche Fortsätze und Blätter zur Stütze der nervösen Elemente, besonders reichlich in der äußeren Körnerschicht (Fig. 376), ab. Außer diesen radiären Stützzellen kommen in der äußeren retikulären Schicht 2. konzentrische Stützzellen (Fig. 374, $_{00}$) vor; sie sind der Fläche nach ausgebreitete, mit langen Ausläufern versehene Zellen, die teils kernhaltig, teils kernlos sind; in der Nähe des Sehnerveneintritts, in der Nervenfaserschicht sowie im Ganglion nervi optici nimmt die Glia vielfach die Form an, die vom zentralen Nervensystem her bekannt ist (s. S. 93). Von der Oberfläche der Membrana limitans externa erheben sich noch feine Fasern, welche hürdenförmig die Basen der Stäbchen und Zapfen umfassen, die sogenannten Faserkörbe (Fig. 376 und 374).

In allen Übersichtspräparaten kann man von den Beziehungen der einzelnen Zellen untereinander nicht viel erkennen; ich gebe deshalb hierunter noch eine kurze Charakterisierung des Schichtenbaues in der Reihenfolge von außen nach innen.

Äußeres Blatt des Augenbechers.	1. Pigmentepithel.	
Inneres Blatt des Augenbechers.	2. Stäbchen und Zapfen.	Neuroepithelschicht.
	3. Membrana lim. externa (Gliös).	
	4. Äußere Körnerschicht (Kerne der Stäbchen- und Zapfenzellen, Stützfasern).	
	5. Äußere retikuläre Schicht (Fortsätze der Sehzellen und der Bipolaren, Stützfasern).	Gehirnschicht.
	6. Innere Körnerschicht (Kerne der Bipolaren und der amakrinen Zellen, Gliakerne der Radiärfasern).	
	7. Innere retikuläre Schicht (Neuriten der Bipolaren, Dendriten der Ganglienzellen, Fortsätze der amakrinen Zellen, Gliafasern).	
	8. Ganglienzellenschicht (große Ganglienzellen, Gliafasern).	
	9. Nervenfaserschicht (zentripetale und in geringerer Menge zentrifugale Nervenfasern).	
	10. Membr. limitans interna (Radiärfaserkegel der Glia).	

Der vorstehend geschilderte Bau der Retina erleidet an der Macula lutea und in der Fovea centralis sowie an der Ora serrata bemerkenswerte Modifikationen.

Macula lutea und Fovea centralis. Im Bereiche der Makula erfahren die Retinaschichten folgende Veränderungen: feine Optikusfasern, das sogenannte papillo-makuläre Bündel, verlaufen von der Eintrittsstelle des Sehnerven gerade zum nächstgelegenen medialen Teile der Makula; die über und unter diesen Fasern aus der Eintrittsstelle kommenden dickeren Nervenfasern verlaufen dagegen in aufwärts bzw. abwärts konvexem Bogen und vereinigen sich am lateralen Rande der Makula. Die Ganglienzellenschicht wird bedeutend dicker, indem die hier bipolaren Ganglienzellen statt in einfacher Lage in vielen (bis 9)

Lagen übereinander angeordnet sind; auch die innere Körnerschicht ist durch Vermehrung ihrer Elemente fast um das Doppelte verbreitert. Die innere und äußere retikuläre Schicht erleiden keine wesentlichen Veränderungen. Die Neuroepithelschicht wird einzig durch hier etwas schmälere Zapfensehzellen hergestellt. Schon am Rande der Makula vermindert sich die Zahl der Stäbchensehzellen, in der Makula selbst fehlen sie vollkommen; infolgedessen sind die Zapfenfasern in großer Ausdehnung sichtbar; sie bilden hier allein die Henlesche Faserschicht. Die Zapfenkerne liegen wegen ihrer großen Menge in mehreren Lagen übereinander. Die Radiärfasern stehen nicht mehr senkrecht zur Dicke der Retina, sondern schräg gegen die Fovea gewendet.

Gegen die in der Mitte der Macula lutea gelegene Fovea centralis verdünnen sich allmählich die Retinaschichten und hören zum Teil gänzlich auf. Zuerst verschwindet bis auf einige feine Fasern die Nervenfaserschicht, dann fließen die Gehirnschichten zu einer dünnen Lage zusammen. Im Zentrum der Fovea („Fundus foveae“) ist nur die Neuroepithelschicht (Zapfenzellen) vorhanden. Der Abfall

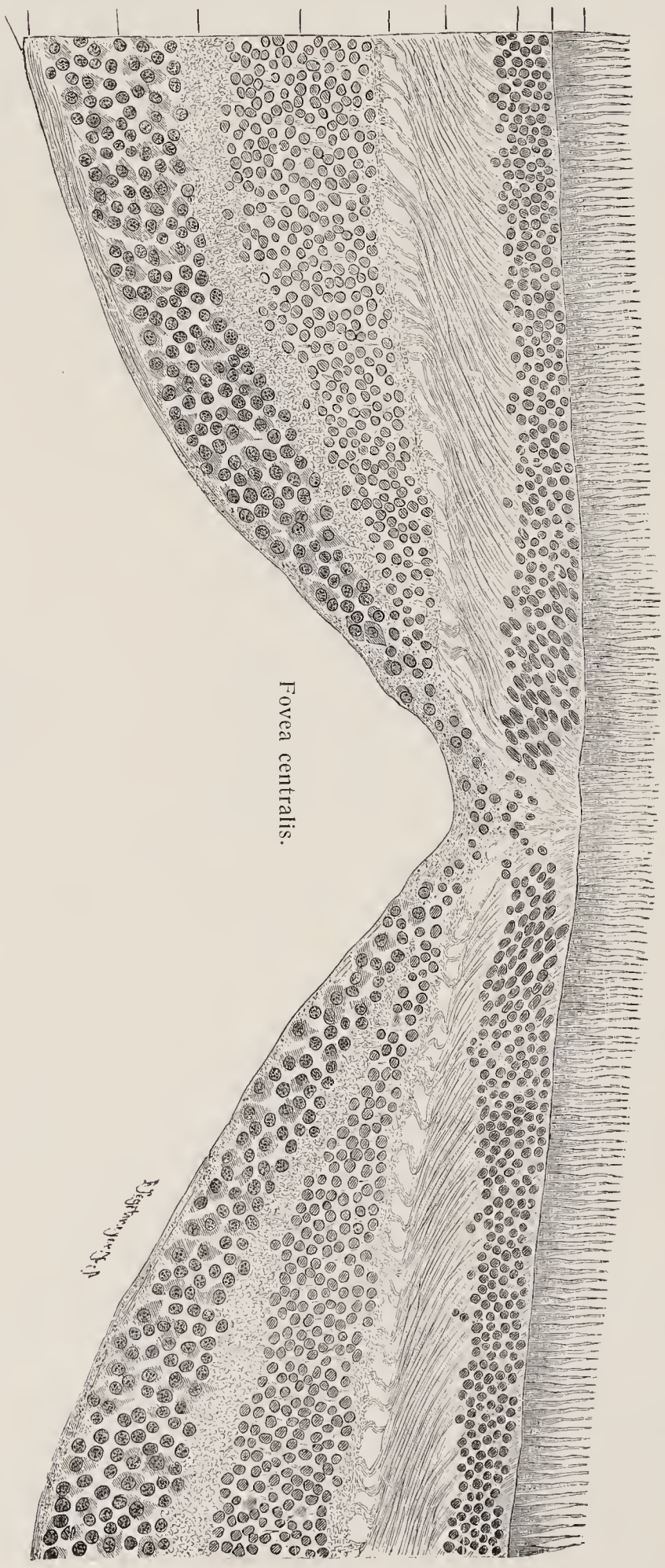

Seite des Optikuseintritts.

Fig. 377.

Horizontalschnitt durch die Macula lutea und die Fovea centralis eines 60 Jahre alten Mannes. Nach einem Präparat von Prof. Haab, gezeichnet von Schaper. 135mal vergrößert. Die Nervenfaserschicht ist, wie überhaupt alle Schichten auf der Seite des Optikuseintritts, dicker als auf der entgegengesetzten Seite, dort sieht man die Nervenfasern quer durchschnitten als feine Punkte. Der Schnitt geht nicht genau durch die Mitte der Fovea, denn dort sind nur Zapfenzellen, nicht aber, wie hier, noch Reste der konfluierenden inneren Körner- und Ganglienzellenschicht vorhanden.

der Schichten ist individuell verschieden, so daß sich die Form der Fovea bald flach, bald tiefer mit steilen Rändern zeigt (Fig. 377).

Ein diffuser gelber, in Alkohol löslicher Farbstoff durchtränkt Makula und Fovea.

Im Gebiete der Ora serrata erfolgt sehr rasch eine Abnahme der Retinaschichten. Optikusfasern und Ganglienzellen sind schon vor der Ora verschwunden. Von den Sehzellen verschwinden zuerst die Stäbchensehzellen; die Zapfensehzellen sind noch erhalten, scheinen aber der Außenglieder zu entbehren, Dann verliert sich die äußere retikuläre Schicht, so daß äußere und innere Körnerschicht konfluieren, endlich hört die innere retikuläre Schicht auf. Die Ora serrata ist häufig der Sitz von Lücken, die zuerst in der äußeren Körnerschicht auftreten und sich auch weiter auf zentrale Schichten ausdehnen können (Fig. 378). Stark entwickelt sind die Radiärfasern, die allmählich in eine einfache Lage langgestreckter Zylinderzellen übergehen und damit

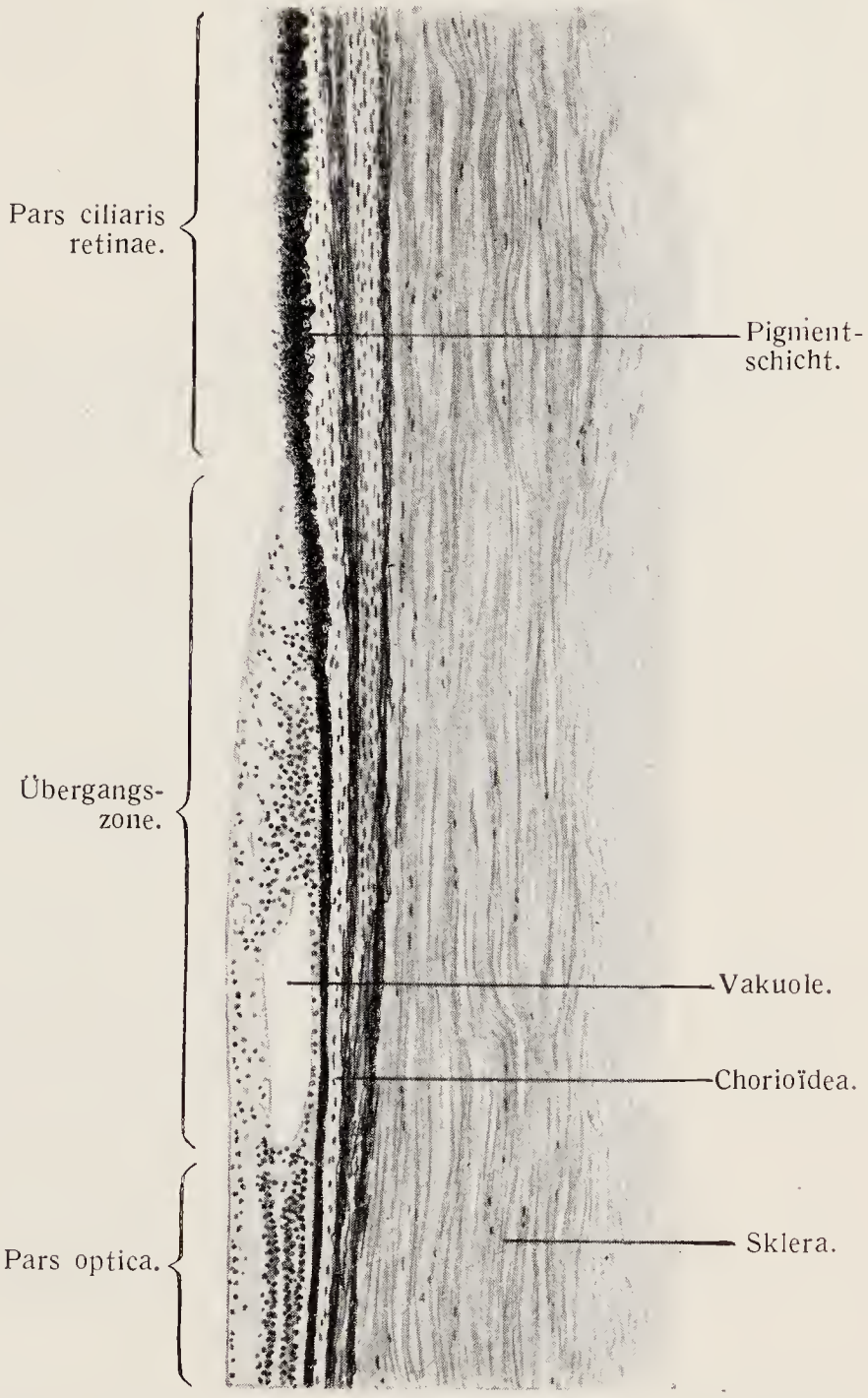

Fig. 378.

Meridionalschnitt der Ora serrata und des angrenzenden Teiles der Pars ciliaris retinae einer 54jährigen Frau. 75mal vergrößert. (Präparat von Prof. Heine-Kiel.)

2. die Pars ciliaris retinae darstellen (Fig. 378). Diese Zellen entsenden von ihrer inneren Oberfläche Fasern, die in horizontaler Richtung eng aneinander gelagert das Bild einer Glashaut erzeugen; weiter vorn gegen die Linse zu bilden diese Fasern die Zonula ciliaris (S. 373). Die äußere Oberfläche dieser Zylinderzellen stößt an pigmentierte Zellen, die eine Fortsetzung des Pigmentepithels sind.

3. Pars iridica retinae s. Pigmentschicht der Iris (S. 371).

Nervus opticus.

Der Sehnerv ist nach seiner Entstehungsweise (s. oben) ein Teil des zentralen Nervensystems; er folgt auch in seinem Aufbau dem Bilde, das die weiße Substanz der Zentralorgane darbietet. Die markhaltigen Nervenfasern verlaufen, wie die zentralen Nervenfasern (s. S. 97), in

einem — im Golgibild „Langstrahler“ (s. S. 92) bergenden — Gliaschwammwerk. Die Markhülle beginnt erst während des Austritts aus der Wand des Bulbus oculi, so daß der Gesamtquerschnitt der Nervenfasern sich hierbei beträchtlich vergrößert.

Durch bindegewebige Hüllen, die als Fortsetzungen der Hüllen des Gehirns (s. S. 175) zu betrachten sind, wird der Sehnerv von der Umgebung abgegrenzt. Die Pia umgibt den Nerven unmittelbar und teilt ihn durch eindringende gefäßführende Bindegewebsblätter in Bündel ein (Fig. 379). Diese Blätter stehen durch quere Bälkchen miteinander in Verbindung, woraus ein queres Gitterwerk resultiert. Der

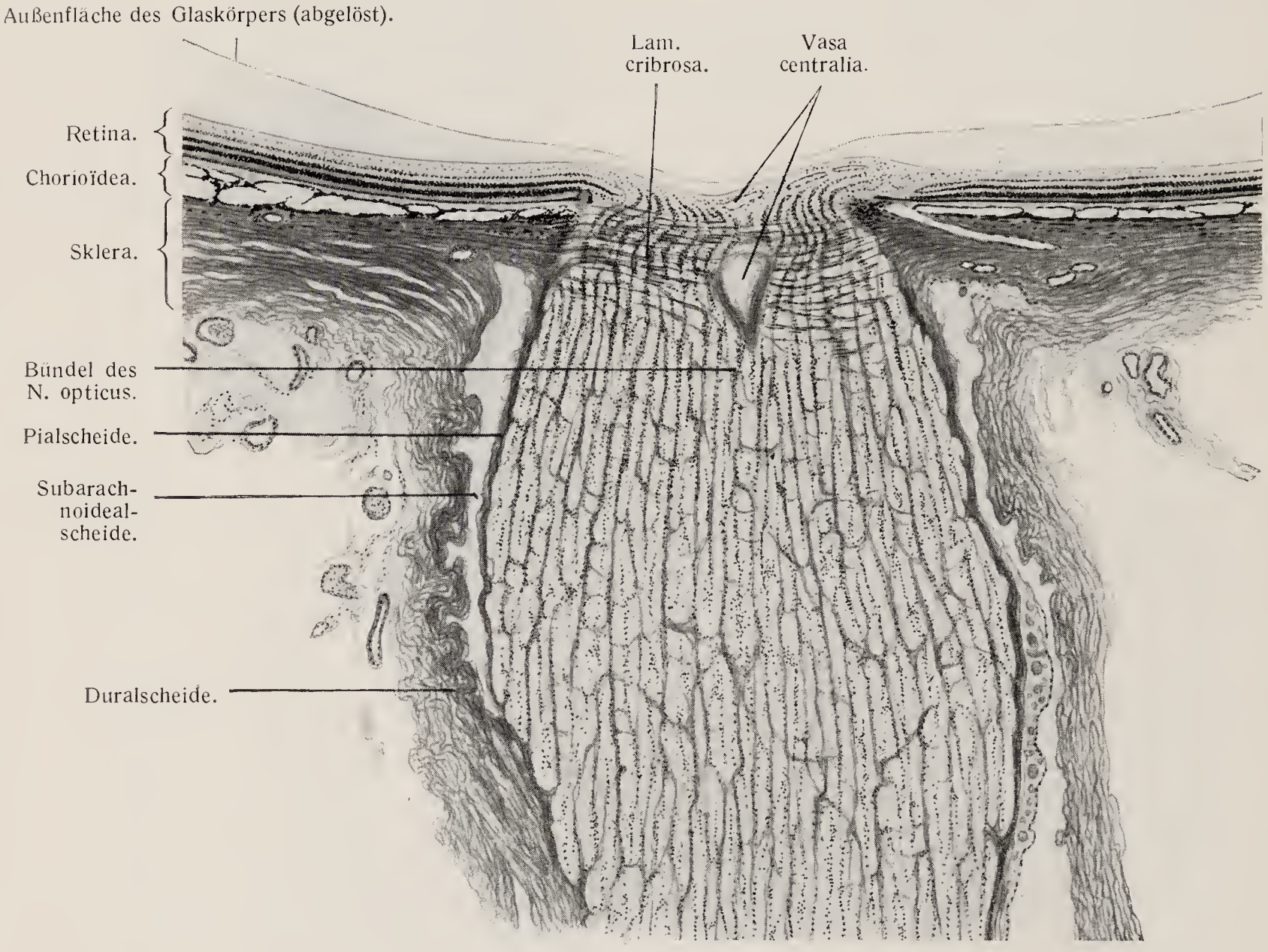

Fig. 379.

Längsschnitt der Eintrittsstelle des Nervus opticus vom Menschen. 54jährige Frau. 20mal vergrößert. Oberhalb der Lamina cribrosa ist die Verschmälerung des Nervus opticus sichtbar. (Präparat von Prof. Heine-Kiel.)

Pia folgt nach außen die sehr zarte Arachnoidealscheide, welche zahlreiche verästelte Bindegewebsbälkchen nach einwärts zur Pialscheide sendet, während die Verbindung mit der Duralscheide nur durch wenige, straffe Fasern hergestellt wird. Zu äußerst befindet sich die aus derben, außen mehr longitudinalen, innen mehr zirkulären Bindegewebsbündeln und vielen elastischen Fasern bestehende Duralscheide (Fig. 379).

An der Eintrittsstelle des Sehnerven in den Bulbus geht die Duralscheide in die Sklera über, die Arachnoidealscheide löst sich an ihrem vorderen Ende in Fasern auf, so daß der nach außen von der Arachnoidealscheide gelegene Subduralraum mit dem nach innen von der

Arachnoidealscheide gelegenen Subarachnoidealraum kommuniziert. Die Pia verschmilzt mit der Sklera, die dort von vielen Löchern für die durchtretenden Nervenfasern durchbohrt ist; diese an elastischen Fasern sehr reiche Stelle heißt Lamina cribrosa. Auch die Chorioidea beteiligt sich, wenn auch in geringerem Maße, an der Bildung der Lamina cribrosa. Die Nervenfasern breiten sich radienförmig an der Innenfläche der Netzhaut aus. Die Umbiegungsstelle bildet um die aus der Achse des Sehnerven eintretenden Blutgefäße einen ringförmigen Wall („Papilla nervi optici"), der gegen die Peripherie sich allmählich abflacht (Fig. 379). Die von der Papille umgebene, sehr wechselnd große, trichterförmige Vertiefung heißt die physiologische Exkavation des Sehnerven.

In der distalen Hälfte des N. opticus sind in dessen Achse die Arteria und die Vena centralis retinae gelegen; das diese Gefäße umhüllende Bindegewebe steht in vielfacher Verbindung mit der Pialscheide sowohl wie mit der Lamina cribrosa.

Tunica media.

Die Chorioidea ist durch ihren großen Reichtum an Blutgefäßen ausgezeichnet, welche in zwei Schichten geordnet sind. Die oberflächliche, nach innen von der Lamina suprachorioidea befindliche Lage, die Lamina vasculosa (Schicht der gröberen Gefäße) (Fig. 380), enthält die venösen Gefäße, die, von Lymphscheiden umgeben, in eine aus feinen elastischen Fasernetzen und zahlreichen verästelten Pigmentzellen bestehende Grundsubstanz (Stroma) eingebettet sind. Das Stroma enthält außerdem als Begleiter der größeren Arterien fibrilläres Binde-

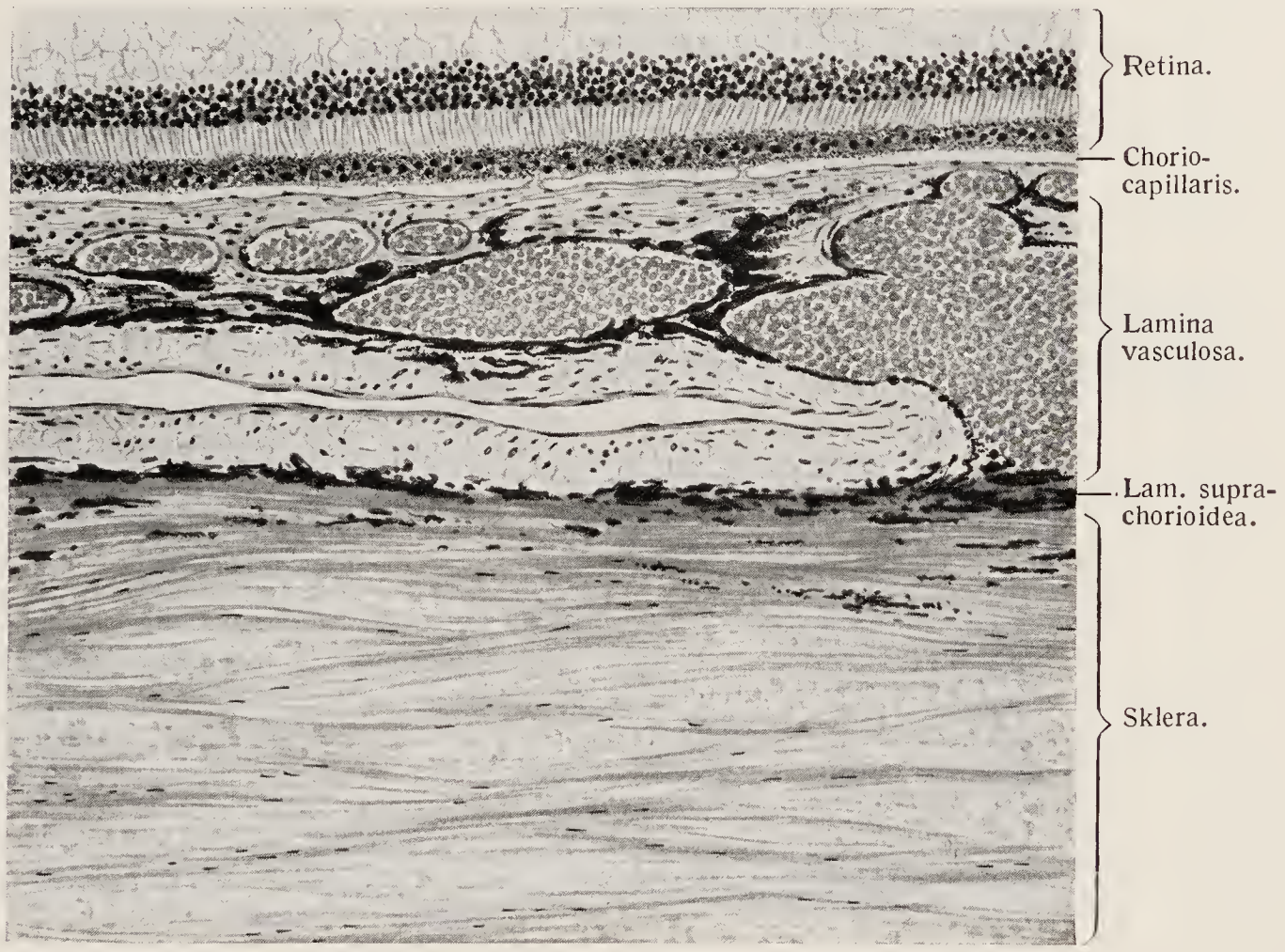

Fig. 380.

Senkrechter Schnitt durch einen Teil der Sklera, die ganze Chorioidea und einen Teil der Retina des Menschen. 150mal vergrößert. Technik § 232.

gewebe, glatte Muskelfasern und platte, nicht pigmentierte Zellen, die zu feinen Häutchen („Endothelhäutchen") verbunden sind. Die tiefere Schicht, Lamina choriocapillaris, wird durch ein engmaschiges Netz weiter Kapillaren, zwischen denen keinerlei geformte Elemente gelegen sind, gebildet und ist als Ernährungsorgan für die äußeren Netzhautschichten besonders wichtig. Zwischen beiden Gefäßschichten liegt die meist pigmentlose, aus feinen elastischen Fasernetzen bestehende Grenzschicht (=Lam. elastic. chorioideae) der Grundsubstanz.

An ihre Stelle treten bei Wiederkäuern und Pferden wellig verlaufende Bindegewebsbündel, welche dem Auge dieser Tiere einen metallischen Glanz verleihen. Diese glänzende Haut ist unter dem Namen Tapetum fibrosum bekannt. Das gleichfalls irisierende Tapetum cellulosum der Raubtiere wird hingegen durch mehrere Lagen platter Zellen, die zahlreiche feine Kristalle enthalten, hergestellt.

An die Membrana choriocapillaris schließt sich ein dichtes Netz feiner elastischer Fasern und dann die Lamina basalis (Glashaut) an, eine strukturlose, bis 2 μ dicke Lamelle, welche auf ihrer äußeren Oberfläche mit einer feinen gitterförmigen Zeichnung versehen ist. Eine auf der inneren Oberfläche bemerkbare polygonale Felderung wird durch Abdrücke der mit ihr innig verbundenen Retinapigmentzellen hervorgerufen. Die Lamina basalis soll ein Mischprodukt von Chorioidea und Retina sein und gibt keine elastische Reaktion.

Das Corpus ciliare enthält mehrere Muskelsysteme, die durch ihre Beziehungen zur Linse (s. unten) die Gestalt derselben und damit die Einstellung auf nahe und ferne Objekte (Akkommodation) regulieren können.

Die Processus ciliares sind 70—80 meridional gestellte Falten, welche von der Ora serrata (S. 365) an, niedrig beginnend, sich allmählich bis zu einer Höhe von 1 mm erheben und nahe dem Linsenrande, plötzlich abfallend, enden. Jeder Ziliarfortsatz besteht aus fibrillärem Bindegewebe, das elastische Fasern und zahlreiche Blutgefäße enthält und einwärts durch eine Fortsetzung der Lam. basalis, die hier durch sich kreuzende Fältchen gekennzeichnet ist, von der Pars ciliaris retinae (S. 365) abgegrenzt wird.

Die zahlreichen Blutgefäße der Ziliarfortsätze liegen sehr nahe unter der inneren Oberfläche, die innere Lage der Epithelzellen enthält oft feine körnige und vakuoläre Einschlüsse; bei Abfluß des vorderen Kammerwassers kommt Ersatz aus dem Gebiete der Ziliarfortsätze. Aus allen diesen und anderen Erfahrungen wird auf die Anteilnahme dieser Gebilde an der Produktion des Kammerwassers geschlossen. Von anderer Seite wird aber angenommen, daß das Kammerwasser vorwiegend aus den der vorderen Augenkammer angrenzenden Geweben Stoffe aufnimmt, und daß das Corpus ciliare keine ausschließliche Bedeutung für diesen Vorgang besitzt.

Der Musculus ciliaris ist ein ca. 3 mm breiter, vorn 0,8 mm dicker Ring. Seine glatten Elemente verlaufen in drei verschiedenen Richtungen. Wir unterscheiden: 1. Meridionale Fasern; es sind dies die der Sklera zunächst gelegenen, mit elastischen Fasern untermengten zahlreichen Muskelbündel, welche bis zum glatten Teile der Chorioidea reichen; sie sind unter dem Namen Tensor chorioidae bekannt; diese Bündel gehen mit einer kurzen, elastische Fasern enthaltenden Sehne vorn in die Descemetsche Haut der Kornea (s. unten S. 375), hinten in die Lamina elastica chorioideae über. 2. Radiäre Fasern, den meridionalen zunächst gelegene Bündel, welche von außen nach innen eine immer mehr radiär (zum Mittelpunkte des Bulbus orientierte) Richtung

annehmen und hinten im Bereiche des Ziliarkörpers in zirkuläre Richtung umbiegen. 3. Zirkuläre (äquatoriale) Fasern (Müller), deren Menge individuell sehr wechselt (Fig. 381). Die beiden zuletzt genannten Anteile bewirken durch ihre Beziehungen zur Linse (s. S. 373) teils Abflachung, teils Vorwölbung der Linsenoberfläche, sind also bei der Akkommodation stark beteiligt.

Die Regenbogenhaut, Iris, wirkt wie eine photographische Blende und besteht aus einem in vordere Grenzschicht und in Gefäßschicht gesonderten Stroma, das vorn nur unvollkommen von einer

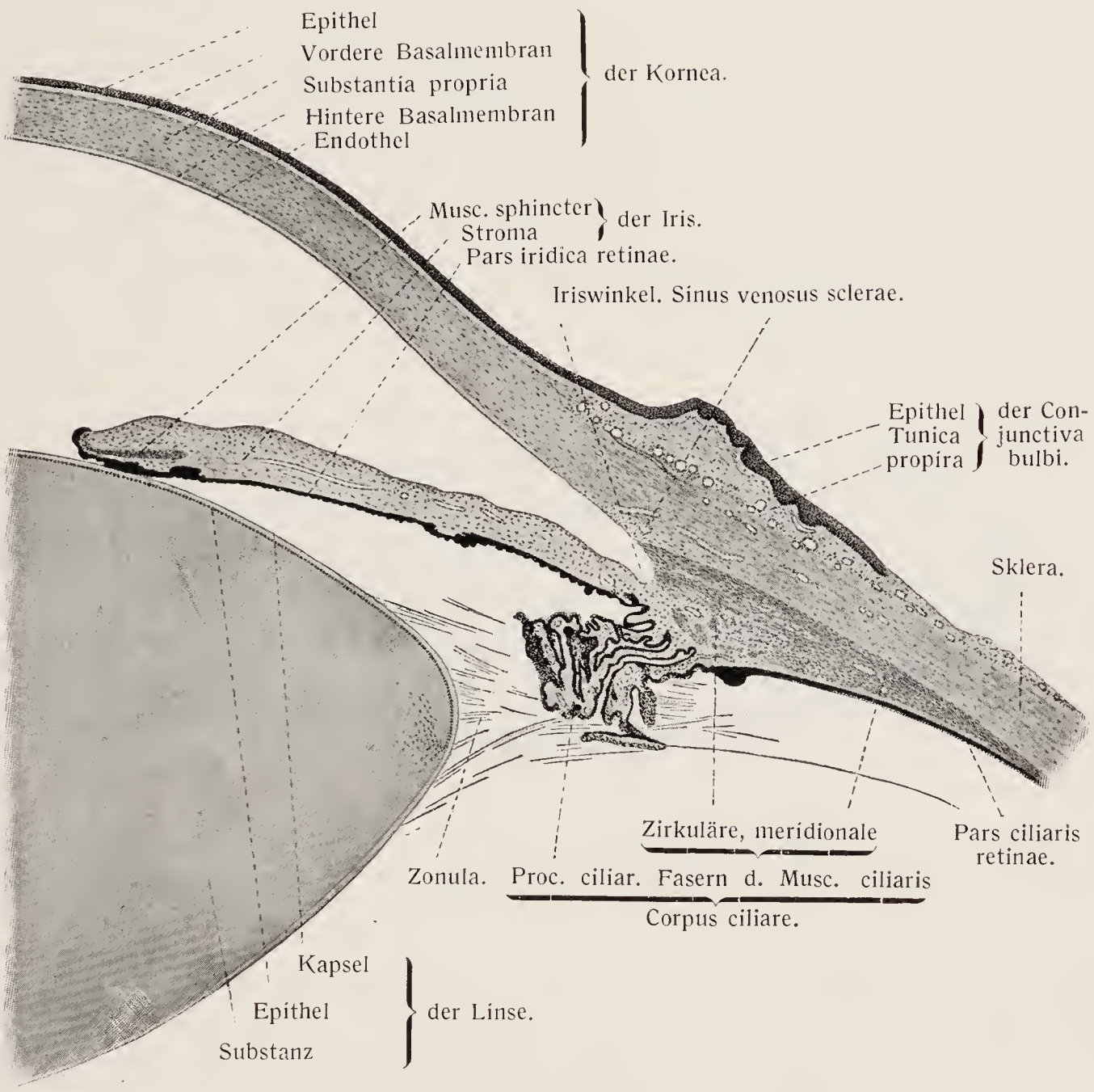

Fig. 381.

Meridionalschnitt durch den Iriswinkel (s. S. 371) des Menschen. 15mal vergrößert. Die radiären Fasern des M. ciliaris sind bei dieser Vergrößerung nicht zu unterscheiden. Technik § 232.

Fortsetzung des hinteren Hornhautepithels(-endothels), hinten von einer modifizierten Fortsetzung der Retina überzogen wird. Wir unterscheiden in der Iris folgende Lagen:

1. Das „Endothel“ der vorderen Irisfläche; es besteht, wie das der Hornhaut, aus einer einfachen Lage abgeplatteter polygonaler Zellen, die aber nicht überall dicht abschließen und an manchen Stellen zu dickeren Häufchen zusammengeschlossen sind.

2. Die vordere Grenzschicht (retikuläre Schicht); sie besteht aus 3—4 Lagen von Netzen, welche durch sternförmige, zum Teil pigmentierte Bindesubstanzzellen gebildet werden. Dieses dem Retikulum

des adenoiden Gewebes ähnliche Netzwerk geht an seiner hinteren Fläche allmählich über in

3. die Gefäßschicht der Iris; sie besteht aus einem Stroma: lockeren feinen Bindegewebsbündeln, die nur in ihren hinteren Schichten sehr spärliche radiäre elastische Fasern enthalten, und einem von sternförmigen Zellen gebildeten Netze, dessen Maschen die Form länglicher, radiär gestellter Polygone haben; in diesen Zellen enthaltenes Pigment bestimmt die dunkleren Töne der Augenfarben. Fehlt in den Bindegewebszellen Pigment, so bewirkt das durchschimmernde Pigmentepithel der hintersten (retinalen) Irisschichte einen blauen Iriston. Das Stroma enthält zahlreiche, radiär (zur Pupille) verlaufende Gefäße, die eine sehr dicke bindegewebige Tunica externa, aber beim Menschen keine Muskulatur und auch keine elastischen Fasern haben. In der Gefäßschicht sind ferner glatte Muskelfasern gelegen, und zwar a) ringförmig um den Pupillarrand der Iris angeordnete Faserbündel: der bis zu 1 mm breite Musc. sphincter pupillae, an dessen Faszie sich viele Ausläufer des Stromazellennetzes ansetzen, und b) bei Tieren (Kaninchen) von diesem in radiärer Richtung ausstrahlende spärliche Fasern, welche keine zusammenhängende Schicht bilden und sich peripheriewärts

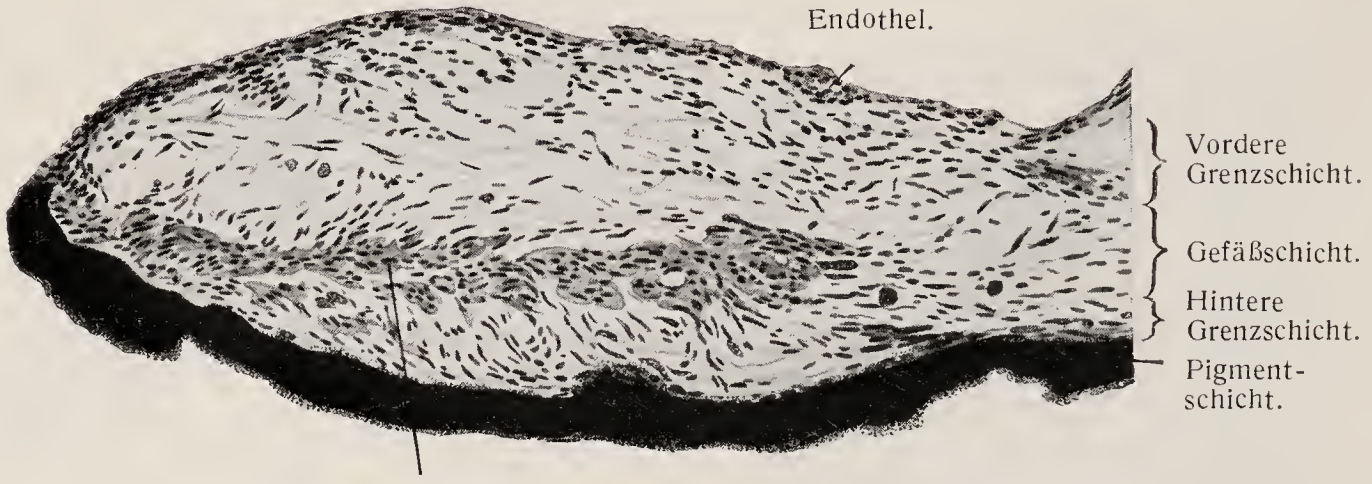

Fig. 382.

Senkrechter Schnitt durch den pupillaren Teil der menschlichen Iris. 54jährige Frau. 120mal vergrößert. (Präparat von Prof. Heine-Kiel.)

zwischen den Fasern des Musc. dilatator verlieren; beim Menschen sind diese Fasern nur in Spuren vorhanden.

An die Rückfläche der Gefäßschicht schließt sich der Musculus dilatator pupillae an; er erstreckt sich vom Ziliarrande der Iris bis nahe an den Pupillarrand und verbindet sich hier mit dem zwischen den Sphinkterbündeln, dort mit dem zwischen den Ziliarmuskelbündeln befindlichen Bindegewebe. Er besteht aus einer zusammenhängenden Schicht spindelförmiger glatter Muskelfasern, deren jede einen vorderen, kernlosen kontraktilen und einen hinteren, kernhaltigen pigmentierten Abschnitt zeigt; der vordere Abschnitt ist besonders auf Radiärschnitten der Iris als ein heller, 2—5 μ dicker Streifen deutlich zu sehen und ist unter dem Namen

4. die hintere Grenzschicht (Bruchsche Membran, Henlesche Spindelzellenschicht) bekannt. Der hintere pigmentierte Teil bildet mit den angrenzenden, gleichfalls pigmentierten polygonalen Zellen der „Pars iridica retinae“ eine gemeinschaftliche Pigmentmasse:

5. die Pigmentschicht der Iris. Das Pigment fehlt hier nur bei Albinos. Die hintere Fläche der Pigmentschicht wird von einem sehr feinen Häutchen, der Limitans iridis, einer Fortsetzung der Glashaut der Pars ciliaris retinae (S. 365), überzogen.

Die den dicht zusammengeschlossenen Außen- und Innenblatt des Augenbechers entsprechende doppelte Epithelschicht endet am Pupillarrande der Iris und ist außerordentlich dicht mit Pigment beladen. Hierdurch ist die Iris befähigt, den Durchtritt der Lichtstrahlen vollständig auf das Sehloch zu beschränken, also als veränderliche Blende zu wirken.

Iriswinkel (Kornealfalz). Die Übergangsstelle der Sklera in die Kornea ist insofern von besonderem Interesse, als daselbst Iris, Kornea und Corpus ciliare aneinander stoßen. Der hinterste Abschnitt der Substantia propria corneae (s. S. 376), sowie die hintere Basalmembran stoßen in der Peripherie mit dem Ziliarrande der Iris zusammen; diese Stelle heißt der Iriswinkel (Fig. 381). Hier sendet die Iris gegen die Hinterfläche der hinteren Basalmembran bindegewebige Fortsätze, die Irisfortsätze, die, bei Tieren (Rind, Pferd) mächtig entwickelt, das sogenannte Ligamentum pectinatum iridis darstellen. Beim Menschen sind diese Fortsätze kaum ausgebildet. Mit den Irisfortsätzen vereinigt sich die hintere Basalmembran, indem dieselbe sich in ihrer ganzen Peripherie in Fasern auflöst, die mit den Irisfortsätzen verschmelzen; diese Fasern erhalten noch Verstärkungen von seiten der elastischen Sehnen und des intermuskulären Bindegewebes des Ziliarmuskels, sowie in geringerem Grade Zuwachs von seiten der Sklera. Somit beteiligen sich am Aufbaue der im Iriswinkel ausgespannten Fasern sämtliche dortselbst aufeinander treffenden Gewebe: Kornea, Sklera, Iris und M. ciliaris; das von der Hinterfläche der hinteren Basalmembran auf die Irisoberfläche sich fortsetzende Epithel hüllt die Fasern ein. Die zwischen den Fasern befindlichen Räume, die, in offener Verbindung mit der vorderen Augenkammer stehend, dieselbe Flüssigkeit wie diese enthalten, werden die Fontanaschen Räume genannt. Sie sind beim Menschen kaum entwickelt.

Zwischen Iris-Vorderfläche und Hornhauthinterfläche findet sich die mit dem Kammerwasser angefüllte vordere Augenkammer. Dieselbe ist als ein Lymphspalt innerhalb des an den embryonalen Augenbecher angrenzenden Bindegewebes entstanden. Vor der Geburt ist die Augenkammer durch die Membrana pupillaris, die sich über die Papille ausspannt und zur Ernährung der Linse beiträgt, gegen den Augenbecher völlig abgeschlossen. Nach Schwund der Pupillarmembran kommuniziert die vordere Augenkammer durch den kapillaren Spalt zwischen Pupillarrand der Iris und der Linse mit der hinteren Augenkammer. Letztere wird von der Iris-Rückfläche, von den Processus ciliares und von der Vorderfläche des Glaskörpers begrenzt und von den Fasern der Zonula ciliaris (s. unten) durchzogen.

Die Linse.

Der feinere Bau der Linse ist nur bei Berücksichtigung ihrer Entwicklungsgeschichte verständlich. Die Linse entsteht durch Abschnürung aus dem embryonalen Hautepithel und stellt dann ein hohles, von einer einfachen Lage zylindrischer Epithelzellen gebildetes Bläschen dar. Die Zellen der vorderen Wand dieses Bläschens

werden unter geringfügiger Änderung ihrer Form zum Linsenepithel, die Zellen der hinteren Wand wachsen zu langen Linsenfasern aus, deren Zahl durch vielfache Teilung der am Äquator des Linsenbläschens befindlichen Zellen bedeutenden Zuwachs erfährt. Die Linsenfasern füllen schließlich den ganzen Hohlraum aus, so daß die Linse nun einen soliden Körper darstellt, der in seiner Hauptmasse aus den Linsenfasern besteht — ihre Summe bezeichnet man als Substantia lentis — und nur an seiner Vorderfläche von Linsenepithel überzogen wird, das am Äquator unter allmählicher Verlängerung seiner Elemente in die Linsenfasern übergeht. Eine vielleicht ausschließlich vom epithelialen Linsenbläschen her gebildete Linsenkapsel umhüllt das Ganze.

Die Substantia lentis läßt eine weichere Rindensubstanz und einen festeren Kern unterscheiden und besteht ganz aus sehr in die Länge gezogenen Epithelzellen, den Linsenfasern. Diese haben die Gestalt meist sechsseitiger prismatischer Bänder, die an einem oder an beiden Enden kolbig verdickt sind. Man unterscheidet Zentralfasern, Übergangsfasern und Hauptfasern; die Zentralfasern sind kernlos, haben

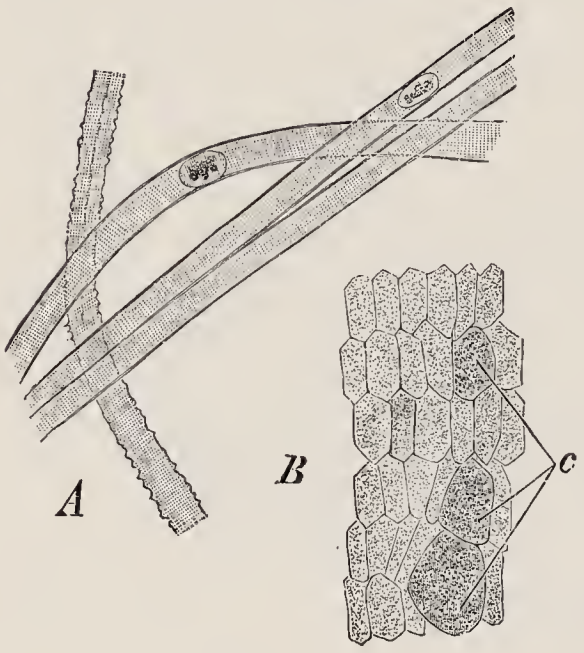

Fig. 383.

Linsenfasern eines neugeborenen Kindes. *A* Isolierte Linsenfasern, drei haben glatte, eine hat gezähnelte Ränder. 240mal vergrößert. Technik § 233.
B Querdurchschnittene Linsenfasern des Menschen, *c* Durchschnitte kolbiger Enden. 560mal vergrößert. Technik § 234.

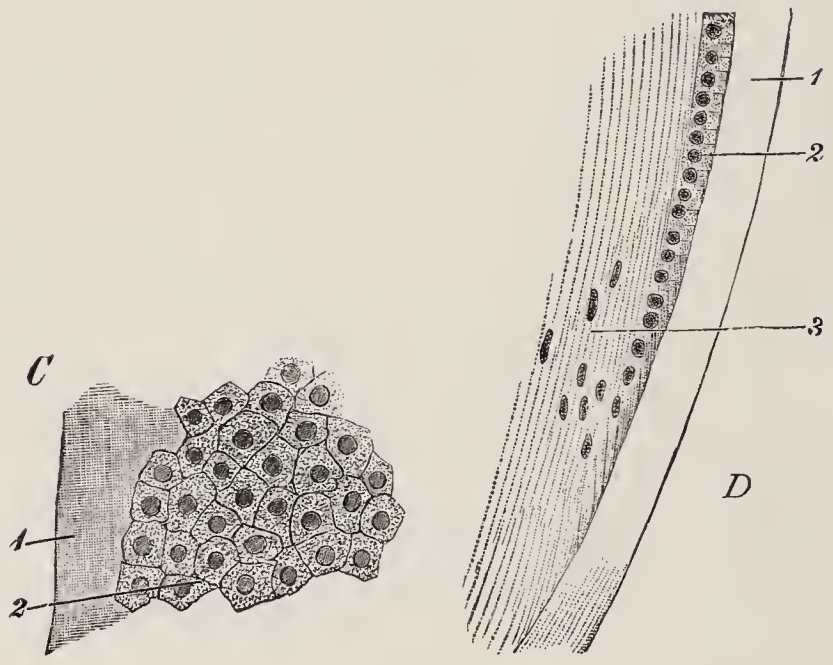

Fig. 384.

Linsenkapsel und Linsenepithel des erwachsenen Menschen. *C* von der Innenfläche. 240mal vergrößert. Technik § 235a, *D* von der Seite gesehen, aus einem Meridionalschnitt durch den Linsenäquator. 1. Kapsel, 2. Epithel, 3. Linsenfasern. 240mal vergrößert. Technik § 235b.

wellenförmige oder gezähnelte Ränder und sind gegen die Linsenachse zentriert. Auch die Übergangsfasern haben ihren Kern verloren. Beide bilden den festeren „Kern“ der Linse. Die Hauptfasern bilden den größten Teil der Substantia lentis und sind durch glatte Ränder und einen in der Nähe des Äquators gelegenen ovalen Kern ausgezeichnet. Sämtliche Fasern werden durch eine geringe Menge von Kittsubstanz miteinander verbunden, die am vorderen und hinteren Pole der Linse stärker angehäuft ist und bei Mazerationsversuchen zur Bildung des sogenannten vorderen und hinteren Linsensternes Veranlassung gibt. Alle Linsenfasern verlaufen in meridionaler Richtung vom vorderen Linsenstern beginnend bis zum hinteren Linsenstern; jedoch umgreift keine Linsenfaser die ganze Hälfte der Linse: je näher dem vorderen Pole eine Faser entspringt, desto weiter vom hinteren Pol entfernt findet sie ihr Ende. Die Hauptfasern sind zu radiären Lamellen geordnet, deren Zahl beim erwachsenen Menschen über 2000 beträgt.

Die Lamellen sind bei niederen Wirbeltieren und unter den Säugern bei Nagern (z. B. beim Eichhörnchen) von großer Regelmäßigkeit, bei Affe und Mensch dagegen sehr unregelmäßig; auch die Querschnitte der Linsenfasern zeichnen sich bei letzteren durch ihre große Unregelmäßigkeit aus. Wir erblicken darin den Ausdruck einer größeren Elastizität und Schmiegsamkeit der ganzen Linse, die dadurch ganz besonders geeignet ist, den Anforderungen der Akkommodation zu entsprechen. (Bekanntlich ist die Akkommodationsbreite bei Mensch und Affe eine sehr viel größere als bei den übrigen Säugern. Über die irrige Vorstellung vom Aufbau der Linse aus konzentrischen Lamellen s. Technik § 234.)

Das Linsenepithel wird durch eine einfache Lage am vorderen Linsenpol niedriger (2,5 μ), gegen den Äquator höher (bis 10 μ) werdender kubischer Zellen gebildet, welche, die vordere Linsenfläche überziehend, bis zum Äquator reichen; hinter dem Äquator sind die Epithelzellen zu meridionalen Reihen geordnet, welche durch die am Äquator stattfindenden Zellteilungen und -verschiebungen verursacht werden. Am hinteren Ende dieser Reihen bilden sich die Epithelzellen, allmählich länger werdend, zu Linsenfasern um. Die Linsenkapsel ist beim Menschen eine vorn 6,5—25 μ, hinten 2—7 μ dicke, glashelle elastische Membran.

Die Zonula ciliaris.

Von den inneren Zellen der Pars ciliaris retinae entstehen und entspringen in einer unmittelbar vor der Ora serrata gelegenen Zone feine homogene Fasern, von denen einzelne in den Glaskörper eintreten; die Hauptmasse aber in den Tälern zwischen den Ziliarfortsätzen gegen die Linse zieht, wo sie vor, hinter und an dem Äquator selbst an der Linsenkapsel ihre Anheftung findet. Die Fasern sind also ektodermalen Ursprungs und werden von manchen Autoren als gliöse Produkte angesehen. Diese Fasern bilden in ihrer Gesamtheit eine nirgends vollkommen geschlossene Membran, die Zonula ciliaris (Zinnii), das Strahlenbändchen, das Befestigungsmittel der Linse. Durch seine Vermittlung gewinnen die muskulären Ziliarfortsätze ihren Einfluß auf die Linsengestalt.

Als Spatia zonularia (Canalis Petiti) werden die zwischen hinteren Zonulafasern und vorderer Glaskörperfläche befindlichen, miteinander zusammenhängenden Räume bezeichnet. Die Spatia sind gegen die hintere Augenkammer nicht vollkommen geschlossen.

Von anderen Autoren wird der zwischen den an die Vorderfläche und den an die Hinterfläche der Linsenkapsel tretenden Zonulafasern befindliche dreieckige Raum Petitscher Kanal, genannt, was schon deshalb unrichtig ist, weil die Zonulafasern keine an die Vorder- bzw. Rückfläche der Linse tretenden Blätter bilden; die Fasern durchkreuzen sich vielmehr in der Weise, daß ein Teil der auf die Linsenvorderfläche tretenden Fasern von hinten kommt, während andererseits auf die Linsenrückfläche ziehende Fasern von vorn kommen.

Der Glaskörper.

Der Glaskörper (Corpus vitreum) ist eine bei Säugern rein ektodermale Bildung, die von den gliösen Anteilen der Retinaanlage stammt und hauptsächlich von Fortsätzen der zwischen Ora serrata und Zonula befindlichen Radiärfasern (S. 362) gebildet wird. Er besteht beim Erwachsenen aus einer flüssigen Substanz, Humor vitreus, und dichteren oder lockeren Faserzügen, welche nach allen Richtungen durch die Flüssigkeit ausgespannt sind. Die Oberfläche des Glaskörpers ist von sehr widerstandsfähigen dichten Faserlagen — eine besondere „Membrana hyaloidea“ existiert nicht — überzogen, die nach vorn in die

Glashaut der Pars ciliaris retinae (S. 365) sich fortsetzen. Die im Glaskörper befindlichen Zellen sind: 1. runde Formen, wahrscheinlich Leukozyten, 2. als Ausnahmen stern- und spindelförmige Gebilde, Bindegewebszellen, die in embryonaler Zeit mit den später wieder verschwindenden Blutgefäßen (s. unten) in den Glaskörper gelangt sind. Helle Blasen (Vakuolen) enthaltende Zellen sind wahrscheinlich Untergangsformen.

Im wachsenden Auge wird der Glaskörper von dem Canalis hyaloideus durchzogen, der sich von der Papilla nervi optici bis an die Rückfläche der Linse erstreckt und die Art. hyaloidea (Fig. 385) enthält. Letztere speist ein an der Rückfläche der Linse liegendes Netz von Blutgefäßkapillaren, die Tunica vasculosa lentis, die für die Ernährung der wachsenden Linse von größter Bedeutung ist. Noch vor der Geburt bildet sich die T. vasculosa lentis, sowie die Art. hyaloidea zurück. Erhalten bleiben nur die Äste der Art. hyaloidea zur Innenfläche der Retina, weshalb das Gefäß nunmehr als A. centralis retinae bezeichnet wird (s. S. 379). Nach Rückbildung der Glaskörpergefäße bleibt oft noch ein verdichteter Gliastrang übrig, den man als Rest des Can. hyaloideus zu betrachten hat.

Tunica externa.

Die Sklera besteht vorzugsweise aus Bindegewebsbündeln, welche sich in verschiedenen, hauptsächlich meridionalen und äquatorialen Richtungen durchflechten, und aus vielen, parallel den Bündeln verlaufenden elastischen Fasern; diese finden sich besonders reichlich an den Ansatzstellen der Augenmuskeln und am Sehnerveneintritt. Dazwischen liegen in Saftlücken, die in der Sklera unregelmäßig gestaltet sind, platte Bindegewebszellen. Die Dicke der Sklera ist hinten am mächtigsten (1 mm) und nimmt nach vorn allmählich ab.

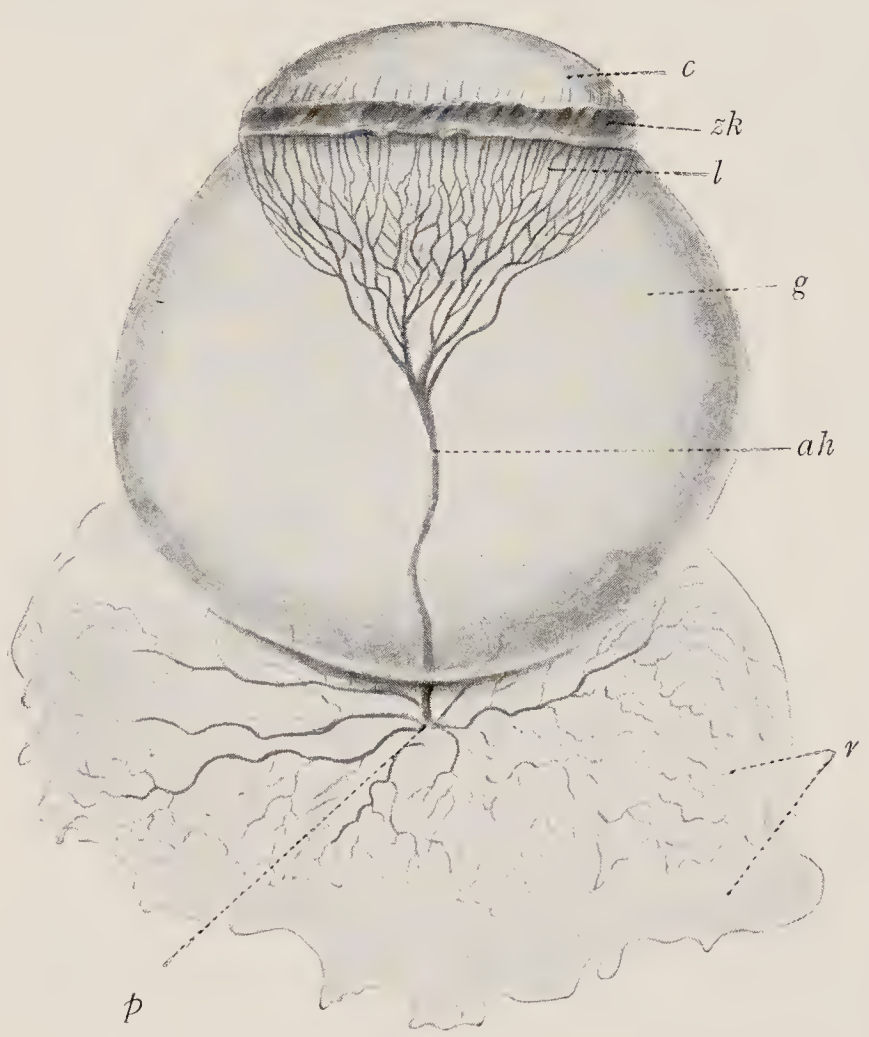

Fig. 385.
Arteria hyaloidea eines menschlichen Fetus aus dem 6. Monat. Sklera und Aderhaut sind entfernt. Die Netzhaut ist von dem Glaskörper abgelöst und zurückgeklappt. Das Auge war von dem Nabelstrang aus mit Berliner Blau injiziert, in Formol 10% einige Tage konserviert und dann präpariert worden. Lupenvergrößerung. *ah* Art. hyaloidea, *c* Cornea, *g* Glaskörper, *l* Linse, *p* Papilla nervi optici, *r* Retina, *zk* Ziliarkörper. (Aus Stöhr-Schultze, 17. Aufl.)

Zwischen Sklera und Chorioidea befindet sich ein lockeres, reichlich mit elastischen Fasern und verästelten Pigmentzellen und platten pigmentfreien Zellen („Endothelzellen") versehenes Gewebe, welches beim Lösen der Sklera von der Chorioidea teils ersterer, teils letzterer anhaftet und

Lamina fusca sclerae oder Lamina suprachorioidea heißt.

Dadurch, daß die Sklera an ihrer äußeren Oberfläche nur durch sehr lockeres Bindegewebe mit dem übrigen in der Orbita liegenden Gewebe verbunden ist, wird die Möglichkeit zu den raschen Drehungen des Bulbus gegeben.

Der Übergang der Sklera in die Kornea erfolgt ganz direkt; die mehr wellig verlaufenden Sklerabündel gehen kontinuierlich in die gestreckten Fibrillenbündel der Hornhaut über, das Saftkanalsystem der Sklera kommuniziert mit dem der Kornea. Die mikroskopisch nicht scharf nachzuweisende Übergangslinie ist eine schräge, indem die Umwandlung der Sklera in das Korneagewebe in den tieferen Partien der Tunica externa weiter peripher erfolgt als vorn.

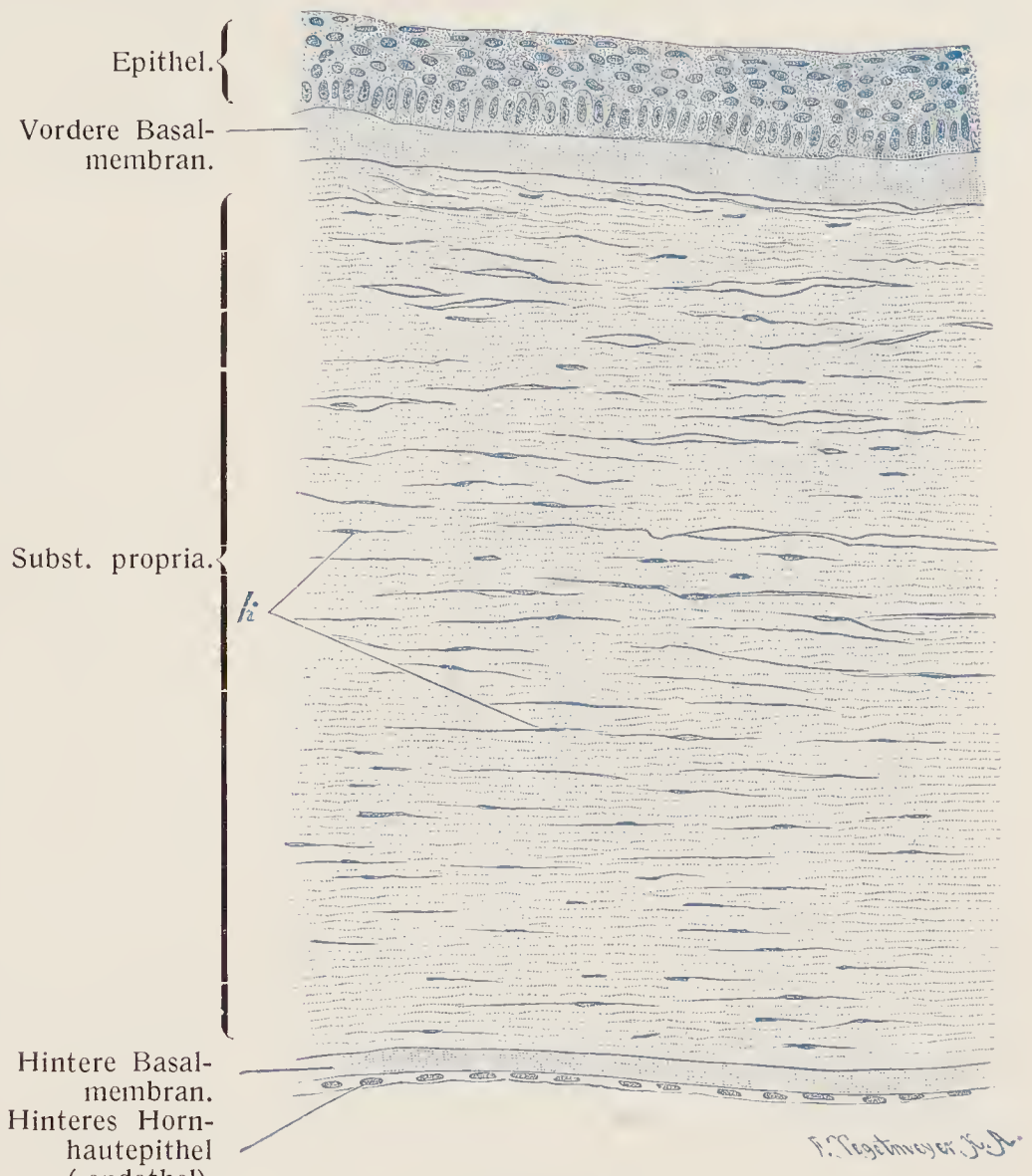

Fig. 386.

Senkrechter Durchschnitt der Hornhaut des Menschen. 260mal vergrößert. Technik § 232. *k* Hornhautkanälchen.

Die Kornea ist ein besonders ausgestalteter Teil der Tunica externa; makroskopisch durch die glasklare Beschaffenheit von der undurchsichtig weißen Sklera unterschieden, besitzt der Hauptteil der Hornhaut mikroskopisch eine große Ähnlichkeit mit der Sklera.

Dieser Hauptteil wird nach der freien Oberfläche durch ein dem Haut- (bzw. Konjunktival- [s. unten S. 381)] Epithel entstammendes Epithel abgeschlossen, das auf einer Basalmembran aufsitzt. Nach der vorderen Augenkammer bildet das einschichtige Epithel dieser Kammer, das der zu dem Ziliarmuskelapparat gehörigen hinteren Basalmembran aufsitzt, die Grenze. Demnach finden sich 5 Schichten: 1. Das vordere Epithel, 2. die vordere Basalmembran, 3. die Substantia propria corneae, 4. die hintere Basalmembran (elastische Haut), 5. das hintere Epithel.

1. Das vordere Epithel ist ein geschichtetes, sehr regelmäßig gebautes Pflasterepithel, das aus 4—5 Lagen sich nach der Oberfläche zu abplattender Zellen zusammengesetzt ist. Seine Dicke beträgt beim Menschen 0,03 mm. Am Rande der Hornhaut setzt sich das Epithel in dasjenige der Conjunctiva sclerae fort.

2. Die vordere Basalmembran (Bowmansche Membran, besser „vordere Grenzschicht“) ist eine beim Menschen deutlich sichtbare, bis zu 0,01 mm dicke Schicht von fast homogenem Aussehen. Sie ist an ihrer Oberfläche mit feinen Zacken und Leisten zur Verbindung mit den Basalzellen des Hornhautepithels versehen; an ihrer Unterfläche geht sie allmählich in die Substantia propria corneae über, als deren Modifikation sie gilt.

Der Name „Lamina elastica anterior“ ist nicht zu empfehlen, da die Membran nicht aus elastischer Substanz besteht.

3. Die Substantia propria corneae bildet die Hauptmasse der Kornea. Sie besteht aus feinen gerade verlaufenden Bindegewebsfibrillen, welche durch eine (flüssige?) interfibrilläre Kittsubstanz zu fast gleich dicken Bündeln vereinigt sind; die Bündel werden durch eine interfaszikuläre Kittsubstanz zu platten Lamellen verbunden, die in vielen Schichten übereinander gelegen sind und durch eine inter-

Saftkanälchen. Saftlücken.

Fig. 387.

Flächenschnitt der Kornea des Ochsen. Negatives Silberbild, das Kanalsystem ist hell auf dunklem Grunde. ca. 240mal vergrößert. Technik § 236.

Hornhautzellen.

Fig. 388.

Flächenschnitt der Kornea des Kaninchens. Positives Bild des Kanalsystems, ca. 240mal vergrößert. Technik § 238.

lamelläre Kittsubstanz zusammengehalten werden. Die Lamellen sind parallel der Hornhautoberfläche gelagert und verlaufen in den Richtungen aller Meridiane. Einzelne schräg verlaufende Bündel (sogenannte Fibrae arcuatae) verbinden die einzelnen Lagen mit ihren nächstoberen bzw. nächstunteren Nachbarn; besonders ausgeprägt finden sich solche Bündel in den vorderen Schichten der Substantia propria. Zahlreiche gestreckte elastische Fasern befinden sich vorzugsweise in den tieferen Schichten der Substantia propria und bilden ein über der hinteren Basalmembran gelegenes dichtes Netz: die Lamina elastica corneae.

In die Kittsubstanz ist ein vielfach (bei manchen Tieren [z. B. beim Frosch] rechtwinklig) verzweigtes Kanalsystem eingegraben, die Saftkanälchen („Hornhautkanälchen“), welche an vielen Stellen zu breiteren ovalen Lücken, den Saftlücken („Hornhautkörperchen“) (Fig. 387), erweitert sind. Letztere liegen zwischen den Lamellen, während die Saftkanälchen außerdem noch zwischen den Bündeln verlaufen. Saftlücken und Saftkanälchen enthalten eine seröse Flüssigkeit; außerdem finden

sich daselbst auch Zellen, und zwar a) fixe Hornhautzellen; sternförmige abgeplattete, nach der einen Ansicht der einen Wand des Kanalsystems angeschmiegte, nach der anderen Ansicht Lücken und Kanäle völlig ausfüllende Fibrozyten (Fig. 388), die mit einem großen, oft sehr unregelmäßig gestalteten Kerne versehen sind, und b) Wanderzellen. Solche sind aber sehr spärlich.

4. Die hintere Basalmembran (Membrana Descemetii) ist eine glashelle, nicht elastische Haut von nur 0,006 mm Dicke. Sie ist durch ihre Verbindung mit der Ziliarmuskulatur bemerkenswert. Ihre Hinterfläche ist bei erwachsenen Menschen an der Peripherie der Hornhaut mit halbkugeligen Erhabenheiten, sogenannten Warzen, besetzt.

5. Das „Hornhautendothel" wird durch eine einschichtige Lage polygonaler, platter, mit rundlichen, bei Tieren nieren- bis hufeisenförmigen Kernen versehener Zellen hergestellt, die wie die vordere Zellschicht der Iris bindegewebigen Ursprunges sind.

Blutgefäße des Augapfels.

Die Blutgefäße des Augapfels sind in zwei scharf getrennte Gebiete gesondert, welche nur an der Sehnerveneintrittsstelle miteinander in Verbindung stehen.

I. Gebiet der Vasa ciliaria. Dasselbe ist dadurch charakterisiert, daß die Venen ganz anders verlaufen als die Arterien.

1. Von den Arterien versorgen a) die Arteriae ciliares posteriores breves den glatten Teil der Chorioidea, während b) die Arteriae ciliares posteriores longae und c) Arteriae ciliares anteriores vornehmlich für das Corpus ciliare und die Iris bestimmt sind.

a) Die etwa 20 Äste der Aa. ciliares posteriores breves durchbohren in der Umgebung des Sehnerveneintrittes die Sklera; nach Abgabe von Zweigen, welche die hintere Hälfte der Skleraoberfläche versorgen, lösen sich die Arterien in ein engmaschiges Kapillarnetz, die Lamina choriocapillaris auf. Am Optikuseintritte anastomosieren die Arterien mit Ästen der Arteria centralis retinae (c) und bilden hierdurch den Circulus arteriosus nervi optici; an der Ora serrata bestehen Anastomosen mit rücklaufenden Zweigen der A. ciliaris postica longa und der Aa. ciliares anticae (Fig. 389).

b) Die beiden Aa. ciliares posteriores longae (1) durchbohren die Sklera gleichfalls in der Nähe des Sehnerveneintrittes; die eine Arterie zieht an der nasalen, die andere an der temporalen Seite des Augapfels zwischen Chorioidea und Sklera bis zum Corpus ciliare, wo jede Arterie in zwei divergierende, längs dem Ziliarrande der Iris verlaufende Äste sich spaltet; indem diese Äste mit den Ästen der anderen langen Ziliararterie anastomosieren, wird ein Gefäßring, der Circulus iridis major (2) gebildet, aus welchem zahlreiche Zweige für den Ziliarkörper (bzw. für die Proc. ciliares) (3), sowie für die Iris (4) hervorgehen. Nahe am Pupillarrande der Iris bilden die Arterien einen unvollkommen geschlossenen Ring, den Circulus iridis minor.

c) Die Aa. cilares anteriores kommen von den die geraden Augenmuskeln versorgenden Arterien, durchbohren in der Nähe des Kornealrandes die Sklera und senken sich teils in den Circulus iridis major ein, teils versorgen sie den Ziliarmuskel, teils geben sie rücklaufende Äste zur Verbindung mit der L. choriocapillaris ab. Ehe die vorderen

Ziliararterien die Sklera durchbohren, geben sie nach hinten Zweige für die vordere Hälfte der Sklera, nach vorn Zweige zur Conjunctiva sclerae und zum Kornealrande ab. Die Kornea selbst ist gefäßlos, nur

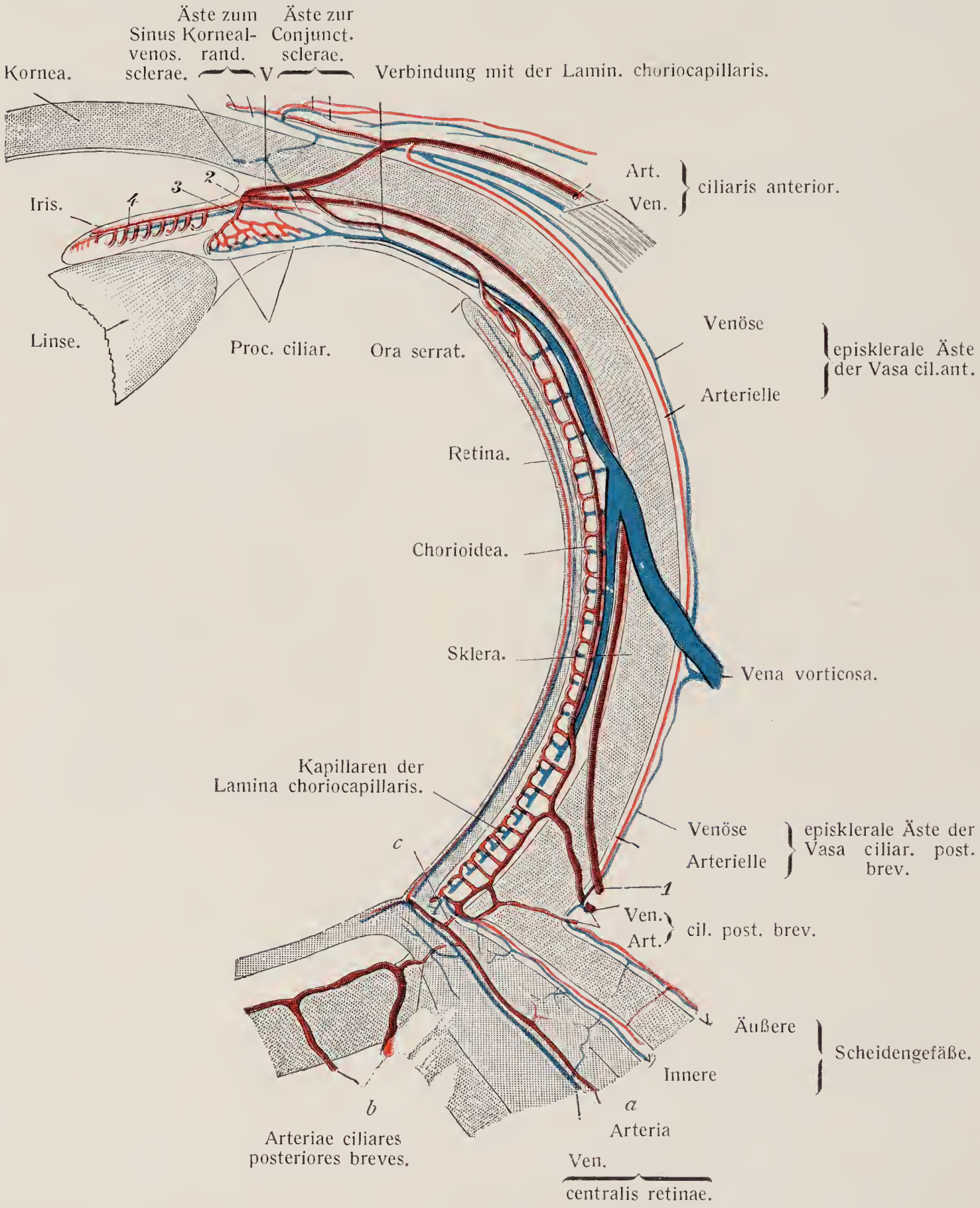

Fig. 389.

Gefäße des Auges. Schema mit Benützung der Darstellung Lebers. Tunica externa gekörnt, Tunica media weiß, Tunica interna u. N. opticus gekreuzt gekörnt. V Verbindung der A. ciliar. ant. mit dem Circulus iridis major.

am Rande besteht ein in den vorderen Lamellen der Substantia propria gelegenes Randschlingennetz.

2. Sämtliche Venen verlaufen gegen den Äquator, woselbst sie zu vier (seltener fünf oder sechs) Stämmchen, den Wirbelvenen, Venae vorticosae, zusammentreten, welche sofort die Sklera durchbohren (Fig. 389) und in eine der Venae ophthalmicae münden. Ausgenommen

von diesem Verlaufe sind kleine, den Arteriae ciliar. poster. breves und den Art. ciliares anter. parallel ziehende Venae ciliares poster. breves und Venae ciliares anteriores; letztere erhalten Zweige aus dem Ziliarmuskel, von dem episkleralen Gefäßnetze, von der Conjunctiva sclerae und von dem Randschlingennetze der Hornhaut. Die episkleralen Venen stehen am Äquator auch mit den Venae vorticosae in Verbindung. Die vorderen Ziliarvenen verbinden sich endlich mit dem Sinus venosus sclerae (Schlemm). Dieser ist ein ringförmig um die Hornhaut verlaufender Venenkranz, der, noch in der Sklera gelegen, vollkommen geschlossene Wandungen besitzt. Er nimmt kleine Venen aus dem Kapillarnetz des Ziliarmuskels auf.

II. Gebiet der Vasa centralia retinae (Fig. 389). Die A. centralis retinae tritt, 15—21 mm vom Augapfel entfernt, in die Achse des Sehnerven und verläuft daselbst bis zur Oberfläche des Sehnerveneintrittes. Hiar zerfällt sie in zwei Hauptäste, von denen der eine aufwärts, der andere abwärts gerichtet ist, und deren jeder, sich weiter verzweigend, die ganze Pars optica retinae bis zur Ora serrata versorgt. Während des Verlaufes im Sehnerven gibt die Arterie zahlreiche kleine Äste ab, welche, eingeschlossen in die Fortsetzungen der Pialscheide, zwischen den Nervenfaserbündeln verlaufen und sowohl mit kleinen, aus dem umliegenden Fettgewebe in die Optikusscheiden eingetretenen Arterien (a) als auch mit Zweigen der Aa. ciliares posteriores breves (b) anastomosieren. In der Netzhaut selbst löst sich die Arterie in Kapillaren auf, welche bis in die äußere retikuläre Schicht hineinreichen. Die Neuroepithelschicht besitzt keine selbständigen Gefäße. Die aus den Kapillaren hervorgehenden Venen laufen parallel mit den Zweigen der Arterie und sammeln sich endlich zu einer gleichfalls in der Achse des Sehnerven eingeschlossenen Vena centralis retinae.

Die Lymphbahnen des Augapfels.

Das Auge besitzt keine eigentlichen Lymphgefäße, sondern eine Reihe von untereinander zusammenhängenden Spalträumen; man kann am Auge zwei Komplexe solcher Räume unterscheiden, ein vorderes und ein hinteres Gebiet. Zum vorderen Gebiet gehören: 1. die Saftkanälchen der Kornea und Sklera (?); 2. die vordere Augenkammer, welche durch die kapillare Spalte zwischen Iris und Linse mit 3. der hinteren Augenkammer kommuniziert. Diese letztere steht in offener Verbindung mit 4. den Spatia zonularia. Diese drei letzteren Räume hängen zusammen und lassen sich durch Injektion von der vorderen Augenkammer aus füllen. Zum hinteren Gebiet gehören: der Canalis hyaloideus (S. 374), ferner der „intravaginale Lymphraum“ (d. i. der Subduralraum und der Subarachnoidealraum der Optikusscheiden), dann der enge Spalt zwischen Chorioidea und Sklera: der Perichorioidealraum, und endlich das von zartem Bindegewebe durchzogene Spatium interfasciale (Tenon), das sich auf die Duralscheide des N. opticus als supravaginaler Raum bis zum For. opticum fortsetzt. Diese Räume lassen sich vom Subarachnoidealraume des Gehirns aus füllen. Der Inhalt der Räume ist von den Gefäßen geliefertes Filtrat, welches auch den Glaskörper durchtränkt. Die Menge dieser Flüssigkeit ist im Perichorioidealraume, sowie in dem Interfaszialraume normalerweise eine

ganz minimale. Diese beiden Räume dienen zur Ermöglichung der Bewegung der Aderhaut bzw. des Augapfels und können funktionell als Gelenkräume aufgefaßt werden.

Die Nerven des Augapfels.

Die Nerven des Augapfels durchbohren im Umkreise des Sehnerveneintrittes die Sklera und verlaufen zwischen Sklera und Chorioidea nach vorn; nachdem sie mit Ganglienzellen versehene Zweige an alle Chorioidealgefäße abgegeben haben, bilden sie ein auf dem Corpus ciliare gelegenes, mit Ganglienzellen untermischtes Ringgeflecht, den Plexus gangliosus ciliaris, von welchem Äste für den Ziliarkörper, die Iris und die Hornhaut entspringen.

Die Ziliarkörpernerven enden fein zugespitzt zum Teil an den Blutgefäßen und am Ziliarmuskel, zum Teil zwischen den Muskelbündeln des Ziliarkörpers in Form verästelter Endbäumchen, die vielleicht das Muskelgefühl vermitteln, zum Teil an der skleralen Oberfläche des Ziliarkörpers in Form eines feinen Netzwerkes. Die markhaltigen Irisnerven bilden Geflechte und verlieren im Verlauf gegen den Papillarrand ihre Markscheide; von ihren Endästen tritt ein Teil zu Sphinkter und Dilatator und zur Gefäßwand, während ein anderer Teil ein dicht unter der vorderen Irisfläche gelegenes sensibles Netz bildet. Ganglienzellen fehlen der Iris des Menschen und der Säuger.

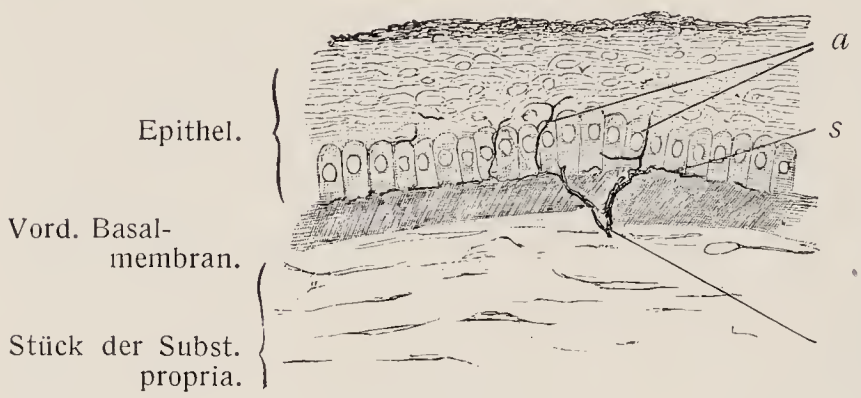

Fig. 390.

Aus einem senkrechten Schnitte durch die menschliche Kornea. 240mal vergrößert. *n* sich teilender Nerv, die vordere Basalmembran durchbohrend, *s* subepithelialer Plexus, unter den Zylinderzellen liegend, *a* zwischen den Epithelzellen aufsteigende Fasern, zum intraepithelialen Plexus gehörig. Technik § 240.

Die Hornhautnerven treten zuerst in die Sklera über und bilden hier ein ringförmig den Kornealrand umgebendes Geflecht, den Plexus annularis, aus welchem Äste für die Bindehaut und für die Kornea hervorgehen. Erstere enden beim Menschen in büscheligen Geflechten, Endnetzen und in kugeligen Endkolben (S. 189), die dicht unter dem Epithel der Bindehaut gelegen sind und auch noch in der Substantia propria cornae, 1—2 mm nach innen vom Kornealrande, gefunden werden. Letztere verlieren nach dem Eintritte in die Substantia propria corneae ihre Markscheide und durchsetzen als nackte Achsenzylinder die ganze Hornhaut. Dabei bilden sie Netze, die nach ihrer Lage als Stromaplexus in den tieferen Schichten der Hornhaut, als subbasaler Plexus unter der vorderen Basalmembran, als subepithelialer Plexus dicht unter dem Epithel beschrieben werden. Von letzterem Plexus erheben sich feinste Nervenfibrillen, die zwischen den Epithelzellen abermals ein sehr feines Geflecht, den intraepithelialen Plexus bilden, dessen Ausläufer endlich frei zwischen den Epithelzellen enden.

Die in der Sklera befindlichen Nerven bilden Geflechte an Blutgefäßen und Lymphräumen, an welch letzteren auch Endigungen in Form dichtverzweigter Gebilde vorkommen. Außerdem bestehen noch freie Nervenendigungen gleich denen in der Dura.

Die Augenlider.

Die Augenlider, Palpebrae, sind Falten der äußeren Haut, welche Muskeln, lockeres und festes Bindegewebe sowie Drüsen einschließen. Die äußere Platte des Augenlides behält den Charakter der gewöhnlichen äußeren Haut bei, die innere, dem Augapfel zugekehrte Platte

ist dagegen in erheblicher Weise modifiziert und heißt Conjunctiva palpebralis. Die äußere Haut des Augenlides überzieht noch den freien vorderen Lidrand und geht erst am hinteren Lidrande, der Lidkante, in die Conjunctiva palpebralis über. Man studiert die Zusammensetzung des Augenlides am besten an Sagittalschnitten (Fig. 391). Wir treffen, von vorn nach hinten gezählt, folgende Schichten: 1. Die äußere Haut; sie ist dünn, mit feinen Wollhaaren besetzt, deren Bälge sie einschließt; im Korium finden sich ferner kleine Knäueldrüsen sowie pigmentierte Bindesubstanzzellen, die bekanntlich an anderen Stellen des Korium selten vorkommen. Das subkutane Gewebe ist sehr locker, reich an feinen elastischen Fasern, dagegen arm an Fettzellen, die selbst vollkommen fehlen können. Gegen den Lidrand zu ist das Korium derber und mit höheren Papillen besetzt. Schräg in den vorderen Lidrand sind in 2—3 Reihen die großen Wimperhaare, die Zilien, eingepflanzt, deren Bälge bis tief in das Korium reichen. Die Zilien sind einem raschen Wechsel unterworfen, ihre Lebensdauer wird auf 100—150 Tage geschätzt; dementsprechend findet man häufig Ersatzhaare in verschiedenen Entwicklungsstadien (s. S. 348). Die Haarbälge der Zilien sind mit kleinen Talgdrüsen ausgestaltet, außerdem nehmen sie die Ausführungsgänge der Glandulae ciliares (Moll) auf, welche in ihrem feineren Baue den Knäueldrüsen gleichen und sich von diesen nur dadurch unterscheiden, daß ihr unteres Ende zu keinem so stark entwickelten Knäuel verschlungen ist.

2. Hinter dem subkutanen Gewebe liegen die transversalen Bündel des quergestreiften M. orbicularis palpebrarum; die hinter den Zilien liegende Abteilung dieses Muskels wird Musculus ciliaris Riolani genannt.

3. Hinter dem Muskel trifft man auf die Ausstrahlung der Sehne des M. levator palpebrae; ein Teil derselben verliert sich in dem dort befindlichen Bindegewebe (der sogenannten Fascia palpebralis), ein anderer Teil, welcher auch glatte Muskelfasern, den Musc. tarsalis superior (Müller) einschließt, setzt sich an den oberen Rand des Tarsus an.

4. Der Tarsus ist eine derbfaserige bindegewebige Platte, welche dem Augenlide Festigkeit und Stütze verleiht. Er liegt dicht vor der Conjunctiva palpebr., welcher er auch zugezählt wird, und nimmt die zwei unteren Drittel der Höhe des ganzen Augenlides ein. In seine Substanz sind die Meibomschen Drüsen (Tarsaldrüsen) eingebettet, langgestreckte Körper, welche aus einem weiten, vor der Lidkante sich öffnenden Ausführungsgang und rings in diesen mündenden, kurz gestielten Bläschen bestehen. Hinsichtlich des feineren Baues stimmen die Meibomschen Drüsen mit den Talgdrüsen überein. Am oberen Ende des Tarsus, zum Teil noch von dessen Substanz umschlossen, liegen verästelte tubulöse Drüsen, die im feineren Bau mit der Tränendrüse übereinstimmen und akzessorische Tränendrüsen genannt werden; sie finden sich vorzugsweise in der inneren (nasalen) Hälfte des Augenlides.

Hinter dem Tarsus liegt die eigentliche Konjunktiva, welche aus Epithel und einer Tunica propria besteht. Das Epithel ist geschichtetes Zylinderepithel, mit mehreren Lagen rundlicher Zellen in der Tiefe und einer Lage meist kurzer zylindrischer Zellen an der Oberfläche. Letztere tragen einen schmalen hyalinen Kutikularsaum. Auch Becherzellen

finden sich in wechselnder Anzahl. An dem hinteren Lidrande geht das Epithel allmählich in das geschichtete Pflasterepithel der C. bulbi über; die Grenze beider Epithelarten ist variabel. Der untere Teil der Con-

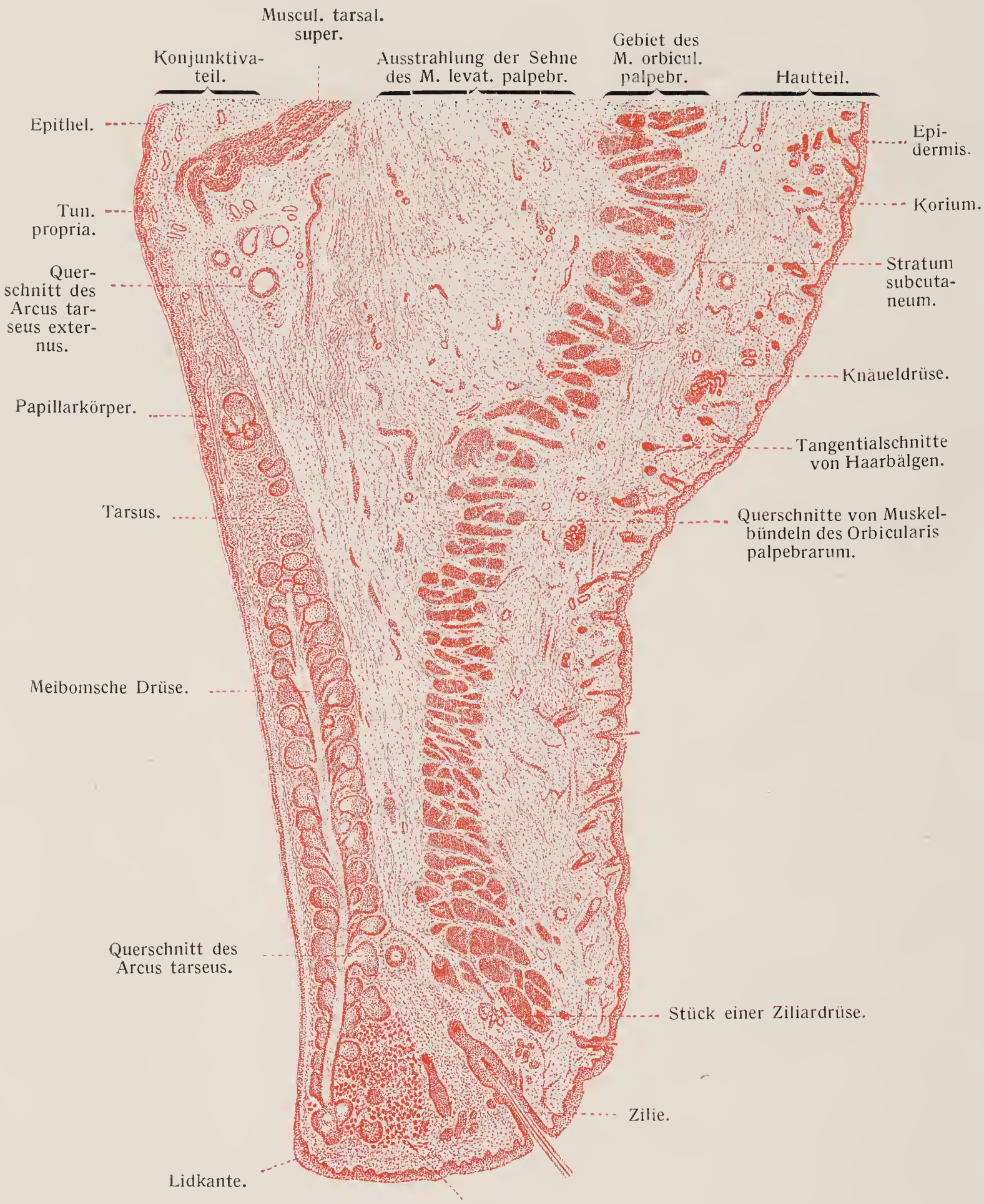

Fig. 391.

Sagittaler Durchschnitt des oberen Augenlides eines halbjährigen Kindes. Die Mündung der Tarsaldrüse ist nicht vom Schnitt getroffen. 15mal vergrößert. Technik § 158.

junctiva palpebralis ist glatt. Im oberen Teile dagegen bildet das Epithel unregelmäßig buchtige Einsenkungen, die „Konjunktiva-buchten“, die, individuell sehr verschieden entwickelt, in höheren Graden der Ausbildung auf Durchschnitten das Bild von Drüsen gewähren

können. Die Tunica propria conjunctivae besteht aus Bindegewebe, aus weißen Blutzellen und Plasmazellen in verschiedener Menge. Bei Tieren, besonders bei Wiederkäuern, bilden die ersteren wahre Lymphknötchen, von deren Kuppe aus Lymphozyten durch das Epithel auf die Oberfläche wandern; auch beim Menschen ist die Durchwanderung von Lymphozyten, jedoch nur in geringerem Grade, nachweisbar. Im Gebiete der Konjunktivabuchten wird die Tunica propria durch die oben erwähnten Epitheleinsenkungen in papillenähnliche Bildungen abgeteilt, daher auch der Name „Papillarkörper".

Die Conjunctiva palpebralis springt eben (am unteren Augenlide unten) auf den Augapfel über, dessen Vorderfläche sie überzieht. An der Umschlagstelle, dem Fornix conjunctivae, findet sich unter der Tunica propria ein aus Bindegewebsbündeln bestehendes lockeres subkonjunktivales Gewebe, dessen Vorhandensein die Verschieblichkeit der Konjunktiva erklärt. Das Epithel ist dasselbe wie am Lidteile der Konjunktiva; die Tunica propria ist ärmer an weißen Blutzellen, enthält jedoch auch beim Menschen normalerweise kleine Knötchen in verschiedener Anzahl (bis zu 20) und einzelne Schleimdrüsen. Die Conjunctiva sclerae ändert sich insofern, als ihr Epithel in einiger Entfernung vom Hornhautrande geschichtetes Pflasterepithel wird, das sich in jenes der Kornea fortsetzt (s. auch Fig. 381), und ihre Tunica propria reichlich elastische Fasern enthält; am Kornealrande ist die Tunica propria conjunctivae mit wohlausgebildeten Papillen versehen.

Die Conjunctiva sclerae ist nur beim Europäer pigmentlos, bei anderen Rassen und bei (allen?) Säugetieren enthält sie Pigment, das in den tiefsten Lagen des Epithels (am dichtesten am Kornealrande) gelagert ist.

Das rudimentäre dritte Augenlid (Plica semilunaris) besteht aus Bindegewebe und einem geschichteten Pflaster- oder auch einem Übergangsepithel. Die Caruncula lacrimalis, ursprünglich ein Teil des unteren Augenlides, gleicht im feineren Baue der äußeren Haut (nur das Stratum corneum fehlt) und enthält feine Haare, Talg-, akzessorische Tränendrüsen und in der Mitte kleine Knäueldrüsen.

Die Blutgefäße der Augenlider gehen von Stämmchen aus, welche, vom äußeren und inneren Augenwinkel aus herantretend, einen Bogen am Lidrande, Arcus tarseus (Fig. 391), und einen zweiten Bogen am oberen Ende des Tarsus, den Arcus tarseus externus bilden. Sie verbreiten sich im Hautteile, umspinnen die Tarsaldrüsen, durchsetzen den Tarsus, um ein unter dem Konjunktivalepithel liegendes dichtes Kapillarnetz zu speisen; sie versorgen ferner den Fornix conjunctivae, die Conjunctiva bulbi und anastomosieren mit den Arteriae ciliares anteriores.

Die Lymphgefäße bilden in der Conjunctiva tarsi ein sehr dichtes, an der Vorderseite des Tarsus dagegen ein sehr dünnes „prätarsales" Netz. Dazu gesellt sich ein drittes, in der Haut und im subkutanen Gewebe reichlich entwickeltes Netz; alle drei Netze stehen miteinander in Verbindung. Die Lymphgefäße der Conjunctiva bulbi enden nach den Angaben der einen Autoren am Hornhautrande geschlossen, nach anderen Angaben reichen sie mit feinen Ausläufern in das Gewebe der Hornhaut und stehen durch diese mit dem Saftkanalsystem in Zusammenhang.

Die Nerven bilden sowohl im Tarsus wie auch in der Conjunctiva palpebralis ein sehr dichtes Geflecht, welches durch eine eigentümliche

knäuelförmige, verschlungene Anordnung seiner Fasern ausgezeichnet ist. Ein Teil des Tarsusgeflechtes umspinnt die Meibomschen Drüsen und besteht hier aus vielen marklosen und wenigen markhaltigen Nervenfasern, ein anderer Teil endet in der Wandung der Blutgefäße. Von dem „Konjunktivalgeflecht“ entspringen markhaltige Nervenfasern, die, schräg gegen Lidrand und Conjunctiva palpebralis verlaufend, ihre Markscheide verlieren und zum Teil direkt in das Epithel eindringen, um hier frei verästelt zu enden, zum Teil aber in dicht unter dem Epithel gelegenen Endkolben (S. 189), Büscheln und Netzen aufhören. Derartige Endkolben finden sich in großer Anzahl nicht nur am Lidrande (in dessen Papillen) und in der Conjunctiva palpebralis, sondern auch in der Conjunctiva bulbi und im Hornhautrande (s. auch S. 380).

Das Tränenorgan.

Die Tränendrüse ist eine mit mehreren Ausführungsgängen versehene zusammengesetzte tubulöse Drüse. Die Ausführungsgänge sind

Fig. 392.
Aus einem Schnitte durch die Tränendrüse des Menschen. 500mal vergrößert. Technik § 243.

mit einem zweireihigen zylindrischen Epithel ausgekleidet und gehen allmählich in lange, enge, mit niedrigem Epithel ausgekleidete Gänge über. Diese endlich setzen sich in Tubuli fort, deren Enden vielfach mit mehreren verzweigten Endstücken (Fig. 392) versehen sind. Sie sind von den Drüsenzellen ausgekleidet und von einer Membrana propria umhüllt. Die Drüsenzellen sind in sekretgefülltem Zustande hoch, sekretleer dagegen bedeutend niedriger. Die Sekretsammelstelle liegt in der Lumenhälfte der Zelle. Zwischenzellige Sekretkanälchen sowie Sekretgranula sind nachgewiesen. Sehr oft lassen sich Fettropfen in den Drüsenzellen nachweisen (Fig. 392). Zwischen den Drüsenzellen und der Membrana propria liegen einzelne platte Zellen, Fortsetzungen der tiefen Schicht des Epithels der Ausführungsgänge.

Blutgefäße und Nerven verhalten sich wie an den Mundhöhlendrüsen, doch sollen die letzten Nervenenden ein intraepitheliales Netz bilden.

Die Wandung der Tränenkanälchen besteht aus geschichtetem Pflasterepithel, aus einer Tunica propria, die reich an elastischen Fasern und unter dem Epithel auch reich an zelligen Elementen ist, und aus longitudinal verlaufenden quergestreiften Muskelfasern, die lumenerweiternd wirken.

Tränensack und Tränennasengang bestehen aus einem zweireihigen Zylinderepithel, einer Tunica propria, welche vorzugsweise adenoiden Charakters ist und von dem darunter befindlichen Periost durch ein dichtes Geflecht von Venen getrennt wird. Im Tränensack finden sich kleine verästelte tubulöse Drüsen.

XI. Das Gehörorgan.

Der empfindende Abschnitt dieses Sinnesorganes umfaßt zwei genetisch und morphologisch zusammenhängende, funktionell aber zu trennende Teile: das eigentliche Gehörorgan und den Bogengangapparat, in dem Empfindungen der Lageveränderungen des Körpers zustande kommen. Mit diesen beiden als 1. inneres Ohr zusammenfassenden, allseitig von Knochen umgebenen Sinnesorganen sind funktionell verbunden wichtige Hilfseinrichtungen, die wir 2. als Mittelohr (mit Tuba auditiva) und 3. als äußeres Ohr bezeichnen. Das Mittelohr ist genetisch von der 1. Schlundtasche abzuleiten, das äußere Ohr ist (einschließlich des äußeren Gehörganges) ein Teil der Oberhaut.

Inneres Ohr.

Vom Felsenbein umschlossen, besteht das innere Ohr aus einem allseitig von Epithel ausgekleideten Hohlraumsystem, das mit Endolymphe gefüllt ist und von Perilymphe umspült wird. Das Epithel schnürt sich ungefähr gleichzeitig mit der ersten Bildung der Augenlinse von der Oberhaut ab, bildet dann ein allseitig geschlossenes, die Endolymphe enthaltendes Säckchen (Ohrblase). Sehr früh kann man an ihm die beiden Hauptabteilungen unterscheiden: den Utriculus, aus dem der Bogengangsapparat, den Sacculus, aus dem die Schnecke gebildet wird. An der Vereinigungsstelle beider steht der Ductus endolymphaticus mit dem Epithelorgan in Verbindung (Näheres s. d. Lehrbücher der Entwicklungsgeschichte).

Auch im fertig gebildeten Organ sind die beiden Abteilungen des Innenohres durch zwei, im knöchernen Vorhof (Vestibulum) gelegene häutige Säckchen verbunden, die durch einen feinen Gang, den Ductus utriculo-saccularis (Fig. 403, $_2$), miteinander kommunizieren.

Vom Duct. utriculo-saccularis erstreckt sich als dünner „Duct. endolymphaticus“ eine durch den Aquaeductus vestibuli verlaufende Fortsetzung bis zu dem kolbig endenden „Saccus endolymphaticus“, der an der hinteren Fläche der Pars petrosa gelegen ist.

Das eine Säckchen, der Utriculus, steht mit häutigen Röhrchen, den Bogengängen (Ductus semicirculares), in Verbindung, deren jeder an der Einmündungsstelle in das Säckchen je eine Erweiterung, die Ampulle, besitzt. Das andere Säckchen, der Sacculus, hängt

durch den Ductus reuniens (Fig. 403, $_1$) mit einem langen, spiralig aufgewickelten häutigen Schlauche, der Schnecke (Ductus cochlearis), dem eigentlichen Gehörorgan, zusammen.

Säckchen, Bogengänge und Schnecke liegen als häutiges Labyrinth im knöchernen Labyrinth eingeschlossen. Perilymphräume erstrecken sich von der Innenoberfläche der Knochenhohlräume bis nahe an die epitheliale Wand des Labyrinths.

An allen Teilen des Innenohres unterscheiden wir indifferente und spezifische Abschnitte. Die letzteren stehen mit den Endigungen des N. acusticus in Verbindung und sind durch ihr Epithel am besten zu charakterisieren. Maculae und Cristae acusticae stehen mit den Fasern des N. vestibularis, das Organon Corti mit denjenigen des N. cochlearis in Verbindung.

Sacculus, Utriculus, Bogengänge.

Die indifferenten Teile dieser Abschnitte besitzen ein flaches, in polygonale Zellen geteiltes Epithel, das einer dünnen Basalmembran aufsitzt. Die Beziehung zu der Knochenwand stellt ein an elastischen Fasern reiches, einzelne Pigmentzellen enthaltendes Bindegewebe dar, das um das Epithel herum zu einer kompakteren Lage verdichtet, im übrigen strangweise angeordnet ist, so daß die von der Perilymphe ausgefüllten Hohlräume ausgespart werden. Auf den Bindegewebssträngen sitzen flache Zellen, die einen Abschluß gegen die Perilymphräume bilden. Durch diesen Bindegewebsapparat ist das Epithelorgan in eine bestimmte Schwebelage innerhalb des Knochens gebracht, ähnlich wie das Gehirn innerhalb der Schädelhöhle durch das System der Hirnhüllen.

Fig. 393.
Otolithen aus dem Sacculus eines neugeborenen Kindes. 560mal vergrößert. Technik § 245.

Die spezifischen Epithelabschnitte, Maculae und Cristae acusticae, sind durch dickere Bindegewebslagen ausgezeichnet, die mit dem derben Bindegewebe der zu diesen Orten ziehenden Nervenbündel verbunden sind. Das Epithel wird schon im Umkreis der Nervenendstätten zu einem Kutikularsaum tragenden Zylinderepithel, und dieses geht in das Neuroepithel der Makula selbst über.

Das Neuroepithel ist gleichfalls einschichtig und besteht aus zwei Arten von Zellen: 1. Aus den Fadenzellen, das sind lange, die ganze Höhe des Epithels einnehmende Zellen, die sowohl am oberen wie am unteren Ende etwas verbreitert sind und einen ovalen Kern enthalten; sie gelten als Stützzellen. 2. Aus den Haarzellen, das sind zylindrische, nur die obere Hälfte des Epithels einnehmende Zellen, welche in ihrem unteren, abgerundeten Abschnitte einen großen, kugeligen Kern enthalten und auf ihrer Oberfläche ein zu einem „Hörhaar“ verklebtes Bündel langer feiner Fäden tragen. Die Haarzellen sind die Endapparate des Hörnerven, mit ihnen stehen die Nervenfasern in Verbindung, und zwar in der Weise, daß die markhaltigen Äste des Ramus vestibularis nervi acustici beim Eintritt in das Epithel ihre Markscheide verlieren, sich teilen und als nackte Achsenzylinder bis zu den Basen der Haarzellen aufsteigen; dort teilt sich jede Faser in drei bis vier variköse Äste, die nun weiterhin horizontal, parallel der Epitheloberfläche unter

mehreren Haarzellen verlaufen und schließlich aufbiegend, im Kontakt mit der Seitenfläche einer Haarzelle, zugespitzt frei enden. Während des horizontalen Verlaufes entspringen einzelne aufsteigende Zweige, die in gleicher Weise an die Haarzellen angeschmiegt enden. Diese Enden erreichen die Epitheloberfläche nicht.

Die horizontalen Nervenäste bilden ineinandergreifend ein schmales, aber dichtes Gittergeflecht, das auch bei Anwendung anderer als der Golgischen Methoden als eine besondere, aus stark lichtbrechenden Körnchen bestehende Lage erscheint. Die Körnchen sind die optischen Querschnitte und die Varikositäten der horizontalen Fasern. Nach neueren Untersuchungen endigen die Nerven nicht an, sondern in den Haarzellen.

In den Cristae acusticae kommen grobe Nervenfasern vor, die sich teilend und verbreiternd bis zu 5 Haarzellen kelchartig umfassen.

Die freie Oberfläche des Neuroepithels ist von einer Fortsetzung des Kutikularsaumes, einer „Limitans“, überzogen, welche von den Hörhaaren durchbrochen wird. Die beiden Maculae acusticae sind von einer weichen Substanz (einer Kutikula?) bedeckt, welche zahllose 1—15 μ große, prismatische Kristalle von kohlensaurem Kalk, die Otolithen[1]), einschließt (Fig. 393); sie bilden zusammen die „Otoconia“[2]), den Gehörsand. Auf den Cristae acusticae findet sich die sogenannte Kupula, eine an frischen Präparaten unsichtbare Gallerte, die durch die Anwendung fixierender Flüssigkeiten gerinnt und dadurch sichtbar wird. Sowohl die Otolithenmembran der Maculae wie die Cupula der Cristae sind von feinen Kanälen durchzogen, in denen die langen Fortsätze der Haarzellen stecken. Dadurch wird jede Bewegung in der Gallerte eine Lageverschiebung der Haarzellenfortsätze hervorrufen.

Säckchen und Bogengänge sind durch bindegewebige Stränge (Ligamenta sacculorum et ductuum) an die mit einem dünnen Periost und platten Bindegewebszellen ausgekleidete Innenfläche des knöchernen Labyrinthes befestigt.

Schnecke.

Auch die häutige Schnecke, der Ductus cochlearis, füllt nicht den ganzen Binnenraum der knöchernen Schnecke aus. Sie liegt mit der einen Wand der äußeren knöchernen Schneckenwand (Fig. 394) an; die obere (vestibulare) Wand, Membrana vestibularis (Reissner), grenzt gegen die Scala vestibuli, die untere (tympanale), Lamina spiralis membranacea, gegen die Scala tympani. Der Winkel, in welchem vestibulare und tympanale Wand zusammenstoßen, liegt auf dem freien Ende der Lamina spiralis ossea auf. Dort sind das Periost und das Bindegewebe des Ductus cochlearis besonders stark entwickelt und stellen einen Wulst, Limbus spiralis, dar, welcher breit auf der Lamina spiralis ossea aufsitzt und mit einem aufwärts sich zuschärfenden Rande endet. Dieser Rand wird Labium vestibulare, der freie Rand der Lam. spiral. ossea Labium tympanicum[3]) genannt; zwischen beiden verläuft der Sulcus spiralis internus (Fig. 400). Die inneren

1) Von ous, otos (griech.), Ohr und lithos (griech.), Stein; Hörsteine; besser würden sie als Statolithen bezeichnet, weil sie mit der Hörempfindung nichts zu tun haben, wohl aber für den Gleichgewichtssinn sehr wichtig sind.

2) Von konis (griech.), Staub: Gehörstaub.

3) Diese Namen stammen noch aus der Zeit, in welcher man den Limbus spiralis zur Lamina spiralis ossea rechnete.

Flächen des Ductus cochlearis sind von einem an den einzelnen Orten sehr verschieden beschaffenen Epithel überzogen, die der Scala vestibuli bzw. tympani zugekehrten äußeren Flächen werden von einer feinen Fortsetzung des Periostes, welches die beiden Scalae auskleidet, bedeckt. An der äußeren Schneckenwand verdickt sich das Periost zu einem mächtigen, auf dem Querschnitte halbmondförmigen Streifen, dem Ligamentum spirale, das sowohl über wie unter die Ansatzfläche des Ductus cochlearis hinausreicht (Fig. 395).

Nach dieser allgemeinen Übersicht muß der feinere Bau der drei Wände der häutigen Schnecke erörtert werden. Zwei derselben, die

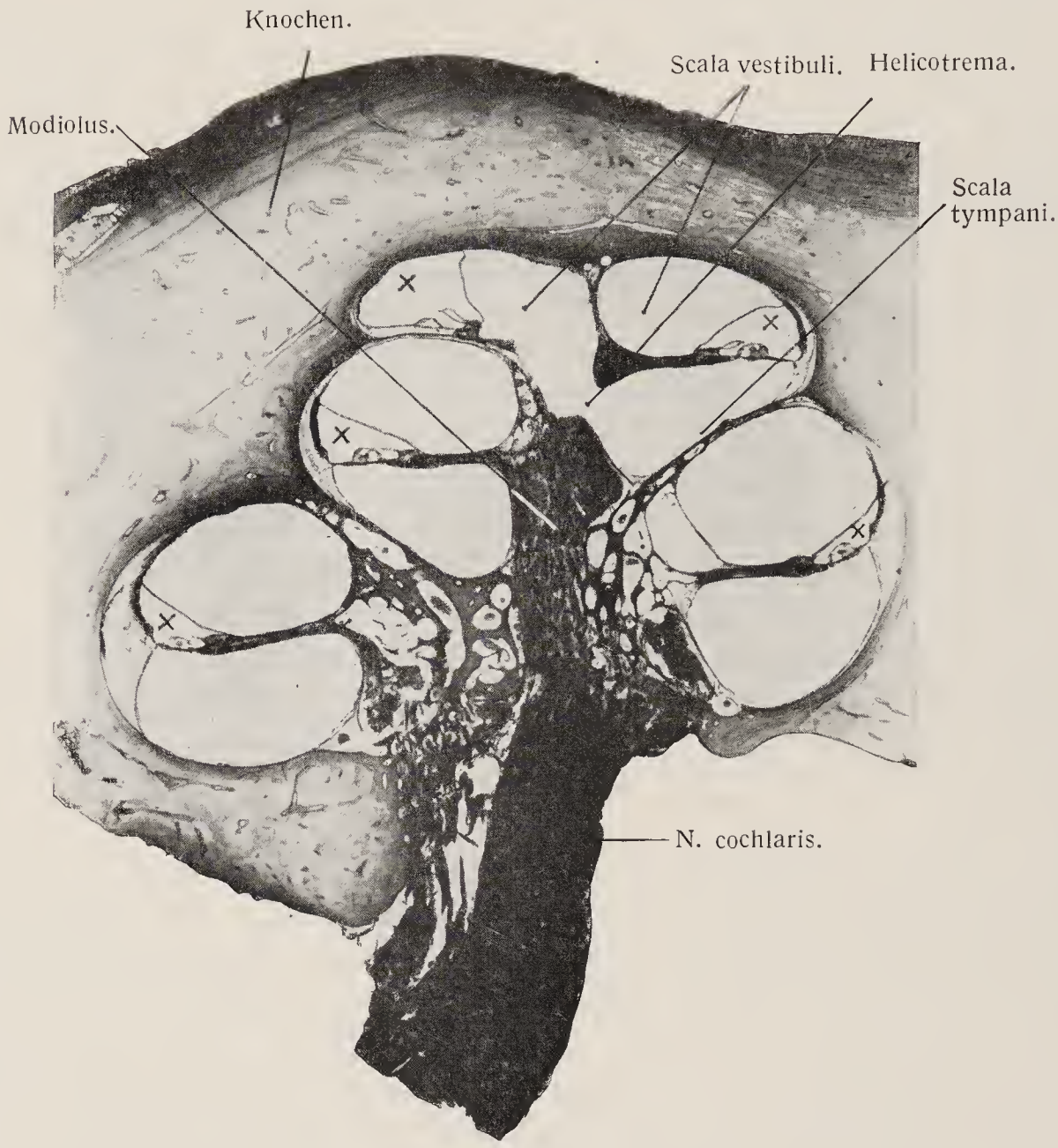

Fig. 394.

Schnecke des Menschen. Präparat von Graf v. Spee-Kiel. Mikrophoto 12mal vergrößert.

äußere und die vestibulare Wand, sind verhältnismäßig einfach gebaut, die dritte, tympanale Wand dagegen zeigt einen äußerst komplizierten Bau.

a) Äußere Wand und Ligamentum spirale bestehen zusammen aus Epithel und Bindegewebe. Letzteres ist zunächst dem Knochen derbfaserig (Periost) und geht dann in lockeres Bindegewebe über, welches die Hauptmasse des Ligamentum spirale ausmacht. Das Epithel besteht aus einer Lage kubischer Zellen. Ein dichtes Netz von Blutgefäßen, die Stria vascularis, nimmt drei Viertel der Höhe der äußeren Schneckenwand ein und begrenzt sich nach abwärts durch einen beim Menschen nur in der unteren Schneckenwindung stärker gegen das

Schneckenlumen ragenden Vorsprung, die Prominentia spiralis Die Kapillaren der Stria vascularis liegen dicht unter und in dem dort zum Teil geschichteten pigmentierten Epithel (Fig. 400). Das Epithel enthält Zellen, die mit langen Fortsätzen in das Bindegewebe eingreifen. Die Stria vascularis muß als Stoffwechselort für die Endolymphe betrachtet werden.

b) Die vestibulare Wand (Membrana vestibularis) (Fig. 395) besteht aus einer Fortsetzung des Periostes der Scala vestibuli, d. i. aus platten Zellen und einem feinfaserigen Bindegewebe, welches auf



Fig. 395.

Spitzenwindung mit Helicotrema aus dem Präparat Fig. 394. 29mal vergrößert.

der dem Duktus zugekehrten Seite mit einer einfachen Lage polygonaler Epithelzellen bekleidet ist.

An der tympanalen Wand ist die Sinnesnervenendstelle, das Organon Corti (Papilla basilaris) untergebracht. An ihm sind die Hilfseinrichtungen von den eigentlichen Sinneszellen und ihrem nervösen Apparat klar zu unterscheiden.

Das ganze Organ sitzt der Membrana basilaris auf, die sich vom Labium tympanicum als Fortsetzung des Limbus spiralis osseus bis zum Ligamentum spirale erstreckt. Betrachtet man Teile dieser Membran von der Fläche, so erkennt man in ihr enthaltene starre Fasern, die radiär vom Modiolus nach der Außenwand verlaufen und vom Fuß der äußeren Pfeiler (s. unten) bis gegen das Ligamentum spirale dicker wurden. Schräge Flachschnitte durch die Membran (Fig. 396)

enthalten solche Fasern in längerem oder kürzerem Verlauf. Die Fasern sind in der Basalwindung der Schnecke am kürzesten (etwa 100 μ), in der Spitzenwindung am längsten (etwa 500 μ). Zwischen den Fasern finden sich vereinzelt Zellkerne, die zum Bindegewebssystem gehören.

In den Theorien über den Mechanismus der Hörempfindung spielen die Fasern der Basilarmembran eine große Rolle. Die sogenannte Resonatorentheorie (Helm-

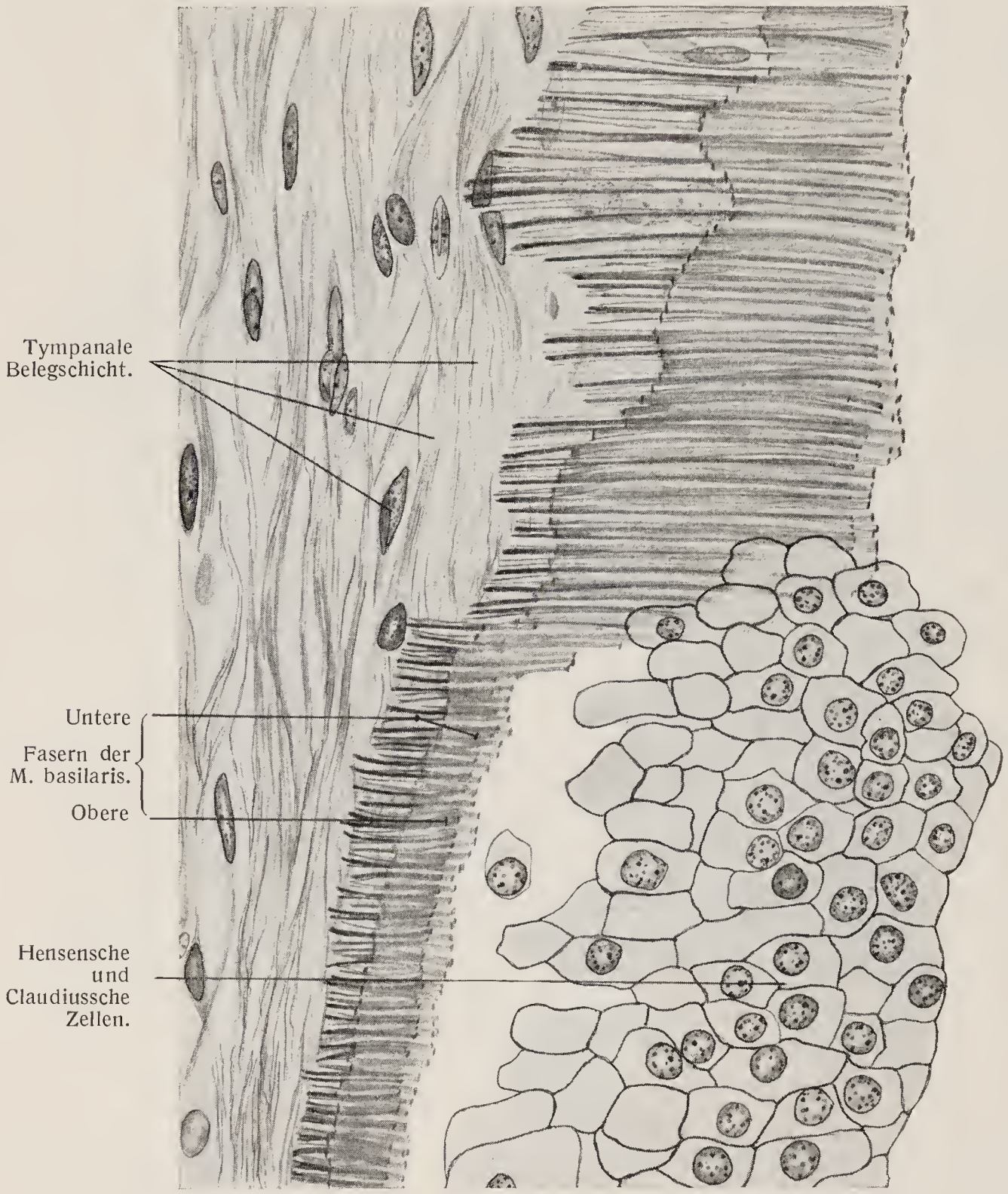

Fig. 396.

Flachschnitt durch einen Teil der Lamina spiralis membranacea aus der Schnecke vom Menschen. (Präparat von Graf von Spee.) 600mal vergrößert. Technik § 244. Links oben ist die tympanale Belegschichte, rechts unten sind Teile des Epithels vom D. cochlearis mit getroffen.

holtz) stellt sich vor, daß für jeden Ton eine solche Faser anspricht, man nannte diese Fasern deshalb auch Gehörsaiten. Nach neueren Vorstellungen gerät aber die ganze Membran unter dem Einfluß von Schwingungen in Bewegung (Ewald), die für die einzelnen Töne verschieden ausfällt.

Der Basilarmembran angelagert ist nach der Scala tympani zu die sogenannte tympanale Belegschicht, ein feinfaseriges Bindegewebe, das spindelförmige Bindegewebszellen enthält. Fasern

und Zellen sind quer zu den starren Fasern der Basalmembran angeordnet (Fig. 396).

Das Epithel des D. chochlearis sitzt der Basalmembran auf. In ihm fällt die besondere Ausgestaltung der Stützelemente auf (Fig. 397). In den eigenartig geformten Stützzellen sind gröbere und feinere Fasern ausgebildet, die man mit den auch in anderen Epithelien (s. S. 23) vorkommenden Epithelfasern vergleichen kann. Die Stützfasern im Cortischen Organ überwölben und stützen einen Kanal, in dessen Decke, die Membrana reticularis, die Sinneszellen eingelassen sind. Der kräftigste Teil des Tragbogens liegt nach innen und wird von den sogenannten Pfeilerzellen gebildet. Dies sind eigentümlich geformte, größtenteils starre Gebilde, die in zwei Reihen in der ganzen Länge des Ductus cochlearis stehen. Die innere Reihe bilden die Innenpfeiler, die äußere die Außenpfeiler (Fig. 397). Indem beide schräg gegeneinander geneigt sind, bilden sie einen Bogen, den Arcus spiralis, welcher einen mit der Basis gegen die Membrana basilaris gerichteten dreiseitigen Raum, den Tunnel, überbrückt. Der Tunnel ist nichts anderes als ein sehr großer Interzellularraum, der mit einer weichen Masse, Interzellularsubstanz, erfüllt ist.

Hinsichtlich des feineren Baues der Pfeilerzellen ist folgendes zu beobachten: Die inneren Pfeilerzellen sind starre Bänder, an denen wir einen dreiseitig verbreiterten Fuß, einen schmalen Körper und einen auswärts konkaven Kopf unterscheiden. Der Kopf trägt eine schmale „Kopfplatte“ (Fig. 397). Körper und Fuß der Zelle sind von wenig Zytoplasma umgeben, das nach außen vom Fuße in der Umgebung des Kernes in etwas größerer Menge vorhanden ist. Die äußeren Pfeilerzellen zeigen dasselbe Detail, nur ist der kernhaltige Teil einwärts vom Fuße gelegen; der rundliche Gelenkkopf ruht in dem konkaven Ausschnitte des Innenpfeilers, die (breitere) Kopfplatte wird von der Kopfplatte des Innenpfeilers größtenteils bedeckt. Der in den Köpfen der beiden Pfeilerzellen, sowie der in den Füßen der äußeren Pfeilerzellen befindliche kernähnliche Einschluß hat nichts mit einem Kern zu tun, sondern ist wahrscheinlich hornartiger Natur.

Die Kopfplatten der Innenpfeilerzellen setzen sich durch die sogenannten Innenschnäbel (Fig. 397) nach innen zu, durch die Außenruder nach außen zu fort. Die hier von starren Leisten umrahmten Öffnungen werden durch die Oberflächen der Haarzellen (s. unten) ausgefüllt. Von den Außenrudern aus setzt sich der Tragbogen in Form eines Netzwerkes als Membrana reticularis in seitlicher Richtung fort. Die Oberfläche der Membrana reticularis enthält 3, in der Mittel- und Spitzenwindung der Schnecke 4 Reihen von Öffnungen für die Haarzellen. Die dazwischen liegenden Teile werden von den Oberflächen der seitlich an die Pfeilerzellen anschließenden Stützzellen eingenommen. Diese sogenannten Deiterschen Zellen (Fig. 397, 399, 400) stehen in drei Reihen angeordnet und besitzen eine einfache Basis, nach der Oberfläche zu je zwei mit Stützfasern versehene Fortsätze. Der längere als Phalangenfortsatz bezeichnete erreicht die Membrana reticularis, wo sich der Stützfaden in ein Büschel von trichterartig angeordneten Fibrillen (Fig. 397, 398) auseinanderlegt. Die Fibrillen gehen in die verstärkten Reifen der Membrana reticularis über und stützen somit den Tragbogen.

Als äußerer Teil des Tragbogens selbst muß der Phalangenfortsatz der 3. Reihe der Deiterschen Zellen betrachtet werden, während die Phalangenfortsätze der 1. und 2. Reihe der Deiterschen Zellen ebenso wie der Außenpfeiler den Tragbogen von der Basis her stützen.

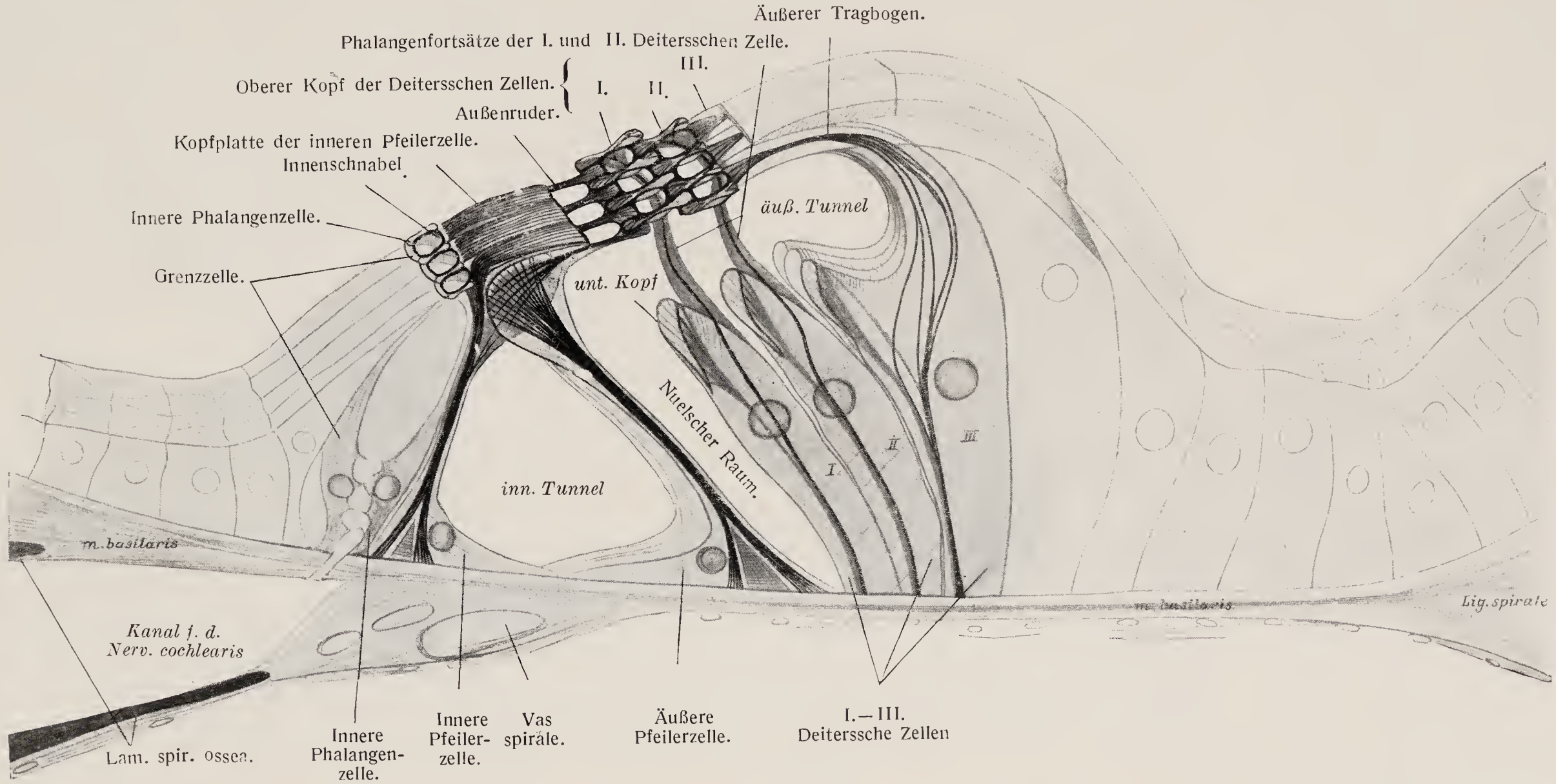

Fig. 397.

Schema des Stützapparates im Cortischen Organ (aus Held, in Handbuch der norm. u. pathol. Physiol. 1926).

Jede Deitersche Zelle hat außer dem Phalangenfortsatz noch den unteren Kopf, der ebenfalls trichterartig angeordnete Stützfibrillen enthält und mit diesen das basale Ende der Haarzellen umfaßt.

Zwischen den Pfeilerzellen und den Deiterschen Zellen klaffen weitere Interzellularspalten, von denen der zwischen Innen- und Außenpfeiler liegende innere Tunnel durch seine dreiseitige Begrenzung besonders auffällt; außen vom Außenpfeiler liegt der Nuelsche Raum, der seinerseits wieder mit dem von den Deiterschen Zellen durchsetzten äußeren Tunnel zusammenhängt.

Nach dem Ligamentum spirale hin vermindert sich die Höhe der hier indifferent werdenden Epithelzellen, die man Hensensche Zellen und Claudiussche Zellen nennt.

In dem soeben geschilderten Aufbau der Stützzellen sind nun

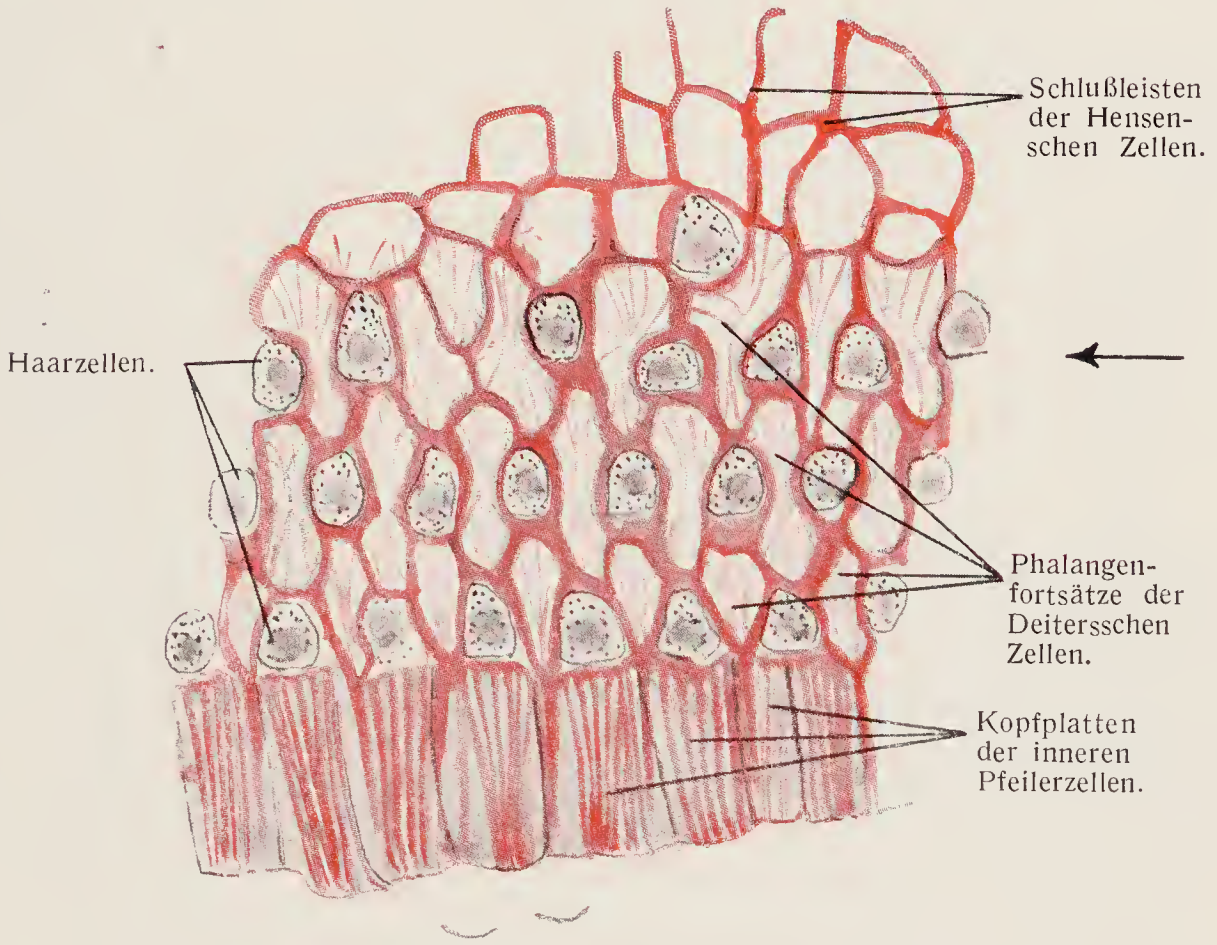

Fig. 398.

Flachschnitt durch die Membrana reticularis. Der Pfeil deutet die Verlaufsrichtung des D. cochlearis an. Zeichnung von Graf von Spee. Technik § 244.

die Haarzellen derart eingeordnet, daß sie mit ihrem freien Zellende in den Maschen der M. reticularis darin sitzen. Eine Längsreihe von Haarzellen (innere Haarzellen) liegt nach innen von den Pfeilerzellen, 3 Reihen (äußere Haarzellen) liegen nach außen von den Pfeilerzellen. In der Mittel- und Spitzenwindung gibt es 4 Reihen äußerer Haarzellen. Jede Haarzelle ist etwa halb so lang wie die Epithelhöhe und reicht deshalb nicht bis zur Epithelbasis; vielmehr wird sie von dem oben erwähnten „unteren Kopf“ der Deiterschen Zellen und ähnlicher nach innen vom Innenpfeiler angeordneter „Grenzzellen“ getragen (Fig. 397, 399). Die Haarzellen haben einen kugligen Zellkern und besitzen am freien Ende eine Anzahl kurzer starrer Borsten.

Mit dem aus Haar- und Stützzellen gebildeten Wulst der Papilla basilaris steht die Membrana tectoria in Verbindung. Sie entspringt

von der Oberfläche des Labium vestibulare, überbrückt den Sulcus spiralis und lagert den Borsten der Haarzellen auf. Die Membrana tectoria ist als eine zu den Epithelzellen des Labium vestibulare zugehörige Kutikula zu betrachten. Sie enthält ein Netzwerk von äußerst feinen Fäden (Fig. 400, 401) und ist gegen die Wirkung der Fixiermittel außerordentlich empfindlich. Bei schrumpfender Wirkung der Fixiermittel wird sie sehr oft von den Haarzellen losgerissen und steht dann frei in der Endolymphe des D. cochlearis.

Das Labium vestibulare ist sehr eigenartig gebaut. Das Bindegewebe bildet faserreiche radiär eingestellte Leisten (Huschkesche

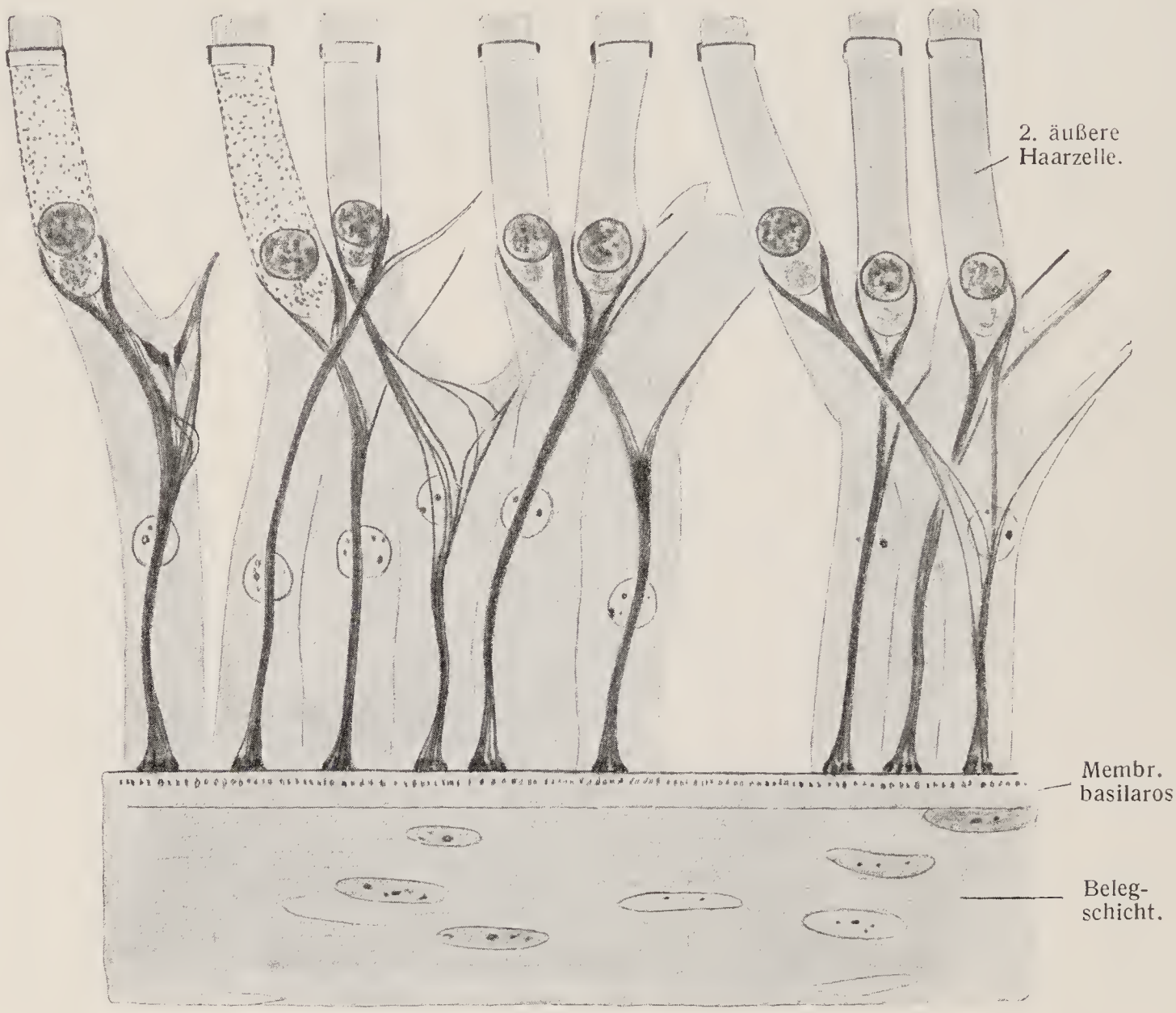

Fig. 399.

Beziehungen der Deiterschen Zellen zu den äußeren Haarzellen. Durchschnitt der Pap. basilaris in der Richtung des Verlaufes des D. cochlearis. (Aus Held, im Handbuch d. norm. u. pathol. Physiologie.)

Gehörzähne, s. Fig. 401), zwischen denen die kernhaltigen Teile der Epithelzellen in radiären Reihen angeordnet sind. Die freie Oberfläche der „Gehörzähne“ ist nur von sehr dünnen Fortsätzen der Epithelzellen bedeckt. Mit diesen Epithelzellen steht die M. tectoria in Verbindung.

Ob die Unterfläche der M. tectoria mit den Härchen der Haarzellen unmittelbar verwachsen ist, oder ob die Membran nur über den Haarzellen schwebt, ist noch nicht sicher entschieden. Jedenfalls muß der M. tectoria ein wichtiger Einfluß auf den Ablauf des Empfindungsvorganges zuerkannt werden.

Der Ramus cochlearis des Nervus acusticus dringt bekanntlich in die Achse der Schnecke ein und gibt in spiralig fortlaufender Linie Äste ab, welche gegen die Wurzel der Lamina spiralis ossea ziehen; hier geht jede markhaltige Nervenfaser unter Verlust ihres Markes in eine Nervenzelle über, die wie diejenigen der Spinalganglien eine bindegewebige Hülle und gliöse Kapselzellen besitzt; die Summe dieser Nervenzellen bildet ein die ganze Peripherie der Schneckenachse umfassendes Ganglion spirale (Fig. 394); vom entgegengesetzten Pole jeder Zelle entspringt eine zweite Nervenfaser, die bald markhaltig wird und sich mit Nachbarfasern zu einem in die Lamina spiralis ossea eingeschlossenen weitmaschigen Plexus vereint; derselbe reicht bis gegen das Labium tympanicum, wo die Fasern unter Verlust ihrer Mark-

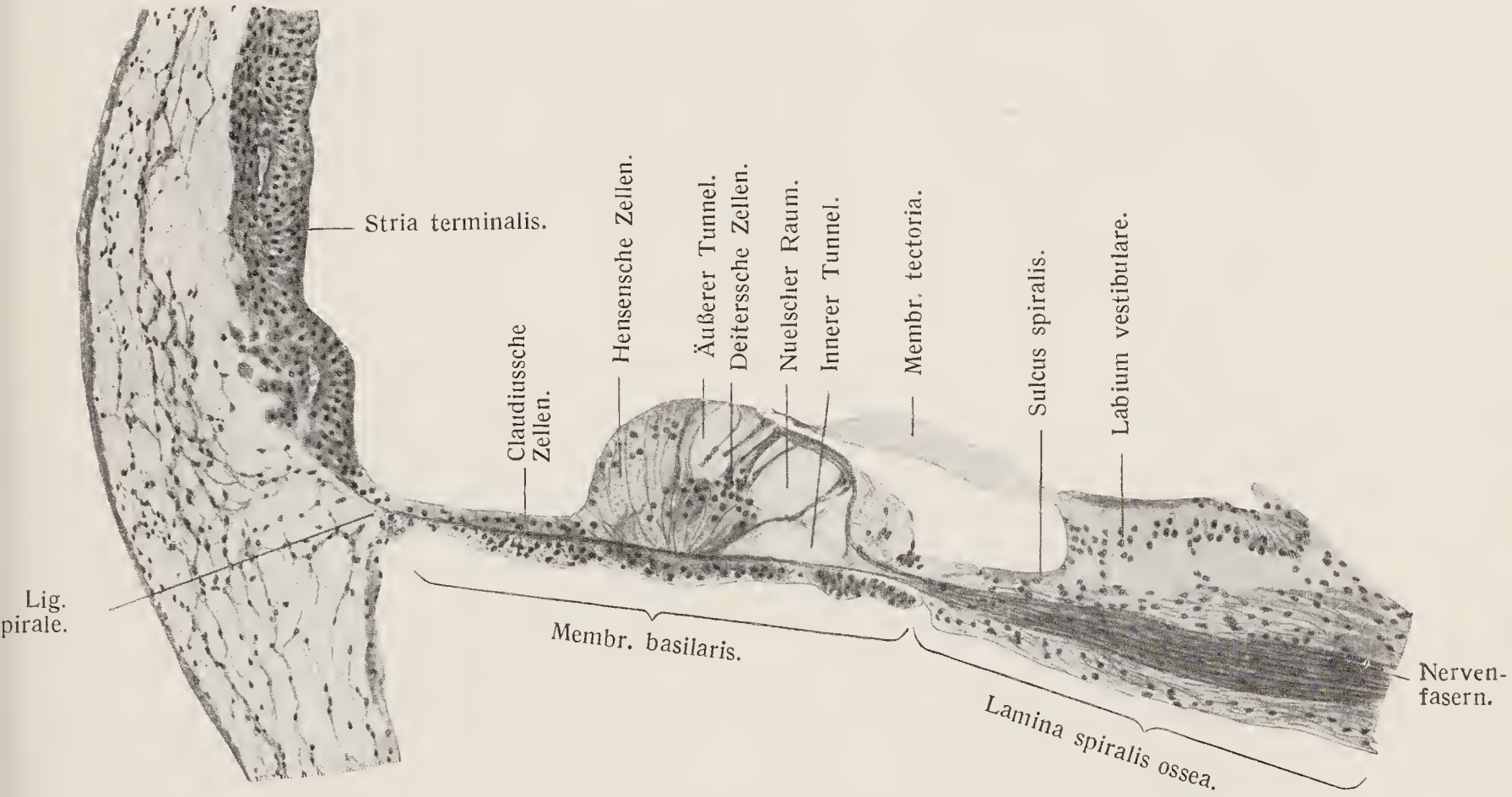

Fig. 400.

Durchschnitt durch das Cortische Organ des Menschen. (Präparat von Graf von Spee.) 135mal vergrößert. Technik § 244.

scheide durch die Foramina nervina treten und im Epithel enden. Innerhalb des Epithels besitzen die Nervenfasern noch ihre Gliahülle (Schwannsche Kerne, s. Fig. 402).

Das Ganglion spirale besitzt also den gleichen Bau wie ein Spinalganglion; ein Unterschied besteht nur insofern, als die Ganglienzellen hier nicht unipolar, sondern bipolar, wie in den embryonalen Ganglien, sind (S. 87). Auch das im inneren Gehörgang liegende Ganglion vestibulare besitzt bipolare Ganglienzellen.

Der peripherische Fortsatz zeigt in frühen Entwicklungsstadien einen vollkommen dendritenartigen Charakter und bildet sich erst allmählich zu einer schmalen Faser aus.

Im Epithel endigen die Nerven in der Weise, daß sie in der Richtung der Schneckenwindung umbiegen, und so in spiraligen Strängen verlaufen, von denen der erste nach innen von der inneren Pfeilerzelle, der zweite im Tunnel (Fig. 402), der dritte zwischen äußerer Pfeilerzelle und erster Deitersscher Zelle, die übrigen zwischen den Deiters-

schen Zellen verlaufen. In der Basalwindung der Schnecke, wo nur 3 Reihen äußerer Haarzellen vorhanden sind, gibt es 3, in der Mittel- und Spitzenwindung 4 äußere Spiralnervenzüge. Von diesen Strängen

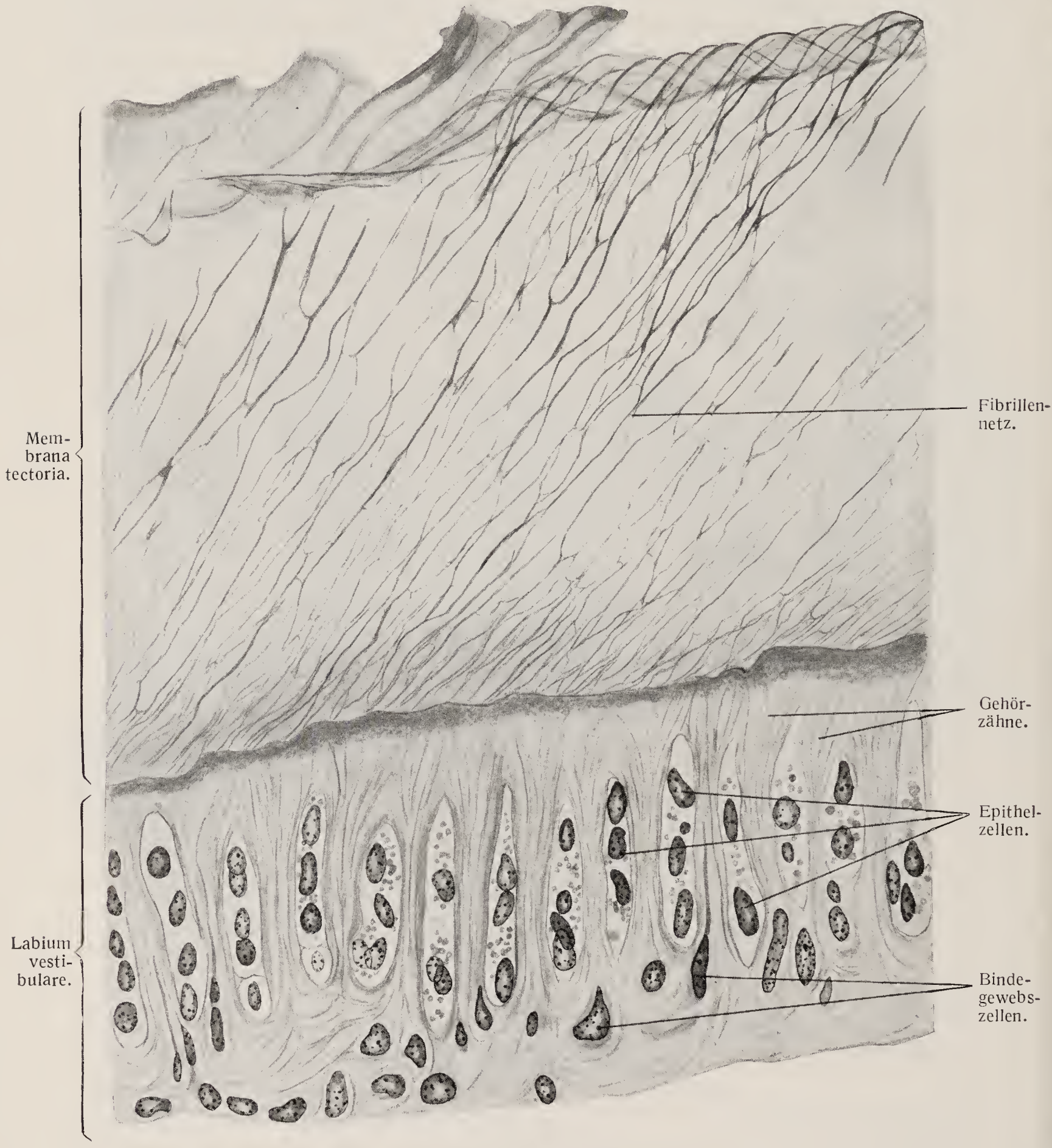

Fig. 401.

Flachschnitt durch das Labium vestibulare und die Membrana tectoria. (Nach einem Präparat von Graf von Spee.) 600mal vergrößert. Technik § 244.

aus ziehen feine Fasern zu den Haarzellen. Die Nervenfasern bilden hier in den Haarzellen ein äußerst feines Fibrillennetz.

Arterien des Labyrinthes. Die Arteria auditiva gibt nur einen kleinen Zweig an das häutige Labyrinth, einen weiteren kleinen Zweig zum knöchernen Labyrinth; die Mehrzahl ihrer Äste tritt an die Ab-

gangsstelle des V., VII., VIII., IX. und X. Hirnnerven sowie an die untere Kleinhirnfläche. Die Arterie für das häutige Labyrinth teilt sich in zwei Äste: 1. Die Arteria vestibularis (Fig. 403) gibt an den Nervus vestibularis, sowie an die lateral-obere Hälfte des Sakkulus, des Utrikulus, sowie an die entsprechenden Partien des oberen und lateralen Bogenganges Zweige, welche im allgemeinen ein weitmaschiges, an den Endigungsstellen des Nervus vestibularis, den Cristae und Maculae aber ein engmaschiges Kapillarnetz speisen. 2. Die Arteria cochlearis communis teilt sich wieder in zwei Äste. Der eine Ast, die Arteria

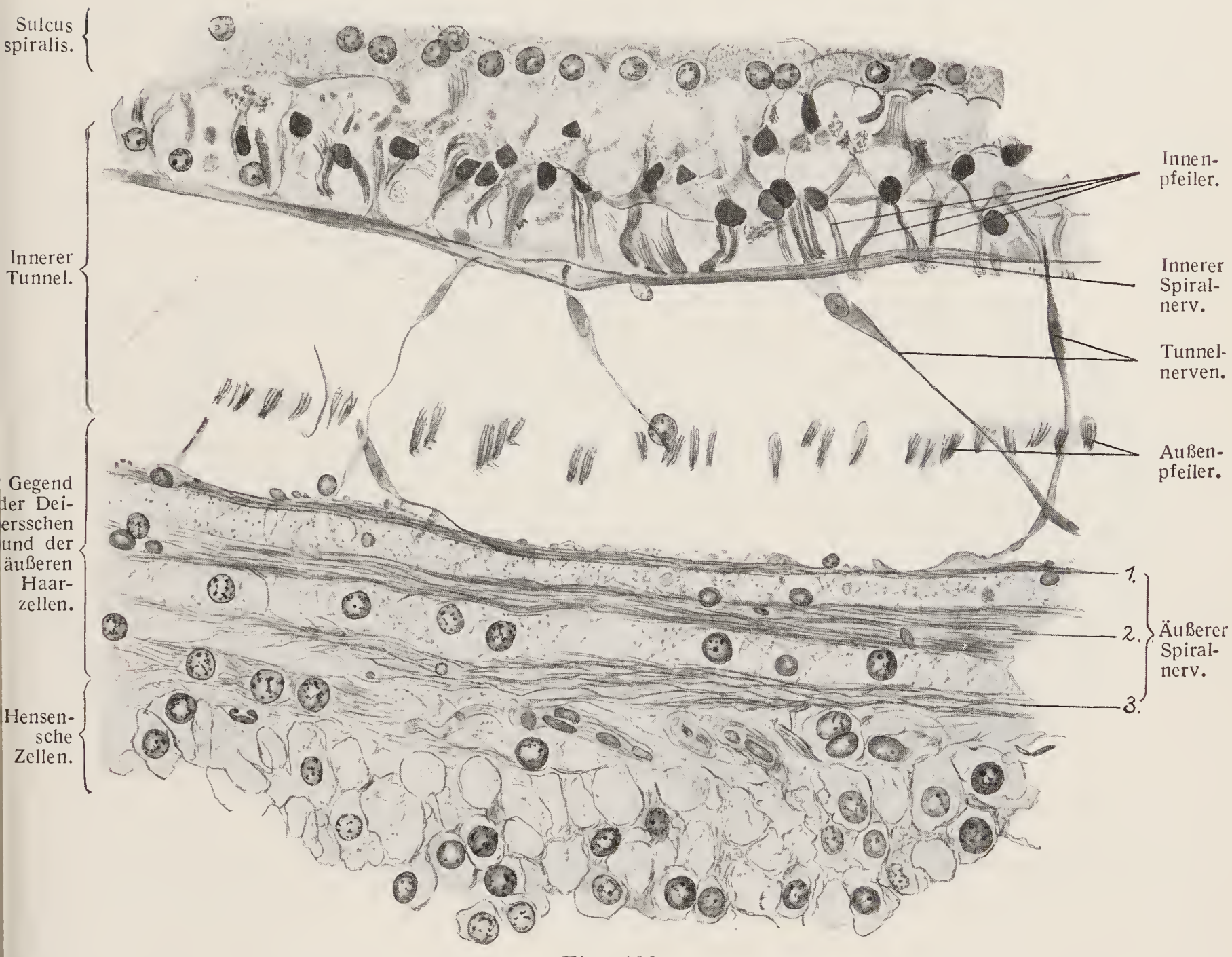

Fig. 402.

Flachschnitt durch die Papilla basilaris in der Höhe des Spiralnerven. (Nach einem Präparat von Graf von Spee.) 500mal vergrößert. Technik § 244.

vestibulo-cochlearis, versorgt mit einem Zweig die medialhintere Hälfte von Sakkulus, Utrikulus und Bogengängen und verhält sich in ihren feinen Verästelungen wie die Arteria vestibularis; mit dem anderen Zweig verteilt sie sich im Anfangsdrittel der ersten Schneckenwindung. Der andere Ast, die Arteria cochlearis propria, versorgt den übrigen Bezirk der Schnecke; sie zerfällt beim Eintritt in die Schneckenachse in drei bis vier Äste, welche, in spiraligem Verlaufe aufsteigend, den Tractus arteriosus spiralis bilden. Von diesem entspringen 30—35 radiäre Zweige, welche drei getrennte Kapillargebiete versorgen: 1. den Kanal,

in welchem das Ganglion spirale eingeschlossen ist (Fig. 404,$_1$), 2. die Lamina spiralis ($_2$) und 3. die Zwischen- und Außenwände der Skalen ($_3$).

Die Venen des Labyrinthes verlaufen in drei getrennten Wegen:

1. Durch den Aquaeductus vestibuli verläuft die Vena aquaeductus vestibuli, welche das Blut von den Bogengängen und einem Teil des Utrikulus sammelt (Fig. 403); sie mündet in den Sinus petrosus superior.

2. Durch den Aquaeductus cochleae verläuft die Vena aquae-

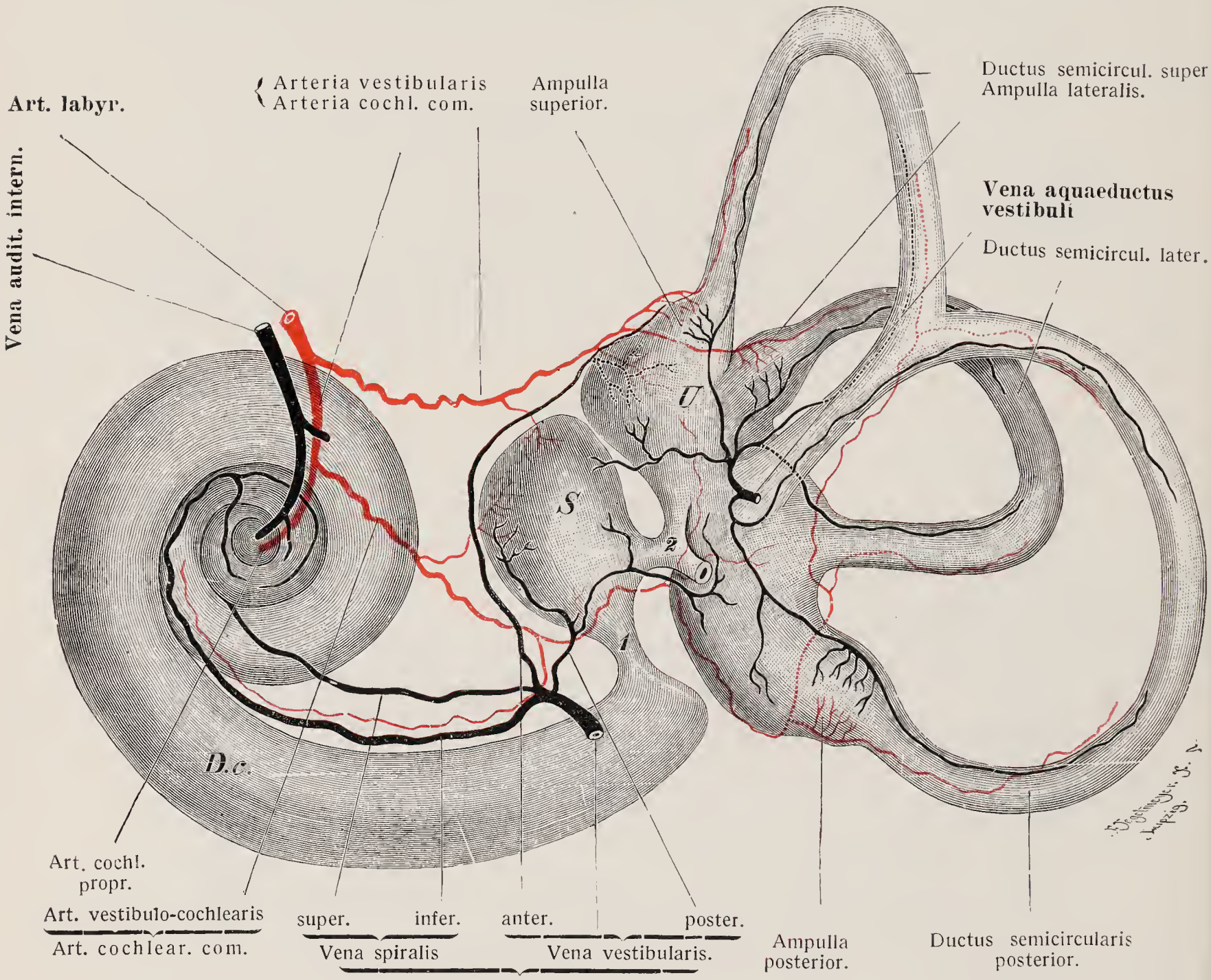

Fig. 403.

Schema. Blutgefäße des rechten menschlichen Labyrinthes. Ansicht von medial und hinten, *D. c.* Ductus cochlearis. *S* Sakkulus. *U* Utrikulus. 1. Ductus reuniens. 2. Ductus utriculo-sacculari s. Der Saccus endolymphaticus ist abgeschnitten.

ductus cochleae, welche das Blut von einem Teil des Utrikulus, vom Sakkulus und von der Schnecke sammelt. In der Schnecke verhalten sich die venösen Wurzeln folgendermaßen: Die zum Vas spirale (Fig. 404*b*) und zu dem Gefäß in der Prominentia spiralis (Fig. 404*a*) sich sammelnden Venen ziehen in der tympanalen Skalenwand zu der unterhalb des Spiralganglion gelegenen, spiralig verlaufenden Vena spiralis; diese entsteht aus dem Zusammenfluß zweier Venen, von denen die untere das Blut aus der ersten (basalen) und einem Teil der zweiten

Schneckenwindung bezieht, während die obere Spiralvene das Blut von den übrigen Schneckenwindungen sammelt. Die Vena spiralis nimmt auch einen Teil der im Kanal des Ganglion spirale befindlichen Kapillaren auf und steht in anastomotischer Verbindung mit einer über diesem Kanal gelegenen Vene, der Spiralblattvene (Fig. 404). Diese empfängt das Blut von dem anderen Teil der Spiralganglionkapillaren, sowie von der Lamina spiralis.

Die Membrana vestibularis (Reißner) ist beim erwachsenen Menschen gefäßlos. Die Anordnung der Blutgefäße in der Schnecke ist somit eine derartige, daß die Scala vestibuli vorzugsweise von Arterien, die Scala tympani hauptsächlich

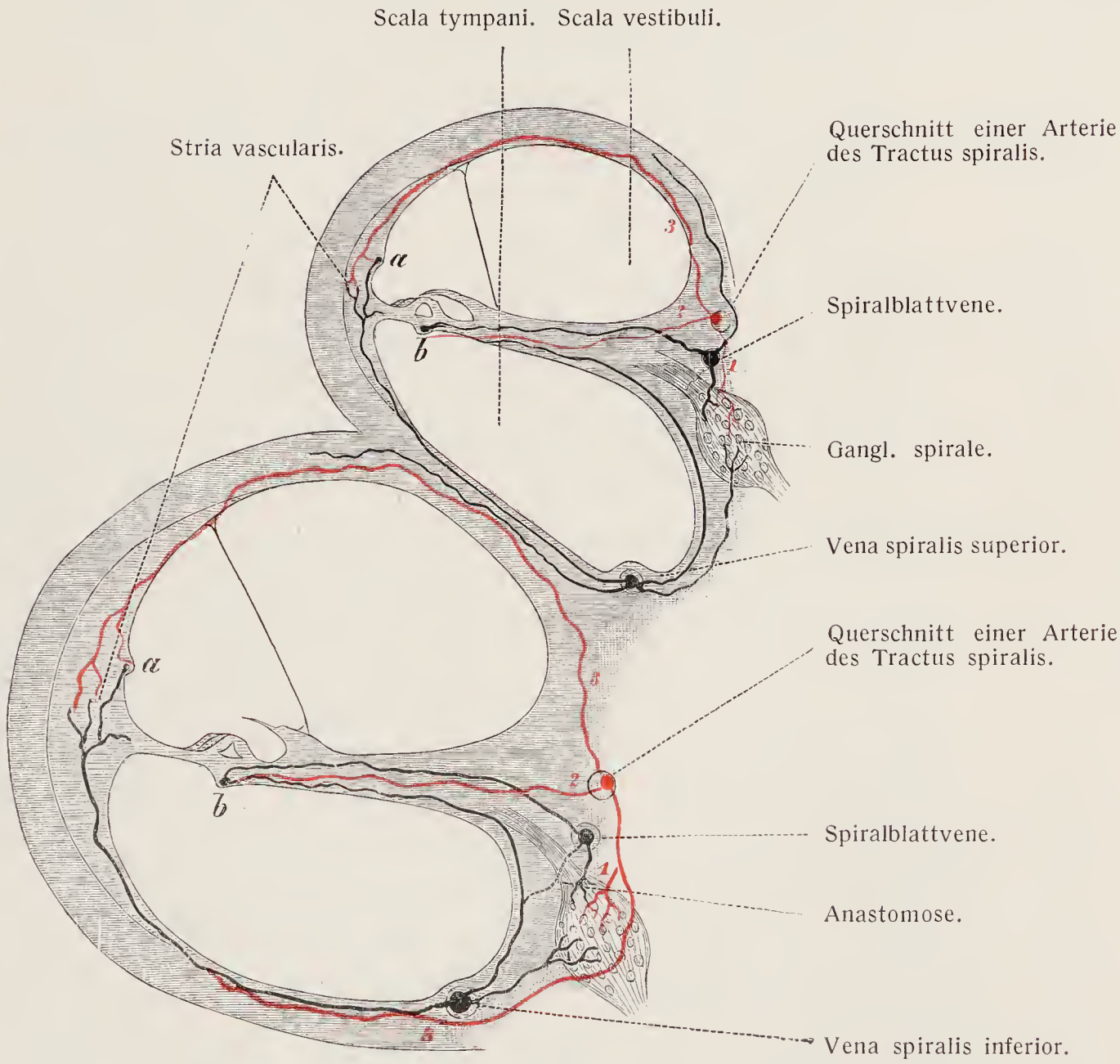

Fig. 404.

Schema. Senkrechter Schnitt durch die rechte Hälfte der ersten (= Basal-) und zweiten Schneckenwindung.

von Venen umkreist wird. Die oberwärts an die Lam. spir. membr. grenzende Scala tympani ist so der Einwirkung arterieller Pulsation entrückt.

3. Die Spiralblattvene mündet in die zentrale Schneckenwand, welche die Hauptwurzel der Vena auditiva interna darstellt. Diese letztere nimmt noch Venen vom N. acusticus und vom Knochen her auf und mündet höchstwahrscheinlich in die Vena spiralis anterior.

Lymphbahnen. Die im Innern des häutigen Labyrinthes befindliche Endolymphe steht durch feine Röhrchen, welche vom Saccus endolymphaticus (s. S. 385) ausgehen, mit den subduralen Lymphräumen in Zusammenhang. Die perilymphatischen Räume (s. S. 385) stehen durch ein durch den Aquaeductus cochleae verlaufendes Lymph-

gefäß, den „Ductus perilymphaticus“, mit dem Subarachnoidealraum in Verbindung. Blutgefäße und Nerven sind von ansehnlichen perivaskulären und perineuralen Lymphräumen umgeben, die wahrscheinlich ebenfalls mit dem Subarachnoidealraum in Verbindung stehen.

Mittelohr.

Die Schleimhaut der Paukenhöhle ist innig mit dem darunter liegenden Periost verwachsen. Sie besteht aus dünnem Bindegewebe und einem einschichtigen kubischen oder platten Epithel, das manchmal am Boden, zuweilen auch in größeren Bezirken der Paukenhöhle, Flimmerhaare trägt. Drüsen (kurze 0,1 mm lange Schläuche) kommen nur spärlich in der vorderen Hälfte der Paukenhöhle vor. Die Schleimhaut der Ohrtrompete besteht aus fibrillärem (in der Nähe der Pharynxmündung zahlreiche weiße Blutzellen enthaltendem) Bindegewebe und einem geschichteten zylindrischen Flimmerepithel; der durch die Flimmerhaare erzeugte Strom ist gegen den Rachen gerichtet. Schleimdrüsen finden sich besonders reichlich in der pharyngealen Hälfte der Tube. Der Knorpel der Ohrtrompete ist da, wo er sich an die knöcherne Tube anschließt, hyalin und hier und da mit Einlagerungen starrer (nicht elastischer) Fasern versehen (vgl. S. 68); weiter vorn enthält die Grundsubstanz des Knorpels dichte Netze elastischer Fasern. Die Blutgefäße bilden in der Paukenhöhlenschleimhaut ein weitmaschiges, in der Tube ein engmaschiges oberflächliches und ein tiefes, die Schleimdrüsen umspinnendes Kapillarnetz. Die Lymphgefäße verlaufen in der Paukenhöhle im Periost. Über die Endigungen der Nerven fehlen noch genauere Angaben.

Äußeres Ohr.

Das Trommelfell besteht aus an einer elastischen Fasern reichen Bindegewebsplatte („Lamina propria“), deren Faserbündel an der lateralwärts gekehrten Oberfläche radiär verlaufen und mit dem Periost des Sulcus tympanicus zusammenhängen; an der der Paukenhöhle zugekehrten Oberfläche sind die Faserbündel zirkulär angeordnet. Das Trommelfell wird innen von der Paukenhöhlenschleimhaut, außen von der Auskleidung des äußeren Gehörganges (äußere Haut) überzogen. Beide Überzüge haften sehr fest an der Lamina propria, sind glatt und tragen keine Papillen. Da, wo der Hammer dem Trommelfell anliegt, ist er mit einem Überzug hyalinen Knorpels versehen.

Der äußere Gehörgang (Fig. 405) wird, soweit er knorpelig ist, ferner in der ganzen Länge seiner oberen Wand von einer dicken Fortsetzung der äußeren Haut ausgekleidet, welche durch einen großen Reichtum eigentümlicher Knäueldrüsen, den Glandulae ceruminosae (Ohrschmalzdrüsen), ausgezeichnet ist. Dieselben stimmen in manchen Beziehungen mit den gewöhnlichen größeren Knäueldrüsen („Schweißdrüsen“) der Haut überein; sie besitzen wie diese einen mit mehreren Lagen von Epithelzellen ausgekleideten Ausführungsgang, und die Kanäle des Knäuels selbst haben eine einfache Lage meist kubischer Drüsenzellen, welchen glatte Muskelfasern und eine ansehnliche Membrana propria außen anliegen (Fig. 407); sie unterscheiden sich von den Schweißdrüsen dadurch, daß die Knäuelkanäle ein sehr großes Lumen haben,

das besonders bei Erwachsenen stark erweitert ist, daß die Drüsenzellen viele Pigmentkörnchen und Fettröpfchen enthalten und häufig einen deutlichen Kutikularsaum tragen. Die Ausführungsgänge sind eng und münden bei Kindern in die Haarbälge, bei Erwachsenen dicht neben den Haarbälgen auf die Oberfläche. Das Ohrschmalz (Zerumen) ist ein

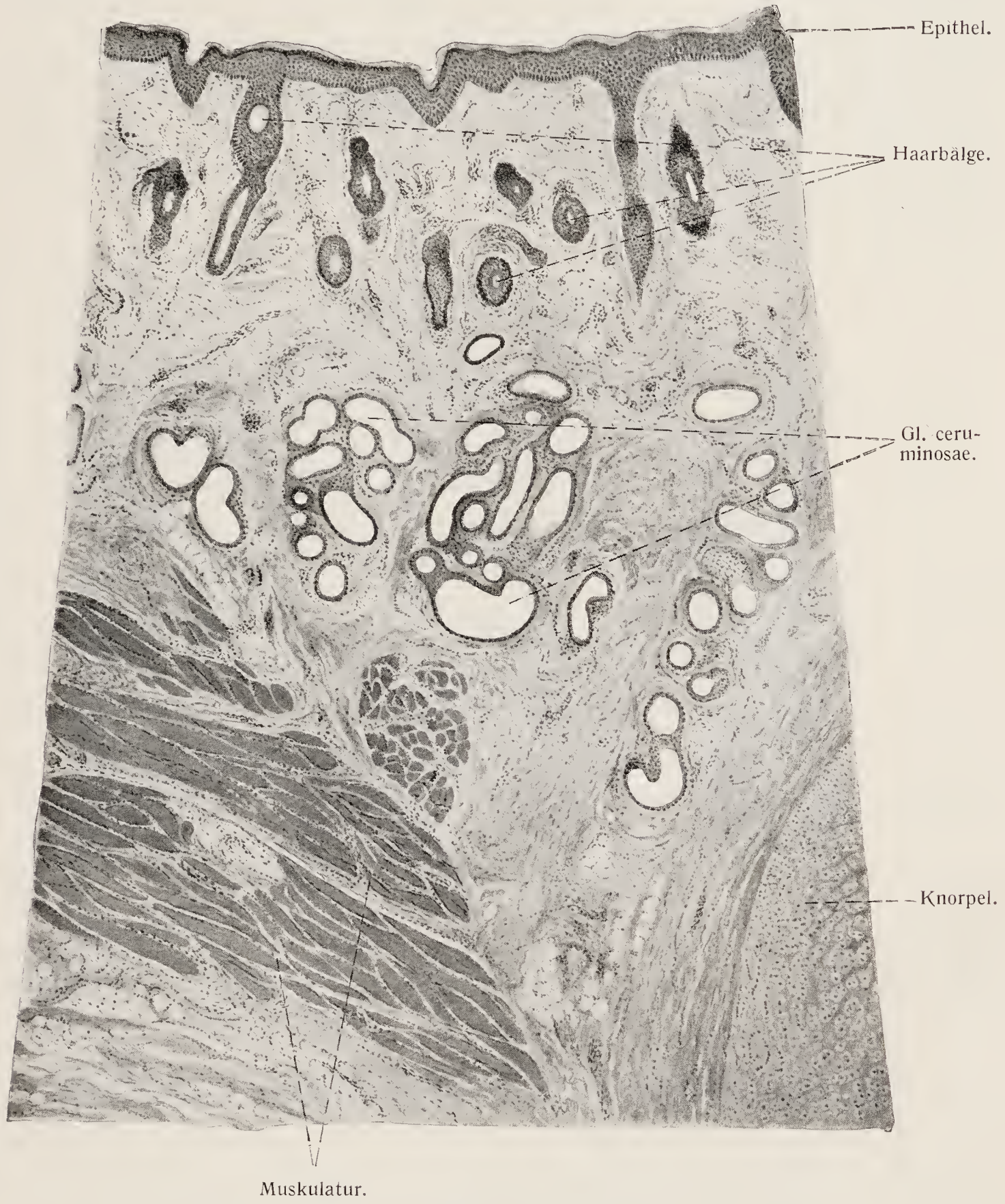

Fig. 405.

Teil eines Querschnittes durch die Pars cartilaginea des äußeren Gehorganges eines Hingerichteten. 39mal vergrößert. Technik § 251.

Produkt der Haarbalgdrüsen und besteht aus Fettropfen, fetterfüllten Zellen und Pigment, letzteres bildet sich wahrscheinlich aus dem abgesonderten Fett; daß das wässerige Sekret der Glandulae ceruminosae dabei eine Rolle spielt, ist nicht nachgewiesen. Im (übrigen) Bereich des knöchernen äußeren Gehörganges ist die Haut nur dünn und ohne Ohrschmalzdrüsen.

Der Knorpel des knorpeligen Gehörganges und der Ohrmuschel ist elastischer Natur.

Die Gefäße und Nerven verhalten sich so wie in der äußeren Haut, nur am Trommelfelle zeigen sie besondere Eigentümlichkeiten. Dort steigt dicht hinter dem Hammergriffe eine Arterie herab, welche sich in radiär verlaufende Äste auflöst; der Rückfluß erfolgt auf zwei Wegen: 1. durch am Hammergriff entlang laufende und 2. durch am Trommelfellrande gelegene Venengeflechte. Diese Gefäße liegen in dem von der äußeren Haut gelieferten Überzuge des Trommelfelles. Auch der Schleimhautüberzug des Trommelfelles ist mit einem dichten Kapillarnetz versehen, welches am Trommelfellrande durch die Membran durchbohrenden Ästchen mit dem Hautgefäßnetze anastomosiert.

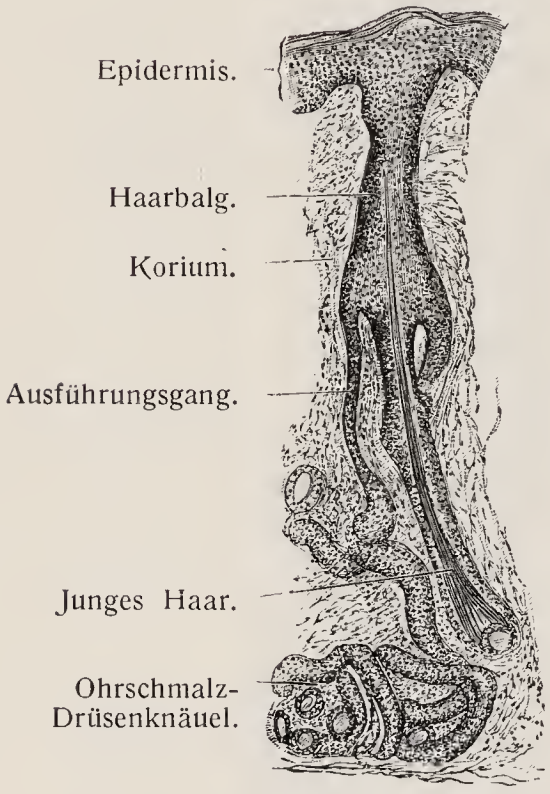

Fig. 406.

Aus einem senkrechten Schnitte durch die Haut des äußeren Gehörganges eines neugeborenen Kindes. 50mal vergrößert. Der Ausführungsgang mündet in den Haarbalg. Technik § 250.

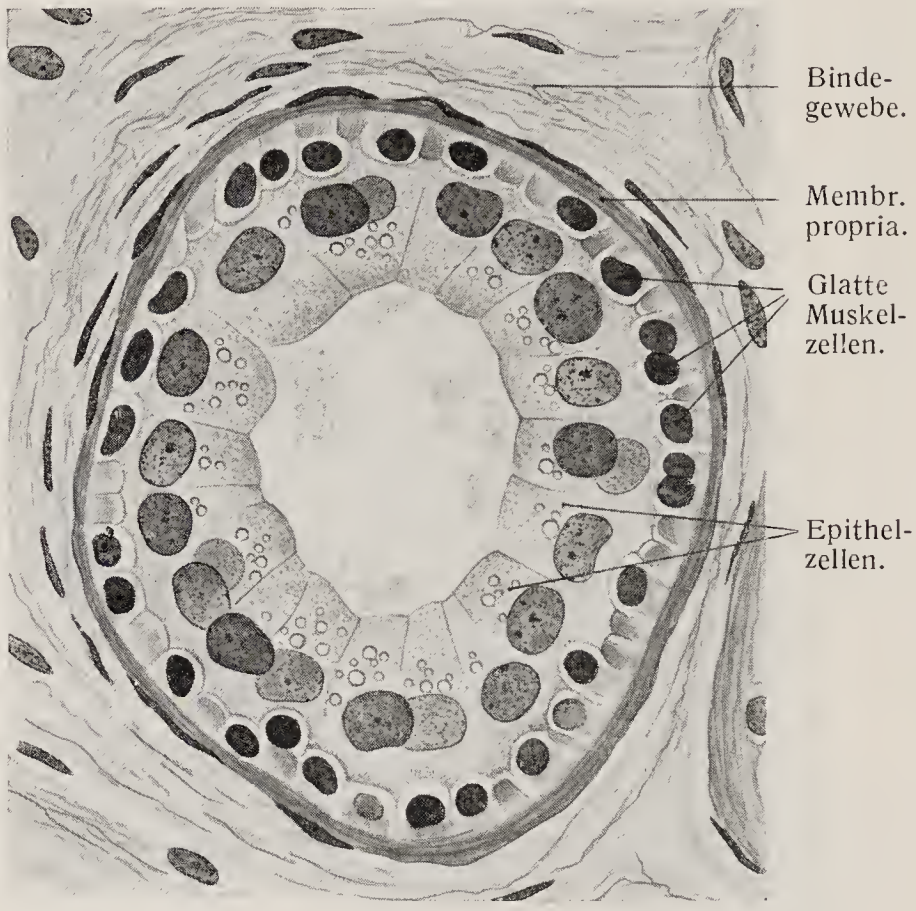

Fig. 407.

Querschnitt eines Kanals einer Gl. ceruminosa. Aus dem äußeren Gehörgang eines erwachsenen Menschen. 600mal vergrößert. Technik § 251.

Lymphgefäße finden sich vorzugsweise in der Hautschicht des Trommelfelles.

Die Nerven bilden feine, unter beiden Überzügen verlaufende Geflechte.

XII. Geruchsorgan.

In diesem Kapitel soll der Bau der gesamten Nasenschleimhaut beschrieben werden. Die eigentliche Riechschleimhaut ist beim Menschen nur auf die Mitte der oberen Muschel sowie auf den entsprechenden Teil der Nasenscheidewand beschränkt; die übrigen Partien der Nasenhöhle (die Nebenhöhlen inbegriffen) sind mit respiratorischer Schleimhaut überzogen. Ausgenommen hiervon ist der im Bereiche der beweglichen Nase befindliche Abschnitt (Vestibulum nasi), welcher mit einer

Fortsetzung der äußeren Haut bekleidet ist. Wir haben demnach drei im Bau differente Abschnitte der Nasenschleimhaut zu unterscheiden.

Die Grenzen sind sehr variabel; häufig findet man geschichtetes Plattenepithel auf der mittleren, seltener auf der unteren Muschel.

1. Regio vestibularis.

Die Schleimhaut besteht aus einem geschichteten Pflasterepithel und aus einer papillentragenden Tunica propria, in welche zahlreiche Talgdrüsen und die Haarbälge der steifen Nasenhaare (Vibrissae) eingesenkt sind.

2. Regio respiratoria.

Die Schleimhaut besteht aus einem mehrreihigen flimmernden Zylinderepithel (Fig. 25, S. 28), das bald viele, bald wenige Becherzellen

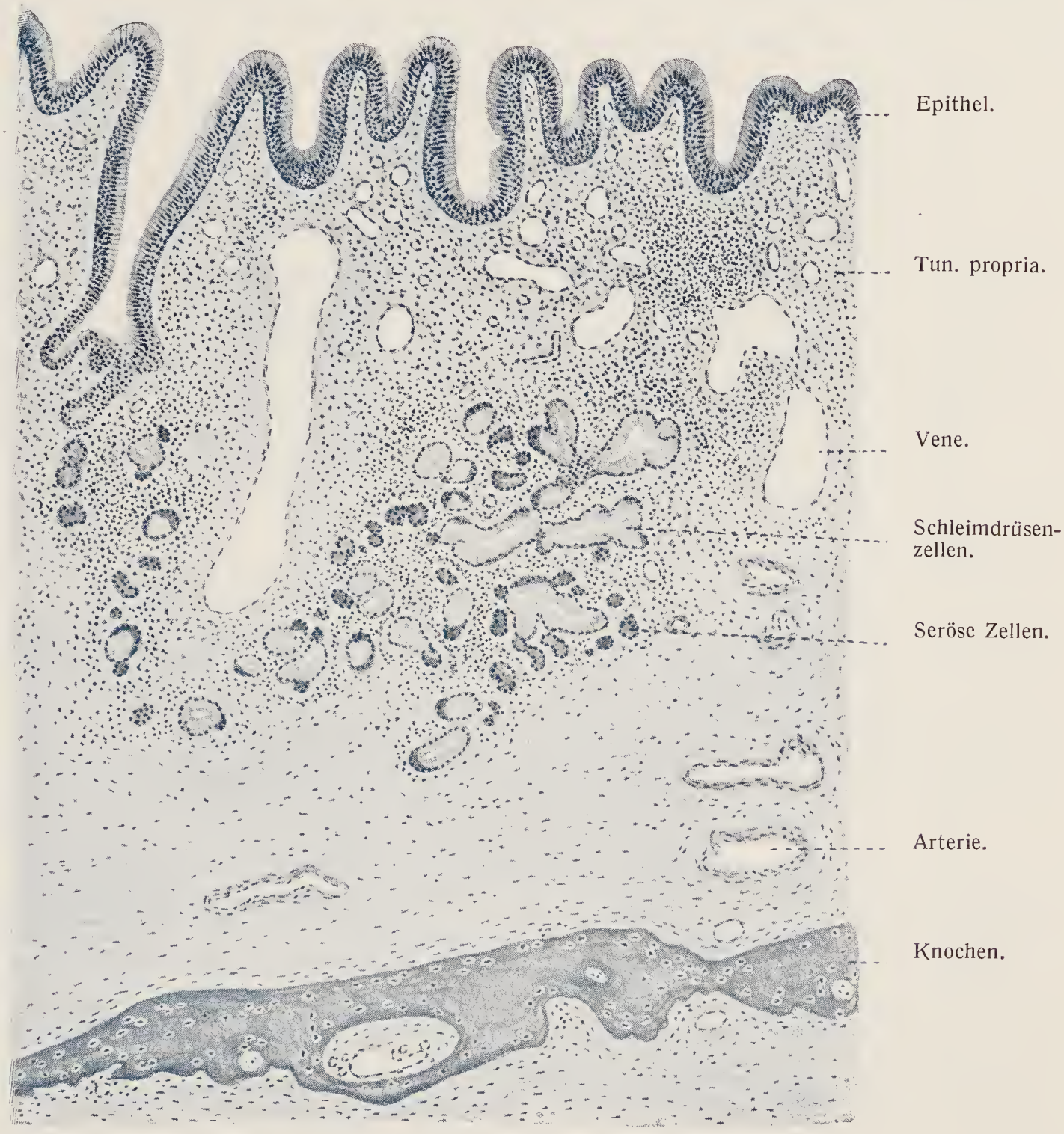

Fig. 408.
Senkrechter Schnitt durch die Schleimhaut der unteren Nasenmuschel eines Hingerichteten. 48 mal vergrößert. Links ist eine trichterförmige Vertiefung getroffen, die ein Stück eines Ausführungsganges aufnimmt, rechts daneben ist eine große Vene angeschnitten. Technik § 253.

enthält, und einer ansehnlichen, an der unteren Nasenmuschel bis zu 4 mm dicken Tunica propria; diese besteht aus fibrillärem Bindegewebe,

das verschieden große Mengen von weißen Blutzellen und elastische Fasern (letztere besonders in den tieferen Schichten) enthält und gegen die Epithelgrenze zu einer gleichartigen, mit feinen Löchern versehenen Membrana propria verdichtet ist. Die weißen Blutzellen sind zuweilen zu Solitärknötchen zusammengeballt und wandern oft in großen Mengen durch das Epithel in die Nasenhöhle (vgl. S. 237).

Die Tunica propria des Menschen schließt verästelte tubuloazinöse gemischte (S. 35) Drüsen ein; die serösen Abschnitte sind mit zwischenzelligen Sekretkanälchen, seröse und muköse Drüsenzellen mit einem Trophospongium (S. 91) ausgestattet. Die Drüsen münden nicht selten in trichterförmige Vertiefungen, welche von einer Fortsetzung des Oberflächenepithels ausgekleidet und an der unteren Muschel mit unbewaffnetem Auge wahrnehmbar sind. In den Nebenhöhlen der Nase sind Epithel und Tunica propria bedeutend dünner (—0,02 mm) und ärmer an elastischen Fasern, sonst von gleichem Baue; nur spärliche und kleine Drüsen finden sich daselbst.

3. Regio olfactoria.

Die Schleimhaut dieser Gegend ist durch ihre gelblichbraune Färbung schon makroskopisch von der rötlichen Schleimhaut der Regio

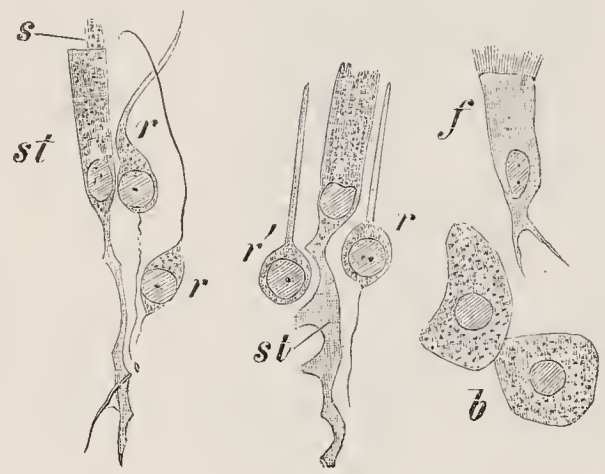

Fig. 409.

Isolierte Zellen der Regio olfactoria des Kaninhens. 560mal vergrößert. *st* Stützzellen, *s* austretende Schleimzapfen, die Flimmerhaaren ähnlich sind. *r* Riechzellen, bei *r'* ist der untere Fortsatz abgerissen. *f* Flimmerzelle, *b* Zellen der Geruchsdrüsen. Technik § 252.

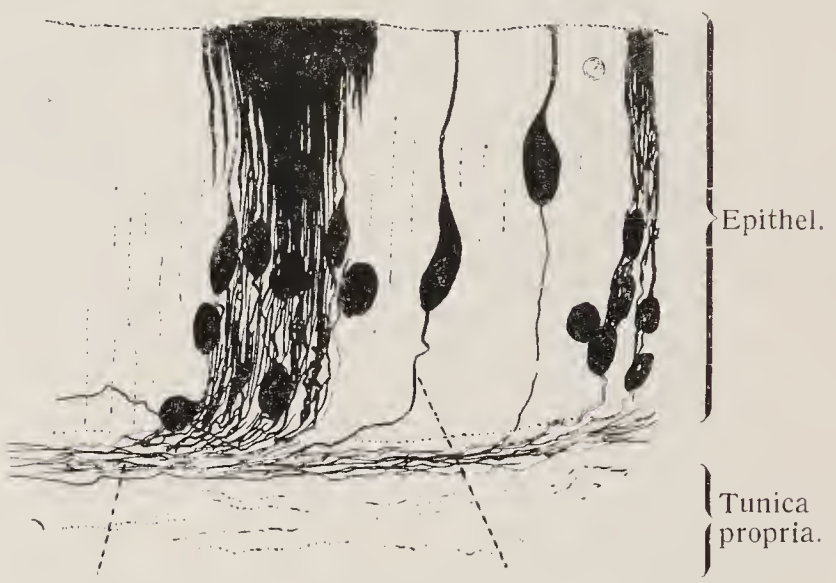

Olfaktoriusbündel. Zentripetaler Fortsatz einer Riechzelle.

Fig. 410.

Senkrechter Schnitt durch die Regio olfactoria einer jungen Ratte. 460mal vergrößert. Technik § 255.

respiratoria unterscheidbar. Sie besteht aus einem Epithel, dem Riechepithel, und aus einer Tunica propria. Im Riechepithel kommen zwei Zellformen vor. Die eine Form (Fig. 409 *st*) ist in der oberen Hälfte zylindrisch und enthält hier gelbliches Pigment und kleine, oft in Längsreihen gestellte Körnchen teilweise schleimiger Natur. Die untere Hälfte ist schmäler, am Rande mit Zacken und Einbuchtungen versehen, das untere Ende ist gegabelt und soll mit den gegabelten Enden benachbarter Zellen sich zu einem zytoplasmatischen Netzwerke verbinden. Diese Zellen heißen Stützzellen. Ihre meist ovalen Kerne liegen in einer Höhe und nehmen auf senkrechten Schnitten eine schmale Zone, die Zone der ovalen Kerne (Fig. 411), ein. Die zweite Form (Fig. 409 *r*), 411) besitzt nur in der Umgebung des meist runden Kernes eine größere Menge Zytoplasma; von da erstreckt sich nach oben ein schmaler,

zylindrischer, härchentragender, nach unten ein sehr feiner Fortsatz, der sich direkt in den Achsenzylinder einer Nervenfaser fortsetzt. Diese Zellen, die „Riechzellen“, sind Ganglienzellen, ihr unterer Fortsatz ist eine zentripetale Nervenfaser (Neurit). Ihre mit Kernkörperchen versehenen runden Kerne liegen in verschiedenen Höhen und nehmen eine breite Zone, die Zone der runden Kerne (Fig. 411*zr*), ein.

Zuweilen trifft man in dem sonst kernfreien Epithelgebiet über den ovalen Kernen runde Kerne in wechselnder Menge; sie gehören entweder abnorm liegenden Riechzellen an (Fig. 412) oder sind Kerne durchwandernder, oft pigmentierter Lymphozyten.

Außer diesen beiden Formen gibt es Zwischenformen, die bald mehr den Stützzellen, bald mehr den Riechzellen ähneln. An der Grenze des Epithels gegen das Bindegewebe ist ein mit Kernen versehenes zytoplasmatisches Netzwerk, die sogenannten Basalzellen (Fig. 412), gelegen. Die Oberfläche des mit einem Schlußleistennetz versehenen Epithels ist von kleinen Zapfen Schleimes bedeckt (Fig. 412), der in geringen Mengen von den Stützzellen ausgeschieden wird.

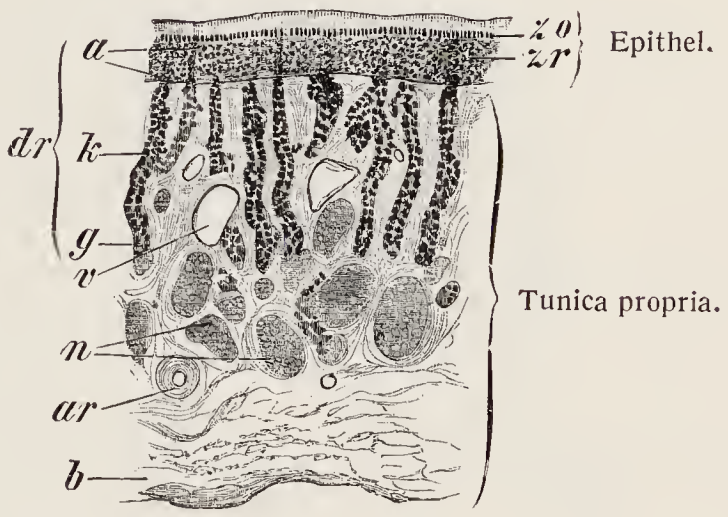

Fig. 411.

Senkrechter Schnitt der Regio olfactoria des Kaninchens. 50mal vergrößert. *zo* Zone der ovalen, *zr* Zone der runden Kerne. *dr* Gland. olfactoriae. *a* Ausführungsgang. *k* Körper. *g* Grund der Drüse. *n* Querschnitte der Äste des N. olfactorius. *v* Venen. *ar* Arterie. *h* Querdurchschnittene Bindegewebsbündel. Technik § 254.

Die Tunica propria stellt einen aus starren Bindegewebsfasern gewebten, mit feinen elastischen Fasern und vielen Bindegewebszellen untermengten lockeren Filz dar, welcher bei manchen Tieren (z. B. bei der Katze) gegen das Epithel zu einer strukturlosen Haut verdichtet ist. Zahlreiche Drüsen, die Glandulae olfactoriae (Bowman), sind in die Tunica propria eingebettet; es sind entweder einfache oder (z. B. beim Menschen) verästelte Schläuche, an denen man einen im Epithel gelegenen Ausführungsgang (Fig. 412), einen Drüsenkörper und einen Drüsengrund unterscheidet. Die Zellen des Drüsenkörpers sind pigmentiert. Die Glandulae olfactoriae (auch diejenigen des Menschen) haben das Aussehen von Eiweißdrüsen, enthalten aber zuweilen (meist geringe Mengen von) Schleim.

Die Glandulae olfactoriae überschreiten oft das Gebiet der Regio olfactoria und werden auch in den angrenzenden Abschnitten der Regio respiratoria gefunden. Sie dienen wahrscheinlich dazu, die Riechstoffe möglichst rasch von der Oberfläche des Riechepithels wegzuspülen.

Die Tunica propria ist ferner die Trägerin der Verästelungen der Nerven. Die Äste des N. olfactorius werden von Fortsetzungen der Dura mater bekleidet und bestehen aus marklosen Fasern; diese Fasern sind die unteren Fortsätze der Riechzellen, welche zu Bündeln vereint in flachen Bogen sich vom Epithel her in die Tunica propria einsenken und durch Vereinigung mit Nachbarbündeln eben die Olfaktoriusäste bilden; die Endverästelungen des N. trigeminus liegen in der Tunica propria selbst; feine in das Epithel aufsteigende und dort frei endende Fasern gehören möglicherweise dem Trigeminus an. Sie unterscheiden

sich von den typischen, stets ungeteilten Olfaktoriusfasern durch ihre Verästelung.

Das beim Menschen rudimentäre vomeronasale (Jacobsonsche) Organ besitzt schon vom 5. Fetalmonat an kein Riechepithel mehr, seine mediale Wand ist dann nur noch von einem hohen Zylinderepithel überzogen. Die von verschiedenen Autoren in der Regio olfactoria von Säugetieren als Geruchsknospen beschriebenen Bildungen sind Tangentialschnitte von Mündungen der Glandulae olfactoriae.

Von den Blutgefäßen der Nasenschleimhaut verlaufen die Arterienstämmchen in den tieferen Schichten der Tunica propria (Fig. 408 u. 411); sie speisen ein bis dicht unter das Epithel reichendes Kapillarnetz; die Venen sind durch ihre ansehnliche Entwicklung ausgezeichnet (Fig. 408); sie bilden besonders am hinteren Ende der unteren Muschel ein so dichtes Netzwerk, daß die Tunica propria daselbst kavernösem Gewebe ähnlich ist.

Fig. 412.
Senkrechter Schnitt durch die Regio olfact. eines Hingerichteten. 400mal vergrößert. Technik § 254.

Die Lymphgefäße bilden in den tieferen Schichten der Tunica propria gelegene grobmaschige Netze. Injektionen von Lymphgefäßen der Regio olfactoria vom Subarachnoidealraume aus erklären sich durch die Scheiden, welche die durch die Lamina cribrosa tretenden Olfaktoriusäste von den Hirnhäuten erhalten.

Markhaltige Zweige des Trigeminus sind sowohl in der Regio respiratoria wie olfactoria nachzuweisen.

XIII. Geschmacksorgan.

Die Geschmacksorgane, die Geschmacksknospen (Schmeckbecher), sind meist länglichovale, ca. 80 μ lange und 40 μ breite, zuweilen auch mehr kuglige Körper, welche vollkommen im Epithel der Mundschleimhaut eingebettet sind; sie sitzen mit der Basis auf der Tunica

propria auf, das obere Ende reicht bis nahe zur Epitheloberfläche, welche hier eine kleine, oft trichterförmige Vertiefung, den Geschmackskanal, zeigt, dessen äußeres Ende äußerer, dessen inneres Ende innerer Geschmacksporus genannt wird. Jede Geschmacksknospe besteht aus langgestreckten Epithelzellen; sie sind entweder von überall gleichem Durchmesser, oder sie sind an ihrem basalen Ende verjüngt, zuweilen gabelig geteilt, während das obere Ende zugespitzt ausläuft; ihr Zytoplasma ist hell. Nur ein Teil der Zellen erreicht mit seinem freien Ende den Geschmacksporus. Diese Zellen sind schmal und nur da, wo der schlanke Kern sitzt, etwas verdickt. Der Kern ist bald näher dem unteren Ende, bald mehr in der Mitte, seltener am oberen Ende der Zelle gelegen. Ihr oberer Abschnitt ist zylindrisch oder — und das ist häufiger — kegelförmig und trägt an seinem freien Ende ein glänzendes Stiftchen, eine Kutikularbildung, die bis zum inneren Geschmacksporus reicht; der untere Abschnitt ist bald dünner, bald dicker und endet abgestumpft oder mit dreieckigem Fuße, ohne sich in die bindegewebige Schleimhaut zu erstrecken. Das Zytoplasma dieser Zellen ist dunkler. Man hat die zuletzt beschriebenen, mit Stiftchen versehenen Zellen früher als „Geschmackszellen" den übrigen, als „Stützzellen" bezeichneten Zellen gegenübergestellt. Doch läßt sich zwischen beiden Formen eine scharfe Unterscheidung nicht treffen.

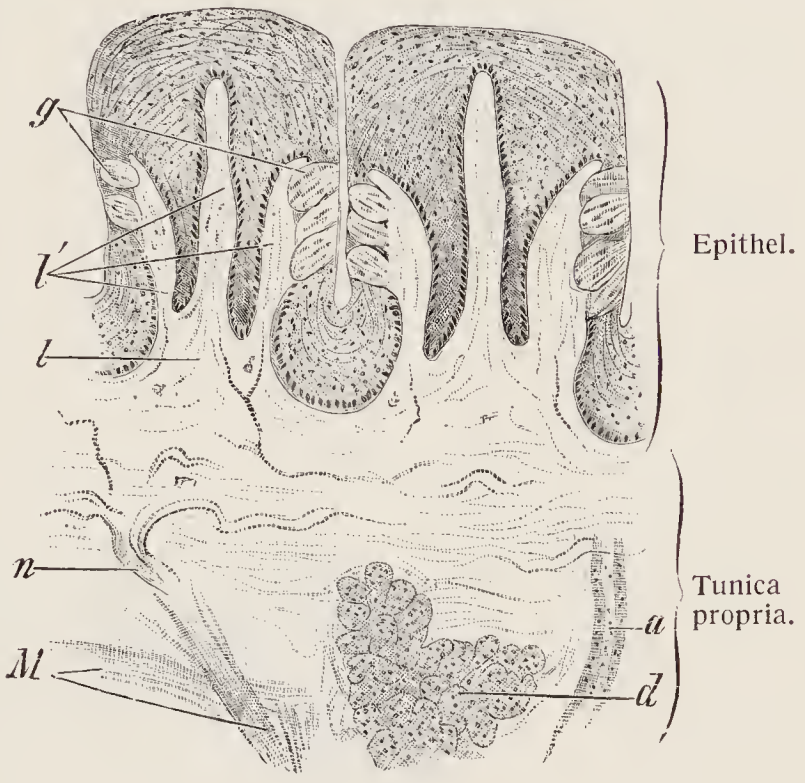

Fig. 413.

Senkrechter Durchschnitt durch zwei Leistchen der Papilla foliata des Kaninchens. 80mal vergrößert. Jedes Leistchen *l* trägt drei sekundäre Leistchen *l'*. *g* Geschmacksknospen. *n* Markhaltige Nerven. *d* Eiweißdrüsen. *a* Stück eines Ausführungsganges einer solchen. *M* Muskelfasern der Zunge. Technik § 256.

Die Geschmacksknospen finden sich beim Erwachsenen vorzugsweise an den Seitenwänden der Papillae vallatae (vgl. auch Fig. 240, S. 236) und der Leistchen gut ausgebildeter Papillae foliatae (Fig. 414) (s. auch S. 236), in geringer Zahl auf den vorderen und hinteren seitlichen Papillae fungiformes und auf der laryngealen Kehldeckelfläche. Bei 5—7monatigen Feten sind sie reichlicher vorhanden als beim Erwachsenen.

Sie finden sich dort auch an der lingualen Epiglottisfläche und der Oberfläche nicht nur vieler Papillae filiformes und aller fungiformes, sondern auch der Papillae vallatae. Später gehen sie zugrunde, ihre Reste werden von eingedrungenen weißen Blutzellen weggeschafft. Nicht selten findet man auch bei Erwachsenen Lymphozyten — oft in großer Menge — im Innern der Geschmacksknospen. Der weiteren Ausdehnung der Geschmacksknospen beim Neugeborenen entspricht auch eine weitere Ausdehnung des Schmeckempfindens.

Die Vermutung, daß die Endverästelungen des N. glossopharyngeus in derselben Weise mit den Geschmackszellen zusammenhängen, wie die Olfaktoriusfasern mit den Riechzellen, hat sich als eine irrtümliche erwiesen. Die mit mikroskopischen (sympathischen) Ganglien besetzten Endäste des N.

glossopharyngeus bestehen aus markhaltigen und marklosen Nervenfasern, welche in der Tunica propria ein dichtes Geflecht bilden, von dem zahlreiche Äste entspringen. Ein Teil derselben endet vielleicht im Bindegewebe (in Endkolben), die Mehrzahl der (marklosen) Nervenfasern aber dringt in das Epithel ein. Hier kann man zwei Arten von Fasern unterscheiden. Die einen, die intragemmalen Fasern, treten in die Geschmacksknospen (Fig. 415) ein und bilden dort, sich teilend, ein mit vielen starken Varikositäten besetztes Geflecht, das bis zur Höhe des Geschmacksporus reicht; alle intragemmalen Nervenverästelungen enden wahrscheinlich in Endnetzen, die innerhalb der Geschmackszellen liegen. Die anderen mehr glatten „intergemmalen“ Fasern durchziehen die Epithelstrecken zwischen den Geschmacksknospen und reichen meist, ohne sich zu teilen, bis in die oberste Schichte des Epithels.

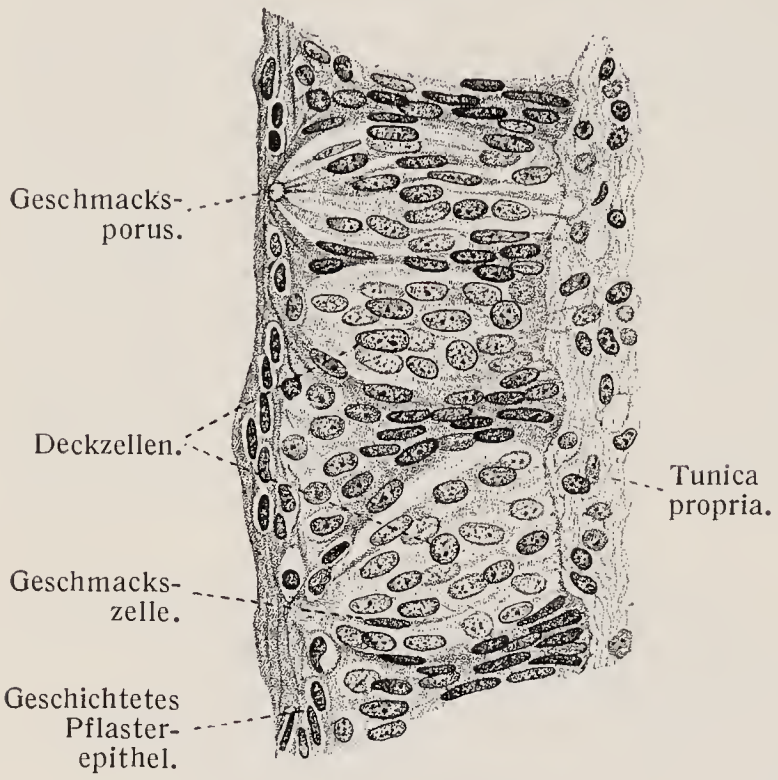

Fig. 414.

Aus einem senkrechten Schnitte durch eine gut ausgebildete Papilla foliata des Menschen. 330 mal vergrößert. Technik § 256.

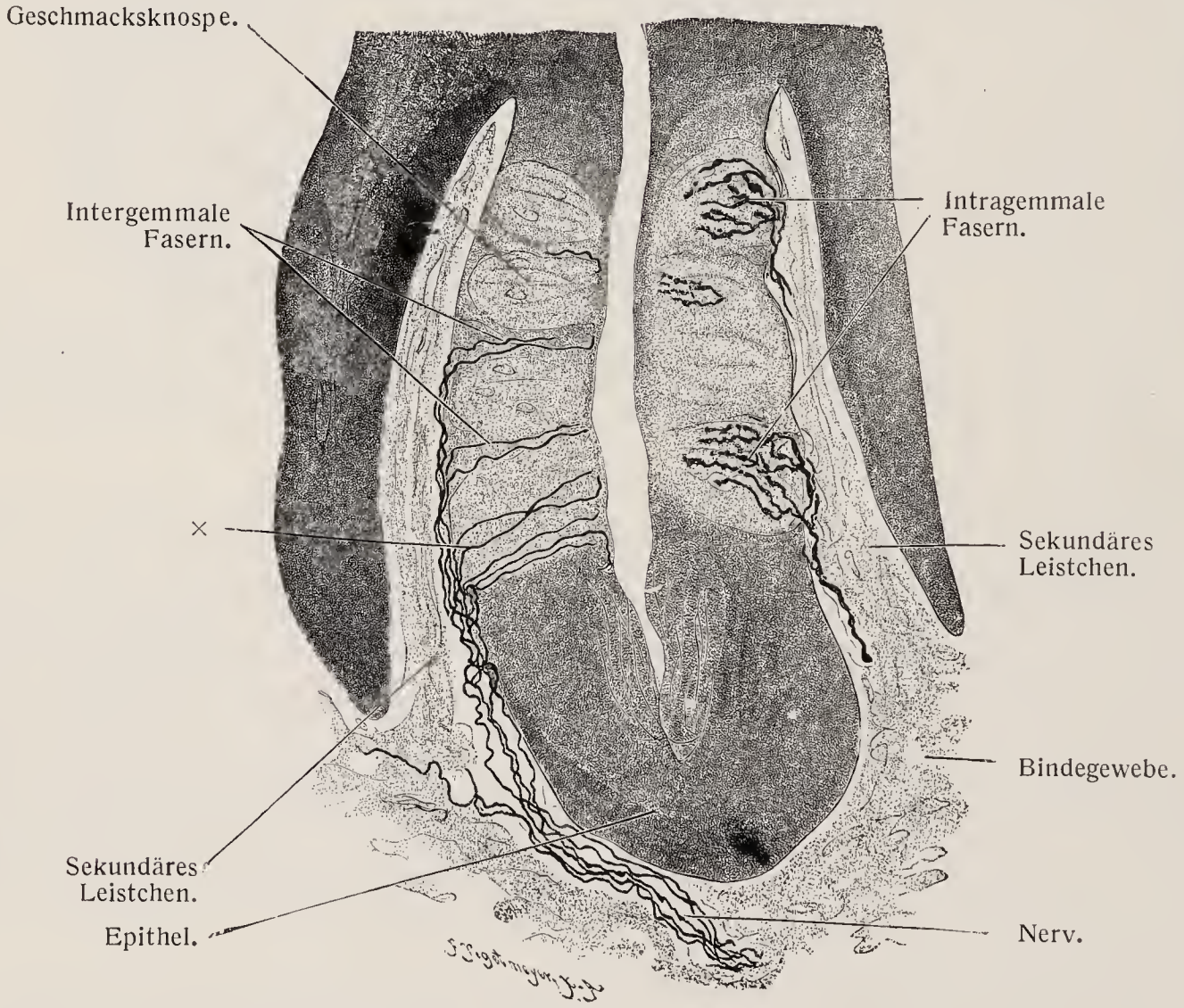

Fig. 415.

Stück eines senkrechten Schnittes der Papilla foliata eines Kaninchens. 220 mal vergrößert. Bei × sieht man die intergemmalen Fasern auf einer Geschmacksknospe aufliegend. Zur Orientierung vgl. man mit Fig. 413, Technik § 257.

Allgemeine Technik.

Die Einrichtung des Laboratoriums.

Eine ausgiebige Beschäftigung mit den modernen Methoden der mikroskopschen Technik macht die Benutzung eines gut ausgestatteten Laboratoriums erforderlich; solche sind in allen anatomischen, zoologischen und pathologisch-anatomischen Instituten vorhanden. In diesem Abschnitt soll dem Anfänger eine Anleitung gegeben werden, womit er im Beginne seiner Arbeiten ausgestattet sein sollte, damit er die einfacheren Methoden selbst ausführen kann. Für feinere Arbeitsmethoden findet er einmal in den den einzelnen Kapiteln angefügten Abschnitten der „speziellen Technik" Angaben, es stehen ihm aber auch zahlreiche ausgezeichnete Bücher zur Verfügung, die alles Erforderliche enthalten. Vor allem gilt das Gesagte auch von dem Instrumentarium, hier gibt es infolge der Fortentwicklung der optischen und mechanischen Technik Spezialapparate für alle feineren Arbeiten, von denen in diesem Buche nicht gesprochen wird. Unbedingt notwendig ist dagegen auch für den Anfänger eine gewisse Anzahl von Instrumenten und Reagenzien.

§ 1. Das Mikroskop. Der Anfänger sollte sich vor der Anschaffung eines Mikroskopes unbedingt bei erfahrenen Mikroskopikern Rat holen. Die Güte eines Mikroskopes hängt von der Exaktheit der Optik und der Mechanik ab, deren Beurteilung dem Unerfahrenen nicht möglich ist; man geht immer am sichersten, wenn man bei bekannten, soliden Firmen kauft. Unbedingt zu widerraten ist der Ankauf von Instrumenten, denen der Name ganz unbekannter Firmen aufgedruckt ist, wie solche gelegentlich besonders von reisenden Händlern angeboten werden. Ausgezeichnet sind dagegen die Instrumente der Firmen Zeiss-Jena, R. Winkel, G. m. b. H., Göttingen, E. Seibert-Wetzlar und E. Leitz-Wetzlar, die ich aus eigener Erfahrung kenne.

Zur guten Instandhaltung des Mikroskops ist es nötig, dasselbe vor Staub zu schützen; bei häufigem Gebrauch ist es am besten, das Mikroskop unter einer Glasglocke oder einem Pappekasten an einer dem Sonnenlichte nicht ausgesetzten Stelle aufzuheben. Der am Tubus sich bildende Schmutz wird mit einem trockenen Stückchen weichen Filtrierpapiers abgerieben; Verunreinigungen der Linsen betreffen in der Regel nur die Oberfläche; der Anfänger hüte sich davor, die Linsen auseinander zu schrauben. Innere Trübungen können nur von sachkundiger Hand beseitigt werden. Linsen und Spiegel sind mit weichem Leder und, wenn das nicht zum Ziele führt (z. B. bei Beschmutzung mit Balsam), mit einem weichen Leinwandläppchen zu reinigen, welches mit einem Tropfen reinen Spiritus befeuchtet ist. Bei letzterer Prozedur sei man sehr vorsichtig, damit nicht etwa der Weingeist in die Fassung der Linsen eindringe und den Kanadabalsam auflöse, mit welchem die Linsen verkittet sind. Man wische deshalb schnell mit der befeuchteten Stelle des Läppchens den Schmutzfleck weg und trockne die Linse sorgfältig ab. Das bei Anwendung von Immersionslinsen haftende Zedernöl entferne man mit einem mit Benzin oder Xylol befeuchteten Leinwandläppchen; ebenso wird die Deckglasoberfläche der mit Immersionslinsen betrachteten Präparate gereinigt.

§ 2. Die Mikrotome. Die gebräuchlichen Mikrotome sind nach zwei verschiedenen Prinzipien konstruiert.

Das Prinzip der einen Art besteht darin, daß das zu schneidende Objekt durch Verschiebung des Objekthalters auf einer schräg aufsteigenden Ebene gehoben wird.

Bei der anderen Art wird das Objekt in vertikaler Richtung durch eine Mikrometerschraube gehoben.

Beide Arten von Mikrotomen leisten Vorzügliches.

Aus eigener Erfahrung kenne ich die Thomaschen Schlittenmikrotome mit schräger Hebung von R. Jung in Heidelberg, die trefflich gearbeitet sind. Von Mikrotomen mit vertikaler Hebung sind die von Gustav Miehe in Hildesheim konstruierten Instrumente und die Mikrotome der Firma Sartorius, Göttingen, sehr zu empfehlen. Siehe auch die neuen Mikrotome mit feststehendem Messer. Über Wahl und Ein-

richtung der gebräuchlichsten Mikrotome lasse sich der Anfänger von erfahrenen Mikroskopikern belehren.

Alle Teile des Mikrotoms sind möglichst sauber zu halten. Bei häufigem Gebrauche schütze man dasselbe, mit einem leichten Holzkasten bedeckt, vor Staub. Die Bahn, auf welcher der Messerschlitten läuft, muß vollkommen rein sein; man putze dieselbe hier und da mit einem in Bezin getauchten Lappen und fette sie dann mit Knochenöl oder mit Vaselin so reichlich ein, daß der Schlitten auch bei leichtem Anstoße die ganze Bahn gleichmäßig durchläuft. Besondere Sorgfalt ist auf die Messer zu verwenden. Nur mit sehr scharfen Messern wird man Serien sehr feiner Schnitte herstellen können. Ein wirklich scharfes Messer muß ein feines Haar, das man an dem einen Ende zwischen den Fingern hält, mit Leichtigkeit durchschneiden.

§ 3. Ein Trockenofen („Thermostat")[1]) aus Kupferblech mit doppelten Wänden, deren Zwischenraum mit Wasser gefüllt ist. Durch Regulatoren, die nach verschiedenen Prinzipien gebaut sind, soll die Wärme auf einer bestimmten Höhe konstant gehalten werden. Geheizt wird mit Gas oder Elektrizität.

Der Wärmekasten mit Zubehör ist für denjenigen, der viel mit Paraffin arbeitet, kaum entbehrlich. Man kann jedoch statt dessen das Paraffin auf dem Wasserbade schmelzen und durch eine kleine Spiritusflamme flüssig erhalten.

§ 4. Ein Einbettungsrähmchen. Dasselbe besteht aus zwei geknickten Metallplatten, die so aneinander gesetzt werden.

Statt dieses Rähmchens kann man sich aus Staniol oder steifem Papier (alten Korrespondenzkarten) geformter Kästchen bedienen.

§ 5. Instrumente. Ein gutes Rasiermesser, dessen Klinge auf der einen Seite flach geschliffen ist. Das Messer ist immer scharfschneidend zu erhalten und muß vor jedesmaligem Gebrauche auf dem Streichriemen, ohne Druck auszuüben, abgezogen werden. Das Schleifen des Messers auf dem Steine ist dem Instrumentenmacher zu überlassen. Ein feiner Schleifstein. Eine feine gerade Schere. Eine feine, leicht schließende Pinzette mit glatten oder nur wenig gekerbten Spitzen. Vier Nadeln mit Holzgriffen; zwei davon erhitze man, krümme sie dann leicht, erhitze sie abermals und steche sie in festes Paraffin, wodurch sie wieder gehärtet werden. Die beiden anderen müssen stets sauber und fein zugespitzt erhalten bleiben; bei feinen Isolierarbeiten spitze und poliere man die Nadeln erst auf dem Schleifsteine und dann auf dem Streichriemen. Sehr brauchbar sind die sogenannten Starnadeln der Augenärzte. Nicht absolut notwendig, aber sehr brauchbar ist ein federnder Spatel aus Neusilber zum Übertragen der Schnitte aus Flüssigkeiten auf den Objektträger. Stecknadeln, Igelstacheln, Korkplatten, ein feiner Malerpinsel.

Es empfiehlt sich, Korke vor dem Gebrauche zur Extraktion und Neutralisierung der in ihr enthaltenen Gerbsäure einige Stunden in 2% iger Sodalösung auszukochen. Ein sogenannter Fettstift zum Schreiben auf Glas.

§ 6. Glassachen. Objektträger (eines der gebräuchlichen Formate) sollen von reinem Glase und nicht zu dick (1—1,5 mm) sein; Deckgläschen von ca. 15 mm Seite sind für die meisten Fälle groß genug; ihre Dicke darf zwischen 0,1—0,2 mm schwanken; die an den Kanten grünlich schimmernden Deckgläschen sind den rein weißen, die sich mit der Zeit oft trüben, vorzuziehen. Glasfläschchen (sogenannte Pulverflaschen), ein Dutzend, mit weitem Halse von 30 und mehr Kubikzentimeter Inhalt. Fläschchen mit Glasstöpsel sind zu empfehlen, wenn die Stöpsel gut eingerieben sind. Einige größere Präparatengläser mit eingeschliffenem Glasdeckel, Höhe 8—10 cm, Durchmesser 6—10 cm; irdene Töpfe. Ein graduiertes Zylinderglas, 100—150 ccm enthaltend. Ein Glastrichter von 8—10 cm oberem Durchmesser. Eine Pipette; man kann sich kleine Pipetten selbst verfestigen, indem man sich ein ca. 1 cm dickes, ca. 10 cm langes Glasröhrchen in der Gasflamme an einem Ende spitz auszieht und am anderen Ende ein ca. 6 cm langes Stückchen Gummirohr aufsetzt, das am oberen Ende mit einem starken Bindfaden fest zugebunden wird. Ein Dutzend Uhrgläser von ca. 5 cm Durchmesser. Ein Dutzend Reagiergläschen von ca. 10 cm Länge und ca. 12 mm Weite. Glasstäbe von ca. 3 mm Dicke, 15 cm Länge, zum Teil an einem Ende spitz ausgezogen. Für Reagenzien dienen alte Medizingläser, Weinflaschen usw., die man vorher gut gereinigt hat. Zum Reinigen genügt für die meisten Fälle das Ausbürsten der Flaschen mit Wasser; in anderen Fällen spüle man die Flaschen mit Wasser, dem man ca. 20% rohe Salzsäure bzw. Kalilauge zugesetzt hat, aus, dann mit gewöhnlichem Wasser, dann mit destilliertem Wasser und zum

1) Wird z. B. von B. von Lautenschläger-Berlin angefertigt.

Schluß mit etwas Alkohol. Ein Satz von 10—12 Färbezylindern (Höhe 10,0 cm, Weite mindestens 35 mm) mit Korkstopfen zum Färben von aufgeklebten Paraffinschnitten (s. unten S. 426). Für diesen Zweck gibt es auch Färbekasten (nach Schiefferdecker), in denen gleichzeitig 10 Objektträger behandelt werden können. Nicht absolut nötig, aber sehr brauchbar sind Präparatenschalen mit Glasdeckel von 10—12 cm Durchmesser. Statt derselben lassen sich für viele Fälle Untertassen, Futternäpfchen für Vögel usw. verwenden.

§ 7. Verschiedenes. Ein paar Bogen Filtrierpapier, große und kleine gummierte Etiketten, weiche Leinwandlappen (alte Taschentücher), ein Handtuch, eine größere und eine kleinere Flaschenbürste.

Ein großer Steinguttopf für die Abfälle.

§ 8. Reagenzien. Die Reagenzien müssen aus guten Apotheken oder besonders empfohlenen Drogenhandlungen bezogen werden. In ersteren sind auch die meisten Farbstoffe zu haben. Vorzügliche Farbstoffe und Reagenzien sind zu haben bei Dr. Hollborn, Leipzig, Kronprinzenstr. 71.

Anfänger wenden sich betreffs der verschiedenen Bezugsquellen immer am besten an die Dozenten der anatomischen Institute.

Allgemeine Regeln. Man halte sich nicht zu große Quantitäten vorrätig, da viele Reagenzien in verhältnismäßig kurzer Zeit verderben; einzelne Reagenzien (s. unten) sind erst kurz vor dem Gebrauch zu beziehen bzw. zuzubereiten. Jede Flasche muß mit einer großen, ihren Inhalt anzeigenden Etikette versehen sein; es empfiehlt sich, nicht nur das Rezept der betreffenden Flüssigkeit und das Herstellungsdatum, sondern auch die Art der Anwendung derselben auf der Etikette anzugeben. Sämtliche Flaschen müssen fest mit Kork oder mit guten Glasstöpseln verschlossen sein. Die Flüssigkeit soll nicht bis zur Unterfläche des Korkes reichen.

1. Destilliertes Wasser 2—6 l.

2. Kochsalzlösung: Für Untersuchung frischer Gewebe vom Frosch 0,65% ig, von Warmblütern 0,9% ig. Für feinere Beobachtungen ist statt der stets etwas schädigenden Kochsalzlösung die Ringersche Lösung zu empfehlen.

Kochsalz (NaCl) 0,9,
Kaliumchlorid (KCl) 0,02,
Kohlensaures Natron ($NaHCO_3$) 0,02,
Kalziumchlorid ($CaCl_2$) 0,02,
Aq. dest. 100,0.

Kochsalz- wie Ringerlösung sind nicht lange haltbar, deshalb am besten frisch angesetzt zu verwenden. Der Kork der Flasche wird zweckmäßig mit einem bis zum Flaschenboden reichenden Glasstab versehen.

3. Alkohol. a) Alkohol absolutus. 200 ccm vorrätig zu halten. Der käufliche absolute Alkohol ist ca. 98% ig und ist in den allermeisten Fällen für mikroskopische Zwecke vollkommen genügend. Will man vollständig wasserfreien Alkohol erhalten, so werfe man in die Flasche einige Stückchen (auf 100 ccm Alkohol je 15 g) weißgeglühten Kupfervitriols; ist dasselbe blau geworden, so muß es durch neues ersetzt oder von neuem gebrannt werden. Auch frisch gebrannter Kalk dient zu gleichem Zwecke, nur wirkt dieser langsamer.

b) Reiner Spiritus, ca. 90% Alkohol enthaltend, 3—5 l („90% iger Alkohol").

Aus Apotheken zu erhalten. Der für die anatomischen Institute bezogene Alkohol ist gewöhnlich 96% ig. Zur Herstellung von Alkoholgemischen geringeren Prozentgehaltes diene die Gleichung: $100:96 = x:p$; p = dem gewünschten Prozentgehalte. Soll z. B. 90% iger Alkohol hergestellt werden, so lautet die Gleichung:

$$100:96 = x:90.$$
$$96x = 90 \cdot 100$$
$$x = \frac{9000}{96} = 93{,}7, \text{ abgerundet } 94.$$

Also: um 100 ccm 90% igen Alkohol zu erhalten, muß man 94 ccm 96% igen Alkohol mit 6 ccm destilliertem Wasser vermischen.

Die der Berechnung anhaftenden Fehler sind zu unbedeutend, als daß sie für unsere Zwecke in Betracht gezogen werden müßten.

c) 80% iger Alkohol. 500 ccm sind herzustellen durch Vermischen von 418 ccm 96% igem Alkohol mit 82 ccm destilliertem Wasser.

d) 70% iger Alkohol. 500 ccm sind herzustellen durch Vermischen von 365 ccm 96% igem Alkohol mit 125 ccm destilliertem Wasser.

e) 50% iger Alkohol. 500 ccm sind herzustellen durch Vermischen von 260 ccm 96% igem Alkohol mit 240 ccm destilliertem Wasser.

f) Ranviers Drittelalkohol. 35 ccm 96%iger Alkohol + 65 ccm destilliertes Wasser.

4. Essigsäure ca. 50 ccm. Die offizinelle Essigsäure ist 30%ig.

5. Eisessig (der in den Apotheken käufliche ist 96%ig) ist kurz vor dem Gebrauche zu beziehen (ca. 50 ccm). Gut verschlossen zu halten.

6. Salpetersäure. Man halte sich eine gutschließende Flasche mit 100 ccm konzentrierter Salpetersäure von 1,18 spez. Gew. (enthält 32% Säurehydrat).

7. Reine Salzsäure von 1,124 spez. Gew., 50 ccm.

8. Formol. Die wässerige, 40%ige Formaldehydlösung kommt unter zwei Benennungen im Handel vor. a) Formol (Meister, Lucius u. Brüning in Höchst a. M.), b) Formalin (Chem. Fabrik auf Aktien, vormals Schering, Berlin).

9. Chromsäure. Man bereite sich eine 10%ige Stammlösung (10 g der frisch bezogenen kristallisierten Chromsäure in 90 ccm destilliertem Wasser zu lösen). Davon bereite man sich a) 0,1%ige Chromsäurelösung (10 ccm der Stammlösung zu 990 ccm destilliertem Wasser) und

b) 0,5%ige Chromsäurelösung (50 ccm der Stammlösung zu 950 ccm destilliertem Wasser).

10. Doppelt chromsaures Kali. Man halte vorrätig:

a) 3%ige Lösung; 30 g in 1000 ccm destilliertem Wasser,

b) 3½%ige Lösung; 35 g in 1000 ccm destilliertem Wasser gelöst, für Kalibichromat-Formol (12) und für die Golgische Mischung (16).

c) 5%ige Lösung; 5 g in 100 ccm destilliertem Wasser, gelöst für Altmannsche Mischung.

Die Lösung erfolgt bei Zimmertemperatur langsam (in 3—6 Tagen). Man bereite deshalb die Lösung mit erwärmtem Wasser oder stellte die Flasche in die Nähe des Ofens.

11. Kaliumbichromat-Essigsäure nach Tellyesnizcky, kurz vor dem Gebrauch anzufertigen, indem man zu je 100 ccm der 3%igen Lösung (10a) 5 ccm Eisessig zusetzt.

12. Kaliumbichromat-Formol nach Kopsch, kurz vor dem Gebrauch anzufertigen, indem man zu 80 ccm der 3½%igen Lösung (Nr. 10b) 20 ccm Formol (8) zusetzt.

13. Müllersche Flüssigkeit. 30 g schwefelsaures Natron und 60 g pulverisiertes doppeltchromsaures Kali werden in 3000 ccm destilliertem, vorher aufgekochtem Wasser gelöst. Die Lösung kann wie 10 warm bereitet werden.

14. Müller-Formol (Orthsches Gemisch). 10 ccm Formol (8) zu 100 ccm Müllerscher Flüssigkeit; jedesmal direkt vor dem Gebrauch zuzubereiten.

15. Zenkersche Flüssigkeit. 25 g Kal. bichromic., 10 g Natrium sulfuricum und 50 g Sublimat werden in 1000 ccm destilliertem, warmem Wasser gelöst. Vor dem Gebrauch ist zu je 20 ccm dieser Mischung 1 ccm Eisessig oder 1—2 ccm Formol zuzufügen.

16. Golgische Mischung (Osmio-bichromische Mischung) wird bereitet durch Zusammengießen von 54 ccm der 3,5%igen Lösung von doppeltchromsaurem Kali (10 b) und 6 ccm der 2%igen Osmiumlösung (21). Kurz vor dem Gebrauch herzustellen.

17. Natriumthiosulfat (unterschwefligsaures Natrium). 2,5 g zu 100 ccm destilliertem Wasser. Das Salz verwittert an der Luft.

18. Eisenlösung. Es werden 2,5 g schwefelsaures Eisenammonoxyd $[(NH_4)_2Fe_2(SO_4)_4]$ in 100 ccm destilliertem Wasser gelöst.

19. Pikrinsäure. Man halte vorrätig 50 g der Kristalle und ca. 500 ccm einer gesättigten wässerigen Lösung, in welcher die Kristalle immer in 2—3 mm hoher Schicht am Boden der Flasche liegen müssen. Löst sich leicht.

20. Chrom-Essigsäure. Zu 50 ccm 0,5%iger Chromsäurelösung (9 b) werden 50 ccm destilliertes Wasser und 3—5 Tropfen Eisessig gesetzt.

21. Osmiumsäure. 50 ccm der 2%igen wässerigen Lösung vor dem Gebrauche aus der Apotheke zu beziehen. (Sehr teuer.) Ist, wenn in gut gereinigtem Glase gelöst und gut verschlossen, viele Monate haltbar.

22. Chromosmium-Essigsäure nach Flemming. Man bereite sich eine 1%ige Chromsäurelösung (5 ccm der 10%igen Lösung [s. § 8, 9]) zu 45 ccm destilliertem Wasser), gieße dazu 12 ccm der 2%igen Osmiumsäure und füge noch 3 ccm Eisessig hinzu. Diese Mischung muß nicht im Dunkeln aufbewahrt und kann lange vorrätig gehalten werden.

Mit alten Chromosmiumessigsäurelösungen fixierte Gewebe färben sich oft schlecht, weil die Essigsäure verdunstet ist; 5—20 Tropfen Eisessig, der Lösung von neuem zugesetzt, beseitigen diesen Übelstand.

23. Gesättigte Sublimatkochsalzlösung. 7,5 g Kochsalz werden zu einem Liter destilliertem Wasser gefügt, nach der Lösung 125 g Sublimatkristalle zugesetzt, die sich erst unter Erwärmen lösen. Die warme Lösung ist zu filtrieren. Nach dem Erkalten bilden sich am Boden der Flasche weiße Kristallnadeln.

24. „Susa" (M. Heidenhain). Sublimatlösung 4,5, Kochsalz 0,5, Wasser 80,0, Trichloressigsäure 2,0, Eisessig 4,0, Formalin 20,0.

25. Salpetersaures Silberoxyd. Man beziehe kurz vor dem Gebrauch aus der Apotheke eine Lösung von 1 g Argent. nitric. in 100 ccm destilliertem Wasser. Die Flüssigkeit muß im Dunkeln oder in schwarzer Flasche aufbewahrt werden und ist lange haltbar.

26. Ammoniakalische Silberlösung muß jedesmal direkt vor dem Gebrauche frisch bereitet werden.

a) 10% ige wässerige Lösung von Argent. nitric. 10 ccm werden in eine kleine Kochflasche gegossen.

b) 40% ige Natronlösung wird mit einer Pipette tropfenweise zugesetzt; nach jedem Tropfen, bei dem sich ein Niederschlag bildet, ist die Kochflasche ein wenig zu schütteln. Bildet sich bei dem Zusatz eines Tropfens kein neuer Niederschlag mehr — der alte Niederschlag löst sich nicht auf —, so hört man mit weiterem Zusatz auf. Man braucht im ganzen kaum 1 ccm Natriumlösung.

c) 10% ige Ammoniaklösung wird tropfenweise zugesetzt, nach jedem Zusatz wird die Mischung geschüttelt. Dadurch löst sich der Niederschlag bis auf ein paar Körnchen. Zuviel Ammoniak verdirbt alles; es sind im ganzen 6—7 ccm zur Mischung zuzusetzen.

d) Die Mischung wird durch einen kleinen Filter in ein graduiertes Zylinderglas gegossen, es ergeben sich ca. 18 ccm Flüssigkeit, zu der das 4fache Quantum, also 72 ccm destilliertes Wasser zugegossen wird.

27. Goldchlorid. Man beziehe kurz vor dem Gebrauche aus der Apotheke eine Lösung von 1 g Aur. chlorat. in 100 ccm destilliertem Wasser. Im Dunkeln oder in schwarzer (brauner) Flasche zu halten.

Zur Goldchloridfärbung bedarf man

28. Ameisensäure. 50 ccm.

29. Konzentrierte (35% ige) Kalilauge 30 ccm. Das Fläschchen muß mit einem nicht vulkanisierten Kautschukpfropfen, der von einem Glasstabe durchzogen ist, verschlossen sein. Aus der Apotheke zu beziehen.

30. Glyzerin. 100 ccm reines Glyzerin vorrätig zu halten, sowie eine Lösung von 5 ccm reinem Glyzerin in 25 ccm destilliertem Wasser. Zur Verhütung der rasch in diesem Gemisch auftretenden Pilze kann man 5—10 Tropfen reine 1% ige Karbolsäurelösung oder einen Chloralhydratkristall zusetzen. Der Kork des Fläschchens muß mit einem Glasstabe versehen sein.

31. Xylol ist wegen seiner Empfindlichkeit gegen unvollständig entwässerte Präparate Anfängern weniger zu empfehlen als

32. Karbol-Xylol, das hergestellt wird durch Zusatz von 22 g kristall. Karbolsäure zu 100 ccm Xylol; auch nicht völlig wasserfreie Schnitte lassen sich durch Karbolxylol aufhellen.

33. Xylolbalsam, Lösung von Kanadabalsam in Xylol; am besten ist der von Merk in Darmstadt oder der von Dr. K. Hollborn in Leipzig käufliche Balsam. Der Kork der Flasche muß mit einem Glasstabe versehen sein.

34. Deckglaskitt.

35. Hämatoxylin nach Hansen. a) 1 g kristallisiertes Hämatoxylin wird in 10 ccm absolutem Alkohol gelöst und in geschlossener Flasche aufbewahrt, b) 20 g Kalialaun werden in 200 ccm destilliertem Wasser warm gelöst und nach dem Erkalten filtriert; c) 1 g übermangansaures Kali wird in 16 ccm destilliertem Wasser bei Zimmertemperatur gelöst. Am nächsten Tage werden Lösungen (a und b) in eine Porzellanschale zusammengegossen, mit 3 ccm der Lösung c) vermischt und unter stetem Umrühren bis zum Sieden erhitzt (man lasse ca. 1 Minute lang sieden). Dann kühle man rasch ab, indem man die Porzellanschale auf kaltem Wasser schwimmen läßt. Nach dem Erkalten wird die Mischung filtriert und ist von da ab verwendbar. Trübungen, Pilzentwicklung in der Flüssigkeit beeinträchtigen die Leistungsfähigkeit derselben nicht im mindesten. Vorrätig zu halten.

36. Hämatoxylin nach Delafield. a) 1 g kristallisiertes Hämatoxylin wird in 6 ccm Alk. absol. gelöst. b) 15 g Ammoniakalaun werden in 100 ccm destilliertem Wasser warm gelöst und nach dem Erkalten filtriert. Dann werden beide Lösungen zusammengegossen, die Mischung bleibt 3 Tage in weit offenem Gefäß am Lichte stehen, wird dann filtriert und vermischt mit 25 ccm reinem Glyzerin und 25 ccm Methylalkohol. Nach 3 Tagen wird die Mischung filtriert und ist — lange haltbar — vorrätig zu halten.

37. Hämatoxylin nach Weigert zur Darstellung der markhaltigen Nervenfasern des Gehirnes und Rückenmarkes. 1 g kristallisiertes Hämatoxylin wird in 10 ccm Alkohol absol. + 90 ccm destilliertes Wasser gebracht, gekocht und nach dem Erkalten filtriert.

Die Anwendung dieser Farbe beansprucht die Zuhilfenahme von einer

38. Gesättigten Lösung von neutralem essigsaurem Kupferoxyd, 10 g Cupr. acet. cryst. neutr. in 100 ccm destilliertem Wasser gelöst; lange haltbar. Ferner einer

39. Blutlaugensalz-Boraxlösung; 2 g Borax und 2,5 g Ferrizyankalium zu 100 ccm destilliertem Wasser; lange haltbar.

40. Pikrokarmin. Man gieße zu 50 ccm destilliertem Wasser 5 ccm Liq. ammon. caustic., schütte in diese Mischung 1 g besten Karmin. Umrühren mit dem Glasstabe. Nach vollendeter Lösung des Karmins (etwa 5 Minuten) gieße man 50 ccm gesättigte Pikrinsäurelösung zu und lasse das Ganze 2 Tage in weit offenem Glase stehen. Dann filtriere man. Selbst reichliche Pilzentwicklung beeinträchtigt nicht die Färbekraft dieses vorzüglichen, in seiner Wirkung auf fixierte Präparate aber ungleich wirkenden Mittels. Für Färbung unter dem Deckglas (§ 41) am meisten zu empfehlen.

41. Alaunkarmin. 5 g Alaun werden in 100 ccm warmem, destilliertem Wasser aufgelöst und dann 2 g Karmin zugefügt. Diese Mischung wird 10—20 Minuten gekocht und nach dem Erkalten filtriert; zuletzt werden der klaren, schön rubinroten Flüssigkeit 2—3 Tropfen Acid. carbol. liquefact.[1]) zugesetzt. Noch besser färbt

42. Boraxkarmin. 4 g Borax werden in 100 ccm warmem destilliertem Wasser aufgelöst, nach dem Erkalten der Lösung werden 3 g gutes Karmin unter Umrühren zugefügt und dann 100 ccm 70% iger Alkohol (s. S. 411) zugegossen. Nach 24 Stunden filtriere man die Flüssigkeit, die sehr langsam (24 Stunden und noch länger) durch das Filter tropft.

Die Boraxkarminfärbung beansprucht die Nachbehandlung mit 70% igem salzsaurem Alkohol, welcher durch Zufügen von 4—6 Tropfen reiner Salzsäure zu 100 ccm 70% igem (S. 411) Alkohol bereitet wird.

43. Parakarmin. 4 g Karminsäure (Grübler), ½ g Chloraluminium, 4 g Chlorkalzium werden in 100 ccm 70% igem Alkohol gelöst. Länger haltbar.

44. Karminsaures Natron. 2 g des Farbstoffes in 200 ccm destilliertem Wasser zu lösen.

45. Saffranin. 2 g des Farbstoffes in 60 ccm 50% igem Alkohol (31 ccm 96% iger Alkohol + 29 ccm destilliertes Wasser) zu lösen. Vorrätig zu halten.

46. Eosin. 1 g des Farbstoffes in 60 ccm 50% igem Alkohol (31 ccm 96% iger Alkohol + 29 ccm destilliertes Wasser) zu lösen. Vorrätig zu halten.

47. Orange. 1 g des Farbstoffes in 60 ccm 50% igem Alkohol zu lösen.

48. Kongorot. 1 g des Farbstoffes wird in 100 ccm destilliertem Wasser gelöst. Von dieser Stammlösung stelle man sich her:

Eine $^1/_{30}$% ige Lösung: 3 ccm Stammlösung zu 100 ccm Aqua dest.

49. Vesuvin oder

50. Methylviolett B und andere basische Anilinfarbstoffe können in gesättigten wässerigen Lösungen (1 g zu 50 ccm destilliertem Wasser) vorrätig gehalten werden.

51. Methylenblau. 1 g in 100 ccm destilliertem Wasser gelöst, ist ebenso wie das zur Nachbehandlung gehörige

52. Molybdänsäure-Ammonium, 7 g zu 93 ccm destilliertem Wasser, lange haltbar.

53. Säurefuchsin (= Rubin S). 1 g des Farbstoffes in 100 ccm destilliertem Wasser gelöst.

54. van Giesons-Pikrofuchsin. Zu 10 ccm der 1% igen Säurefuchsinlösung (53) werden 100 ccm gesättigter wässeriger Pikrinsäurelösung (19, S. 6) gegossen.

---

1) Vorsicht! diese Karbolsäure ätzt sehr stark.

55. Bleu de Lyon-Stammlösung. 1 g in 100 ccm absol. Alkohol gelöst.

56. Resorzin-Fuchsin nach Weigert (Modifikation Pranter). 0,02 g des trocken von Hollborn (S. 411) zu beziehenden Farbstoffes werden in 1 g (nicht Volumteil) konz. Salpetersäure und 100 g 70%igem Alkohol gelöst. Kurz vor dem Gebrauche zu bereiten.

57. Alaunkarmin-Dahlia nach Westphal. Man löse 1 g Dahlia in 25 ccm Alkohol absol., setze 12 ccm reines Glyzerin nnd 5 ccm Eisessig zu und gieße zu dieser Mischung 25 ccm Alaunkarmin (41, S. 414). In gut schließender Flasche aufzubewahren.

58. Methylblau. 1 g in 100 ccm destilliertem Wasser gelöst (gut haltbar).

59. Phosphormolybdänsäure; als 2%ige Lösung in der Apotheke zu beziehen.

60. Paraffin: zwei Sorten, eine weichere (45° C Schmelzpunkt) und eine härtere (52° C Schmelzpunkt). Davon stelle man sich eine Mischung her, die bei ca. 50° C schmelzbar ist. Von dem richtigen Mischungsverhältnisse beider Sorten hängt viel ab; mancher Mißerfolg wird nur durch eine ungenügende Mischung herbeigeführt.

Eine genaue Angabe der Mengenverhältnisse läßt sich nicht liefern, da die Konsistenz des Paraffins in hohem Grade von der äußeren Temperatur abhängig ist. Auch bedingen härtere Objekte, ferner der Wunsch, sehr feine Schnitte herzustellen, die Anwendung härterer Mischungen als gewöhnlich. Für den Winter, bei einer Zimmertemperatur von 20° C, dürfte eine Mischung von 30 g weichem mit 25 g hartem Paraffin den meisten Anforderungen genügen.

61. Chloroform 20 ccm.

62. Paraffinchloroform, eine gesättigte Lösung (5 g der Mischung in 25 ccm Chloroform). Diese Lösung ist bei Zimmertemperatur flüssig.

63. Zelloidin (Dr. Hollborn).

Das Herstellen der Präparate.

§ 9. Einleitung. Die wenigsten Organe des tierischen Körpers sind so beschaffen, daß sie ohne weiteres der mikroskopischen Untersuchung zugänglich sind. Sie müssen einen gewissen Grad von Durchsichtigkeit besitzen, den wir dadurch erreichen, daß wir die Organe entweder in ihre Elemente zerteilen, die Elemente isolieren, oder in dünne Schnitte zerlegen, schneiden. Nun haben aber wiederum die wenigsten Organe eine Konsistenz, welche sofortiges Anfertigen genügend feiner Schnitte gestattet; sie sind entweder zu weich, dann muß man sie härten, oder zu hart (verkalkt), dann muß man sie entkalken. Härten und Entkalken kann jedoch nicht an frischen Objekten vorgenommen werden, ohne deren Struktur zu schädigen; es muß demnach beiden Prozeduren ein Verfahren vorausgehen, welches eine rasche Erstarrung und damit eine Festigung der kleinsten Teilchen ermöglicht; dieses Verfahren nennt man fixieren. Das Anfertigen feiner Schnitte ist demnach meist nur nach vorausgegangener Fixierung und Härtung (eventuell nachfolgender Entkalkung) des betreffenden Objektes möglich. Aber auch die Schnitte beanspruchen noch eine weitere Behandlung; sie können entweder sofort durchsichtig gemacht werden, durch Aufhellungsarbeit, welche auch mit Erfolg bei frisch untersuchten Objekten angewendet wird, oder sie können vor der Aufhellung gefärbt werden. Die Farbstoffe sind für die mikroskopische Untersuchung unschätzbare Hilfsmittel; sie lassen sich auch auf frische, ja selbst auf lebende Organe applizieren; eine große Zahl der wichtigsten Tatsachen ist nur mit Hilfe der Farbstoffe aufgedeckt worden. In die Gefäße eingespritzt, injiziert, lehren sie uns die Verteilung und den Verlauf der feinsten Verzweigungen derselben kennen.

§ 10. Beschaffenheit des Materials. Für Studien über die Formelemente und die einfachsten Gewebe sind Amphibien: Frösche, Molche (am besten der gefleckte Salamander, dessen Elemente sehr groß sind) zu empfehlen, für Studien der Organe dagegen nehme man Säugetiere. Für viele Fälle genügen hier unsere Nagetiere (Kaninchen, Meerschweinchen, Ratte, Maus), ferner junge Hunde, Katzen usw. Doch versäume man keine Gelegenheit, die Organe des Menschen sich zu verschaffen. Vollständig frisches Material ist in chirurgischen Kliniken zu haben; im Winter sind viele Teile selbst vor 2—3 Tagen Verstorbener noch brauchbar.

Im allgemeinen empfiehlt es sich, die Organe lebenswarm einzulegen. Um möglichst rasch dieser Aufgabe sich zu entledigen, ist es geboten, zuerst die zur

Aufnahme der Objekte bestimmten Gläser mit der betreffenden Flüssigkeit zu füllen und mit einem Objekt, Flüssigkeit und Datum (eventuell Stunde) anzeigenden Etikett zu versehen; danach lege man die zur Sektion nötigen Instrumente (das anatomische Präparierbesteck) zurecht, und dann erst töte man das Tier. Dem lebenden Tiere Teile zu entnehmen, ist eine nutzlose Grausamkeit.

Kann man auf eine Untersuchung unfixierter Teile eines Tieres verzichten, so ist stets eine Fixierung durch Injektion des Fixiermittels in die Blutbahn die beste Methode.

§ 11. Töten und Sezieren der Tiere. Amphibien durchschneide man mit einer starken Schere die Halswirbelsäule und zerstöre Hirn- und Rückenmark vermittelst einer von der Wunde aus in die Schädelhöhle bzw. in den Wirbelkanal eingestoßenen Nadel. Säugetieren durchschneide man den Hals mit einem kräftigen, bis zur Halswirbelsäule reichenden Schnitt, oder man töte sie mit Chloroform, das man auf ein Tuch gießt und so den Tieren vor die Nase drückt. Kleine, bis 4 cm große Tiere, Embryonen können im ganzen in die Fixierungsflüssigkeit geworfen werden. Nach ca. 6 Stunden öffne man diesen die Bauch- und Brusthöhle durch Einschnitte. Bei der Sektion halte womöglich ein Gehilfe die Extremitäten; kleine Tiere kann man mit starken Stecknadeln an den Fußflächen auf Kork- oder Wachsplatten spannen. Die Organe müssen sauber herauspräpariert werden (am besten mit Pinzette und Schere), Quetschen und Drücken der Teile, Anfassen mit den Fingern ist vollkommen zu vermeiden. Die Pinzette darf nur am Rande der Objekte eingreifen; anhängende Verunreinigungen, Schleim, Blut, Darminhalt dürfen nicht mit dem Skalpell abgekratzt werden, sondern sind durch langsames Schwenken in der betreffenden Fixationsflüssigkeit oder vor der Fixation in Ringerscher Lösung (s. § 8, 2) zu entfernen.

§ 12. Sauberes Arbeiten. Bei den im folgenden angegebenen Methoden ist es nicht zu vermeiden, daß Scheren, Pinzetten, Nadeln, Glasstäbe usw. mit den verschiedensten Flüssigkeiten, z. B. Säuren, benetzt werden. Man reinige die Instrumente sofort nach dem Gebrauche durch Abspülen in Wasser und Abtrocknen. Sehr zu empfehlen ist die Verwendung der neuen sogenannten rostfreien Instrumente. Vor allem vermeide man, einen z. B. mit einer Säure oder mit einem Farbstoff benetzten Glasstab in eine andere Flüssigkeit zu tauchen. Abgesehen davon, daß die Reagenzien dadurch verdorben werden, wird oft das Gelingen der Präparate hierdurch gänzlich vereitelt. Gläser, Uhrschalen usw. sind leicht zu reinigen, wenn dies sofort nach der Benützung geschieht; läßt man dagegen z. B. einen Farbstoffrest in einem Glase antrocknen, so ist das Reinigen immer sehr zeitraubend. Man versäume also nie, auch die Gläser sofort nach dem Gebrauche zu reinigen; Uhrschalen werfe man wenigstens in eine Schüssel mit Wasser.

Alle Gefäße, in denen man isoliert, fixiert, härtet, färbt usw., müssen geschlossen gehalten (Uhrschalen decke man mit einer zweiten Uhrschale zu, wenn die Manipulationsdauer 10 Minuten übersteigt) und dürfen nicht in die Sonne gestellt werden.

§ 13. Isolieren. Man isoliert entweder durch Zerzupfen der frischen Objekte oder nach vorhergehender Behandlung der Objekte mit lösenden Flüssigkeiten, welche ein Zerzupfen ganz oder teilweise unnötig machen. Es gehört zu den schwierigen Aufgaben, ein gutes Zupfpräparat anzufertigen. Viel Geduld und genaue Erfüllung nachstehender Vorschriften sind unerläßlich. Die Nadeln müssen spitz und ganz rein sein; man spitze und poliere sie zuvor auf dem angefeuchteten Schleifsteine. Das kleine Objekt, von höchstens 4 mm Seite, wird nun in einen kleinen Tropfen auf den Objektträger gelegt und wird, wenn es farblos ist, auf schwarzer, wenn es dunkel (etwa gefärbt) ist, auf weißer Unterlage zerzupft. Ist das Objekt faserig (z. B. ein Muskelfaserbündel), so setze man beide Nadeln an dem einen Ende des Bündels an und zerreiße dasselbe der Länge nach in zwei Bündel; das eine dieser Bündel wird auf dieselbe Weise, immer durch Ansetzen der Nadel an das Ende, wieder in zwei Bündel getrennt und so fort, bis ganz feine einzelne Fasern erzielt sind. Durch Betrachtung des (unbedeckten) Präparates mit schwacher Vergrößerung kann man kontrollieren, ob der nötige Grad von Feinheit erreicht ist.

Zuweilen ist es schwierig, das Bündel in zwei der ganzen Länge nach getrennte Hälften zu teilen; es genügt dann oft, nur $^3/_4$ der Gesamtlänge auseinandergezogen zu haben, so daß dann die isolierten Fasern am Ende noch alle zusammenhängen.

In wenig Flüssigkeit liegende, nicht mit einem Deckglase bedeckte Präparate sehen oft unklar aus, zeigen schwarze Ränder usw., Fehler, die durch Zusatz eines hinreichend großen Tropfens und durch ein Deckglas wieder ausgeglichen werden.

Als isolierende Flüssigkeiten sind zu empfehlen:

a) Für Epithelzellen

ist Ranviers Drittelalkohol (s. S. 412) ein ausgezeichnetes Isolationsmittel. Man lege Stückchen von 5—10 mm Seite (z. B. der Darmschleimhaut) in ein relativ geringes Quantum (ca. 10 ccm) dieser Flüssigkeit ein. Nach 5 Stunden (bei geschichtetem Pflasterepithel nach 10—24 Stunden und später) werden die Stückchen mit einer Pinzette vorsichtig, langsam herausgehoben und ein paar Mal leicht auf einen Objektträger aufgestoßen, der mit einem Tropfen der gleichen Flüssigkeit bedeckt ist. Durch das Aufstoßen fallen viele Epithelzellen isoliert ab, manchmal ganze Fetzen, die man nur mit der Nadel leicht umzurühren braucht, um eine vollkommene Isolation zu erzielen. Nun lege man ein Deckglas auf (§ 40) und untersuche. Will man das Objekt färben, so bringe man die ganzen Stückchen vorsichtig aus dem Alkohol in ca. 6 ccm Pikrokarmin (S. 414). Nach 2—4 Stunden wird das Stückchen sehr vorsichtig in ca. 5 ccm destilliertes Wasser gelegt und nach fünf Minuten auf den Objektträger aufgestoßen, der diesmal mit einem Tropfen verdünntem Glyzerin (§ 8, 30) bedeckt ist. Deckglas. Das Präparat kann konserviert werden.

b) Für Muskelfasern, Drüsen

eignet sich 35%ige Kalilauge (§ 8, 29). Stückchen von 10—20 mm Seite werden in 10—20 ccm dieser Flüssigkeit eingelegt; nach etwa einer Stunde sind die Stückchen in ihre Elemente zerfallen, die mit Nadeln oder einer Pipette herausgefischt und in einem Tropfen der gleichen Kalilauge unter Deckglas betrachtet werden. Jedes Hervorquellen der Kalilauge unter dem Deckglas ist streng zu vermeiden, da die Metallfassung des Objektives dadurch in Gefahr kommt! Verdünnte Kalilauge wirkt ganz anders; würde man die Elemente in einem Tropfen Wasser betrachten wollen, so würden dieselben durch die nunmehr verdünnte Lauge in kürzester Zeit zerstört werden. Gelingt die Isolation nicht (statt dessen tritt zuweilen eine breiige Erweichung der Stückchen ein), so ist die Kalilauge zu alt gewesen. Man wende deshalb stets frisch bezogene Lösungen an. Auch die gelungenen Präparate lassen sich nicht konservieren.

Ferner ist geeignet eine Mischung von chlorsaurem Kali und Salpetersäure. Man bereite sich dieselbe, indem man in 20 ccm reine Salpetersäure (§ 8, 6) so viel chlorsaures Kali (ca. 5 g) wirft, daß ein ungelöster Satz am Boden bleibt. Nach 1 bis 6 Stunden (manchmal später) ist das Objekt genügend gelockert und wird nun in 20 ccm destilliertes Wasser übertragen, in dem es eine Stunde bleibt, aber ohne Schaden auch 8 Tage verweilen kann. Dann wird es auf den Objektträger übertragen, wo es in einem Tropfen dünnen Glyzerins (§ 8, 30) mit Leichtigkeit zerzupft werden kann. Wenn die Salpetersäure gut ausgewaschen ist, lassen sich die Präparate konservieren und auch unter dem Deckglas färben (§ 41). Einlegen der noch nicht zerzupften Stückchen in Pikrokarmin (s. die Isolation von Epithelzellen) gelingt nicht, da diese Farbflüssigkeit die Objekte brüchig macht.

c) Für Drüsenkanälchen

ist vorzüglich das Einlegen kleiner Stücke (von ca. 1 cm Seite) in 10 ccm reine Salzsäure. Nach 10—20 Stunden werden die Stückchen in ca. 30 ccm destilliertes Wasser gebracht, das innerhalb 24 Stunden mehrmals gewechselt werden muß. Die Isolation gelingt dann leicht durch vorsichtiges Ausbreiten des Stückchens mit Nadeln in einem Tropfen verdünntem Glyzerin. Die so hergestellten Präparate können konserviert werden. Man ersetzt dann das Glyzerin am besten durch Glyzerin-Gelatine (s. § 40, 2).

§ 14. Fixieren. Durch die Fixation wandeln wir den labilen Gleichgewichtszustand der lebenden Substanz in einen relativ stabilen Gleichgewichtszustand um. Dies geschieht durch eine möglichst vollständige Ausfällung aller gelösten Stoffe, wobei die besten Fixierungsmittel die feinere Anordnung der Substanzen im wesentlichen erhalten. Je ähnlicher das fixierte dem lebenden Gewebe erscheint, um so geeigneter ist das Fixierungsmittel. Stets halte man sich aber vor Augen, daß alle Zellstrukturen auch des bestfixierten Präparates eine Kontrolle durch die Lebenduntersuchung (§ 41) bedürfen, ehe bestimmte Strukturen als der lebenden Zelle zugehörig anerkannt werden können.

Die meisten Fixierungsmittel wirken eiweißfällend; hierbei spielt aber neben der Fällungskraft des Fixierungsmittels sein Eindringungsvermögen eine große Rolle. Sehr wichtig für das Ergebnis ist es, ob die entstehenden Fällungsprodukte im Wasser unlöslich sind; dies trifft für die Chromsäure-, Platinchlorid-, Sublimat- und Formalingemische z. B. zu, während die Pikrinsäurefällungen zum Teil in Wasser löslich sind. Da die Fixierungsmittel wegen der darauffolgenden Färbung zumeist „ausgewaschen“

werden müssen, ist auf die Löslichkeit der Fällungsprodukte bei der Bewertung des Endergebnisses zu achten.

Die Fixation führt in der Regel zu einer Verminderung des Volumens (Schrumpfung), die bei Alkohol z. B. sehr stark, bei Formalin dagegen sehr gering ist. Um Ergebnisse an fixierten Geweben untereinander vergleichen zu können, müssen stets die gleichen Bedingungen peinlichst eingehalten werden. Man befolge deshalb die nachfolgenden Regeln, besonders im Anfange, möglichst genau.

Allgemeine Regeln. Will man durch Injektion von der Blutbahn aus fixieren, was, wie oben schon betont wurde, stets die beste Methode ist, so spült man zuerst die Gefäße mit körperwarmer Ringerlösung (§ 8, 2) so lange durch, bis die Flüssigkeit klar abläuft. Dann zieht man in die Injektionsspritze Fixierlösung auf und injiziert zunächst bis das Fixiermittel aus der Vene ausläuft, bindet die letztere sodann ab und injiziert unter mäßigem Druck noch ein wenig nach. Starke Druckanwendung ist bei der Injektion immer zu vermeiden. Kleinere Tiere legt man nun ganz, von größeren die gewünschten Stücke in die Fixierungsflüssigkeit ein. Hierfür muß man ebenso wie für die Fixierung uninjizierter Objekte folgende Regeln beachten:

1. Zum Fixieren muß stets reichliche, das Volumen des zu fixierenden Objektes 50—100mal übertreffende Flüssigkeit verwendet werden. 2. Die Flüssigkeit muß stets klar sein, sie muß, sobald sie trübe geworden ist, gewechselt, d. h. durch frische Flüssigkeit ersetzt werden. Die Trübung tritt oft schon eine Stunde (oder früher) nach dem Einlegen ein. 3. Die zu fixierenden Objekte sollen, wenn sie nicht vorher mit dem Fixiermittel injiziert worden sind, möglichst klein sein, im allgemeinen 1—2 ccm nicht überschreiten. Das Zerkleinern der Stücke geschieht mit scharfem Rasiermesser unter möglichster Vermeidung von Druck, bei weichen Organen erst eine oder mehrere Stunden nach dem Einlegen in die Fixierungsflüssigkeit, wenn die Stücke schon etwas fester geworden sind.

Sollte die Erhaltung des ganzen Objektes nötig sein (z. B. zur nachherigen Orientierung), so mache man wenigstens viele tiefe Einschnitte (5—10 Stunden nach dem ersten Einlegen) in dasselbe. Die Objekte sollen nicht am Boden liegen, man hänge sie entweder im Glase auf, oder man bringe auf den Boden des Gefäßes eine mehrere Zentimeter hohe Lage entfetteter Watte oder Glaswolle; dadurch wird erreicht, daß die im Objekt enthaltene Flüssigkeit zu Boden sinkt und die Fixierungsflüssigkeit rasch und in voller Konzentration eindringt. Kleine und zarte Objekte (z. B. Embryonen bis 3 mm Länge) werden nur kürzere Zeit, z. B. in Zenker (§ 14, 8) nur 1 Stunde fixiert.

1. Alkohol absolutus ist für Drüsen, Haut, Blutgefäße usw. sehr geeignet. Er wirkt zugleich als Härtungsmittel. In absolutem Alkohol eingelegte Objekte können schon nach 24 Stunden geschnitten werden.

Man schiebe die Verarbeitung der in absolutem Alkohol fixierten Objekte nicht zu lange Zeit hinaus, da die Elemente doch allmählich leiden; man schneide nach 3—5 Tagen. Will man die Objekte noch weiter aufheben, so bringe man sie von da ab in 90%igem Alkohol. Schnitte von Objekten, die nur 24 Stunden in absolutem Alkohol gelegen hatten, färben sich zuweilen schlecht.

Er eignet sich vorzugsweise zur raschen Herstellung von Präparaten. Besonders zu beachten ist folgendes: 1. Der absolute Alkohol muß, auch wenn er nicht getrübt ist, nach 3—4 Stunden gewechselt werden. 2. Man vermeide, daß die eingelegten Objekte auf dem Boden des Glases fest aufliegen oder gar festkleben: man hänge deshalb die Objekte entweder an einem Faden im Alkohol auf oder lege auf den Boden des Glases ein Bäuschchen Watte.

Nicht absoluter (z. B. 90%iger) Alkohol wirkt ganz anders, schrumpfend, und kann deshalb nur für besondere Zwecke statt des absoluten Alkohols verwendet werden.

2. Formol 10%ige Lösung (10 ccm Formol [§ 8, 8] zu 90 ccm destilliertem Wasser).
Die Objekte verweilen darin . . . . . 48 Stunden,
kommen dann in Alkohol 96% . . . . . mindestens 48 „

Diese Formolmischung wird vielfach beim Gebrauch des Gefriermikrotoms verwendet. Die Objekte können Monate lang in der Mischung verbleiben; vor dem Mikrotomieren schneide man eine Scheibe von ca. 5 mm Dicke von dem Objekt und lege sie 24 Stunden lang in Wasser. Dann ohne Alkoholhärtung Aufsetzen auf das Mikrotom.

Formol wirkt ähnlich wie Osmiumlösungen[1]).

---

1) Vgl. auch Substitution der Osmiumsäure bei der Golgi-Mischung (§ 26

2 a) Stärkere (20—50%ige) Lösungen muß man anwenden, wenn man in Paraffin einbetten will. Man überführt dann das Material, ohne zu wässern, unmittelbar in 90%igen Alkohol.

3. Alkoholformol. Alkohol 96% 60 ccm + Formol 30 ccm (Schaffer).
Die Objekte verweilen darin . . . . . 2 Tage,
kommen dann in reinen Alkohol 96% . . . . . mindestens 2 „

Wasser, auch rein wässerige Farblösungen, sind bei dieser sehr guten, vor allem Schleimgranula fixierenden Methode völlig zu vermeiden.

4. Kaliumbichromat-Essigsäure (§ 8, 11).
Die Objekte verweilen darin . . . . . 18—24 Stunden,
kommen dann in womöglich fließendes Wasser ca. 3 „
und werden dann in allmählich verstärktem Alkohol gehärtet (§ 15).

Der Vorzug dieser Mischungen liegt in dem guten Eindringen der Flüssigkeit und dem raschen Verlauf: Fixation und Härtung sind in 4—5 Tagen vollendet. Die Methode, die mir, mit Ausnahme der Leber, sehr gute Resultate geliefert hat, verlangt nur längere Färbungsdauer, z. B. bei Hansens Hämatoxylin 15—60 Minuten. Durchfärben kleiner Stücke gelingt dagegen leicht.

5. Kaliumbichromat-Formol (§ 8, 12).
Die Objekte verweilen darin . . . . . 24 Stunden,
kommen dann in 3½%ige Kaliumbichromatlösung . . . . 3—6 Tage,
werden dann in womöglich fließendem Wasser ausgewaschen 3—6 Stunden,
werden dann in allmählich verstärktem Alkohol gehärtet (§ 15).

6. Müllersche Flüssigkeit (§ 8, 13).
Die Objekte verweilen in großen, mehrmals zu wechselnden Quanten (400 ccm) . . . . . 1—6 Wochen,
werden dann in womöglich fließendem Wasser ausgewaschen 4—8 Stunden,
werden dann in destilliertem Wasser kurz abgespült . . . 1 Minute,
werden dann im Dunkeln (§ 15) in allmählich verstärktem Alkohol gehärtet.

Wer nicht mit peinlicher Gewissenhaftigkeit die oben angegebenen allgemeinen Regeln für das Fixieren befolgt, erzielt hier Mißerfolge, für welche dann selbst von sonst erfahrenen Mikroskopikern die schuldlose Müllersche Lösung verantwortlich gemacht wird.

7. Müller-Formol (§ 8, 14). Die damit fixierten Objekte werden unter mehrmaligem Flüssigkeitswechsel nach 4 Tagen in reine Müllersche Flüssigkeit übertragen und wie bei dieser weiter behandelt. Gründliches Auswaschen in Wasser (24 Stunden) wird empfohlen.

8. Zenkersche Flüssigkeit (§ 8, 15)[1]).
Die Objekte[2]) verweilen darin . . . . . 10—24 Stunden,
dann in (womöglich fließendem) Wasser . . . . . 10—24 „
dann in destilliertem Wasser . . . . . 1 Minute,
werden dann im Dunkeln (§ 15) in allmählich verstärktem Alkohol gehärtet.

Siehe weiter „Behandlung sublimathaltiger Schnitte".

Die Resultate der Zenkerschen Flüssigkeit sind nur dann gute, wenn Schneiden und Färben bald nach vollendeter Fixierung und Härtung vorgenommen wird. Ein Jahr alte Zenkerpräparate färben sich schlechter, selbst solche, die in Paraffin eingeschmolzen waren. Nur Hämalaun (§ 19) gibt oft noch zufriedenstellende Färbung. Für Organe, die reich an glatten Muskelfasern sind, ist Zenkersche Flüssigkeit weniger zu empfehlen.

9. Sublimat-Kochsalzlösung (§ 8, 23)[1]) 20 ccm.
Kleine (höchstens 4 mm) Stücke verweilen darin je nach Größe . . . . . 1—6 Stunden,
werden dann in allmählich verstärktem Alkohol gehärtet (§ 15).

Diese Lösung wirkt schrumpfend, ist aber ein ausgezeichnetes Mittel zur Fixation von Zell- und Kernstrukturen.

---

1) Metallinstrumente dürfen hier nicht gebraucht werden.

2) Auf 1 ccm Organstück müssen ca. 60 ccm Flüssigkeit kommen; bei Zenker-Formol (§ 14, 8) genügt oft eine 5stündige Fixierung; die nachfolgende Wässerung darf bis zu 48 Stunden betragen.

10. „Susa“ (M. Heidenhain) (§ 8, 24)[1]).
Sublimat 4,5,
Kochsalz 0,5,
Wasser 80,0,
Trichloressigsäure 2,0,
Eisessig 4,0,
Formalin 20,0.
Einwirkungsdauer je nach der Größe der Objekte bis zu 24 Stunden. Dann Alkohol 90% usw.

Behandlung sublimathaltiger Schnitte.

Schnitte von den in 8, 9, 10 und 11 fixierten Objekten werden vor dem Färben eingelegt in

Jodalkohol (12 ccm Alkohol 90% + 3 Tropfen Jodtinktur) 15 Minuten, dann in große Mengen von Natriumthiosulfat (10 ccm dieser Lösung (§ 8, 17) + 100 ccm destilliertes Wasser) . . . . . 15 Minuten,
dann in destilliertem Wasser zum Abspülen . . . . . 1 Minute.

Die Schnitte sind durch das Natriumthiosulfat ganz jodfrei und damit Anilinfarbstoffen gegenüber haltbar geworden (M. Heidenhain).

11. Osmiumsäurelösung (§ 8, 21). Beim Gebrauch derselben nehme man sich vor dem Einatmen der die Schleimhäute sehr reizenden Dämpfe in acht. Man fixiert entweder durch Einlegen sehr kleiner (bis 5 mm Seite) Stückchen in die (meist in 1% iger Lösung benützte) Säure, die nur in kleinen Quanten (1—6 ccm) angewendet zu werden braucht, oder dadurch, daß man das feuchte Objekt den Dämpfen der Osmiumsäure aussetzt. Zu letzterem Zwecke gieße man in ein ca. 5 cm hohes Reagenzgläschen ca. 1 ccm der 2% igen Lösung, füge ebensoviel destilliertes Wasser hinzu und stecke das Objekt mit Igelstacheln an die Unterseite des Korkstöpsels, mit welchem man das Reagenzgläschen fest verschließt. Nach 10—60 Minuten (je nach der Größe des Objektes) wird das Stückchen abgenommen und direkt in die in dem Gläschen enthaltene Flüssigkeit geworfen. In beiden Fällen verweilen die Objekte 24 Stunden in der Säure; dabei müssen die Gläser gut verschlossen und im Dunkeln gehalten werden. Dann werden die Objekte herausgenommen, in (womöglich fließendem) Wasser ½—2 Stunden ausgewaschen, in destilliertem Wasser kurz abgespült und in allmählich verstärktem Alkohol gehärtet (§ 15).

Osmiumsäurelösung und -mischungen schwärzen das Fett; will man osmiertes Fett konservieren (vgl. § 40, 3), so dürfen die Schnitte nicht in Terpentinöl, absolutem Äther oder Xylol, welche osmiertes Fett lösen, aufgehellt werden. Man nehme Chloroform (oder Nelkenöl); zum Einschluß muß mit Chloroform verdünnter Kanadabalsam verwendet werden. Reine Osmiumlösung (aber nicht Mischungen dieser) schwärzt auch Pigment. Ungeeignet sind Osmiumsäurelösung und -mischungen für elastische Fasern, die durch sie wahrscheinlich gelöst werden.

12. Chromosmium-Essigsäure (Flemmings-Flüssigkeit) (§ 8, 22), vorzügliches Mittel zur Fixierung der Kernteilungen.

Die Wirkung dieser Mischung auf die Kerne ist an der Peripherie der Stückchen eine andere als im Innern, wo die Chromatingerüste deutlicher sind, weil in der Peripherie die Osmiumsäure, welche den Kernsaft körnig und das Kerngerüst undeutlicher macht, reiner zur Wirkung kommt.

Man lege ganz frische, noch lebenswarme Stückchen von 3—5 mm Seite
in 4 ccm dieser Flüssigkeit . . . . . 1 Tag bis 3 Wochen,
dann in (womöglich fließendes) Wasser . . . . 1 Stunde (besser länger),
dann in destilliertes Wasser . . . . . 1 Minute,
dann Härten in allmählich verstärktem Alkohol (§ 15).

Die zum Fixieren verwendeten Flüssigkeiten können nicht mehr weiter gebraucht werden; man gieße sie weg.

§ 15. Härten. Mit Ausnahme des absoluten Alkohols erfordern sämtliche Fixierungsmittel eine nachfolgende Härtung der Objekte. Das beste Härtungsmittel ist der allmählich verstärkte Alkohol. Auch hier gilt die Regel, reichlich Flüssigkeit zu verwenden, sowie trüb oder farbig gewordenen Alkohol zu wechseln.

Die in Chromsalzlösungen, z. B. in Müllerscher Flüssigkeit, fixierten Stücke geben, wenn nicht lange ausgewaschen wurde — und das muß man wegen eintretender Schädigung vermeiden — noch im Alkohol Stoffe ab, die bei gleichzeitiger Einwirkung

1) Metallinstrumente dürfen hier nicht gebraucht werden.

des Tageslichtes in Form von Niederschlägen auftreten; hält man dagegen den Alkohol im Dunkeln, so entstehen keine Niederschläge, sondern der Alkohol färbt sich nur gelb, bleibt aber klar. Aus diesem Grunde ist oben der Ausschluß des Tageslichtes empfohlen worden; es genügt, die betreffenden Gläser an einer dunklen Stelle des Zimmers aufzustellen. Auch der 90%ige Alkohol muß, so lange er noch intensiv gelb wird, täglich einmal gewechselt werden.

Die zur Härtung benützten Gläser müssen am Boden mit einer 2—4 cm hohen Schicht entfetteter Watte belegt sein, damit das zu Boden sinkende Wasser nicht in der nächsten Umgebung der zu härtenden Stücke bleibe. Die genauere Handhabung ist folgende: Nachdem die Objekte (in einer der oben aufgezählten Flüssigkeiten) fixiert und, je nach Angabe, in Wasser ausgewaschen sind, kommen sie

in Alkohol 50% . . . . . 2—6 Stunden
in Alkohol 70% . . . . . 12—24 „
in Alkohol 80% . . . . . 12—24 „

woselbst die Härtung nach weiteren 24—48 Stunden vollendet ist. In diesem Alkohol können die Objekte bis zur definitiven Fertigstellung monatelang verweilen.

Die Aufenthaltsdauer richtet sich nach der Größe des Objektes; unter besonderen Umständen, bei sehr kleinen, zarten Objekten, empfiehlt es sich, diese auf je 1 Stunde in 40-, 50-, 60-, 70%igen Alkohol einzulegen.

§ 16. Entkalken. Die zu entkalkenden Objekte können nicht frisch in die Entkalkungsflüssigkeit eingelegt werden, sie müssen vielmehr vorher fixiert und gehärtet werden.

1. Zu diesem Zwecke fixiere man kleine Knochen (bis zur Größe von Phalangen) und Zähne ganz, von größeren Knochen ausgesägte (von 33 cm Länge)

in ca. 300 ccm Müllerscher Flüssigkeit (§ 14, 6) . . . . . 2—4 Wochen,
oder in 10%iger Formollösung (14, 2) . . . . . 48 Stunden.

Trockene, mazerierte Knochen bzw. Zähne müssen zuerst ca. 12 Stunden in destilliertem Wasser liegen.

2. Nachdem der Knochen 3 Tage (oder beliebig länger) in 90%igem Alkohol verweilt hat,

kommt er in womöglich fließendes Wasser . . . . . ca. 24 Stunden,
dann in die Entkalkungsflüssigkeit (konzentrierte Salpetersäure 9 ccm zu 300 ccm Aqua dest.) . . . . . mehrere Wochen.

Auch hier müssen große Quanten (mindestens 300 ccm) verwendet werden, die anfangs täglich, später alle 14 Tage zu wechseln sind, bis die Entkalkung vollendet ist. Man kontrolliert den Prozeß durch Einstechen mit einer alten Nadel und Einschneiden mit einem Skalpell. Entkalkter Knochen ist biegsam, weich und läßt sich leicht schneiden. Der Entkalkungsprozeß nimmt bei dicken Knochen mehrere Wochen in Anspruch, bei fetalen und kleinen Knochen 3—12 Tage. Nach vollendeter Entkalkung werden die Knochenstücke entsäuert, d. h. sie kommen

in 5%ige Lösung von Natriumsulfat . . . . . 12—24 Stunden
(die Lösung ist bei großen Stücken nach 6 Stunden zu wechseln),
dann in (womöglich fließendes) Wasser . . . . . 24 Stunden
dann abermalige Härtung nach § 15 in allmählich verstärktem Alkohol.

Bei sehr zarten Objekten (z. B. Schnecken) empfiehlt es sich, das fixierte und gehärtete Objekt vor dem Entkalken in Zelloidin einzubetten (s. Schaffer, Zeitschr. f. wissensch. Mikroskopie, Bd. 19, S. 23).

Anfängern begegnet es nicht selten, daß der Knochen noch vor vollständiger Entkalkung in Alkohol gebracht wird und dann bei Schneideversuchen sich noch unbrauchbar erweist. In solchen Fällen muß dann die Entkalkungsprozedur wiederholt werden. Allzulanges Liegen der Objekte in der Entkalkungsflüssigkeit führt schließlich zu gänzlichem Verderben.

Sehr kleine Objekte und Knochen von Embryonen können oft mit Vorteil durch Zusatz von Trichloressigsäure (5%) zum Fixierungsgemisch (z. B. Formalin) entkalkt werden.

§ 17. Schneiden. Schnitte lassen sich entweder mit dem Rasiermesser oder mit Hilfe eines Mikrotomes herstellen.

A. Die Rasiermessertechnik.

Das Rasiermesser (§ 5) muß scharf sein; das Gelingen guter Schnittpräparate hängt von der Schärfe des Messers ab. Beim Schneiden muß die Klinge mit Alkohol befeuchtet werden (nicht mit Wasser, welches die Klinge nur unvoll-

kommen benetzt). Zu dem Zwecke tauche man das Messer vor jedem dritten oder vierten Schnitte in eine mit ca. 30 ccm 90%igem Alkohol gefüllte flache Glasschale, die zugleich zur Aufnahme der angefertigten Schnitte dient. Das Messer ist horizontal zu halten, leicht zu fassen, der Daumen gegen die Seite der Messerschneide, die übrigen Finger gegen die Messerrückenseite, die Handrückenfläche nach oben gerichtet. Zuerst stelle man an dem zu schneidenden Objekte eine glatte Fläche her, indem man ein Stück von beliebiger Dicke mit einem Zuge vom Objekte trennt. Dann beginnt das Herstellen der Schnitte, die immer mit einem leichten, nicht zu raschen Zuge möglichst glatt und gleichmäßig dünn ausgeführt werden sollen.

Man darf das Messer nicht durch das Objekt drücken, man muß ziehen; zu dem Zwecke muß immer der dem Messergriff zunächst liegende Teil der Messerschneide an das Objekt angesetzt werden.

Es ist geboten, stets eine größere Anzahl (10—20) von Schnitten anzufertigen, die mit der Nadel oder durch Eintauchen des Messers in die Glasschale übertragen werden. Dann stelle man die Schale auf eine schwarze Unterlage und suche die besten Schnitte aus. Die dünnsten Schnitte sind nicht immer die brauchbarsten; für viele Präparate, z. B. für einen Durchschnitt durch sämtliche Magenhäute, sind dickere Schnitte mehr zu empfehlen. Für Übersichtsbilder fertige man große, dicke, für feinere Strukturen kleine, dünne Schnitte an; für letztere genügen oft allerkleinste, durch zu oberflächliche Messerführung erzielte Bruchstücke von 1—2 mm Seite oder Randpartien etwas dickere Schnitte.

Ist das zu schneidende Objekt zu klein, um nur mit den Fingern gehalten zu werden, so bettet man dasselbe ein. Die einfachste Methode ist das Einbetten bzw. Einklemmen in Leber.

Man nehme entweder Rindsleber oder besser menschliche Fett- oder Amyloidleber (aus pathologisch-anatomischen Instituten zu erhalten), schneide sie in ca. 3 cm hohe, 2 cm breite und 2 cm dicke Stücke, die man sofort in 90%igen Alkohol wirft, der am nächsten Tage gewechselt werden muß; nach weiteren 3—5 Tagen hat die Leber die erforderliche Härte. Nun schneide man eines dieser Stücke von oben her zur Hälfte der Höhe ein und klemme das zu schneidende Objekt in die so entstandene Spalte. Ist das Objekt zu dick, so kann man mit einem schmalen Skalpell Rinnen in die Leber schneiden, in welche das Objekt eingepaßt wird. Das Objekt bedarf keiner weiteren Fixierung (etwa durch Zubinden mit einem Seidenfaden oder dergleichen).

Ich klemme die meisten Schnittobjekte in Leber; man kann so sehr feine Schnitte erzielen, sofern man nur einigermaßen Übung hat, und die kann man sich in wenigen Wochen leicht aneignen.

B. Die Mikrotomtechnik.

a) Die Gefriermethode.

Diese Methode bietet den Vorteil, daß sich relativ rasch gute Präparate von unfixiertem und fixiertem Material herstellen lassen. Am meisten verwendet man zur Anfertigung von Gefrierschnitten formolfixiertes Material, während Blöcke von alkoholfixierten Geweben erst nach Ersatz des Alkohols durch Wasser, Sublimatmaterial dagegen nur schlecht in Gefrierschnitte zerlegt werden können.

Am gebräuchlichsten ist folgendes Verfahren:

1. Fixation in 1%igem Formol . . . . . 24—48 Stunden,
2. Wässern . . . . . 24 „
3. Schneiden.

Hierzu verwendet man am besten ein kleines Mikrotom (Jungsches Studentenmikrotom), das mit Gefriereinrichtung geliefert wird. Das Durchfrieren der Blöcke geschieht mit Kohlensäure, die man aus einer Bombe durch die Gefriereinrichtung in beliebiger Geschwindigkeit in der Umgebung des auf dem Objekttisch liegenden Gewebsblockes ausströmen läßt. Den vorher etwas angefeuchteten Block drückt man dabei mit der Fingerkuppe leicht an den Objekttisch an.

Am besten läßt man die Kohlensäure in ganz kurzen, rasch aufeinanderfolgenden Stößen auf das Objekt einwirken. Dieses muß langsam vollständig erstarren; man darf deshalb von größeren Organen nur etwa 0,5 cm dicke Scheiben verwenden. Die Übung lehrt einen Erstarrungsgrad herausfinden, der die besten Ergebnisse liefert. Zu stark gefroren, splittert der Block und schädigt die Messerschneide, zu wenig gefroren, schiebt sich das Gewebe zusammen, so daß man keine exakten Schnitte bekommt.

Bei richtiger Anwendung lassen sich aber tadellose Schnitte von den allermeisten Objekten herstellen. Man stelle im Durchschnitt die Schnittdicke auf 10 bis 15 μ ein; allzu dünne Schnitte können nur bei größerer Übung erzielt werden.

Nach ausreichender Erstarrung hebelt man den Messerhalter so lange über das Objekt, bis eine gute Schnittfläche hergestellt ist. Bei richtiger Messerführung hebt sich durch die Hebelübertragung der Objekttisch bei jedem Schnitt um die eingestellte Dickenzahl. Die Schnitte, die auf dem Messer gewöhnlich sehr rasch schmelzen, übertrage man mit einem weichen Pinsel oder mit der Fingerkuppe in eine Schale mit ausgekochtem Wasser (bei gewöhnlichem Wasser fangen sich leicht Luftblasen an den Schnitten). Im Wasser breiten sie sich von selbst wieder aus.

Vorsichtig mit einer gebogenen Nadel aus einem Schälchen in das andere übertragen, lassen sich die zarten Schnitte den verschiedensten Färbeverfahren unterwerfen.

Die Gefriereinrichtung ist auch einzeln käuflich und läßt sich an jedem Mikrotom anbringen.

b) Einbetten.

α) In Paraffin.

Die einzubettenden Objekte müssen vollkommen wasserfrei sein, 1—3 Tage in mehrmals gewechseltem absoluten Alkohol gelegen haben. Dann werden sie in Fläschchen mit ca. 20 ccm Chloroform übertragen, woselbst sie bis zum nächsten Tage, bei kleinen Objekten kürzer, verweilen. Danach kommen die Objekte in Paraffinchloroform (s. oben) und nach 2—24 Stunden, je nach der Größe und Beschaffenheit der Stücke in ein Schälchen geschmolzenen, aber nicht zu heißen Paraffins.

Das Paraffin darf nur 2—3 Grade über seinen Schmelzpunkt erhitzt sein; für die oben angegebene Mischung soll die Luft im Wärmekasten eine Temperatur von ca. 53° C haben. Hat man das Paraffin auf dem Wasserbade geschmolzen, so stelle man die Flamme so, daß die Oberfläche des Paraffins mit einem dünnen Häutchen erstarrten Paraffins bedeckt bleibt.

Nach etwa einer halben Stunde werden die Stückchen in ein zweites Schälchen geschmolzenen Paraffins gebracht, woselbst sie je nach der Größe 1—5 Stunden bleiben.

Das geschieht, um den letzten Rest des Chloroforms aus dem Objekte zu entfernen. Selbstverständlich muß immer das gleiche Schälchen für die Übertragung aus dem Paraffinchloroform benützt werden. Enthält das Schälchen nach häufigerem Gebrauche viel Chloroform, so kann man dieses durch stärkeres Erhitzen des Paraffins austreiben. Solange das Paraffin noch Chloroform enthält, steigen von einer eingetauchten heißen Nadel Bläschen auf.

Nach Ablauf der angegebenen Zeit nehme man einen tiefen Teller, lege einen Objektträger hinein und stelle auf diesen das mit Glyzerin in dünner Schicht bestrichene Einbettungsrähmchen, in welches jetzt Paraffin und Objekt gegossen werden. Dann gebe man, solange das Paraffin noch flüssig ist, dem Objekt mit erhitzten Nadeln die gewünschte Lage. Sobald das geschehen ist, gieße man in den Teller vorsichtig kaltes Wasser bis zum oberen Rande des Rähmchens; das Paraffin beginnt sofort zu erstarren, worauf man noch mehr Wasser zugießt, bis das ganze Rähmchen unter Wasser steht. Durch diese Manipulation erhält das Paraffin eine homogene Beschaffenheit, während es sonst leicht kristallinisch wird und dann sowohl schwerer zu schneiden ist, als auch auf die Struktur der eingeschlossenen Teile schädlich einwirkt. Nach etwa 10 Minuten werden die Metallplatten abgenommen und der Paraffinblock bis zur vollkommenen Erstarrung auf dem Objektträger im Wasser belassen.

Das so eingeschmolzene Objekt ist schon nach einer halben Stunde schneidbar; soll es später verarbeitet werden, so wird es mit einer Nadel signiert und kann bis zum Schneiden unbegrenzt lange Zeit aufgehoben werden.

β) In Zelloidin.

Das in Platten käufliche (bei Dr. Hollborn) Zelloidin hat die Konsistenz speckigen Käses. Man zerschneide die Platte in kleine Stückchen und lasse diese an einem staubfreien Orte an der Luft trocknen, wobei sie gelb und steinhart werden. 16 g dieses trockenen Zelloidins werden in 100 ccm absolutem Alkohol + 100 ccm Äther gelöst. Die Hälfte dieser 8%igen Lösung wird mit 50 ccm absolutem Alkohol + 50 ccm Äther verdünnt. Die Hälfte dieser 4%igen Lösung wird mit 25 ccm absolutem Alkohol + 25 ccm Äther verdünnt.

Alle drei Lösungen sind in gut verschlossenen, weithalsigen Flaschen aufzubewahren. Diese stellt man in gut verschließbare größere Gefäße, die Alkohol absol. enthalten und auf deren Boden sich 15—20 g weißgeglühtes Kupfervitriol befindet (§ 8, 3). Wenn das Zelloidin zu sehr eingedickt ist, kann es durch Zugießen von Äther-Alkohol verdünnt werden.

Nach einiger Zeit werden die Lösungen trüb und milchig; es ist alsdann besser, die Lösung vollkommen eintrocknen zu lassen und die Stücke von neuem in Äther-Alkohol zu lösen.

Die einzubettenden Stücke müssen vollkommen wasserfrei sein, 1—2 Tage in mehrmals gewechseltem absoluten Alkohol gelegen haben. Aus diesem werden die Stücke auf je 24 Stunden in Äther-Alkohol (zu gleichen Teilen) in die 2%ige, 4%ige und 8%ige Zelloidinlösung übertragen. Hier können die Stücke beliebig lange verweilen. Meist sind sie nach 24 Stunden hinreichend durchtränkt, nur große, viele Binnenräume enthaltende Objekte müssen länger (bis zu 8 Tagen) in der dicken Lösung verweilen. Dann wird das Stück rasch auf einen Korkstöpsel oder einen kleinen Holzklotz, die man vorher mit Alkohol-Äther durchtränkt[1]), aufgesetzt und etwas Zelloidin darüber gegossen. Dabei ist zu beachten, daß das Objekt nicht fest auf den Kork aufgedrückt werde, sonst löst es sich leicht ab. Es muß sich eine 1—2 mm dicke Schicht zwischen Kork und Objekt befinden.

Dicker darf die Schicht nicht sein; auch gut gehärtetes Zelloidin ist elastisch, eine dicke Schicht solch elastischen Materials würde zu einem Ausweichen des Objektes beim Schneiden Veranlassung geben.

Nun wird das Ganze $^1/_2$ Stunde (zarte Objekte) bis 4 Stunden unter eine nicht fest schließende Glasglocke zu langsamer Trocknung gebracht und dann in eine Glasdose mit ca. 30 ccm 80%igem Alkohol übertragen. Damit die Objekte untertauchen, klebe man die Korkstöpsel mit ihrer unteren Fläche vermittelst Zelloidin an die Innenfläche des Dosendeckels. Am nächsten Tage wird der 80%ige Alkohol durch 70%igen Alkohol ersetzt, in welchem die Stücke lange aufgehoben werden können.

Man kann auch die in Zelloidin einzubettenden Stücke zu späterer Verarbeitung aufheben. Das Objekt wird dann aus dem 8%igen Zelloidin in ein Schälchen gebracht, das fest zugedeckt mehrere Stunden stehen bleibt, bis die beim Gießen entstandenen Luftblasen entwichen sind. Dann nehme man den Deckel ab und lasse das Schälchen unter einer Glasglocke so lange stehen, bis sich eine Haut auf der Oberfläche gebildet hat (6—12 Stunden). Dann kommt das Schälchen samt Inhalt in 70%igen Alkohol; nach 24 Stunden schneidet man aus dem erstarrten Zelloidin einen das Präparat enthaltenden Block zurecht und konserviert in 70%igem Alkohol.

Sollen solche konservierten Blöcke auf Kork aufgeklebt werden, so müssen sie zuvor auf $^1/_2$ Stunde in Alkohol absol., und dann 5 Minuten in dickes Zelloidin eingelegt werden.

Zur Anfertigung feinerer Schnitte kann man das Zelloidin noch härten. Zu diesem Zwecke bringe man die in Zelloidin eingeschlossenen Stücke aus dem 70%igen Alkohol auf 2 Tage oder beliebig länger in ein Alkohol-Glyzeringemisch (Alkohol 80% 1 Teil, reines konzentriertes Glyzerin 6—10 Teile). Je größer das Verhältnis von Glyzerin zu Alkohol ist, desto härter wird das Zelloidin.

Man kann die Mischung noch mehr ändern. Als äußerste Grenze dürfte 1 Teil Alkohol zu 30 Teilen Glyzerin zu bezeichnen sein; noch stärkere Differenzen führen zu einem starken Rollen der Schnitte; s. ferner Neumayers Angabe zur Technik der Zelloidineinbettung (Zeitschr. f. wissensch. Mikroskopie, Bd. XXV, S. 38).

Um das Federn der elastischen Zelloidinblöcke zu verhindern, trockne man den aus dem Alkohol-Glyzerin entnommenen Block mit Filtrierpapier sorgfältig ab, mache ein paar seitliche Einkerbungen und tauche ihn in flüssiges Paraffin. Solche Blöcke lassen sich nicht trocken aufheben. Man lege sie in das Alkohol-Glyzerin zurück.

Einer besonderen Behandlung bedürfen die mittels der Golgischen Methode fixierten Präparate, da ein länger als 1 Stunde dauernder Aufenthalt in absolutem Alkohol oft schädlich wirkt. Das aus der Silberlösung genommene Stückchen wird 15—20 Minuten in 30 ccm 96%igem, dann 15 Minuten in ebensoviel absolutem Alkohol gehärtet, dann auf 5 Minuten in die dünne Zelloidinlösung gebracht. Unterdessen schneidet man in die plangeschnittene Seitenfläche eines möglichst breiten Stückes Holundermark eine Vertiefung, gerade groß genug, um das ganze Präparat eben aufzunehmen, welches hier eingefügt und mit etwas Zelloidin übergossen wird. Dann setze man ein zweites Stückchen Holundermark auf, gieße wieder etwas Zelloidin über und stelle das Ganze auf ca. 5 Minuten zum Austrocknen unter eine Glasglocke. Dann Übertragung in 80%igen Alkohol auf 5 Minuten und dann mit einem mit 80%igem Alkohol benetzten Messer schneiden. Mikrotom ist durchaus nicht nötig, es lassen sich leicht

---

1) Es empfiehlt sich, Kork- und Holzstücke zur Extraktion und Neutralisierung der in ihnen enthaltenen Gerbsäure vor dem Gebrauch einige Stunden in 2%iger Sodalösung auszukochen. Stabilit oder Durit statt Holz verwendet, ist ziemlich kostspielig.

mit freier Hand genügende Schnitte herstellen. Benützt man ein Mikrotom, so soll die Schnittdicke zwischen 40 und 120 μ schwanken. Es empfiehlt sich, an der Schnittfläche so viel Holundermark abzutragen, daß letzteres nur eine (1 mm) schmale Rinde um das Zelloidin bildet.

γ) In Zelloidin-Zedernöl-Paraffin.

Diese Methode ist für kleine Objekte, die mit feineren Methoden untersucht werden sollen (Plastosomen, Vitale Färbung u. a.), besonders dann zu empfehlen, wenn Schnittserien erforderlich sind, andererseits die bei Paraffin unvermeidlichen Schrumpfungen vermieden werden sollen. Zuverlässig arbeitet die Methode besonders bei kleinen Objekten (bis zu 0,5 cm Kantenlänge bei würfelförmigen Blöcken).

Man braucht drei verschiedene Mischungen von Zelloidin, denen etwas Zedernholzöl beigemengt ist. Wie beim Zelloidin (s. β) muß bei der Aufbewahrung dieser Mischungen sorgfältig auf dichten Abschluß gegen die Luftfeuchtigkeit geachtet werden.

Die Mischungen sollen folgendermaßen zusammengesetzt sein:

Zelloidin I: 4 Teile 2%iges Zelloidin und 1 Teil Zedernöl.
Zelloidin II: 4 Teile 4%iges Zelloidin und 1 Teil Zedernöl.
Zelloidin III: 5 Teile 8%iges Zelloidin und 1 Teil Zedernöl.

Über die Herstellung der Zelloidinlösungen s. unter β.

Die Objekte kommen aus Alkohol absol. auf 24 Stunden in Äther-Alkohol (zu gleichen Teilen), hierauf nacheinander in die drei Zelloidinmischungen, in denen sie je nach der Größe einen Tag bis mehrere Wochen verweilen. Ganz kleine Objekte, wie Nierenstückchen von 2 mm Kantenlänge habe ich im Laufe von 2 Tagen mit gutem Erfolge durch die drei Mischungen hindurchgeführt.

Aus der dritten Mischung bringt man die Objekte in ein möglichst kleines Papierkästchen mit so viel von Zelloidin III, daß die Objekte gerade damit bedeckt sind. Das Kästchen läßt man dann in einer flachen Schale auf Chloroform gut zugedeckt etwa 10 Minuten schwimmen, bis sich durch die Chloroformdämpfe die oberflächliche Schicht des Zelloidins gehärtet hat. Dann taucht man den ganzen Block in Chloroform unter, bis er nach 3—4 Stunden ganz durchgehärtet ist.

Wenn man sich davon überzeugt hat, daß der Block gut durchgehärtet ist, schneidet man vorsichtig das Zelloidin möglichst knapp bis an die Objektoberfläche weg und bringt das Objekt für 12—24 Stunden in Chloroform-Paraffin, dem man 3—5 Tropfen Zedernöl (auf etwa 10 ccm) zugemischt hat. In dieser Mischung stellt man das Objekt oben auf den Trockenschrank, nachdem unter das Schälchen noch ein umgestülptes Gefäß gestellt worden ist. Unter allen Umständen muß eine zu starke Erwärmung vermieden werden.

Dann für je 10 Minuten in Paraffin I und II und Einbetten wie bei Paraffinbehandlung.

Nur die Übung lehrt, die Konzentration des Zelloidins III mit dem Härtegrad des Einbettungsparaffins so in Übereinstimmung zu bringen, daß die Schnittfähigkeit ein Optimum erreicht. Aber in den meisten Fällen erzielt man ausreichende Resultate.

c) Schneiden und Weiterbehandeln der Schnitte.

α) Paraffinobjekte.

1. Der Paraffinblock wird zuerst zurechtgeschnitten, d. h. durch schichtweises Abtragen des Paraffins in eine vierseitige Form gebracht. Hierbei soll ringsherum eine 1—2 mm dicke Paraffinschicht um das Objekt erhalten bleiben. Auf die Schnittfläche achten!

2. Aufblocken: entweder auf Würfel von Hartholz, die man sich in passender Größe von jedem Schreiner herstellen lassen kann oder auf Metalltischchen, die vielfach den Mikrotomen beigegeben sind. In beiden Fällen überzieht man diesen Träger mit einer ca. 1—2 mm dicken Paraffinschicht, die heiß aufgetragen wird, setzt unmittelbar hintereinander mit der rechten Hand einen in einer Spiritusflamme erwärmten Metallspatel auf die Paraffinschichte des Trägers und mit der linken Hand die Unterfläche des Paraffinblockes auf den Spatel, zieht dann unter leichtem Druck auf den Paraffinblock den Spatel unter diesem weg. Drückt man dann den Paraffinblock auf den Träger fest auf, so erstarrt das Paraffin wieder; zum Schlusse verstreicht man mit dem erwärmten Spatel die Berührungskanten von Block und Träger und legt das Ganze für mindestens 5 Minuten in kaltes Wasser.

Man schneidet den Paraffinblock so niedrig als es die Objektgröße erlaubt, da mit der Höhe des Blockes die Federung zunimmt, worunter die Exaktheit der Schnitte leidet.

3. Schneiden mit querer Messerstellung. Nur weiche und kleine Objekte lassen sich gewöhnlich so schneiden, daß man das Messer senkrecht zur Achse des Mikrotoms einstellt. Je nach dem Härtegrad des Paraffins kann man bei dieser Messerstellung Schnitte von jeder gewünschten Schnittdicke (2—30 μ) rasch hintereinander schneiden, so daß sie in Bandform aneinander haften. Dazu ist Voraussetzung, daß die dem Messer zugewandte Fläche des Blockes mit der Messerschneide und mit der vom Messer abgewandten Fläche genau parallel steht. Diese Methode erfordert große Übung. Dem Anfänger sei geraten, jeden Schnitt einzeln vom Messer zu nehmen; nur wenn jeder Schnitt gleichmäßig „kommt", ist eine zuverlässige Schnittdicke erreicht.

4. Schneiden bei schräger Messerstellung. Handelt es sich um große Objekte von ungleichem Gefüge, so soll das Messer in einem zur Längsachse des Mikrotoms möglichst spitzen Winkel festgeschraubt werden. Die Paraffinsäule muß so zur Messerschneide stehen, daß diese zuerst eine Kante der Säule trifft. Der Messerschlitten ist langsam zu bewegen, jeder Druck dabei ist zu vermeiden.

5. Mißstände beim Schneiden und deren Beseitigung. Jeder, der mit Paraffin gearbeitet hat, wird über manchen mißlungenen Versuch zu berichten wissen.

Oft gleitet das Messer über das Objekt und trennt einen Schnitt entweder unvollkommen oder gar nicht.

Die Ursache hierfür kann zunächst im Mikrotom liegen. Die Bahn des Messerschlittens ist nicht sauber (man achte auch auf den vertikalen Teil der Schlittenbahn), oder das Messer ist nicht scharf genug, oder es ist an der Unterfläche mit Paraffin beschmutzt. In letzterem Falle wird der Messerschlitten herausgehoben, das Messer vorsichtig mit Terpentinöl und einem weichen Lappen gereinigt. Messer mit dünnem Rücken federn, wenn man den vordersten Teil der Schneide benutzt; so kommt es, daß bei schräger Messerstellung die Schneide nur im Anfange des Schnittes eingreift und über den letzten Teil des Präparates erfolglos weggleitet. Auch eine steilere Einstellung der Messerschneide durch keilförmige Eisenplättchen oder durch verstellbare Messerhalter beseitigt oft Schwierigkeiten. Bei Mikrotomen älterer Konstruktion liegt der Grund oft in ungenügender Feststellung des Paraffinblockes.

In zweiter Linie ist die Ursache im Objekt zu suchen. Dasselbe ist vielleicht zu hart, oder sehr ungleichen Gefüges, oder schlecht eingebettet. In letzterem Falle liegen zwei Möglichkeiten vor. Entweder das Präparat war nicht gehörig entwässert, dann zeigt es undurchsichtige Flecken, oder es enthält noch Chloroform; in diesem Falle ist es weich, ein leichter Druck mit der Nadel auf die Oberfläche des Präparates ausgeübt, hinterläßt eine Delle oder preßt gar Flüssigkeit aus. In beiden Fällen muß die Einbettungsprozedur in umgekehrter Reihenfolge bis zum absolutem Alkohol (in letzterem Falle bis zum Paraffinbade) wiederholt werden.

Endlich kann die Konsistenz des Paraffins schuld sein.

Die Schnitte rollen sich.

Das kann verhindert werden, indem man einen Pinsel oder eine gebogene Nadel gegen den sich rollenden Schnitt hält. Der Grund des Rollens liegt in dem zu harten Paraffin, das auch schuld ist, wenn

die Schnitte bröckeln.

Die Brauchbarkeit des Paraffins ist in hohem Grade abhängig von der äußeren Temperatur. Ist das Paraffin zu hart, so suche man nicht gleich durch Beimischung von weichem Paraffin eine passende Konsistenz herzustellen — das sei der letzte Ausweg —, sondern versuche zuvor einfachere Mittel. Man schneide in der Nähe des Ofens oder (bei Gasbeleuchtung) mit nahegerückter Lampe. Oft führt schon ein leichtes Erwärmen des Messers zum Ziele.

Selbst ganz gutes Paraffin bröckelt, wenn es mit kaltem Messer geschnitten wird.

Die Schnitte falten sich und werden zusammengedrückt. Dadurch erhalten die geschnittenen Objekte eine falsche Form. Der Grund liegt in zu weichem Paraffin. Öfteres Einlegen des Blockes in kaltes Wasser, Schneiden im kalten Zimmer (im Sommer in den Morgenstunden) beseitigen diesen Übelstand.

6. Aufkleben der Schnitte. Nur dicke Schnitte werden, sofern sie von einem durchgefärbten Stück stammen, auf den Objektträger gebracht und, nachdem das Paraffin durch Xylol herausgelöst ist, gleich nach den (§ 40, 3) angegebenen Regeln eingelegt.

In der Mehrzahl der Fälle müssen die Schnitte zuerst aufgeklebt werden. Die hier zu verwendenden Objektträger müssen ganz rein sein; man putze sie mit etwas Alkohol und mit einem sauberen, nicht fetten Tuche oder lege sie auf eine halbe Stunde in kaltes Seifenwasser. Auf dem gut getrockneten Objektträger wird ein kaum

stecknadelkopfgroßer Tropfen Eiweiß-Glyzerin[1]) zu einer kaum sichtbaren Schichte verstrichen; der Objektträger wird dann mit einem Tropfen destilliertem Wasser beschickt, und die Schnitte werden auf dem Wasser ausgebreitet und in bestimmter Reihenfolge angeordnet. Beachte dabei die Größe des zu verwendenden Deckglases! Nun ziehe man den Objektträger durch eine Spiritusflamme oder bringe ihn 1 bis 3 Minuten in den Wärmekasten. Durch die leichte Erwärmung breiten sich die Schnitte glatt aus.

Das Paraffin darf nicht schmelzen; die aus geschmolzenem Paraffin und Wasser entstandene Mischung ist in Karbolxylol nicht mehr löslich.

Dann ordne man die Schnitte noch einmal mit einer Nadel, lasse durch leichte Neigung des Objektträgers das überflüssige Wasser abfließen oder sauge es mit einem Streifen Filtrierpapier ab und lasse das Ganze, vor Staub geschützt, gut trocknen. Am nächsten Tage wird der Objektträger mit Xylol übergossen und, wenn die Schnitte schon gefärbt sind, in Xylolbalsam (§ 40, 3) eingeschlossen. Sollen dagegen die Schnitte auf dem Objektträger noch gefärbt werden, so wird der Objektträger aus Xylol in absoluten Alkohol übertragen. Nach ca. 5 Minuten wird der Objektträger aus dem Alkohol genommen, in der Umgebung der Schnitte rasch abgewischt, angehaucht und entweder in die Farbe gelegt oder mit einigen Tropfen der Farblösung, z. B. Hämatoxylin (direkt auf die Schnitte), bedeckt. Von da wird der Objektträger langsam in eine Schale mit destilliertem Wasser gebracht und dann entweder in dünnes Glyzerin (§ 40, 2) oder nach bekannter Vorbehandlung mit absolutem Alkohol und Karbolxylol (§ 40, 3) in Xylolbalsam eingeschlossen.

Ein Ablösen der Schnitte kommt nur dann vor, wenn das Wasser nicht in genügender Menge — zwischen Schnitten und Objektträger muß das Wasser ganz ausgebreitet sein — zugesetzt war. Man kann auch auf Deckgläschen aufkleben, dadurch wird das Einlegen in Farbe, Alkohol usw. weniger kostspielig.

β) Zelloidinobjekte.

Block und Messer müssen dauernd unter Alkohol feucht gehalten werden.

Der Alkohol soll je nach Bedarf 70—80%ig sein; Alkohol von niederer Konzentration härtet den Zelloidinblock mehr.

Die Schnitte werden in Alkohol aufbewahrt, man nimmt sie einzeln mit einem Pinsel vom Messer. Das Messer soll mit einem möglichst langen Teil der Schneide durch das Objekt gezogen werden, muß also extrem „schräg" stehen.

Dünne Schnitte, die sich beim Schneiden leicht in Falten legen, breite man möglichst auf dem Messer noch mit dem Pinsel aus, da länger vorhandene Falten sich später oft schwer aus den Schnitten wegbringen lassen.

Das Färben von Zelloidinschnitten wird durch das Zelloidin ziemlich stark gestört, da sich diese Substanz vielfach intensiv mitfärbt; selbst Hämatoxylin verleiht dem Zelloidin oft einen leicht blauen Ton und soll deshalb nur in verdünnter Lösung angewendet werden. In absoluten Alkohol dürfen die Schnitte nicht gebracht werden, da dieser das Zelloidin löst. Sie werden aus 96%igem Alkohol in Karbolxylol aufgehellt und in Xylolbalsam eingeschlossen.

Schnittserien von Zelloidinobjekten kommen nur für ganz spezielle Zwecke, z. B. für das Zentralnervensystem, in Betracht. In dieser Hinsicht seien die Artikel von Weigert[2]), von Obregia[3]) und von Maximow[4]) bestens empfohlen.

γ) Zelloidin-Paraffinobjekte.

Im allgemeinen wird wie beim Paraffinverfahren aufgeblockt und geschnitten. Sehr oft macht es aber Schwierigkeiten, die Schnitte vollständig eben auf dem Objektträger aufzukleben, weil beim Strecken die umgebende Paraffinschicht ein von dem des eingeschlossenen Zelloidins abweichendes Ausdehnungsbestreben hat. Man entferne dann vor dem Schneiden den Paraffinmantel streckenweise und lege auch beim Serienschneiden jeden Schnitt einzeln auf den Objektträger, nachdem er schon auf

---

1) Frisches Hühnereiweiß wird mit dem gleichen Quantum Glyzerin gut durchgeschüttelt und das klare Filtrat verwandt; zweckmäßig setzt man einige kleine Stückchen Thymol hinzu.

2) Zeitschr. f. wissensch. Mikroskopie, Bd. II, S. 490; Bd. III, S. 480; Bd. IV, S. 209. Der im letzten Artikel empfohlene Negativlack ist bei Dr. Hollborn (Leipzig) zu haben.

3) Neurologisches Zentralbl. Leipzig. Jahrg. 9, 1890, S. 195.

4) Zeitschr. f. wissensch. Mikroskopie, Bd. XXVI, 1909, S. 177.

dem Messer möglichst geglättet ist. Mit dieser Vorsichtsmaßnahme gelingt es fast immer, glatte, tadellose Schnittserien zu bekommen.

Die Schnitte werden ebenso aufgeklebt wie Paraffinschnitte; nach dem Entfernen des Paraffins durch Xylol kommen die Präparate in Alkohol absol., von da zur Auflösung der das Färben störenden Zelloidinschichte in Alkohol-Äther (zu gleichen Teilen) auf 5 Minuten. Danach lassen sich die Schnitte allen Färbemethoden unterwerfen wie Paraffinschnitte.

§ 18. Färben. Im Gegensatz zur technischen Färberei kommt es beim Färben zu mikroskopischen Zwecken darauf an, verschiedene Bestandteile des Körpers durch Farbstoffbehandlung deutlicher zu unterscheiden. Durch geeignete Farbstoffkombinationen gelingt es, gleichzeitig eine größere Zahl verschiedener Strukturen durch charakteristische Farbtöne hervorzuheben. Es liegt nahe anzunehmen, daß eine chemische Verschiedenheit in der Zusammensetzung der einzelnen Strukturbestandteile für die Verbindung mit jeweils bestimmten Farbstoffen verantwortlich sei. Für die übergroße Mehrzahl der Fälle trifft diese Annahme aber nicht zu. Trotz großer Bemühungen, eine sichere theoretische Grundlage für die Färbemethoden zu finden, ist heute noch keine Einigung darüber erzielt, ob elektrochemische, adsorptive Oberflächenkräfte oder konstitutionschemische Einflüsse für gewisse Färbungsergebnisse eine Erklärung abgeben können.

Für Färbeversuche kommt es einmal auf die Eigenschaften und die Beschaffenheit des zu färbenden Materials, dann vor allem auch auf die Eigenschaften der Farbstofflösung an. Ein und dasselbe Material färbt sich ganz verschieden, je nachdem, ob es lebend, tot, aber unfixiert, oder ob es endlich fixiert der Farbstoffwirkung ausgesetzt wird. Ziemlich konstant ist die Färbung im Lebendzustande, die wir „vitale Färbung“ nennen, ebenso die Färbung fixierter Präparate. Totes unfixiertes und schlecht fixiertes Material verhält sich je nach den Umständen sehr verschieden. Geringe, für manche Strukturelemente aber sehr wesentliche Einflüsse werden von der Art des angewandten Fixationsmittels ausgeübt. Deshalb werden im speziellen Teil für bestimmte Färbungen besondere Fixationsmethoden empfohlen.

Aber auch die Auswahl und die Anwendungsart der Farbstoffe ist von allergrößter Bedeutung sowohl für die vitale Färbung, wie für die Färbung des fixierten Objektes. Die gebräuchlichsten Farbstoffe werden in saure (oxychrome), basische (basochrome) und undifferente Farbstoffe eingeteilt; die meisten Farbstoffe sind Salze, bei denen der Farbcharakter entweder an der Base (basische) oder an der Säure (saure) haftet. In bestimmter Anwendungsweise, besonders aus wässeriger Lösung, zeigen basische und saure Farbstoffe eine sozusagen gegensätzliche Wirkung auf bestimmte Strukturelemente des Gewebes, so daß man im allgemeinen z. B. die sauren Farbstoffe als Plasmafarbstoffe, die basischen als Kernfarbstoffe bezeichnet hat. Doch gelingt es, bei etwas abweichender Methodik die genannte Farbstoffwirkung auch völlig umzukehren, was davor warnt, in diesen Verhältnissen etwa chemische Gesetzmäßigkeiten zu erblicken.

Sehr wichtig für die Wirkung des Farbstoffes ist das Lösungsmittel und die Konzentration, in der er dargeboten wird. Leicht diffundierende Farbstoffe dringen sehr rasch in die Gewebe ein, bringen aber für gewöhnlich keine haltbaren Färbungen hervor. Dagegen geben schwerer diffundierende Farbstoffe eine Reihe von ausnehmend schönen Kontrastfärbungen, so daß sie speziell zur Darstellung feinerer Strukturen verwandt werden können. Solche Kontraste, die sich in wässeriger Lösung der Farbstoffe erzielen lassen, verschwinden vielfach, wenn man die Präparate in Alkohol überführt, weil die meisten Farbstoffe in Alkohol leichter diffundieren und sich so leichter auch in vorher ungefärbte Strukturbestandteile ausbreiten können.

Dieselbe Wirkung des Alkohols wird beim Färben sehr oft absichtlich ausgenutzt, indem man die Präparate in einer wässerigen Farblösung zunächst „überfärbt“, sie dann im Alkohol „extrahiert“. Man kann sich dann unter dem Mikroskop von dem „Differenzierungsgrad“ schrittweise überzeugen und die Entfärbung durch das Fertigmachen des Präparates unterbrechen. Diese Art des Färbens nennt man regressive Färbung im Gegensatz zur progressiven Färbung, bei der man von vornherein nur so lange färbt, bis der gewünschte Effekt erreicht ist.

Die Löslichkeit der Farbstoffe und damit auch die Färbeeigenschaften werden oft durch bestimmte Zusätze zu den Farbstofflösungen (Salze u. a.) verändert. Auch die pH der Lösung ist von ausschlaggebender Bedeutung für das Färbeergebnis. Soweit die Färbbarkeit durch solche Zusätze erhöht wird, spricht man vielfach von Beizen. Man kann nämlich einen ähnlichen Effekt erzielen, wenn man das Gewebe

vorher mit dem betreffenden Salz behandelt, statt das Salz der Farbstofflösung zuzusetzen.

Gerade die Verschiedenartigkeit der unzähligen bekannten Farbstoffe in bezug auf ihre Lösungseigenschaften und die Veränderlichkeit dieser Löslichkeit durch bestimmte Zusätze scheint die Hauptgrundlage der außerordentlich zahlreichen Färbungsvorschriften zu sein[1]).

Bei der Unsicherheit in der theoretischen Deutung der Färbemethoden sei dem Anfänger empfohlen, sich so genau wie möglich an die erprobten Vorschriften zu halten. Nur so wird er es lernen, die schwierige Färbetechnik zu beherrschen. Mit dem Fortschreiten in der technischen Fertigkeit ergibt sich ein Eindringen in die theoretischen Grundlagen des Färbens als notwendig. Bei dem heutigen Stande dieser Grundlagen darf die Färbemethodik nur als ein Mittel betrachtet werden, bekannte Strukturen zu verdeutlichen. Ausdrücklich sei davor gewarnt, nur aus färberischen Eigenschaften sonst unbekannte Strukturen zu deuten.

Vor dem Gebrauche ist die betreffende Farbstofflösung stets zu filtrieren. Die in die Farbflüssigkeiten gebrachten Schnitte sollen nicht an der Oberfläche schwimmen; sie sind mit Nadeln in die Farbe unterzutauchen.

Die gebräuchlichsten Färbemethoden.

Kernfärbung.

§ 19. Mit Hansenschem Hämatoxylin (§ 8, 35). Man filtriere 3—4 ccm der Farblösung in ein Uhrschälchen, dahinein kommen

a) die Schnitte . . . . . 1—5 Minuten,
werden dann b) in destill. Wasser abgespült . . . . . 1—2 „
kommen dann c) in mehr (ca. 30 ccm) destilliertes Wasser. 5 Min. u. mehr
dann Einschließen in Xylolbalsam nach § 40,3.

Die Hauptsache ist bei der Hämatoxylinfärbung und bei vielen anderen Färbungen das ordentliche Auswaschen; ist das Wasser auch nur leicht blau geworden, so muß es durch neues ersetzt werden. Anfangs sehen die Schnitte ganz verwaschen blau aus; meist nach 5 Minuten, manchmal erst nach Stunden erfolgt die Differenzierung, die schon manche Details mit unbewaffnetem Auge erkennen läßt. Dabei geht die anfangs blaurote Farbe allmählich in schönes Dunkelblau über, das um so reiner wird, je länger (bis 24 Stunden) die Schnitte im Wasser liegen.

Die Zeit, in welcher sich die Schnitte färben, ist sehr verschieden. Schnitte in Alkohol fixierter und gehärteter Objekte färben sich in 1—2 Minuten. War die Fixierung mit Müllerscher Flüssigkeit oder mit Kaliumbichromat-Essigsäure erfolgt, so müssen die Schnitte etwas länger (bis 5 Minuten) in der Farbe bleiben. Anfängern ist zu empfehlen, die Schnitte verschieden lange Zeit, 1, 3, 5 Minuten, in der Farbe zu belassen und dann zu kontrollieren, welche Zeitdauer zu einer gelungenen Färbung die passende ist.

Nach vollendeter Färbung wird die benützte Farblösung durch das Filter wieder in die Hämatoxylinflasche zurückgegossen. Das Uhrschälchen ist sofort zu reinigen.

Fehler-Korrektur. Ist das Präparat zu stark gefärbt, so kann man das Hämatoxylin zum Teil wieder ausziehen; die zu dunklen Schnitte kommen dann

a) in ca. 5 ccm (Uhrschale voll) destilliertes Wasser + 2 bis
3 Tropfen Essigsäure . . . . . ca. 2 Minuten,
hier werden die Schnitte rot und heller,
dann b) in mehrmals zu wechselndes reines, destilliertes
Wasser . . . . . ca. 5 Minuten,
hier wird die Essigsäure ausgewaschen, die roten Schnitte werden wieder blau. Schlecht ausgewaschene Schnitte verblassen nachträglich.

Kombination der Kernfärbung mit Gegenfärbung siehe § 32.

Statt des Hansenschen Hämatoxylins möge auch P. Mayers Hämalaun (Hämatein pur. Grübler 0,5 g in 25 ccm 90% igem Alkohol durch Erwärmung gelöst und zusammengegossen mit einer Lösung von 25 g Alaun in 500 ccm destilliertem Wasser) empfohlen sein. Anwendung wie bei Hansens Hämatoxylin; man kann auch durchfärben (24 Stunden). Größere durchgefärbte Stücke müssen mit 1% iger Alaunlösung ausgewaschen werden.

---

1) Siehe Zoomikrotechnik von P. Mayer 1920, Taschenbuch der mikrosk. Technik von Boehm-Oppel-Romeis, 9.—10. Aufl., 1922, Enzyklop. der mikrosk. Technik, 3. Aufl. 1927 und andere Bücher dieses Inhaltes.

§ 20. Mit Anilinfarben. Aus der großen Reihe seien hierfür empfohlen: Vesuvin und Methylviolett B (§ 8, 49 und 50). Man filtriere davon ca. 5 ccm in eine Uhrschale.

Dahin kommen a) die Schnitte . . . . . 2—5 Minuten,
dann b) in 5 ccm destilliertes Wasser . . . . . ½ Minute,
dann in c) 5 ccm Alkohol absol. . . . . 3—5 Minuten,
hier werden die ganz dunklen Schnitte unter viel Farbenabgabe heller, so daß man einzelne Teile (z. B. bei Haut die Drüsen) schon mit unbewaffnetem Augen erkennen kann,
dann d) in neuen Alkohol absol. . . . . ca. 2 Minuten,
dann Einschließen in Xylolbalsam nach § 40, 3.

Der Effekt ist eine sehr schöne, dauerhafte Kernfärbung; der Nachteil liegt im starken Verbrauche von Alkohol absol.

Ähnlich wird Saffranin (§ 8, 45) verwendet. Man filtriere davon ca. 5 ccm in eine Uhrschale.

Dahin kommen a) die Schnitte . . . . . 24 Stunden,
dann b) in 5 ccm Alkohol 96% . . . . . ½ Minute,
dann c) in 5 ccm Alkohol absol. und weiter wie bei Methylviolett B.

Man kann der Saffraninfärbung auch eine Ansäuerung vorausschicken, d. h. die Schnitte kommen a) in 10 ccm destilliertes Wasser
+ 1 Tropfen reine Salzsäure . . . . . 5—10 Minuten,
dann b) zum Abspülen in reines, destilliertes Wasser . . . . ½ Minute,
dann c) (wie oben a) in die Farbe . . . . . 24 Std. usw.

Zu langes Verweilen in dem absoluten Alkohol kann bis zu völliger Entfärbung der Schnitte führen. Mißlingen der Färbung beruht bei mit Chrom-Osmium-Essigsäure fixierten Objekten auf zu geringem Essigsäuregehalt dieser Fixationsflüssigkeit.

Kombination der Anilinkernfärbung § 32.

§ 21. Sogenannte „Durchfärbung". Mit Boraxkarmin (§ 8, 42). In 30 ccm dieser Farblösung kommen Stücke vorher fixierter und gehärteter Objekte,

a) wenn sie klein (5 mm Seite) sind . . . . 24 Stunden,
wenn sie größer sind . . . . . 2—3 Tage,
dann b) direkt in 25 ccm salzsauren Alkohol
(§ 8, 42) . . . . . 1—3 Tage,
dann c) in reinen Alkohol 90% . . . . . 24 Stunden,
dann d) zum Nachhärten in Alkohol 96% . . 24 Stunden und mehr.

Der gebrauchte Boraxkarmin wird wieder in die Flasche zurückgegossen.

Beim Differenzieren in salzsaurem Alkohol wird der Alkohol nach wenigen Minuten rot — nur in Chromsalzlösungen (z. B. in Müllerscher Flüssigkeit) fixierte Objekte geben oft wenig Farbe ab — und muß nun durch neuen salzsauren Alkohol ersetzt werden; nach etwa ¼ Stunde wird der Alkohol abermals gewechselt; dieser Wechsel wird so oft wiederholt, bis der Alkohol nicht mehr gefärbt ist. Das kann 1—3 Tage in Anspruch nehmen; während des 1. Tages wechsle man alle 2, während der folgenden Zeit alle 4 Stunden. Wenn man sparsam sein will, kann man mit einer Nadel das Objekt aus dem roten Flüssigkeitshof, in dem es liegt, langsam hinausschieben und an eine andere ungefärbte Stelle der Flüssigkeit bringen.

§ 22. Mit Parakarmin (§ 8, 43). Die Stücke (bis zu 3 cm Seite) kommen
a) in 30 ccm dieser Farblösung . . . . . 24 Stunden,
dann b) in reinen (nicht salzsauren) Alkohol 70% . 24 „
dann c) in Alkohol 90% . . . . . 24 „
dann d) zum Nachhärten in 96% . . . . . 24 „ und mehr.

Färbt sich der 70% ige Alkohol stark, dann muß er durch neuen ersetzt werden. Der Vorteil des Parakarmins liegt im leichten Eindringen, in der Ausschaltung der Salzsäure und der Tatsache, daß nicht nur Kerne, sondern auch in leichtem Ton Zytoplasma gefärbt wird.

Fehler-Korrektur. Bei Überfärbung kommen die Stücke (bzw. die Schnitte)
a) in 40 ccm Alkohol 70% + 1 ccm Eisessig bis . . . 12 Stunden,
dann b) in reinen Alkohol 90% . . . . . 24 „ usw.

Kombination mit anderen Färbungen s. § 32.

§ 23. Schleimfärbung. Mit Delafields Hämatoxylin (§ 8, 36). Am besten eignen sich hierzu Schnitte von Objekten, die in Alkohol-Formol, Chrom-osmium-Essigsäure, Zenkerscher oder Müllerscher Flüssigkeit fixiert und in allmählich verstärktem Alkohol gehärtet worden waren.

Die Schnitte kommen

a) in 3 Tropfen der filtrierten Farbe + 25 ccm destilliertes Wasser . . . . . 2—3 Stunden,
b) dann in Aqua dest. . . . . 1 Minute,
dann Einschließen in Xylolbalsam nach (§ 40, 3).

Zuweilen müssen die Schnitte auch länger in der dünnen Farblösung verbleiben. Man kann den Fortschritt der Färbung mit schwacher Vergrößerung ohne Deckglas verfolgen. Auch die Kerne färben sich blau, und ganz intensiv der Knorpel.

Kombination mit anderen Färbungen s. § 32.

§ 24. Anfärbung elastischer Fasern. Mit Resorzin-Fuchsin (§ 8, 56).

Hierzu eignen sich am besten Schnitte von Objekten, die in Sublimatlösungen oder in Alkohol fixiert und gehärtet worden waren.

Die Schnitte kommen
a) in 5 ccm der Farbmischung . . . . . 18—24 Stunden,
dann b) in 5 ccm Alkohol absol. . . . . 1 Minute,
dann c) in neuen Alkohol absol. . . . . 2—8 Minuten,
dann Einschließen in Xylolbalsam nach § 40, 3.

Die Fasern erscheinen dunkelblau auf hellem Grunde.

Man kann die Färbung auch beschleunigen, indem man die offene Resorzinschale in den Thermostaten bringt, wo nach 2 Stunden die Färbung erfolgt. Ältere Farblösungen färben oft ungenügend. Um die gleichzeitige Blaufärbung von Knorpel und Schleim zu verhindern, ist empfohlen worden, zu a) 3 Tropfen Liqu. ferri sesquichlor. zuzusetzen, allein solche Präparate verblassen bald.

Man kann die Färbung mit Kernfärbungen kombinieren. Die Schnitte kommen
a) in 10 ccm Boraxkarmin . . . . . 24 Stunden,
dann b) zum Abspülen in reinen Alkohol 70% . . . . . 10 Sekunden,
dann c) in Resorzin-Fuchsin nach Vorschrift.

Die freie Säure des letzteren besorgt die Differenzierung. Kombination mit Gegenfärbung s. § 34.

§ 25. Färbung der Nervenelemente mit Methylenblau. Die Objekte, Zupfpräparate, Häute usw. werden möglichst frisch auf einen Objektträger gebracht und mit ein paar Tropfen einer $^1/_8$% igen Methylenblaulösung (4 ccm der 1%igen Lösung [§ 8, 51] + 28 ccm 0,65% iger Kochsalzlösung) bedeckt und in zugedeckter Glasschale gestellt

a) in einen auf 36—37° C geheizten Wärmeschrank . . 1—1½ Stunden.

Alle 10—15 Minuten müssen die Präparate unter dem Mikroskop kontrolliert werden, um den Verlauf der Färbung zu verfolgen, denn das Erfassen des richtigen Momentes der maximalen Färbung der Präparate und deren rechtzeitige Fixierung ist für das Gelingen sehr wesentlich. Bei der Kontrolle müssen neue Tropfen der Methylenblaulösung zugesetzt werden, sobald die Oberfläche der Präparate nicht genügend feucht erscheint.

Dann wird der Objektträger mit dem Präparat zur Fixierung gelegt in b) große Mengen (40 ccm) 7% iges molybdänsaures Ammonium (§ 8, 52) . . . . . 18—20 Stunden,
hier lösen sich die Objekte vom Träger ab,
dann c) in Aqua dest. . . . . 3—6 „
von hier aus werden die Objekte auf den Objektträger gebracht, wo Falten u. dgl. mit der Nadel ausgeglichen werden und auf dem Objektträger nach § 40, 3 in Xylolbalsam eingeschlossen.

Neuerdings ist die Technik der vitalen Methylenblaufärbung sehr verbessert worden. Für jedes Organ muß eine gewisse Modifikation der Technik angewandt werden. Eingehende Vorschriften s. besonders bei Worobiew.

§ 26. Golgis schwarze Reaktion (färbt außer Nervenelementen auch die Sekretwege).

Die Methode vereinigt Fixieren und Färben. Die Objekte müssen möglichst frisch sein, ihr Durchmesser soll im allgemeinen 4 mm nicht überschreiten. Es ist aber nicht leicht, frische Gehirnstückchen u. a. von dieser Größe zu schneiden, ohne das zarte Gewebe zu quetschen, man lege deshalb zuerst größere (1—2 cm große) Stückchen in ein Schälchen mit frisch zubereiteter Golgischer Mischung (§ 8, 16), welches zugedeckt und im Dunkeln (im Winter in einem auf ca. 25° C geheizten Wärmeschrank) aufgehoben wird. Nach 1—2 Stunden lassen sich die Stückchen leicht in Scheiben von ca. 4 mm Durchmesser zerschneiden. Die Menge der Golgischen Flüssigkeit richtet sich nach der Zahl der Scheiben, jede Scheibe beansprucht etwa 10 ccm der Mischung. Nach 2—6, seltener bis 15 Tagen, werden die Scheiben herausgenommen, rasch ein

paar Sekunden mit destilliertem Wasser abgespült, leicht auf Filtrierpapier abgetrocknet und in 0,75% ige Silberlösung (30 ccm der 1% igen Lösung [§ 8, 25] + 10 ccm destilliertes Wasser, für jedes Stückchen ca. 10 ccm der Mischung) gelegt. Sofort bildet sich um die Stückchen ein brauner Niederschlag. Für den Aufenthalt in der Silberlösung, die nicht im Dunkeln zu stehen braucht und nicht in den Wärmeschrank gestellt werden darf, genügen 2 Tage, die Stückchen können aber auch ohne Schaden bis zu 6 Tagen darin verweilen; ist die Schwärzung gelungen, was durch Probeschnitte festgestellt werden kann, kommen die Stückchen in Alkohol, werden dann in Holundermark (oder in Zelloidin) eingebettet und in dicke Schnitte zerlegt (§ 17).

Jeder Schnitt wird sofort ohne Deckglas mit schwacher Vergrößerung auf seine Brauchbarkeit geprüft und, wenn tauglich, in ein Uhrschälchen mit Alkohol absol. 1—2 Minuten, von da einige Minuten in Karbol-Xylol und dann auf einen Objektträger gebracht. Durch leichtes Aufdrücken von reinem Filtrierpapier auf den Schnitt entferne man das Xylol und füge einige Tropfen von Xylolbalsam zu dem Präparat. Ein Deckglas darf nicht aufgelegt werden, weil dadurch die im Präparat befindliche Feuchtigkeit nicht verdunsten kann, und diese die Golgischen Präparate zerstört. Nicht selten — besonders wenn das Xylol nicht genügend entfernt worden war — zieht sich allmählich der Xylolbalsam von den Präparaten zurück; dieselben scheinen dadurch verdorben, lassen sich aber durch Aufsetzen eines neuen Tropfens Xylolbalsam wieder völlig herstellen. Man betrachte zuerst mit schwacher Vergrößerung; wenn der Balsam trocken geworden ist, kann man auch starke Vergrößerungen anwenden.

Die mit dieser Methode erzielten Resultate sind, wenn sie gelungen, ganz vorzügliche; einzelne (nie alle) Elemente des Nervensystems, aber auch zuweilen Blut- und Lymphgefäße, Fasern bindegewebiger Abkunft, Sekrete, Muskelfasern, Epithelzellen treten in voller Schärfe schwarz auf hellem Untergrunde hervor. Aber die Methode ist auch mit verschiedenen Mißständen verknüpft. So sind fast regelmäßig selbst die besten Schnitte durch schwarze Niederschläge verunstaltet; diese befinden sich vorzugsweise an den Rändern des Präparates; man hat, um sie zu vermeiden, vorgeschlagen, auf die frischen Objekte eine Schicht geronnenen Blutes zu streichen. Sehr häufig versagt die Reaktion überhaupt (besonders wenn die Golgische Mischung zu lange eingewirkt hat); dann führt die sogenannte „doppelte Methode" zum Ziel, d. h. die Objekte werden, wenn die aus der Silberlösung genommenen Stücke an den ersten Schnitten nichts zeigen, abermals auf 26—36 Stunden in die Golgische Mischung und ebenso lange in die Silberlösung gebracht. Bei abermaligem Mißerfolg ist zuweilen eine zweite Wiederholung der Prozedur von Erfolg gekrönt. Übung und Geduld sind bei der Anwendung der Golgischen Methode wichtige Faktoren.

Statt der kostspieligen Golgimischung ist für Nervenelemente und für Sekretwege zu verwenden auch Kaliumbichromatformol (§ 8, 12) 50 ccm:

dahin kommen Stücke von ca. 2 cm Seite (nicht in den Wärmeschrank) . . . . . 24 Stunden,
dann in reine 3½% ige Kaliumbichromatlösung . . . . . 3—6 Tage.

Von da ab Silberbehandlung wie nach Einwirkung der Golgimischung. Auch an 48 Stunden altem Material gelingt hier noch die Imprägnation.

Auf beiderlei Weise geschwärzte Präparate lassen sich noch weiter fixieren und mit anderen Farbstoffen färben. Zu diesem Zwecke werden die Schnitte aus dem Alkohol in eine Mischung von 100 ccm 0,65% iger Kochsalzlösung (§ 8, 2) + 200 ccm 96% igem Alkohol (diese großen Mengen sind unumgänglich nötig) auf 10—15 Minuten eingelegt und während dieser Zeit häufig mit einem Glasstabe umgerührt; dann kommen die Schnitte in eine mit 20 ccm 80% igem Alkohol gefüllte Glasschale, die auf weißem Untergrunde im hellen Zimmer (nicht im Sonnenlicht) einen halben Tag stehen bleibt. Dadurch werden die schwarzen Niederschläge, die beim Einlegen in die Kochsalz-Alkoholmischung sehr schnell blaßgelb geworden waren, wieder dunkel. Nun färbe man mit Parakarmin (§ 22, ½ Minute) oder Delafields Hämatoxylin (§ 23). So fixierte und gefärbte Präparate können auch mit einem Deckglas bedeckt und nach § 40, 3 in Xylolbalsam konserviert werden.

§ 27. Ramon y Cajals Modifikation zur Darstellung der Nervenfibrillen. Kleine (ca. 1 cm) Stückchen ganz frischen Rückenmarks neugeborener Tiere kommen.

a) in einem auf 25—30° C geheizten Wärmeofen in 1—3% wässerige Lösung von Argentum nitr. . . . . 4—7 Tage,
dann b) zum Abspülen in destilliertes Wasser . . . . . ½ Minute,

dann c) in 100 ccm Aqua dest. + 5 — 15 ccm Formol (§ 8, 8)
+ 1 g Pyrogallussäure . . . . . 24 Stunden,
dann d) in dest. Wasser . . . . . 2—3 Minuten,
dann e) zur Schnellhärtung in Alkohol 40% . . . . . 1 Stunde,
dann f) in Alkohol 50%, 60%, 70%, 90%, 96% . . . . je 1 Stunde,

dann bette man die Stückchen in weiches Paraffin oder Zelloidin (s. Anhang) ein und fertige mit dem Mikrotom möglichst dünne Schnitte an. Statt des Rückenmarks kann man auch Gehirn nehmen. Junge Tiere sind älteren vorzuziehen; nicht ganz frische Stücke (z. B. beim Menschen) fixiere man statt mit 3% iger mit 6% iger Silberlösung.

Vgl. ferner Bielschowsky (Journ. f. Psychologie, Bd. III) und Müller-Dahl (Deutsch. Arch. f. klin. Med., Bd. XCIX, S. 57). Eine besondere Bedeutung kommt ferner der Methode von O. Schultze zu, die besonders von Ph. Stöhr jun. vervollkommnet wurde (Stöhr, Anat. Anz., Bd. 54, S. 529—538).

§ 28. Vergolden. Zur Darstellung von Nervenendigungen.

Stahlinstrumente dürfen nicht in die Goldlösung getaucht werden; alle Manipulationen in der Goldlösung sind mit Glasnadeln oder Holzstäbchen vorzunehmen.

Man erhitze in einem Reagenzgläschen 8 ccm der 1%igen Goldchloridlösung + 2 ccm Ameisensäure bis zum Sieden. Die Mischung muß dreimal aufwallen. Sehr kleine Stückchen (von höchstens 5 mm Seite) kommen

a) in die erkaltete, im Dunkeln stehende Mischung . . 1 Stunde,
dann b) in 5 ccm dest. Wasser zum Abspülen . . . ½ Minute,
dann c) in 10 ccm Ameisensäure + 40 ccm dest. Wasser . . . . . 12—48 Stunden.

In dieser Mischung werden die Stückchen dem Lichte (es bedarf nicht des Sonnenlichtes) ausgesetzt. Die Reduktion (die Stückchen werden dabei außen dunkelviolett) erfolgt sehr langsam, dann werden die Stücke nach Härtung in allmählich verstärktem Alkohol (§ 15) in 90% igen Alkohol übertragen, woselbst sie zur Verhinderung weiterer Reduktion im Dunkeln mindestens 8 Tage bis zur definitiven Verarbeitung (Freihandschnitte) verbleiben müssen.

Nervenfibrillen werden auch dargestellt durch

§ 29. Studničkas Modifikation der Methode Bielschowskys, welche im wesentlichen Fibrillen des Bindegewebes, des Knochengewebes und anderes färbt.

In Formol 48 Stunden fixierte, dann in Alkohol gehärtete (§ 14, 2) (bei Knochen nach § 16 entkalkte) Objekte werden in Zelloidin (§ 17) eingebettet und möglichst dünn geschnitten. Die Schnitte kommen

a) in Alkohol absol. . . . . 10 Minuten,
dann b) in Alkohol 90% . . . . . 10 Minuten,
c) in mehrmals zu wechselndes dest. Wasser (gut ausgewaschen) . . . . . 10 Stunden,
d) in 3% ige wässerige Lösung von Argent. nitr. . . . . 4 Tage (ins Dunkle stellen).

Von jetzt ab wird mit gebogenen Glasnadeln gearbeitet:

e) in destilliertes Wasser . . . . . ein paar Sekunden,
f) in 90 ccm ammoniakalische Silberlösung (§ 8, 26) ca. 15 Minuten,
g) in destilliertes Wasser . . . . . 2 Sekunden,
h) in ca. 60 ccm 10% ige Formollösung (§ 14, 2) . . 5 Minuten, solange noch weißliche Wolken von den Schnitten aufsteigen.

Hier werden die Schnitte sofort tief dunkel.

i) in destilliertes Wasser . . . . . ein paar Sekunden,
k) in ca. 50 ccm ½% ige Goldchloridlösung . . . . ca. 3 Minuten,
l) direkt in 50 ccm Fixiernatron . . . . . ein paar Minuten,
m) in Brunnenwasser . . . . . ca. ½ Stunde (wenn man kein fließendes Wasser benutzt, ist das Wasser zweimal zu wechseln).

Dann Einschließen in Xylolbalsam nach § 40, 3.

Bei all diesen Manipulationen ist größte Reinlichkeit nötig. Behandelt man, wie gewöhnlich, viele Schnitte, so müssen die Nadeln bei jeder wiederholten Übertragung dazwischen gereinigt werden. Hat man z. B. einen Schnitt aus f) durch g) in h) gebracht, so darf die Glasnadel nicht wieder direkt in f) getaucht werden, sondern muß erst durch Eintauchen in destilliertes Wasser und durch Abtrocknen mit einem reinen Tuch gesäubert werden.

Nachfärben mit Parakarmin (½ Minute) oder Pikrofuchsin (3 Minuten) möglich. Die Markscheidenfärbungen s. spezielle Technik, Rückenmark Nr. 97.

§ 30. Versilbern von Zellgrenzen und Kittsubstanz. Querstreifen, die bei Behandlung mit Silbernitrat in den verschiedensten Gewebselementen und Organen, besonders an Nervenfasern, Blutgefäßen, an Knorpel usw. auftreten, sind Kunstprodukte, die dort erscheinen, wo kolloide Gebilde unter Einwirkung von Silbernitrat, besonders gleichzeitiger Säurewirkung erstarren.

Der Gebrauch von Metallinstrumenten ist zu vermeiden, man bediene sich der Glasstäbe; statt Stecknadeln nehme man Igelstacheln.

Das Objekt wird in 10—12 ccm der 1% igen oder schwächeren (s. die speziellen Angaben) Lösung von Argent. nitric. (s. § 8, 25) getaucht, nach ½—10 Minuten (je nach der Dicke des Objektes) aus der Flüssigkeit, die sich unterdessen meist milchig getrübt hat, mit Glasstäben (nicht mit Stahlinstrumenten) wieder herausgenommen, abgespült und in einer großen weißen Schale (einem Prozellanteller) mit ca. 100 ccm destilliertem Wasser dem direkten Sonnenlicht ausgesetzt; nach wenigen Minuten wird eine leichte Bräunung eintreten, das Zeichen der gelungenen Reduktion. Sobald das Objekt dunkelrotbraun geworden ist (gewöhnlich nach 5—10 Minuten), wird es herausgenommen, in ein Uhrschälchen mit destilliertem Wasser, dem ein paar Körner Kochsalz beigefügt sind,

gebracht . . . . . 5—10 Minuten,
dann in ca. 30 ccm 70% igem Alkohol (im Dunkeln) 3—10 Stunden,
dann in Alkohol 90% . . . . . 3—10 Stunden,
dann Einschließen nach § 40, 3.

Das Einlegen in die Silberlösung muß unter Ausschluß des Sonnenlichtes geschehen, die Reduktion dagegen soll nur bei Sonnenlicht vorgenommen werden.

Die Reduktion erfolgt zwar auch bei gewöhnlichem Tageslicht, aber nur langsam und liefert dann weniger scharfe Bilder. Scheint keine Sonne, so hebt man das aus der Silberlösung genommene und in destilliertem Wasser kurz abgewaschene Objekt im Dunkeln in ca. 30 ccm 70% igem (später 90% igem) Alkohol auf, um es in diesem beim ersten Sonnenblicke dem Lichte auszusetzen.

§ 31. Färbung von Zentralkörpern, Kittleisten und Drüsengranula mit Heidenhains Eisen-Hämatoxylinfärbung.

Die Objekte müssen in Sublimat (am besten) (§ 14, 9) oder in Zenkerscher (§ 14, 8) oder in Flemmingscher Flüssigkeit (§ 14, 17) (für Granula am besten in Alkohol-Formol oder in Kaliumbichromat-Formol [§ 14, 5]) fixiert, die Schnitte sehr dünn sein, sind also nach Paraffineinbettung mit dem Mikrotom anzufertigen und auf einem Objektträger aufzukleben. Der Objektträger kommt aus dem absoluten Alkohol zur Beize.

a) in eine Schale mit ca. 50 ccm Eisenlösung (§ 8, 18) 6—12 Stunden,
dann b) in destill. Wasser zum Abspülen . . . . ein paar Sekunden,
dann c) in eine Mischung von 30 ccm Weigertschem Hämatoxylin und 30 ccm destill. Wasser . . . . 12—36 Stunden.

Das so verdünnte Hämatoxylin kann immer wieder zur Eisenlackfärbung gebraucht werden. Man sammle es in einer besonderen Flasche. Altes Weigertsches Hämatoxylin ist frisch bereitetem vorzuziehen.

Dann wird der Objektträger mit den undurchsichtig schwarz gewordenen Schnitten mit Brunnenwasser gut abgespült und in die obige Eisenlösung zur Entfärbung und Differenzierung zurückgebracht. Nach einiger Zeit (eine genaue Zeitangabe ist hier nicht möglich, man unterbreche die Färbung öfter, spüle die Objektträger mit Brunnenwasser kurz ab und untersuche ohne Deckglas mit starken Vergrößerungen, ob der Zweck der Färbung erreicht ist) spüle man den Objektträger ca. 15 Minuten (nicht länger) in womöglich fließendem Wasser (auf jeden Fall in Brunnenwasser) ab; dann Einschließen in Xylolbalsam nach § 40, 3.

Die treffliche Methode gelingt leicht, sobald die Entfärbung langsam und sorgfältig vorgenommen wird. Ihr Nachteil liegt in der Willkürlichkeit der Färbung, indem bei zu langer Differenzierung die Farbe allmählich völlig ausgezogen wird, Nachfärbung mit Eosin, Pikrofuchsin möglich (§ 33, § 36).

§ 32. Färbungen des Zytoplasmas und der Grundsubstanzen — „Gegenfärbungen“. Es handelt sich hier in der Regel um Färbungen, die mit anderen — in der Regel Kern- — Färbungen kombiniert, angewendet werden. Will man besonders die zytoplasmatischen Teile hervorheben, das Bindegewebe dagegen heller färben, so bedient man sich vorteilhaft des Eosins, Orange G oder der Pikrin-

säure; ist dagegen eine scharfe Färbung auch der kollagenen Fibrillen beabsichtigt, so bieten die Mehrfachfärbungen mit sauren Farbstoffen besondere Vorteile.

§ 33. Eosinfärbung.

Schnelle Färbung. Die Schnitte kommen

a) in ca. 4 ccm (Uhrschale) destill. Wasser + ca. 10 Tropfen der Eosinlösung (§ 8, 46) . . . . . 1—3 Minuten,
dann b) zum Abspülen in destill. Wasser . . . . . ½ Minute,
dann c) in destill. Wasser (ca. 30 ccm) . . . . . 2—10 Minuten.

Langsame Färbung (ist besser). Die Schnitte kommen

a) in 10 ccm destill. Wasser + 3—4 Tropfen Eosinlösung (§ 8, 46) . . . . . 12—24 Stunden,
dann b) zum Abspülen in destill. Wasser . . . . . ca. ½ Minute,
dann c) in reines destill. Wasser . . . . . ca. 2 Minuten,
dann Einschließen in Xylolbalsam nach § 40, 3.

Diese Färbung wird in der Regel kombiniert mit Hämatoxylin, die zuerst vorgenommen wird, in der Weise angewendet, daß die Schnitte dann aus dem Wasser in die Eosinlösung kommen.

§ 34. Orangefärbung. Die Schnitte kommen

a) in ca. 2—4 Tropfen der Farbe (§ 8, 47) + 10 ccm 96%igem Alkohol . . . . . 12—24 Stunden,
dann b) in Alkohol absol. . . . . 1—5 Minuten,
dann Einschließen in Xylolbalsam nach § 40, 3.

Diese Färbung wird mit Vorteil bei der Färbung elastischer Fasern (§ 24) nach der Boraxkarmin-Kernfärbung oder auch nach Hämatoxylinfärbungen angewendet.

§ 35. Pikrinsäure-Färbung. Gesättigte Stammlösung. 1 g Pikrin + 15 ccm Alkohol absol. Die Schnitte kommen

a) in eine Uhrschale (5 ccm) Alkohol absol. + 5 Tropfen der Stammlösung . . . . . 1 Minute,
dann b) in reinen absoluten Alkohol . . . . . ½ Minute.

Längerer Aufenthalt in absolutem Alkohol kann die gelbe Farbe völlig ausziehen.

Dann Einschließen in Xylolbalsam nach § 40, 3.

Wird mit Vorteil kombiniert mit Kernfärbungen, und zwar nach diesen angewendet.

(Über die Pikrokarminfärbung s. § 41.)

§ 36. Pikrofuchsin-Färbung (van Gieson).

Die mit Hansens Hämatoxylin überfärbten (30 Minuten) Schnitte kommen aus dem destillierten Wasser

a) in 5 ccm Pikrofuchsin (§ 8, 54) . . . . . 1—3 Minuten,
b) in 5 ccm destilliertes Wasser . . . . . 10—30 Sekunden,
c) in 5 ccm Alkohol 96% . . . . . 1 Minute,

dann Einschluß in Xylolbalsam nach § 40, 3.

Der beim Einschluß nach § 40, 3 nötige Aufenthalt in absolutem Alkohol darf hier höchstens 2 Minuten dauern.

Resultat: Bindegewebe leuchtend rot, elastisches Gewebe, Muskelfasern gelb, Epithel und Kerne braun.

Die Methode ist ebenso wie die folgende nur bei feinen Schnitten anzuwenden und schlägt am besten nach Alkohol- oder Sublimatfixation, weniger, aber auch noch genügend, nach Fixierung in Lösungen an, die Chromsäure bzw. ihre Salze enthalten. Auch ist die Haltbarkeit der Färbung eine beschränkte. Letzterem Mißstande kann man durch Ansäuerung (Einlegen der Schnitte vor a) und nach b) in 5 ccm salzsaurem Alkohol [§ 8, 42] auf je eine Minute) entgegenwirken.

§ 37. Sogenannte Azan-Färbung nach M. Heidenhain.

1. Schnitte in Anilin- oder Cinchoninlösung (1 : 1000 Alk. 96%), 30 Min.
2. In 1%ige Aufschwemmung von Azokarmin G (Bad. Anilin- u. Soda-Fabrik) bei 56° ½—1 Stunde, dann bei 37° 1—2 Stunden.
3. Differenzieren in alkoholischer Anilinlösung, bis klare Kernfärbung sichtbar.
4. 5%ige Phosphorwolframsäure ½—3 Stunden, wo das Bindegewebe vollkommen farblos wird.
5. Kurz Abspülen in Aqua dest.
6. Anilinblau-, Orange-, Oxalsäure-Lösung nach Mallory (s. unten) zu gleichen Teilen mit Wasser verdünnt 1—3 Stunden.
7. Aqua dest. abspülen.

8. Entwässern.
9. Xylol.
10. Balsam.

Die Mallorysche Lösung hat folgende Zusammensetzung: Anilinblau 0,5 g, Orange G 2 g, Oxalsäure 2 g, Aq. dest. 100,0 ccm. Die Lösung wird gekocht, abgekühlt und filtriert.

§ 38. Eosin-PMS-Methylblaufärbung.

a) Hansens Hämatoxylin 5 Minuten (etwas überfärben),
b) Abspülen in Aqua dest.,
c) gründlich wässern in Brunnenwasser,
d) Eosin w. g. 1%ig mit Zusatz von 10 Tropfen Eisessig auf 100 ccm 20 Minuten,
e) Abspülen in Aqua dest.,
f) 2%ige Phosphormolybdänsäure 10 Sekunden,
g) Abspülen in Aqua dest.,
h) Methylblau (Hollborn) 1%ig 1—2 Minuten,
i) Abspülen in Aqua dest.,
k) Alkohol 96%ig, worin das überschüssige Eosin und Methylblau ausgezogen werden,
l) Alkohol absol.,
m) Xylol,
n) Balsam.

Bei dieser Färbung wandelt die Phosphormolybdänsäure in den Strukturen, in die sich das hochmolekulare Methylblau, das man auch durch andere blaue kolloidale Farbstoffe (Wasserblau, Isaminblau u. a.) ersetzen kann, einlagert, das Eosin zu einem in Alkohol leicht löslichen Körper um, so daß es dann im Alkohol 96%ig aus diesen Strukturen ausgezogen wird. Es kommt darauf an, die Phosphormolybdänsäure nicht zu lange einwirken zu lassen; ebenso muß die Wirkung des Methylblau nicht zu lange dauern. Man richte sich nach den oben angegebenen Zeiten, die in dem soeben ausgeführten Sinne variiert werden können.

§ 39. Injizieren. Das Füllen der Blut- und Lymphgefäße mit farbigen Massen ist eine besondere Kunst, die nur durch sehr viel Übung erworben werden kann. Die Kenntnis der vielen kleinen, hier zur Anwendung gelangenden Kunstgriffe läßt sich kaum durch die Lektüre selbst in aller Breite gegebener Anweisungen aneignen. Hier ist der praktische Unterricht unerläßlich. Dementsprechend glaube ich in dem für Anfänger bestimmten Buche auf die Angabe einer ausführlichen Injektionstechnik verzichten zu müssen.

Wer sich im Injizieren versuchen will, muß eine gut schließende, mit leicht beweglichem Stempel versehene Spritze und Kanülen von verschiedener Dicke haben. Als Injektionsmasse empfehle ich: Berlinerblau von Hollborn (Adr. S. 411) 3 g in 600 ccm destilliertem Wasser gelöst.

(Siehe auch Tandler, Zeitschr. f. wissensch. Mikroskopie, Bd. XVIII, 1901, S. 22.)

Man beginne mit der Injektion einzelner Organe, z. B. der Leber, welche den Vorzug hat, daß selbst eine unvollkommene Füllung ihrer Gefäße noch brauchbare Resultate ergibt. Das injizierte Objekt fixiere man 2—4 Wochen in Müllerscher Flüssigkeit (§ 14, 6) und härte es in allmählich verstärktem Alkohol (§ 15). Die Schnitte dürfen nicht zu dünn sein. Für Lymphgefäß-Injektion ist chinesische Tusche (s. Lendorf, Anatom. Hefte, Bd. XVII, S. 370) und die Methode Polano (Deutsche med. Wochenschrift 1902, Nr. 27) zu empfehlen.

§ 40. Einschließen und Konservieren der Präparate. Die fertigen Schnitte usw. werden nun zur mikroskopischen Untersuchung auf einen Objektträger übertragen und mit einem Deckglase bedeckt. Die Medien, in welchen sich die Schnitte befinden, sind entweder 1. Wasser oder, wenn man die Schnitte aufhellen und konservieren will, 2. Glyzerin oder 3. Xylolbalsam.

Das Übertragen auf den Objektträger geschieht so, daß man in der Regel zuerst einen kleinen Tropfen der betreffenden Flüssigkeit auf die Mitte des Objektträgers bringt; dann fängt man mit dem Spatel den Schnitt auf und zieht ihn von da mit der Nadel auf den Objektträger. Sehr feine Schnitte werden besser mit der Spitze eines Glasstabes aufgefangen und durch Rollen desselben auf den Objektträger gebracht. Liegt der Schnitt glatt auf, so bedeckt man ihn mit einem Deckglase.

Untersuchungen mit schwachen Vergrößerungen ohne Deckglas sind nur zu alleroberflächlichster Orientierung, ob z. B. ein Objekt hinreichend zerzupft ist, zulässig. In allen anderen Fällen ist das Deckglas unentbehrlich. Um sich davon zu überzeugen, betrachte man einen unbedeckten Schnitt, decke ihn dann mit dem

Deckglase zu und betrachte wieder. Manches gute Präparat, das man zu bedecken versäumt hat, erscheint unbrauchbar. Untersuchungen mit starken Objektiven (Nr. 7) ohne Deckglas sind im allgemeinen unzulässig; sie sollen nur bei einzelnen Methoden, z. B. der Golgischen, vorgenommen werden.

Das Deckglas muß an den Kanten, nicht an den Flächen angefaßt werden; beim Bedecken wird das Deckglas mit der linken Hand auf den Objektträger aufgesetzt und nun langsam auf das Präparat gesenkt, indem man die Deckglasunterfläche mit einer in der rechten Hand gehaltenen Nadel stützt. Einfacher ist es noch, an die Unterfläche des Deckglases einen Tropfen der betreffenden Flüssigkeit anzuhängen und dann das Deckglas sanft auf das Präparat fallen zu lassen. Die Flüssigkeit, in welcher sich der Schnitt usw. befindet, muß genau den ganzen Raum zwischen Deckglas und Objektträger ausfüllen. Ist nicht genug Flüssigkeit da (das ist an großen, unter dem Deckglas befindlichen Luftblasen kenntlich), so setze man mit der Spitze eines Glasstabes noch einen Tropfen der Flüssigkeit an den Rand des Deckglases. Ist zuviel Flüssigkeit da — und darin pflegt der Anfänger ganz Besonderes zu leisten —, so muß man die über den Rand des Deckglases hinausgetretene Flüssigkeit mit Filtrierpapier aufsaugen. Die Oberfläche des Deckglases muß stets trocken sein. Kleine Luftblasen unter dem Deckglase entferne man durch öfters vorsichtiges Heben und Senken desselben mit der Nadel (s. ferner S. 438).

1. Man versäume nie, ungefärbte wie gefärbte Schnitte in Wasser oder Kochsalzlösung (§ 8, 2) zu betrachten, da hier viele Struktureigentümlichkeiten, z. B. Bindegewebsformationen scharf hervortreten, während dieselben unter dem aufhellenden Einflusse des Glyzerins oder des Xylolbalsams sich der Beobachtung fast gänzlich entziehen. In Wasser (oder auch in Kochsalzlösung) eingelegte Objekte lassen sich nicht aufheben.

2. Die in Glyzerin eingelegten Präparate lassen sich konservieren; um die leichte Verschiebung des Deckglases zu verhindern, fixiere man dasselbe mit Deckglaskitt (§ 8, 34). Vorbedingung: Der Rand des Deckglases muß vollkommen trocken sein; denn nur an trockener Glasfläche haftet der Kitt. Das Trocknen geschieht in der Weise, daß man zuerst mit Filtrierpapier das über den Deckglasrand heraustretende Glyzerin absaugt und dann mit einem mit 90%igem Alkohol befeuchteten Tuche, das man sich über die Fingerspitze stülpt, sorgfältig den Objektträger rings um das Deckglas abwischt, ohne letzteres zu berühren. Nun erhitze man einen Glasstab und tauche ihn in den harten Kitt.

Die Glasstäbe springen dabei sehr leicht, doch sind sie Metallstäben vorzuziehen, da letztere sich zu rasch abkühlen. Man kann dem Springen etwas vorbeugen, indem man die Glasstäbe unter fortwährendem Drehen lange Zeit, bis zum Rotglühen, erhitzt; nur kurz erhitzte Glasstäbe springen sofort bei dem Eintauchen in den Kitt.

Man bringe zunächst 4 Tropfen an die Ecken des Deckglases und ziehe dann einen vollständigen Rahmen, der so beschaffen sein muß, daß er einerseits das Deckglas, andererseits den Objektträger in einer Breite von 1—3 mm deckt. Schließlich glätte man mit dem nochmals erhitzten Stabe die Oberfläche des Rahmens.

In Glyzerin konservierte Präparate werden oft erst am zweiten oder dritten Tage schön durchsichtig. Hämatoxylin und viele Anilinfarbstoffe verblassen darin nach kurzer Zeit; Karmine sind dagegen haltbar.

Für Fettpräparate, die eines Einschlusses in Glyzerin hauptsächlich bedürfen, empfiehlt sich auch die Einbettung in Glyzerin-Gelatine, wodurch die Umrandung des Präparates unnötig wird. Herstellung (nach Romeis, Taschenbuch, 9. u. 10. Aufl., 1922):

Man weicht 7 g feinste Gelatine 2 Stunden lang in 42 ccm Aqua dest. ein, setzt 50 g Glyzerin und 1 g konzentrierte Karbolsäure zu, erwärmt unter Umrühren 10—15 Minuten, filtriert heiß durch angefeuchtete Glaswolle oder im Heißwassertrichter und läßt erkalten. Zum Gebrauch muß die Masse durch Erwärmen jedesmal verflüssigt werden; man bringt einen Tropfen auf den vorher zweckmäßig erwärmten Objektträger, überführt rasch das Präparat aus dem reinen Glyzerin in den Tropfen und bedeckt mit einem ebenfalls leicht erwärmten Deckglase.

3. Das Einschließen der Objekte in Xylolbalsam ist die beliebteste Konservierungsmethode. Balsam hat dem Glyzerin gegenüber den Vorteil, daß er die Farben erhält, ein Nachteil besteht aber darin, daß er viel stärker aufhellt als das verdünnte Glyzerin und mancherlei feine Strukturen dadurch vollkommen verschwinden macht.

Die in Wasser oder Alkohol befindlichen Schnitte können nicht ohne weiteres in Balsam eingelegt werden, sie müssen vorher wasserfrei gemacht werden. Zu dem Zwecke werden die Schnitte mit der Nadel (sehr feine Schnitte mit Spatel

und Nadel) in ein bedecktes Uhrschälchen mit 5 ccm absolutem Alkohol gebracht. Dabei soll den Schnitten möglichst wenig Wasser anhaften; benützt man einen Spatel, so sauge man von diesem das Wasser mit Filtrierpapier ab; überträgt man den Schnitt mit einer Nadel, so kann man gleichfalls durch leichtes Berühren des Schnittes mit Filtrierpapier das Wasser entfernen. Im absoluten Alkohol verweilen sie 2 Minuten (dünne Schnitte) bis 10 Minuten (dickere Schnitte) oder beliebig länger. Dann übertrage man die von Alkohol gleichfalls möglichst befreiten Schnitte zum Aufhellen in ein Uhrschälchen mit ca. 3 ccm Karbolxylol bzw. Xylol. Stellt man das Schälchen auf schwarzes Papier, so kann man das allmähliche Transparentwerden der Schnitte beobachten. Man vermeide, in das Uhrschälchen zu hauchen, eine sofortige Trübung des Xylols ist die Folge. Werden einzelne Stellen der Schnitte nach 2—3 Minuten nicht durchsichtig (solche Stellen erscheinen alsdann bei auffallendem Lichte trübweiß, bei durchfallendem Lichte schwarzbraun), so ist der Schnitt nicht wasserfrei gewesen und muß noch einmal in den absoluten Alkohol zurückgebracht werden. Nach vollzogener Aufhellung wird der Schnitt auf den trockenen Objektträger übertragen, das überflüssige Xylol durch sanftes Aufdrücken eines Streifens glatten Filtrierpapiers entfernt und rasch ein Deckglas aufgelegt, an dessen Unterfläche ein Tropfen Balsam angehängt worden ist.

Der doppelt gefaltete Streifen wird mit der linken Hand am linken Ende des Objektträgers festgehalten, der flach aufgesetzte Zeigefinger der rechten Hand streicht unter sanftem Drucke den auf dem Präparat liegenden Streifen in der Richtung von links nach rechts.

Sollen mehrere Schnitte unter ein Deckglas gebracht werden, so ordne man zuerst die Schnitte mit der Nadel nahe zusammen, breite dann den Balsam auf der Deckglasunterfläche mit einem Glasstabe in gleichmäßig dünner Schicht aus und lege dann das Deckglas auf. Große Luftblasen werden durch Anfügen eines kleinen Tropfen Balsams an den Deckglasrand vertrieben; am nächsten Tage sieht man, daß die Luftblase unter dem Deckglas hervorgetreten ist. Kleine Luftblasen verschwinden von selbst, können also unbeachtet bleiben.

Die Handhabung mit Xylol ist wegen dessen größerer Empfindlichkeit gegen Wasser, und weil es leicht verdunstet, schwieriger. Manches gute Präparat verdirbt noch im letzten Augenblicke, weil man das Xylol verdunsten ließ.

Das zum Aufhellen benutzte Karbolxylol in der Uhrschale kann wieder in die Flasche zurückgegossen werden.

Anfängern begegnet es nicht selten, daß der Balsam sich trübt und schließlich das ganze Präparat oder Teile desselben undurchsichtig macht. Der Grund liegt darin, daß der Schnitt nicht vollkommen wasserfrei war. Bei geringer Trübung, die unter dem Mikroskop als aus kleinsten Wassertröpfchen bestehend sich erweist, genügt oft ein leichtes Erwärmen des Objektträgers; bei stärkeren Trübungen lege man den ganzen Objektträger in Karbolxylol, hebe das Deckglas nach einer halben Stunde vorsichtig ab, lege den Schnitt 2 Minuten in Karbolxylol, um den anhaftenden Balsam zu lösen, und dann zur vollkommenen Wasserentziehung in 4 ccm absoluten Alkohol, der nach 5 Minuten zu wechseln ist. Dann Karbolxylol und Balsam.

Der Balsam trocknet sehr langsam, die Objektträger dürfen deshalb nicht auf die Kante gestellt werden.

Heißt es also in den allgemeinen oder speziellen Vorschriften „Einschließen mit Xylolbalsam nach § 40, 3“, so kommen die fertiggefärbten Schnitte (Häute usw.)

a) in 5 ccm Alkohol absol. 5 (dicke Schnitte) 10 Minuten lang,
b) in 5 ccm Karbolxylol (oder Xylol) . . . . 2 „ „
c) in Xylolbalsam.

Obenstehende Quantitäten sind für 3—6 Schnitte berechnet; bei mehr Schnitten ist besonders die Menge des absoluten Alkohols zu vergrößern.

§ 41. Untersuchung frischer Objekte. Ich habe dieselbe an das Ende sämtlicher Methoden gestellt, weil sie das Schwerste von allem ist und ein schon etwas geübtes Auge voraussetzt. Diese Übung läßt sich am leichtesten durch vorhergehende Untersuchung schon präparierter (gehärteter und gefärbter usw.) Objekte aneignen; hat man einmal Struktureigentümlichkeiten deutlich gesehen und studiert, so ist es nicht schwer, dieselben auch an frischen Objekten wieder aufzufinden, obwohl die meisten Einzelheiten an Deutlichkeit manches zu wünschen übrig lassen. Zu beachten ist hier folgendes:

Objektträger und Deckglas dürfen nicht fett sein. Man reinige sie mit Alkohol und trockne sie mit einem ganz reinen Tuche.

Zur Reinigung neuer Deckgläser von Fett empfiehlt es sich, die Gläser auf einem Stück Schwarzblech 5 Minuten über der vollen Flamme eines Bunsenbrenners

zu erhitzen. Objektträger legt man ½ Stunde oder beliebig länger (Monate!) in Seifenwasser und spült sie vor dem Gebrauch mit reinem Wasser ab. Unbrauchbare, mit Xylolbalsam und Deckglas bedeckte Objektträger werfe man in ein großes Glas mit (90—96% igem) Alkohol. Nach einigen Tagen lassen sich die Deckgläser leicht abheben. Dann Putzen mit Alkohol, dann Seifenwasser.

Dann bringe man einen Tropfen Ringer- oder Kochsalzlösung (§ 8, 2) auf den Objektträger, lege dann ein kleines Stück des zu untersuchenden Gegenstandes hinein und bedecke dasselbe mit dem Deckglase. Dabei muß jeder Druck sorgfältig vermieden werden; bei sehr zarten Objekten (s. spezielle Technik) bringe man an die Seiten derselben zwei feine Papierstreifchen, auf denen dann das Deckglas ruht, ohne das Objekt selbst zu drücken. Bedarf das Objekt keiner weiteren Behandlung, so umrahme man, um Verdunstung zu verhindern, das Deckglas mit Paraffin. Man schmelze auf einem alten Skalpell oder dergleichen ein etwa linsengroßes Stückchen Paraffin und lasse es, nicht von der Spitze, sondern von der Schneide des Skalpells- an den Deckglasrand fließen; etwaige Lücken kann man mit nochmals erhitztem Skalpell verstreichen. In den meisten Fällen prüft man aber bei frischen Objekten die Einwirkung gewisser Reagenzien (Essigsäure, Kalilauge, Farbstoffe) direkt unter dem Mikroskop. Es handelt sich also darum, einen Teil des Mediums, in dem das Objekt sich augenblicklich befindet (also in unserem Falle die Kochsalzlösung), zu entfernen und durch eine andere Flüssigkeit, z. B. Pikrokarmin, zu ersetzen, also zu färben unter dem Deckglase. Zu diesem Zwecke bringe man zuerst an den rechten Deckglasrand mit einem Glasstabe einen Tropfen. Reicht der Tropfen nicht ganz bis an den Deckglasrand, so neige man nicht etwa den Objektträger, sondern man führe mit einer Nadel den Tropfen bis zum Rande des Deckglases. Man sieht nun, daß ein wenig der Farbe sich mit der Kochsalzlösung mischt, aber ein ordentliches Fließen der Farbflüssigkeit unter das Deckglas findet nicht statt. Um das zu ermöglichen, setze man an den linken Rand des Deckglases etwas Filtrierpapier, und alsbald sieht man das Pikrokarmin die ganze Unterfläche des Glases einnehmen. Wenn der erste Tropfen eingedrungen ist, setze man je nach Belieben 2—3 weitere Tropfen an den rechten Deckglasrand. Nun schiebe man das Filtrierpapier zur Seite und lasse die Farbe wirken; ist die Färbung vollendet — das läßt sich ja stets unter dem Mikroskop kontrollieren —, so bringe man jetzt an den rechten Deckglasrand einen Tropfen z. B. verdünntes Glyzerin, dem man bei Pikrokarminfärbungen so viel Essigsäure zusetzt, als von einer einmal eingetauchten Stahlnadel abtropft (also einen ganz kleinen Tropfen), während links wieder das Filtrierpapier angesetzt wird. Auf diese Weise kann man eine ganze Reihe von Flüssigkeiten unter dem Deckglase durchleiten und so ihre Wirkungen auf die Gewebe erproben. Einzelne der Flüssigkeiten, z. B. Pikrokarmin, besonders nach vorhergegangener Osmiumfixierung, färben sehr langsam und müssen sehr lange mit den Objekten in Berührung bleiben. Man verhindert alsdann die Verdunstung, indem man das Präparat in die feuchte Kammer verbringt. Zur Herstellung der feuchten Kammer braucht man einen Porzellanteller und einen kleinen Glassturz von mindestens 9 cm Durchmesser. Ein Topf, ein größeres Präparatenglas usw. tut dieselben Dienste. In den Teller gieße man Wasser ca. 2 cm hoch, dann stelle man in die Mitte ein Glasnäpfchen oder eine auf vier Holzfüßen stehende Korkplatte; auf diese wird der Objektträger mit dem Präparat gelegt und das Ganze mit dem Glassturze bedeckt, dessen freier Rand überall in das Wasser taucht.

§ 42. Vitale Färbung. Im Gegensatz zu der Strukturfärbung fixierter Objekte lassen sich in lebenden Zellen mit bestimmten Farbstoffen Effekte erzielen, die auf der Lebenstätigkeit der Zellen beruhen. Aus diesem Grunde ist jede „Vitalfärbung“ ein hochkomplizierter biologischer Vorgang.

Manche basische Farbstoffe färben in vielen lebenden Zellen gewisse tropfige Zelleinschlüsse, ohne das übrige Zytoplasma und die Zellkerne mitzufärben. Man kann diese Färbung auch an frischen, dem Körper entnommenen Geweben ausführen, indem man sie in einem Uhrschälchen in eine Ringerlösung überführt, der $^1/_{100}$—$^2/_{100}$ Gewichtsprozente Neutralrot beigemischt sind. Nach 15—30 Minuten sieht man eine langsam zunehmende Färbung der tropfigen Zelleinschlüsse. In vielen Fällen erleichtert diese Färbung die Beobachtung nicht unwesentlich.

Durch zu starke Farbstoffkonzentrationen sterben die Zellen unter intensiver diffuser Farbstoffaufnahme in Kern und Zytoplasma ab.

Viele saure Farbstoffe, unter ihnen an erster Stelle Trypanblau und Lithion-Karmin, werden vom lebenden Organismus in vielen Zellen in Vakuolenform abgelagert. Da hierbei eine konstante Auswahl von Zellen an der Speicherung teilnimmt, ist diese Art der vitalen Färbung für die Untersuchung normaler wie

pathologischer Vorgänge im Organismus besonders wichtig. Man verwendet Trypanblau 1,0 auf 100,0 Aqua dest. und spritzt Mäusen davon subkutan je 1,0 ccm 6—8mal in Abständen von 4—5 Tagen ein, wodurch eine dauerhafte Speicherung erzielt wird. Nach Tötung konserviert man die ganze Maus (nach breiter Eröffnung der Körperhöhlen) in Formalin 10%ig (§ 14, 2) und verarbeitet das Material entweder mit der Gefrierschnittmethode (s. § 17 B, a) oder nach Einbettung in Zelloidin. Sehr zweckmäßig

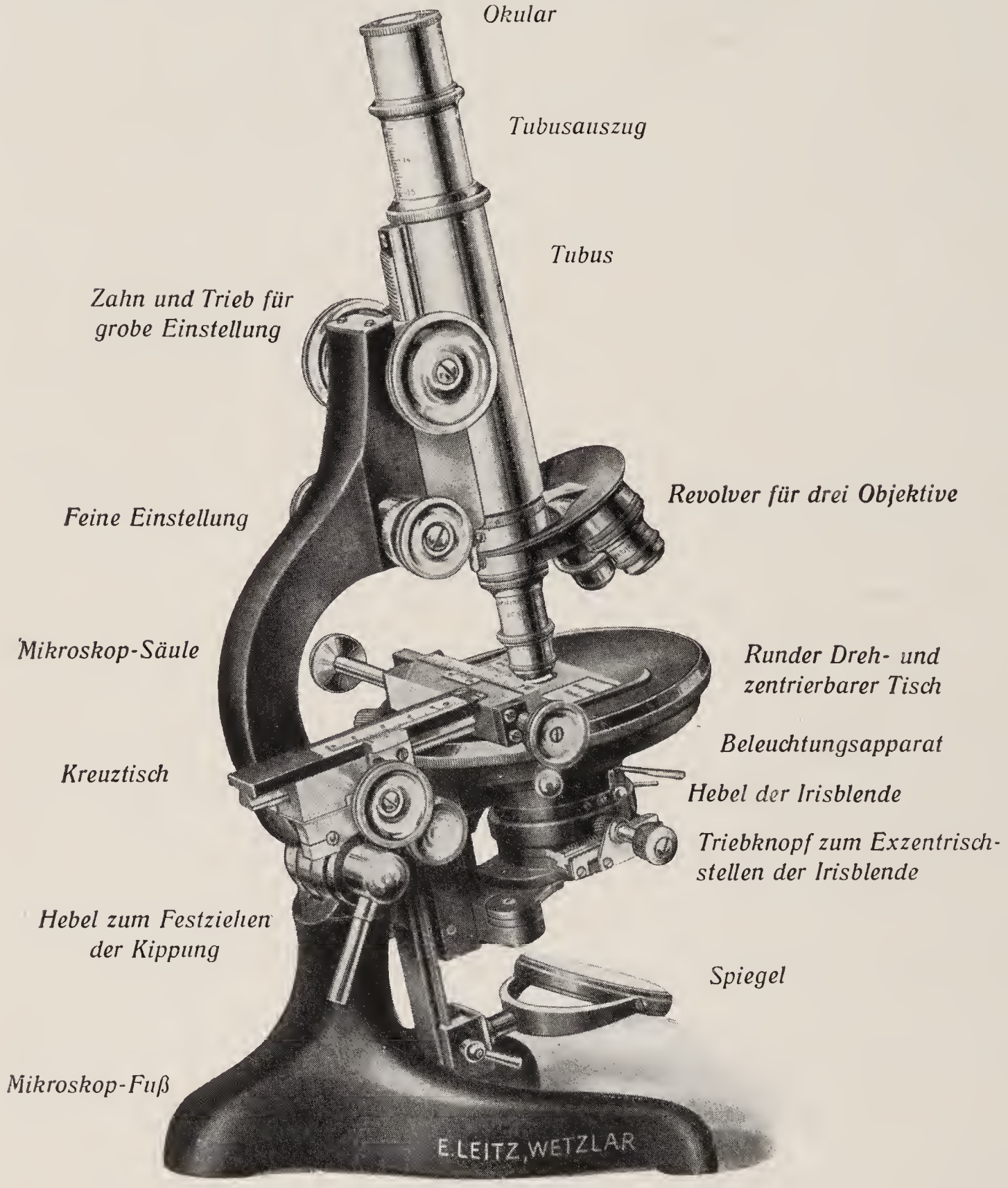

Fig. 416.
Mikroskop von Leitz. ½ natürlicher Größe.

ist auch eine Injektion der 5%igen Formalinlösung in das schlagende Herz des narkotisierten Tieres.

Auf einzelne besondere Anwendungsweisen der vitalen Färbung wird im Speziellen Teil hingewiesen.

§ 43. Gewebezüchtung. Für die Ausführung dieser Methodik, deren Ergebnisse für die Gewebelehre die allergrößte Bedeutung gewinnen, ist ein besonderer Aufwand an Einrichtungen notwendig. Außerdem ist neben einer guten mikrotechnischen Schulung die Kenntnis der Regeln aseptischen Arbeitens Voraussetzung. Wer selbst Gewebezüchtungen ausführen will, sei auf die ausgezeichneten Darstellungen

von Rh. Erdmann (Praktikum der Gewebepflege, Springer, und in der Enzyklopädie der mikroskopischen Technik) und Albert Fischer, Gewebezüchtung, 2. Aufl., 1927, verwiesen. Hier kann nur das Prinzip der Methodik kurz angegeben werden.

Verpflanzt man ein etwa stecknadelkopfgroßes Stückchen von einem Hühnerembryo auf einem Deckglas in ein Gemisch von Embryonalextrakt und Blutplasma bei 39°, so wachsen aus dem Rande des Stückchens flache verzweigte Zotten aus, die verschieden aussehen können, je nachdem von welcher Stelle das Stück stammt. Am besten wächst Bindegewebe. Dieses bildet einen flach ausgebreiteten Schleier. Solange Nährstoffe in dem Plasmatropfen vorhanden sind, hält das Wachstum an. Man erneuert das Nährmedium, indem man alle 2—3 Tage das Stückchen umpflanzt. Man kann nun Teilungen vornehmen und aus einer Kultur eine immer größere Anzahl von Kulturen anlegen, die bei rechtzeitigem Mediumwechsel unbeschränkt weiterwachsen. Auf diese Weise erhält man Reinkulturen von Fibrozyten. Mit Abweichungen in der Arbeitsweise hat man Reinkulturen verschiedener Gewebe angelegt. Besonders wichtig sind die Versuchsergebnisse mit bösartigen Geschwulstgeweben. Aber auch für die Kenntnis der Eigenschaften gesunder Gewebezellen hat diese Methodik eine um so größere Bedeutung, als man solche Deckglaskulturen unmittelbar mikroskopisch beobachten kann. Hierzu braucht man allerdings einen regulierbaren heizbaren Objekttisch. Die gezüchteten Gewebezellen können nun den verschiedenartigsten Experimentalbedingungen unterworfen werden, Arbeiten, mit denen erst ein Anfang gemacht ist.

§ 44. Aufbewahren der Dauerpräparate. Die fertigen Präparate müssen sofort etikettiert werden. Man nehme entweder gummierte Papieretiketten oder solche aus ca. 1,2 mm dicker Pappe, welche man mit Fischleim („Syndetikon") aufklebt. Dadurch werden besondere Schutzleisten überflüssig; die Objektträger können aufeinandergelegt werden, ohne daß die Präparate gedrückt werden. Die Etiketten sollen möglichst groß (von ca. 2 cm Seite bei Objektträgern englischen Formates) und mit dem Namen des Tieres, des Organs und womöglich mit kurzer Andeutung der Methode versehen sein. An Stelle der Etiketten, die bei schlechter Gummierung leicht abgehen, kann die notwendige Beschriftung auch unmittelbar auf dem Objektträger angebracht werden. Man muß denselben dann vorher mit einer ganz dünnen Xylol-Balsamlösung bestreichen und trocknen lassen. Zum Aufbewahren verwende man Kästen, in denen die Objektträger liegen, oder solche, in denen sie auf der Kante stehen.

Die besten und billigsten Kästen erhält man bei Th. Schroeter, Leipzig-Connewitz.

§ 45. Handhabung des Mikroskops. Gemäß der in der Einleitung erwähnten Voraussetzung kann hier auf eine eingehende Beschreibung der optischen und mechanischen Teile des Mikroskops nicht eingegangen werden. Fig. 416, die ein für wissenschaftliche Zwecke wohlausgestaltetes Mikroskop darstellt, möge noch einmal die für die einzelnen Teile des Mikroskops üblichen Benennungen dem Leser in das Gedächtnis zurückrufen. Für den Anfänger genügt eine einfachere optische Ausstattung dieses Mikroskops, die nach Bedürfnis später vervollständigt werden kann.

Die erste Bedingung ist vollkommene Reinheit sämtlicher Bestandteile des Mikroskops (s. § 1). Spiegel, Objektive und Okulare dürfen an der Oberfläche nicht mit den Fingern berührt werden. Die Objektive halte man mit dem unteren Ende gegen das Fenster und prüfe so die Klarheit des reflektierten Bildes. Die Objektive werden in die Fassungen des Revolvers eingeschraubt. Das Okular belasse man stets an seinem Platz in der oberen Öffnung des Tubus, da sonst leicht die Hinterfläche der Objektive verstaubt; Verunreinigungen des Okulars erkennt man durch Drehen des Okulars im Tubus; klebt die Verunreinigung am Okular, so dreht sie sich mit.

Als Lichtquelle sind zu empfehlen eine weiße, von der Sonne beleuchtete Wolke oder weiße, von der Sonne beschienene Vorhänge; weniger gut ist der blaue Himmel; eine mattweiße Scheibe kann aber hier zur Verbesserung der Beleuchtung beitragen. Ist man zur Anwendung der künstlichen Beleuchtung gezwungen, so wähle man hierzu eine Mikroskopierlampe, die in guter Ausführung Ersatz für bestes Tageslicht liefert.

Die Blendenöffnung des Kondensors soll den Aperturen der Objektive angepaßt werden. Für schwächere Objektive dienen die kleineren Blendenöffnungen. Mit der Apertur des Objektivs vergrößert sich auch die Öffnung der Blende. Die von dem Spiegel direkt oder mittels Kondensor auf das Objekt auffallenden Lichtstrahlen treffen das Objekt in einem Lichtkegel, dessen Achse mit der optischen Achse zusammenfällt; es ist dies die zentrale Beleuchtung. Zur Erzielung einer höheren Apertur des beleuchtenden Lichtkegels oder besonderer Beleuchtungseffekte bedient man

sich der schiefen oder seitlichen Beleuchtung. Sie kann mit dem Spiegel mit Ausschaltung des Kondensors erhalten werden, indem man den Hohlspiegel, der hierbei nur in Betracht kommt, so zur Seite schiebt, daß die von ihm reflektierten Strahlen sämtlich schräg zum Objekt auffallen. Diese schiefe Beleuchtung läßt sich bequemer mit dem Kondensor erreichen, indem man, ohne die Spiegelstellung zu ändern, die Blende zur Seite dreht, so daß Licht nur von einer Seite zum Objekt gelangt.

Stets untersuche man zuerst mit schwachen, dann mit starken Vergrößerungen. Ganz besonders gewarnt sei vor dem Gebrauch starker Okulare. Das den gewöhnlichen Mikroskopen beigegebene schwächste, eventuell das mittlere Okular (bei Leitz Okular I), ist für die allermeisten Fälle ausreichend; zu starke Okulare verkleinern und verdunkeln das Gesichtsfeld und erschweren die Untersuchung in hohem Grade. Der Gebrauch starker Okulare ist nur in ganz besonderen Fällen notwendig.

Man versäume nie, die Präparate mit der Lupe zu betrachten; als solche sind manche Okulare (z. B. Leitz Okular III) zu verwenden. Man halte das eingeschlossene Präparat gegen das Licht, die vom Deckglas bedeckte Seite gegen das Fenster gerichtet, setze die obere Fläche des Okulars (die hier angebrachte Linse kann auch abgeschraubt werden) direkt auf die Rückfläche des Präparates und betrachte von der unteren Okularlinse aus.

Auf die für besondere Zwecke wichtige Benutzung der Dunkelfeld- und der Polarisationseinrichtung kann hier nur hingewiesen werden.

§ 46. Zeichnen. Ein unschätzbares Hilfsmittel ist das Zeichnen der mikroskopischen Objekte. Die Beobachtung wird dadurch ganz bedeutend verschärft, manche Details, die bis dahin vollkommen übersehen worden waren, werden beim Zeichnen entdeckt; selbst die aufmerksamste Betrachtung vermag die Vorteile, welche das Zeichnen bietet, nicht zu ersetzen. Auch der im Zeichnen wenig Geübte versuche die Objekte bei schwachen und starken Vergrößerungen zu skizzieren. Man lege zu dem Zwecke das Zeichenpapier in die Höhe des Objekttisches, sehe mit dem linken Auge ins Mikroskop, mit dem rechten auf Papier und Bleistiftspitze. Anfangs fällt das etwas schwer, bei einiger Übung eignet man sich jedoch rasch die nötige Fertigkeit an.

Für das Entwerfen naturgetreuer Bilder bedient man sich der Zeichenapparate, deren Benutzung der Anfänger vom Geübten erlernen muß.

§ 47. Messen. Zu diesem Zwecke benütze man ein Okularglasmikrometer und ein Objektivmikrometer. Man lege letzteres auf den Objekttisch und zähle, durch das mit dem Okularmikrometer versehene Mikroskop blickend, wie viele Teile des Okularmikrometers auf einen Teil des Objektivmikrometers treffen. Indem der Wert der Teile des Objektivmikrometers bekannt ist, berechnet sich leicht, wie groß das Objekt ist, welches bei bestimmten Vergrößerungen einen bzw. mehrere Teile des Okularmikrometers deckt.

Für jedes Instrument müssen die Maße besonders ermittelt werden.

§ 48. Das Tagebuch ist für solche, die viele Präparate gleichzeitig herstellen wollen, unerläßlich. Sofort nach dem Einlegen der Objekte in die Fixierungsflüssigkeiten wird das Arbeitsprogramm auf die einzelnen Tage verteilt in ein Kalender-Tagebuch („Agenda“) eingetragen. Man hat z. B. Magen, Submaxillaris und Milz zu fixieren und zu härten. Unter Beiziehung der speziellen und der dort verwiesenen allgemeinen Technik wird in das Tagebuch eingetragen:

1. Mai vorm. 9 Uhr. Nr. 1. Magen. Alkohol absol.[1]).
Nr. 2. Submaxillaris Katze. Zenkers Fl.
Nr. 3. Milz. Katze. Müllers Fl.
vorm. 9½ Uhr. Nr. 1. Wechseln[2]), eventuell Nr. 2 und Nr. 3 wechseln.
12 Uhr. Nr. 1. Wechseln.
2. Mai vorm. 9 Uhr. Nr. 2. In fließendes Wasser[3]).
Nr. 3. Revidieren, ob Flüssigkeit klar, eventuell wechseln.
3. Mai vorm. 9 Uhr. Nr. 2. In destilliertem Wasser abspülen, in Alkohol 50% bringen, ins Dunkle stellen[4]).
12 Uhr. Nr. 2. In Alkohol 70%.
4. Mai vorm. 9 Uhr. Nr. 2. In Alkohol 80%.
5. Mai vorm. 9 Uhr. Nr. 2. In Alkohol 90%.

---

1) Nach der in § 158 für Magenschleimhaut gegebenen Vorschrift.

2) Nach dem in Nr. 1 gegebenen Hinweis auf die allgemeine Technik des Fixierens mit absolutem Alkohol (§ 14, 1).

3) Nach der in § 14, 8 gegebenen Vorschrift.

4) Ibid. und nach § 15.

		Nr. 1. Schneiden und Färben.
7. Mai		Nr. 2. Alkoholwechsel.
16. Mai		Nr. 3. Revidieren, eventuell Flüssigkeitswechsel.
17. Mai		Nr. 2. Schneiden und Färben[1]).
28. Mai	vorm. 8 Uhr.	Nr. 3. In fließendes Wasser.
	nachm. 3 Uhr.	Nr. 3. In destilliertem Wasser abspülen, in Alkohol 50% ins Dunkle stellen.
	nachm. 7 Uhr.	Nr. 3. In Alkohol 70%.
29. Mai	vorm. 9 Uhr.	Nr. 3. In Alkohol 80%.
30. Mai	vorm. 9 Uhr.	Nr. 3. In Alkohol 90% usw.

Zum Schlusse sei dem Mikroskopiker Geduld, viel Geduld empfohlen; mißlingen die Präparate, so suche er die Schuld nicht in der Mangelhaftigkeit der angegebenen Methoden — ich habe sie oft erprobt —, sondern in sich selbst; wer sich nicht daran gewöhnen kann, die angegebenen Vorschriften gewissenhaft[2]) auszuführen, wer die zarten Objekte mit allen fünf Fingern anfaßt, wer die Reagenzien ineinander gießt, die in den Flüssigkeiten zu fixierenden Stücke der Sonne aussetzt oder eintrocknen läßt, hat nicht das Recht, gute Resultate einer unsauberen Arbeit zu beanspruchen.

Technische Erläuterungen zum Text und zu den Abbildungen.

Allgemeiner Bau der lebenden Masse.

§ 49. Frische Eier erhält man auf folgende Weise: Man verschaffe sich aus dem Schlachthause ein paar frische Eierstöcke einer Kuh. Die großen Bläschenfollikel sind durchscheinend, von Erbsengröße und lassen sich mit einer Schere leicht in toto herausschälen. Nun übertrage man den isolierten Follikel auf einen Objektträger und steche ihn mit der Nadel vorsichtig an. Das Anstechen muß an der auf dem Objektträger liegenden Seite vorgenommen werden, sonst spritzt der Liquor im Bogen heraus und mit ihm das Ei. In dem ausfließenden Liquor folliculi findet sich, umgeben von Zellen des Cumulus oophorus (s. unter Ovarium), das Ei (Fig. 2), welches, ohne daß das Präparat mit einem Deckglase bedeckt wird, mit schwacher Vergrößerung aufgesucht werden muß. Will man mit starken Vergrößerungen untersuchen, so bringe man zu seiten des Eies ein paar feine Papierstreifen und lege dann ein Deckglas vorsichtig auf.

Der Anfänger wird manchen Follikel opfern, ehe es ihm gelingt, ein Ei zu finden. Oft tritt das Ei nicht sofort beim Anstechen heraus und wird erst nach wiederholtem Zerzupfen des Follikels gefunden.

§ 50. Froscheier. Die einem laichreifen Froschweibchen entnommenen Eier kann man frisch unter einem Deckglase zerquetschen; man kann dann leicht kleinere und größere Dotterplättchen, Pigmentkörnchen und andere Granula untersuchen.

Um Dauerpräparate mit Erhaltung der Übersicht herzustellen, werfe man eine Anzahl Eier in Zenkersche Flüssigkeit (s. § 14, 8) und lasse sie hierin einige Wochen liegen, wodurch die die Weiterverarbeitung störende Gallerthülle zerfällt. Dann entwässere man (jodieren! § 14, 9) und bette in Kollodium-Nelkenöl-Paraffin ein nach folgendem Verfahren:

Alkohol absol.	10 Minuten,
Kollodium-Nelkenöl (zu gleichen Teilen zusammengießen und 24 Stunden unbedeckt stehen lassen, bis der Äthergeruch im wesentlichen geschwunden ist	10 „
mit einem Pinsel auf Fließpapier übertragen und vorsichtig von anhängendem Kollodium-Nelkenöl befreien,	

---

1) Eventuell dann Einbetten in Paraffin oder Zelloidin mit diesbezüglicher Weitereintragung ins Tagebuch.

2) Die für Färben, Entwässern usw. im einzelnen angegebene Zeitdauer kann nur annähernde Geltung beanspruchen. Sie wechselt in nicht unerheblichen Grenzen je nach der Dicke des Schnittes, der Konzentration der Lösung usw. Übung wird den Mikroskopierenden bald lehren, den richtigen Zeitpunkt herauszufinden.

Chloroform	5 Minuten
Paraffin I	5 „
Paraffin II	5 „

Einbetten (s. § 17 Bb).

Durch dieses Einbettungsverfahren gelingt es leicht, den sonst sehr brüchig werdenden Dotter zu schneiden.

Die Schnitte können ungefärbt montiert werden.

§ 51. Zur Färbung der Plastosomen muß besonders fixiertes Material verwandt werden. Eierstöcke kleiner Säugetiere (Maus, Meerschweinchen, Ratte) kann man ganz oder halb durchschnitten, von größeren Säugetieren kann man nur kleine Stücke von Ovarien einlegen in Altmannsches Fixierungsgemisch:

Überosmiumsäure 2%ig	3,0
Kal. bichrom. 5%ig	3,0.

Gründlich wässern, dann entwässern und Einbetten in Paraffin oder in Zelloidin-Paraffin. Sehr dünne Schnitte (1 bis höchstens 3 μ).

Dann färben nach Altmanns Anilinöl-Fuchsinmischung, die man sich folgendermaßen bereitet:

In 100 ccm Anilinwasser (5—10 ccm Anilinöl mit 100 ccm Aqua dest. gut durchgeschüttelt und filtriert) löst man 20,0 g Säurefuchsin. Vor dem Gebrauch filtrieren!

Diese Lösung tropft man auf den Objektträger und erwärmt über einer Flamme bis Dämpfe aufsteigen; diese Prozedur wird 2—3mal wiederholt, zuletzt läßt man die Farblösung über dem Objekt vollständig erkalten, gießt ab und beginnt mit der Differenzierung in Pikrinsäurealkohol (1 Vol. gesättigte alkoholische Pikrinsäure zu 7 Vol. 20%igem Alkohol). Nur Übung läßt den richtigen Differenzierungsgrad erkennen, bei dem im Zytoplasma nur Plastosomen (und manche andere granuläre und fibrilläre Einschlüsse), im Kern höchstens die Nukleolen gefärbt sein sollen. Diese treten dann rot auf gelblichem Hintergrund hervor.

Nach genügender Differenzierung gründliches Ausspülen in Alkohol 96%ig, Alkohol absol., Xylol, Balsam.

Ist die Färbung nicht richtig angegangen oder wurde zu stark differenziert, so muß das Präparat wieder in Wasser zurückgeführt werden, worauf die Färbung von neuem begonnen werden kann.

Über andere Methoden zur Fixierung und Färbung der Plastosomen s. die Spezialwerke über Mikrotechnik.

§ 52. Das Verhalten von Neutralrot zu lebenden Zellen studiert man am besten an Infusorien, die man sich dadurch züchtet, daß man Heu mit Wasser übergießt und die allmählich an der Wasseroberfläche entstehende Kahmhaut untersucht. In ihr sind besonders häufig die für solche Untersuchungen sehr günstigen Paramäzien vorhanden. Nun bringt man mit einer sauberen Pipette eine Anzahl Infusorien in ein Uhrschälchen, in dem sich einige Kubikzentimeter einer Neutralrotlösung 1:30000 befinden.

Nach kurzer Zeit sind die Nahrungsvakuolen, etwas später die sogenannten Entoplasmakörnchen gefärbt. In dieser Lösung halten sich viele Infusorien tagelang gefärbt am Leben. Setzt man aber dem Präparat vom Deckglasrande her einen Tropfen stärkerer (etwa 1%iger) Neutralrotlösung zu, so sterben die Infusorien sehr rasch unter intensiver Diffusfärbung des Zytoplasmas und des Zellkernes ab.

Ähnliche Versuche lassen sich auch an den meisten Körperzellen zusammengesetzter Organismen vornehmen (supravitale Färbung).

§ 53. Man fixiere Ovarien kleiner Säugetiere ganz, größere (auch die des Menschen) nach Anbringung von tiefen Querschnitten in reichlichen Mengen (100 bis 200 ccm) Zenkerscher Lösung (§ 14, 8). Weiterbehandeln nach 158.

Frosch- und Reptilieneier zum Studium der Kernveränderungen während des Eizellenwachstums findet man in den Ovarien, behandelt sie nach den Vorschriften, die für die Säugetiereier gegeben wurden, bettet aber hier nur mit Zelloidin oder Zelloidin-Paraffin ein, da diese Objekte in Paraffin allein zu brüchig werden.

§ 54. Zu Studien über Kernstrukturen und mitotische Teilungen eignen sich am besten Entwicklungsformen von Amphibien. Im Frühjahr frisch eingefangene Molche laichen im Aquarium ab. Behandelt man Morula- oder junge Blastulastadien nach Technik § 50, so findet man in Schnitten meist reichlich Kernteilungsstadien. Färben: Hansens Hämatoxylin, Differenzieren in Pikrinsäure, Alkohol 95%, Alkohol absol., Xylol.

Sehr leicht kann man sich die Larven unserer Molche (der sogenannten Wassersalamander) verschaffen, die in den Monaten Juni und Juli in Massen jeden kleinen Tümpel bevölkern. Man bringe die frischgefangenen 3—4 cm langen Exemplare

a) in ca. 100 ccm Chrom-Essigsäure (§ 8, 20), in der sie rasch sterben . . . . . 3 Stunden,
dann b) in womöglich fließendes Wasser . . . . . 8 „
dann c) in Alkohol 70% . . . . . 4—24 „
dann d) in Alkohol 90% . . . . . beliebig lang.

a) Für Kernstrukturen kratze man vorsichtig mit einem Skalpell das Epithel der Bauchhaut ab, ziehe dann den Rest, das dünne Korium, mit zwei spitzen Pinzetten vom Bauche, färbe das abgezogene in Hansenschem Hämatoxylin (§ 19) und schließe es in Xylolbalsam (§ 40, 3) ein.

Sehr zu empfehlen ist auch Fixierung mit Chromosmiumessigsäure (§ 14, 12) und Färbung mit Saffranin nach Ansäuerung (§ 20).

Man sieht teilweise noch die runden Drüsen, zwischen diesen aber schöne Bindegewebszellen mit großen Kernen. Der feinere Bau des Zytoplasmas, der Zentralkörperchen und Sphäre sind ebenso wie die feinen Kernstrukturen nur bei Anwendung stärkster Vergrößerung und komplizierter Methoden zu erkennen.

Auch quergestreifte Muskeln des Schwanzes und glatte Muskelfaserhäute, welch letztere man sich leicht durch Abziehen der Darmmuskularis verschaffen kann, liefern schöne Bilder.

b) Für mitotische Kernteilungen, die schon bei der oben erwähnten Behand-

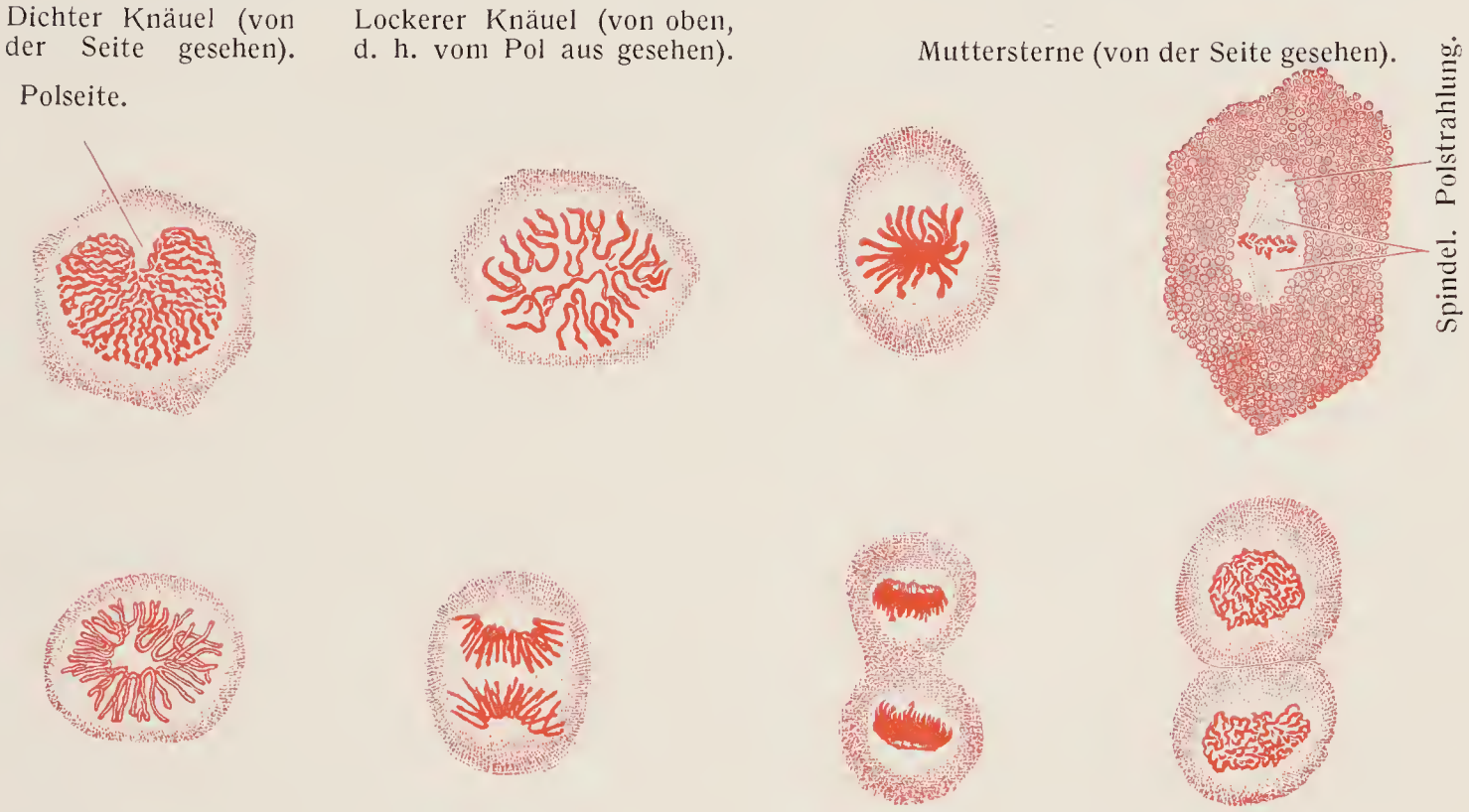

Fig. 417.
Kernteilungsbilder aus Flächenpräparaten des Mundhöhlenepithels von Triton alpestris. 560mal vergrößert.

lung vereinzelt zur Beobachtung gelangen, umschneide man mit einer feinen Schere den Hornhautrand und ziehe mit einer feinen Pinzette die Hornhaut, eine dünne Scheibe ab, was ganz leicht gelingt; färbe und konserviere wie a). Das Präparat muß so liegen, daß die konvexe Hornhautseite nach oben gekehrt ist; im Epithel sieht man schon bei schwacher Vergrößerung viele Kernteilungsbilder, welche sich durch ihre intensive Farbe verraten; bei stärkerer Vergrößerung Bilder wie in Fig. 417.

Kernspindel und Polstrahlungen sind bei dieser Methode nur an besonders günstigen Präparaten, z. B. an Eiern von der Forelle, von Amphibien (der Mutterstern rechts oben stammt von einem Ei von Siredon) wahrzunehmen. Zentralkörperchen und erste Stadien der Spindelbildung sind nur mit Immersionslinsen und an Präparaten, die nach Technik § 59 hergestellt sind, zu sehen.

Auch die an der konvexen Seite der knorpeligen Kiemenbogen herabhängenden zarten Lamellen, sowie das Epithel des Mundhöhlenbodens sind sehr geeignet. Zuweilen findet man bei einem Tiere keine einzige Kernteilung, was sich durch die bekannte Tatsache des „schubweisen“ Auftretens der Mitosen erklärt.

§ 55. Askariseier. Pferdespulwürmer finden sich im Darminhalt geschlachteter Pferde; man entnimmt den Würmern die ganzen Eischläuche, in denen am nächsten nach der äußeren Geschlechtsöffnung zu Teilungsstadien der befruchteten

Eier zu finden sind. Diese untersten Abschnitte der Eileiter fixiert man 3—6 Stunden in Carnoyscher Flüssigkeit:

Alkohol absol. 60,0,
Chloroform 30,0,
Eisessig 10,0.

Dann übertragen in Alkohol absol.

Für Totalpräparate färbt man in dünnen Röhrchen, aus denen man die Flüssigkeiten jeweils vorsichtig absaugen muß, mit dünnem Hämatoxylin oder Bismarckbraun.

Für Schnittpräparate (am besten 10 μ) bettet man in Paraffin ein und färbt die Schnitte mit Eisenhämatoxylin (§ 31).

Das Askarismaterial ist nicht leicht zu behandeln, so daß es sich empfiehlt, nicht zu wenig zu konservieren.

§ 56. Amitotische Kernteilungen. Vorbereiten: a) ein zuerst mit absolutem Alkohol und dann mit Äther sorgfältig gereinigtes Deckglas; b) ein Gefäß mit 20 ccm Zenkers Flüssigkeit, Watte am Boden (§ 14, 8). Einer mit Chloroform getöteten Maus wird die Harnblase ausgeschnitten, der Länge nach geöffnet und schnell mit der Schleimhautseite auf das Deckglas gelegt und sanft aufgedrückt: dabei bleiben die oberflächlichen Epithelzellen am Deckglas haften. Die Blase wird vorsichtig sofort wieder abgenommen,

das Deckglas schnell in b) gebracht . . . . . 1 Stunde lang,
dann in destilliertem Wasser gewaschen . . . . . ¼ „ „
dann (je 1 Stunde) in 40-, 50%igem usw. Alkohol gehärtet (§ 15), Färben mit Eisenhämatoxylin (§ 31), Einschließen in Xylolbalsam (§ 40, 3). Nicht alle Zellen sind gleich gut konserviert und gefärbt, viele Zerrbilder.

§ 57. Seeigeleier läßt man sich am besten konserviert (Sublimat-Eisessig) von einer zoologischen Meeresstation senden. Sie werden dort durch Übergießen der frisch dem Weibchen entnommenen Eier mit verdünnter Samenflüssigkeit künstlich befruchtet und in verschiedenen Zeitabschnitten konserviert. Manche zoologischen Stationen (Neapel) versenden alle gewünschten Stadien konserviert.

Für Totalpräparate empfiehlt sich die Färbung des Materials mit Boraxkarmin mit Differenzierung in Salzsäure (§ 21).

Für feinere Untersuchungen (Kernteilungen) fertigt man Schnitte an, indem man einen Klumpen Eier in Paraffin einbettet, die Schnitte mit Eisenhämatoxylin färbt (§ 31).

Epithelgewebe.

§ 58. Kaliumbichromatosmiumhämatoxylinmethode (Stückfärbung) nach O. Schultze. Fixation sehr kleiner Stücke 48 Stunden lang in

Kaliumbichromat 3%ig 3,0 }
Osmiumsäure 2%ig 1,0 } jedesmal frisch zu mischen,

dann Alkohol 50%ig im Dunkeln . . . . . 24 Stunden,
dann ausgereifte alkoholische Hämateinlösung (s. unten) 24—48 Stunden,

diese wird anfangs so oft gewechselt, bis sie nicht mehr nachdunkelt.

Dann Alkohol 70%ig, der so oft gewechselt wird, bis er sich nicht mehr bräunt . . . . . 24—48 Stunden.

Alkohol 96%ig
Alkohol absol.
Zedernöl
Paraffin
Schnitte 1—3 μ.

§ 59. Schlußleisten. Darm, Niere und andere Stückchen (von 0,5—1 cm Länge) werden in Chromosmium-Essigsäure (§ 14, 12) oder in Sublimatkochsalzlösung (§ 14, 9) fixiert, nach dem Härten (§ 15) in Paraffin eingebettet; mit dem Mikrotom angefertigte dünne (ca. 10 μ) Schnitte werden aufgeklebt (s. § 17), mit M. Heidenhains Eisenlackmethode (§ 31) gefärbt und in Xylolbalsam eingeschlossen. Die Leisten sind als schwarze Striche (bzw. Punkte) schon mit guten Trockensystemen zu sehen (Fig. 21, 23). An solchen Präparaten kann man mit Immersionssystemen auch die Zentralkörperchen sehen, doch wird deren Auffinden nur Geübten gelingen.

§ 60. Für die Untersuchung der meisten Epithelien genügen die zur Organfixierung viel verwandten Konservierungsflüssigkeiten (Zenker, Müller-Formol u. a., s. § 14). Man bettet in Paraffin, Zelloidin-Paraffin oder Zelloidin (§ 17) ein und färbt mit Hämatoxylin und Eosin (§ 19) oder Eisenhämatoxylin (§ 31).

§ 61. Lebende Flimmerzellen erhält man, wenn man einen Frosch tötet (§ 11), ihn auf den Rücken legt und mit einer Schere den Unterkiefer abschneidet, so daß das Dach der Mundhöhle frei vorliegt. Von der Schleimhaut dieses Daches schneide man mit einer feinen Schere einen schmalen, ca. 5 mm langen Streifen ab, bringe ihn in einige Tropfen Kochsalzlösung auf den Objektträger und bedecke ihn mit einem Deckglase. Bei schwacher Vergrößerung wird nun der Neuling kaum etwas wahrnehmen, wenn nicht Strömungen, in denen die großen Blutzellen schwimmen (Fig. 51), ihn auf die richtige Stelle leiten; man nehme deshalb starke Vergrößerung und suche die Ränder des Präparates ab. Im Anfang ist die Bewegung der Flimmerhaare noch so lebhaft, daß der Beobachter die einzelnen Haare nicht sieht, der ganze Haarsaum wogt; man hat das Bild passend mit einem vom Winde bewegten Kornfelde verglichen; nach wenigen Minuten schon nimmt die Schnelligkeit ab, die Härchen werden deutlich. Ist die Bewegung erloschen, so kann man sie vermittelst Durchleiten (§ 41) eines Tropfens konzentrierter Kalilauge von neuem anfachen; der Effekt ist jedoch ein kurz vorübergehender, so daß das Auge des Beobachters während des Durchleitens das Okular nicht verlassen darf. Wasserzusatz hebt die Flimmerbewegung bald auf.

§ 62. Speicherung in Nierenzellen. Man injiziert einer weißen Maus subkutan 1 ccm einer 1% igen Lösung von Trypanblau (bei Hollborn, Leipzig, zu beziehen). Nach 24—30 Stunden erkennt man in der zerzupften Nierenrinde des getöteten Tieres eine regelmäßige, tropfige Speicherung des Farbstoffes. Die andere Niere konserviere man in Formalin 10% ig (§ 14, 2) 24 Stunden lang, wässere ebenso lange und färbe die Gefrierschnitte mit Alaunkarmin (§ 8, 41). Die Schnitte werden dann durch Alkohol in Karbolxylol überführt und in Kanadabalsam eingeschlossen.

Stützgewebe.

§ 63. Embryonales Stützgewebe. Man fertige von jungen, nach Altmann (§ 51) fixierten und in Paraffin eingebetteten Wirbeltierembryonen dünne (5—7,5 μ) Schnitte an, klebe sie auf Objektträger (§ 17, Bc) und färbe mit Eisenhämatoxylin (§ 31).

§ 64. Um starke vitale Speicherung von Trypanblau in Bindegewebszellen zu erzielen, verfahre man nach § 42, injiziere mindestens 6—8 ccm der Farbstofflösung in Dosen zu 1 ccm in Abständen von 4—5 Tagen (bei einer weißen Maus). Die besten Bilder von Bindegewebszellen ergeben feine Häutchen, die man dem subkutanen Gewebe rasch entnimmt, auf einem Objektträger ausbreitet, mit Formalin fixiert; Kernfärbung mit Alaunkarmin (§ 8, 41).

§ 65. Nach § 64 gewonnene Häutchen von lamellärem Bindegewebe werden mit Eisenhämatoxylinlack (nach v. Möllendorff) folgendermaßen gefärbt: Zur Herstellung der Farblösung braucht man zwei Lösungen: a) Hämatoxylin nach Weigert (1 g auf 10,0 ccm Alkohol absol.) mit Aqua dest. auf 100 ccm aufgefüllt; die Lösung soll 2—20 Wochen alt sein. b) 2% iges Eisenalaun (§ 31). Lösung a wird mit Lösung b kurz vor dem Gebrauch gemischt (Hämatoxylin : Eisenalaun = 1 : 1 bis 3—1). In dem Gemisch sollen sich bei 58° nicht früher, aber auch nicht viel später als nach 5—10 Minuten, sichtbare Flocken bilden. Die Farblösung sieht zuerst violett aus und soll unter Verdichtung des Farbtones nach ca. 30 Sekunden blau werden. Entstehen sofort Niederschläge, so ist zu wenig Eisenalaun verwandt worden. Man färbt etwa 10 Minuten bei 58° im Wärmschrank. Differenzieren in 2% igem Eisenalaun.

Mit dieser Methode lassen sich zytoplasmatische Fortsätze feinster Art vor interzellularen Fibrillen scharf hervorheben. Insbesondere wurde die Methode für die Darstellung von Bindegewebszellen verwandt. Ist das Ergebnis der Färbung nicht befriedigend, so variiere man das Untersuchungsverhältnis und färbe öfters hintereinander.

Gut wässern, Hochführen durch Alkohol, Kanadabalsam.

§ 66. Plasmazellen finden sich in mit Sublimat oder Zenkerscher Flüssigkeit (§ 14, 8) fixierten Präparaten von Schleimdrüsen, Magenschleimhaut und anderwärts; gute Kernfärbungen (Hämatoxylin z. B.) lassen den Radkern gut erkennen. Man achte auf die den Kern umgebende oder ihn anliegende helle Zytoplasmaregion.

§ 67. Mastzellen. Man fixiere 1—3 qcm große Stückchen
Schleimhaut (z. B. des Mundes, des Rachens oder des Darmes)
in absolutem Alkohol (§ 14, 1) . . . . . 3—8 Tage.
Die Schnitte kommen a) in ca. 100 ccm Alaunkarmin-Dahlia 24 Stunden,
dann b) in mehrmals zu wechselnden Alkohol absol. . . . . 24 „

dann Einschließen in Xylolbalsam nach § 40, 3.

Wasser ist gänzlich zu vermeiden, da die mit Dahlia gefärbten Körnchen auch an gut fixierten Präparaten in Wasser löslich sind.

§ 68. Azidophile Zellen. Man betrachte das Bindegewebe in Schnitten mit beliebigen Fixierungsmitteln behandelter Organe, nachdem sie mit Hansenschem Hämatoxylin und Eosin gefärbt sind; besonders zahlreich sind diese Zellen in den Schleimhäuten anzutreffen.

§ 69. Gefensterte Membranen erhält man, indem man Stückchen von ca. 5 mm Seite des Endokards abpräpariert, in einem Tropfen Wasser auf den Objektträger bringt und 1—2 Tropfen Kalilauge unter das Deckglas fließen läßt (§ 41). Man betrachte die Ränder des Präparates (Fig. 48).

Auch die Art. basilaris gibt gut gefensterte Membranen; man schneide ein Stück der Arterie der Länge nach mit der Schere auf und lege es in 10 ccm reine Kalilauge 6 Stunden lang; dann bringe man ein ca. 1 cm langes Stück in einigen Tropfen Wasser auf den Objektträger und suche es durch Schaben mit einem Skalpell in Lamellen zu zerlegen, was leicht gelingt. Deckglas, starke Vergrößerung! Die kleinen Löcher der Membran sehen wie glänzende Kerne aus.

Bei schwachen Vergrößerungen erkennt man die Membran an ihrer dunklen Konturierung.

Will man konservieren, so kommt die Membran vom Objektträger

a) in Brunnenwasser . . . . . 5 Minuten,
dann b) in destilliertes Wasser . . . . . 5 „
dann c) in 3 ccm $^1/_{30}$%iges Kongorot (§ 8, 48) . . . . 12—20 Stunden,
dann Einschluß in Xylolbalsam nach § 40, 3.

§ 70. Retikuläres Gewebe. Lymphknoten werden beliebig fixiert, dann dicke Schnitte (mit dem Rasiermesser, nach der Gefriermethode oder nach Einbettung in Paraffin) angefertigt; die Schnitte schüttelt man, nach Überführung in Wasser, in einem Reagenzglas gründlich, wodurch aus den Maschen des retikulären Gewebes die Lymphozyten entfernt werden. Dann werden die Schnitte nach einer der Methoden in § 37, § 38 gefärbt; bei Anwendung der Eosin-Methylenblaufärbung gelingt es, auch die Retikulinfasern darzustellen.

§ 71. Rotes Knochenmark. a) Man quetsche einen aus dem Schlachthaus bezogenen halbierten Wirbel oder eine Rippe eines Kalbes in einem Schraubstock oder mit einer Zange, sauge von der an der Schnittfläche herausgepreßten Flüssigkeitsmenge mit einer Pipette einen kleinen Tropfen ab, der auf den Objektträger gebracht, ohne Zusatz mit einem kleinen Deckglase oder besser mit einem Bruchstückchen eines solchen bedeckt wird. Untersucht man dann mit starker Vergrößerung, so sieht man rote Blutzellen, Erythroblasten, Markzellen in verschiedener Größe und Riesenzellen, aber nicht immer deren Kerne. Nun läßt man einen Tropfen Pikrokarmin zufließen (§ 41); die Kerne werden schon nach 1—2 Minuten rot, sind aber noch blaß. Ersetzt man das Pikrokarmin erst durch Kochsalzlösung, und dann durch verdünntes, angesäuertes Glyzerin (§ 8, 30), so werden die Kerne dunkel, scharf konturiert. Zuweilen sucht man vergeblich nach Riesenzellen.

b) Für Dauerpräparate kann man mit einem dünnen Deckglase einen Tropfen des aus einer Rippe ausgepreßten Markes abheben und in der gleichen Weise wie § 73 behandeln, besser aber ist Fixation eines aus Femur oder Tibia herausgeschnittenen kleinen Markstückchens in Müllerformol usw. (§ 14, 7). Handelt es sich um Untersuchung der Granulationen, dann sind sehr feine 2—4 μ dicke Mikrotomschnitte des in Paraffin eingebetteten Objektes nötig. Die Entkalkungsprozedur, die nach der Fixierung eventuell vorgenommen wird, schädigt die Granula. Färbung entweder nach der für das Blut vorgeschriebenen Methode (§ 73) oder mit Hämatoxylin und Eosin. Anwendung starker Vergrößerung (Immersion) ist unentbehrlich; Schnitte haben vor Strichpräparaten den großen Vorzug der Erhaltung der topographischen Verhältnisse.

§ 72. Farbige Blutzellen des Menschen. Man reinige einen Objektträger und ein kleines Deckglas sorgfältig (zuletzt mit Alkohol). Dann steche man sich mit einer durch Glühen kurz vorher gereinigten Nadel in die Seite der Fingerspitze, auf die man vorher einen Tropfen physiologischer Kochsalzlösung (§ 8, 2) aufgesetzt hat: der zuerst hervortretende Blutstropfen wird durch leichtes Aufdrücken des Deckglases aufgefangen, das Deckglas rasch auf den Objektträger gelegt. Man erblickt bei starker Vergrößerung oft viele mit den Flächen aneinander geklebte farbige Blutzellen, „Geldrollenformen“, sowie isolierte farbige und farblose Blutzellen. Durch Verdunstung der Flüssigkeit schrumpfen viele Erythrozyten zu sogenannten „Maulbeer- und Stechapfelformen“ zusammen. Setzt man an der einen Seite einen

Tropfen Wasser an den Rand des Deckglases, so tritt alsbald eine Entfärbung der Blutzellen ein; das Hämoglobin tritt aus, wodurch das Wasser gelblich wird; dabei werden die Blutzellen kugelrund, erscheinen nur mehr als blasse Kreise, „Schatten", die schließlich ganz verschwinden. Es empfiehlt sich, die Entfärbung an einer Blutzelle zu studieren.

§ 73. Für Dauerpräparate farbiger und farbloser Blutzellen bedient man sich der Trockenmethode Ehrlichs. Es muß vorausgeschickt werden, daß diese Methode bei genauer Berücksichtigung aller angegebenen Vorschriften und bei einiger Übung in mancher Hinsicht gute Resultate ergibt, daß aber bei ungeschickter Behandlung eine Menge von Zerrbildern entstehen, die dem Unerfahrenen mancherlei Täuschung vorspiegeln. Wer mit dieser Methode Neues entdecken will, muß sehr geübt und sehr vorsichtig im Urteil sein.

Vorbehandlung. Vor der Blutabnahme wird die betreffende Hautstelle (Fingerspitze) mit Äther gereinigt. Die dünnen Deckgläschen, die nicht über 0,1 mm dick sein dürfen, werden zuerst ein paar Minuten in verdünnte Salzsäure, dann in destilliertes Wasser gelegt und schließlich mit Alkohol gereinigt. Am besten nimmt man noch nie gebrauchte Deckgläser. Zu je einem Blutpräparat braucht man zwei Deckgläser. Dann bereite man eine Mischung von gleichen Teilen absoluten Alkohols und Schwefeläthers (etwa je 5 ccm), befeuchte damit ein Bäuschchen reiner Watte und reinige die Fingerspitzen nochmals. Nun mache man mit einer nicht zu anatomischen Zwecken benutzten, reinen Nadel einen Einstich in die durch Kompression etwas hyperämisch gemachte Fingerspitze, auf den hervorquellenden kleinen Blutstropfen wird ein Deckgläschen leicht aufgedrückt, das mit einer Pinzette (nicht mit den Fingern) gehalten wird, und dann auf das zweite Deckgläschen gelegt. Zwischen den beiden Gläschen breitet sich der Blutstropfen in dünner Schicht aus; sofort werden die beiden Deckgläschen, die man so aufeinander gelegt hat, daß der Rand des einen etwas überragt, mit zwei Pinzetten auseinandergezogen. Durch diese Manipulation wird der Einfluß des verdunstenden Schweißes auf die Blutzellen verhindert, die sonst ihr Hämoglobin verlieren oder schrumpfen.

Sobald das Blut auf dem Deckgläschen an der Luft eingetrocknet ist (nach wenigen Minuten) werden die Gläschen in die mit Alkoholäther gefüllte Schale zur Fixierung eingelegt. Nach ¼—2 Stunden nimmt man die Gläschen wieder heraus, läßt sie an der Luft wieder trocknen und beginnt nun (ca. 5 Minuten nach der Alkoholätherfixierung) entweder sofort oder beliebig später die Weiterbehandlung.

Die fixierten Trockenpräparate können lange aufbewahrt werden.

Weiterbehandlung. a) Für oxyphile (eosinophile, α-) Granulationen. Man lege das Trockenpräparat auf 24 Stunden in ca. 4 ccm destilliertes Wasser, dem man etwa 10 Tropfen Eosinlösung (§ 8, 46) zugesetzt hat. Dann spüle man einige Minuten in destilliertem Wasser ab und färbe 1—5 Minuten in einer Uhrschale mit Hansenschem Hämatoxylin (§ 19). Dann übertragen in destilliertes Wasser, nach 5 Minuten herausnehmen und an der Luft unter einer Glasglocke trocknen lassen. Das trockene Präparat wird nun direkt mit einem Tropfen Xylolbalsam bedeckt und so konserviert. Die farbigen Blutzellen und die oxyphilen Granulationen der farblosen Blutzellen sind leuchtend rot, die Kerne blau gefärbt. Die oxyphilen Granulationen finden sich nur spärlich (2—4%) in den Leukozyten des normalen Blutes, ferner in den Leukozyten der Lymphe und der Gewebe; sehr viele sind im Knochenmark des Kaninchens vorhanden; zum Aufsuchen genügen meist mittlere Vergrößerungen (400 : 1).

b) Für basophile (Mastzellen-) Granulationen, welche sich sehr spärlich (höchstens 0,5%) in normalem Blute finden, färbe man das Trockenpräparat nach der § 66 angegebenen Methode. Nach vollendeter Färbung verfahre man wie bei a).

c) Romanowskyfärbung. Man bediene sich einer von Dr. Hollborn beziehbaren Farblösung nach Romanowsky-Leishman, die in Methylalkohol Eosin und Methylenblau gelöst enthält. Auf das lufttrockene Präparat läßt man 10 Tropfen Farblösung ½ Minute einwirken, fügt dann die doppelte Menge Aqua destill. zu, die man durch Bewegen des Präparates sorgfältig mit der Farblösung mischt. Nach 5 Minuten spült man erst mit Aqua destill., dann mit gewöhnlichem Wasser ab. Trocknen des Präparates mit Filtrierpapier, eventuell Einschluß in säurefreien Kanadabalsam (Alkohol ist der Färbung schädlich).

§ 74. Die Blutplättchen erhält man, indem man vor dem Stiche in den Finger auf diesen einen Tropfen einer **filtrierten** Mischung von ca. 5 Tropfen wässerigem Methylviolett (§ 8, 50) mit ca. 5 ccm Kochsalzlösung (§ 8, 2) bringt und durch den Tropfen in den Finger sticht. Das heraustretende Blut mischt sich mit dem

Methylviolett, ein Tropfen davon wird mit der Deckglasunterfläche aufgefangen und bei starker Vergrößerung untersucht. Die Plättchen sind intensiv blau gefärbt, von eigentümlichem Glanze, scheibenförmig und nicht zu verwechseln mit den gleichfalls gefärbten weißen Blutzellen. Ihre Menge ist individuell sehr verschieden; im Blute des einen sind sie in großer Menge, im Blute des anderen nur ganz vereinzelt zu finden. Man hüte sich vor Verwechslungen mit körnigen Verunreinigungen, die auch in der filtrierten Farblösung vorkommen. Die in Fig. 55 dargestellten Blutplättchen sind nach einem mit der Methode von Deetjen (Arch. f. pathol. Anat. 1901, Bd. 164) angefertigten Präparate gezeichnet.

§ 75. Farbige Blutzellen von Tieren (Frosch). Vorbereitung. Man reinige sorgfältig einen Objektträger und ein Deckglas (zuletzt mit Alkohol). Ein kleiner Tropfen des dem frisch getöteten Tiere (§ 11) entnommenen Blutes wird mit einem Glasstab auf das Deckglas übertragen, und dieses rasch auf einen Objektträger gelegt, auf den man vorher einen kleinen Tropfen Kochsalzlösung (0,65%) gebracht hatte. Die Kerne der farbigen Blutzellen sind anfangs undeutlich, die der viel kleineren weißen Blutzellen überhaupt nicht zu sehen. Im Frühjahr enthalten die farbigen Blutzellen mancher Frösche gar kein Hämoglobin, so daß dann nur deren Kerne zu sehen sind.

§ 76. Für forensische Zwecke, in denen es sich ja meistens um Untersuchung schon eingetrockneten Blutes handelt, weiche man kleine Partikelchen in 35%iger Kalilauge auf dem Objektträger auf; blutbefleckte Leinwandstückchen zerzupfe man in einem Tropfen Kalilauge. Obwohl die farbigen Blutzellen unserer einheimischen Säugetiere kleiner sind als die des Menschen, so ist es doch unmöglich, aus der Größe der Blutzellen die Frage zu entscheiden, ob das Blut vom Menschen oder vom Säugetiere stamme. Leicht ist es dagegen, die ovalen Blutzellen der anderen Wirbeltiere von den scheibenförmigen der Säuger zu unterscheiden.

§ 77. Farblose Blutzellen, Leukozyten in Bewegung finden sich in dem nach § 75 hergestellten Präparate. Zum Studium der Bewegung wähle man solche Leukozyten, deren Zytoplasma teilweise körnig ist und die nicht rund sind. Die Bewegungen erfolgen langsam; man kann sich am besten davon überzeugen, wenn man in Intervallen von 1—2 Minuten kleine Skizzen eines und desselben Leukozyten verfertigt. Starke Vergrößerung (Fig. 54).

§ 78. Blutkristalle. a) Die Herstellung der Häminkristalle ist leicht. Man schneide ein Läppchen (von ca. 3 mm Seite) einer blutgetränkten, trockenen Leinwand aus und bringen es mit einem höchstens stecknadelkopfgroßen Stückchen Kochsalz auf einen reinen Objektträger. Dann gebe man mehrere große Tropfen Eisessig hinzu und stoße mit einem stumpfen Glasstabe Salz und Leinwand, bis der Eisessig sich bräunlich färbt (ca. 1 Minute). Dann erhitze man den Objektträger über der Flamme, bis der Eisessig kocht. Nun nehme man das Läppchen rasch weg, lasse die Flüssigkeit eintrocknen und untersuche die trockenen braunen Stellen auf dem erkalteten Objektträger mit starker Vergrößerung (von 240mal an). Man sieht zuweilen schon ohne Deckglas, ohne Konservierungsflüssigkeit die braunen Kristalle (Fig. 53, $_1$) neben zahlreichen Fragmenten von weißen Kochsalzkristallen. Zum Konservieren bedecke man den Objektträger direkt mit einem großen Tropfen Xylolbalsam und einem Deckglase. Form und Größe der Häminkristalle ist sehr verschieden. Man erhält von demselben Blut gut ausgebildete Kristalle, teils einzeln, teils kreuzweise übereinanderliegend, teils zu Sternen vereint (Fig. 53), neben wetzsteinähnlichen Formen und kleinsten, kaum die Kristallform zeigenden Partikelchen. Der Nachweis der Häminkristalle ist in forensischer Hinsicht von großer Wichtigkeit. So leicht es oft ist, aus größeren Flecken an Kleidungsstücken die Kristalle herzustellen, so schwierig ist es, von kleinen Flecken, besonders an rostigem Eisen den Nachweis zu liefern, daß sie von Blut stammen. Die bei solchen Untersuchungen zu verwendenden Instrumente und Reagenzien müssen absolut rein sein.

b) Hämatoidinkristalle findet man beim Zerzupfen alter Blutextravasate, die schon makroskopisch durch ihre rotbraune Farbe kenntlich sind (z. B. in apoplektischen Zysten, im Corpus luteum) (Fig. 53, $_3$).

c) Hämoglobinkristalle stellt man her, indem man etwa 5 ccm Hundeblut in ein Reagiergläschen bringt, ein paar Tropfen Schwefeläther zufügt und dann so lange stark schüttelt, bis das Blut lackfarben wird. Dann breite man einige Tropfen auf dem Objektträger aus und lasse das Präparat in der Kälte trocknen. Nach erfolgter Kristallbildung setze man einen Tropfen Glyzerin zu und lege ein Deckglas auf. Die großen Kristalle zeigen oft Neigung, in Längsfasern zu zerfallen (Fig. 53, $_4$a).

§ 79. Gallertiges Bindegewebe. Man färbt Paraffinschnitte von einem in Zenkerscher Flüssigkeit fixierten (§ 14, 8) Nabelstrang (von 3 monatigen Embryonen

bis zur Geburt) entweder in Hansenschem Hämatoxylin und Eosin (§ 19, § 33) oder, um eine bessere Differenz zwischen dem Zytoplasma und den kollagenen Fibrillenbündeln zu bekommen, nach § 38.

§ 80. Lockeres Bindegewebe. a) Frisch: Intermuskuläres Bindegewebe, z. B. das dünne zwischen M. serratus und den Mm. intercost. liegende Blatt, wird in kleinen, 1—2 cm langen Streifen abpräpariert, ein kleines Stückchen davon auf dem trockenen Objektträger mit Nadeln rasch ausgebreitet; dabei klebt das Stückchen auf dem Objektträger an und kann leicht zu einem ganz dünnen Häutchen ausgezogen werden.

Bündel; das Häutchen wird rasch mit einem Tropfen Kochsalzlösung und einem Deckglas bedeckt. Man sieht die wellig verlaufenden blassen Bindegewebsbündel, bei einiger Übung kann man auch die schärfer konturierten, glänzenden elastischen Fasern schon jetzt unterscheiden, an günstigen Stellen auch die Kerne der Bindegewebszellen.

Bei einem derartigen Präparate setze man verdünnte Essigsäure vom Deckglasrande her zu, worauf die kollagenen Bündel quellen und unsichtbar werden, während die Zellkerne und die elastischen Fasern deutlich hervortreten.

Einem anderen frischen Präparate setze man in der gleichen Weise einen Tropfen Neutralrotlösung (1 : 1000) zu, worauf sich die Granula der Mastzellen, später auch andere Bindegewebszellen granulär färben.

b) Dauerpräparate kann man vom intermuskulären Bindegewebe eines größeren Säugetieres oder des Menschen in folgender Weise herstellen: man quetscht ein größeres Stück von einer Seite in der Weise zusammen, daß sich an der entgegengesetzten Seite durch die eingeschlossenen Luftblasen dünne Lamellen beulenartig vorwölben; dann ersetzt man den Fingerdruck durch einen Faden, mit dem man den so gewonnenen Stiel des Präparates abbindet. Das Ganze fixiert man nun in Formolalkohol (§ 14, 3). Nach 24—48 Stunden schneidet man dünne, gespannte Bindegewebslamellen ab und färbt sie zunächst in Hansens Hämatoxylin, dann in Weigerts Resorzinfuchsin (§ 24), endlich in Pikro-Fuchsin nach van Gieson (§ 36) (Fig. 57).

Man kann an solchen Präparaten natürlich auch beliebige andere Färbungen vornehmen.

Für das Studium feinerer Einzelheiten, besonders der Zellen, empfiehlt es sich, feine Häutchen schnell nach § 64 zu gewinnen; man fixiert in Formalin und färbt nach § 65 oder nach § 73, c.

§ 81. Verfilztes Bindegewebe. Haut von Tieren oder von der menschlichen Handfläche oder Fußsohle wird in Alkohol absol. (§ 14, 1) fixiert, in Paraffin eingebettet, die 5—7,5 μ dicken Schnitte nach den unter § 37, § 38 angegebenen Methoden gefärbt.

§ 82. Sehnenzellen. Die Sehnenbündel eines Rattenschwanzes werden in konzentrierter Pikrinsäure konserviert, indem man sie über einen Objektträger spannt und mit demselben in die Konservierungsflüssigkeit bringt. Nach gründlichem Wässern Färbung in Alaunkarmin. Man spalte die Bündel in der Faserrichtung auseinander und übertrage in Glyzerin, eventuell in Glyzeringelatine.

§ 83. Sehnenquerschnitt. Den Schwanz einer jungen Ratte fixiert man, nachdem die Haut abgezogen ist, in Müller-Formol (§ 14, 7), entkalkt nach § 16, 2, bettet in Zelloidin ein. Die ca. 10 μ dicken Schnitte werden mit Hansens Hämatoxylin (§ 19) und Eosin gefärbt.

§ 84. Stärkere elastische Fasern erhält man durch Zerfasern eines ca. 5 mm langen, stecknadeldicken Stückchens des frischen Nackenbandes eines Rindes in einem Tropfen Kochsalzlösung (Fig. 62). Man kann das Präparat mit Pikrokarmin färben (§ 41) und in verdünntem Glyzerin konservieren.

§ 85. Querschnitte starker elastischer Fasern erhält man vom Nackenband des Rindes, von dem man kleine Stückchen in Formolalkohol (§ 14, 3) fixiert, in Paraffin einbettet und 10 μ dick schneidet. Färbung nach den in § 37, § 38 gegebenen Vorschriften.

§ 86. Pigmentgewebe findet man an Durchschnitten menschlicher oder tierischer Augen.

§ 87. Fettzellen, von beliebigen Stellen des Körpers genommen, untersuche man in Kochsalzlösung. Man betrachte die kugeligen Zellen bei wechselnder Einstellung (vgl. Fig. 65).

Zu einem solchen Präparate setze man unter dem Deckglase einen Tropfen einer Lösung von Sudan III (man löst Sudan III in heißem 70%igen Alkohol, läßt absetzen und filtriert vor dem Gebrauche); in kurzer Zeit färben sich alle Fettzellen und etwa aus diesen ausgetretene Fettropfen orangerot.

Will man Fett konservieren, so fixiert man in Formalin (§ 14, 2), fertigt Gefrierschnitte, die in Hansens Hämatoxylin (§ 19) gefärbt werden; dann kommen die Schnitte auf 10 Minuten in Alkohol 50%, auf 20—30 Minuten in filtrierte Sudanlösung (s. oben); abspülen in Alkohol 50%, Aqua dest.; einschließen in Glyzerin.

§ 88. Fettgewebe sieht man an Durchschnitten vieler, beliebig fixierter Präparate, vor allem der Haut (vgl. dort). Durch die Alkoholbehandlung wird das Fett ausgezogen, die Maschen der leeren Hülsen bieten dann ein dem Anfänger oft schwerverständliches Bild (Fig. 65).

§ 89. Knorpelentwicklung. Ca. 10 mm lange Kaulquappen vom Frosch fixiert man in Zenkerscher Lösung (§ 14, 8), bettet nach § 50 in Nelkenöl-Kollodium-Paraffin oder in Paraffin ein und schneidet quer zur Längsausdehnung vom Kopfe an; überall finden sich hier Knorpelspangen, die bei geeigneter Kern- und Zytoplasmafärbung (Hansens Hämatoxylin und Eosin, § 19, § 33, Boraxkarmin und Methylblau) das in Fig. 66 dargestellte Bild zeigen.

§ 90. Querschnitte durch jüngere Embryonen aller Wirbeltiere (in Zenkerscher Flüssigkeit [§ 14, 8] fixiert, in Paraffin eingebettet, mit Hansens Hämatoxylin [§ 19] und Eosin gefärbt) sind gute Objekte zum Studium der Chorda dorsalis.

§ 91. Hyaliner Knorpel. Man schneide den sehr dünnen Schwertfortsatz des Frosches mit einer Schere aus, bringe ihn auf einen trockenen Objektträger, bedecke ihn mit einem Deckglase und untersuche rasch mit starker Vergrößerung. Die Knorpelzelle füllt die Knorpelhöhle vollkommen aus. Bei längerer Beobachtung lasse man einen Tropfen Kochsalzlösung zufließen. Auch feine Rasiermesserschnitte durch den Oberschenkelkopfknorpel eines soeben getöteten Frosches geben sehr gute Bilder (Fig. 68).

§ 92. Hyaliner Rippenknorpel. Fixierung: Alkohol absol. oder Zenkersche Flüssigkeit (§ 14, 8); Einbettung: Zelloidin oder Paraffin; Färbung: Hansens Hämatoxylin (§ 19) und Eosin.

Frischer Rippenknorpel älterer Individuen, den man ohne Vorbereitung mit dem Rasiermesser schneidet und in Wasser betrachtet, zeigt die starren „Asbestfasern". Dieselben kann man aber auch gut an Schnitten von konserviertem Material erkennen (Fig. 71).

§ 93. Elastischer Knorpel. Man nehme einen Gießbeckenknorpel des Menschen (noch besser des Rindes); die gelbliche Farbe des Proc. vocalis, noch deutlicher der oberen Spitze, verrät den elastischen Knorpel. Man schneide so, daß die Grenze zwischen elastischem und hyalinem Knorpel in den Schnitt fällt und betrachte die Schnitte in Wasser.

Schnitte dieses und anderer in Alkohol absol. fixierter elastischer Knorpel färbe man nach § 24 und konserviere in Xylolbalsam (§ 40, 3).

§ 94. Bindegewebsknorpel. Ligg. intervertebralia, einen Discus articularis schneide man in Stücke von 1—2 cm Seite, fixiere sie in 100 ccm Kaliumbichromatessigsäure (§ 14, 4) und bette in Paraffin oder Zelloidin ein (auch Rasiermesserschnitte sind nach Härtung in Alkohol [§ 15] brauchbar). Die nach § 37, § 38 gefärbten Schnitte konserviere man in Xylolbalsam. Schnitte durch Randpartien ergeben auch hyalinen Knorpel; Schnitte durch zentrale Teile der Bandscheibe zeigen große Gruppen von Knorpelzellen.

Muskelgewebe.

§ 95. Zur Isolation glatter Muskelfasern bringt man am besten ein Stückchen Magen oder Darm eines soeben getöteten Frosches in 20 ccm 33%ige Kalilauge (Gläschen zudecken) . . . . . 30—60 Minuten.

Hier zerfällt der Darm bei leichter Berührung mit einem Glasstabe. Im kalten Zimmer tritt diese Wirkung etwas später ein; versagt sie überhaupt, so ist die Lauge zu schwach gewesen (§ 13, b). Man übertrage von dem die Fasern enthaltenden Bodensatze einen Tropfen auf den Objektträger (die Fasern können nicht in Wasser oder Glyzerin untersucht werden, da die hierdurch verdünnte Kalilauge alsbald das Objekt zerstört), bedecke vorsichtig mit einem Deckglase und untersuche mit starker Vergrößerung (Fig. 81).

Nach Einlegen kleiner Darmstückchen in 30 ccm Müllersche Flüssigkeit auf 8—14 Tage kann man glatte Muskelfasern durch Zerzupfen isolieren, doch gelingt das nur schwer beim Menschen und auch beim Frosch, leichter dagegen beim Pferd (man nehme das untere Stück des Duodenum) und auch bei der Ratte.

§ 96. Das zwischen den einzelnen glatten Muskelfasern befindliche Bindegewebe ist nur an feinen Schnitten zu sehen, die nach Studničkas Modifikation (§ 29)

behandelt sind. (Nachfärben mit Parakarmin). Fig. 83. Andeutungen sieht man auch an 10 μ dicken Schnitten beliebig fixierter Objekte, die mit Pikrofuchsin (§ 36 oder nach § 37, § 38) gefärbt und in Xylolbalsam eingeschlossen sind.

Viele Fixierungsflüssigkeiten[1]) bewirken Schrumpfungen der Muskelfasern, die zu Trugbildern führen; dahin gehören die besonders an sehr feinen Schnitten zu sehenden Kunstprodukte glatter Muskelfasern (s. Fig. 418).

§ 97. Stücke von menschlichen oder tierischen Herzen (mit 1 cm langen Seitenkanten) werden in Alkohol absol. oder Müller-Formol (§ 14, 7) fixiert in Paraffin eingebettet, nach § 38, 19 gefärbt und in Xylolbalsam konserviert (§ 40, 3). Reine Querschnitte und Längsschnitte bekommt man am leichtesten an Papillarmuskeln.

§ 98. Myotome. In geeigneten Stadien aller Wirbeltierembryonen aufzufinden, besonders schön bei jungen Kaulquappen vom Frosch; das Bild Fig. 87 stammt von einer ca. 7 mm langen Kaulquappe, die in Zenkerscher Flüssigkeit (§ 14, 8) fixiert, nach § 50 eingebettet und mit Boraxkarmin und Bleu de Lyon (§ 8, 55) gefärbt wurde.

§ 99. Quergestreifte Muskelfasern a) des Frosches. Man schneide mit flach aufgesetzter Schere in der Richtung des Faserverlaufes aus den Adduktoren eines soeben getöteten Frosches ein ca. 1 cm langes Muskelstückchen, zerzupfe („Isolieren“ § 13) einen kleinen von der Innenfläche des Stückchens entnommenen Teil in einem kleinen Tropfen Kochsalzlösung, setze alsdann einen zweiten, größeren

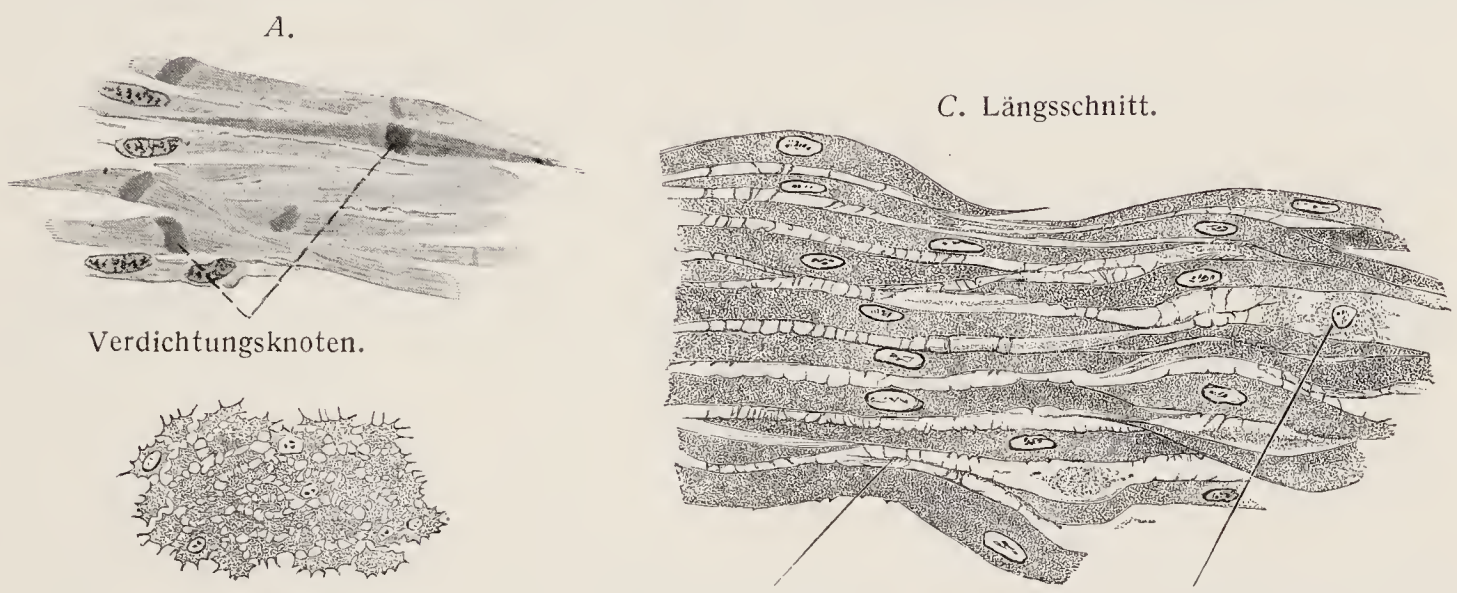

Fig. 418.

A. Verdichtungsknoten. 360mal vergrößert. (Aus menschlichem Samenleiter.) B. und C. Scheinbare Interzellularbrücken. 420mal vergrößert. B. Aus Kaninchen-, C. aus Meerschweinchendarm. Alle Objekte waren mit Zenkers Flüssigkeit (§ 14, 8) fixiert.

Tropfen derselben Flüssigkeit zu und bedecke, ohne zu drücken, das Präparat mit einem Deckgläschen. Bei schwacher Vergrößerung (50mal) sieht man die zylindrische Gestalt (Fig. 88), die verschiedene Dicke, zuweilen auch schon die Querstreifung der isolierten Muskelfasern. Bei starker Vergrößerung (240mal) sieht man deutliche Querstreifung, zuweilen blasse Kerne und glänzende Körnchen. Sehr zahlreiche Körnchen enthaltende Muskelfasern sind wahrscheinlich Zeichen reger Stoffwechselvorgänge. Da, wo die Muskelfasern quer durchschnitten sind, sieht man nicht selten die Muskelsubstanz pilzhutförmig aus dem Sarkolemmschlauche hervorquellen.

b) Des Menschen. Sehr schöne Querstreifung habe ich am menschlichen, dem Präpariersaale entnommenen Muskeln gefunden. Die Leichen waren mit Karbolsäure injiziert worden.

Will man konservieren, so färbe man unter dem Deckglase (§ 41) mit Pikrokarmin und verdränge nach vollendeter Färbung (ca. 5 Minuten) dasselbe durch verdünntes Glyzerin.

§ 100. Sarkolemm. Man lasse zu Präparat 99a ein paar Tropfen Brunnenwasser zufließen (§ 41). Nach 2—5 Minuten sieht man bei schwacher Vergrößerung (50mal), wie sich das Sarkolemm in Form durchsichtiger Blasen (Fig. 88*A*) abgehoben hat; an anderen Stellen, wo sich die zerrissene Muskelsubstanz retrahiert hat, erscheint das Sarkolemm als feiner Streifen (Fig. 88 *A* unten).

---

1) Dahin gehört besonders die auf lebenswarme Organe angewendete Zenkersche Flüssigkeit (§ 14, 8).

§ 101. Kerne. Präparat 99a anfertigen. Dann lasse man einen Tropfen Essigsäure zufließen (§ 41). Schon bei schwacher Vergrößerung erscheinen die geschrumpften, aber scharf konturierten Kerne als dunkle, spindelförmige Striche (Fig. 88 *B*).

§ 102. Enden der Muskelfasern. Man lege einen frischen Froschgastrocnemius in 20 ccm konzentrierte Kalilauge und behandle ihn weiter wie § 95. Man sieht bei schwacher Vergrößerung die Enden der Muskelfasern und zahlreiche bläschenförmig gewordene, glänzende Kerne (Fig. 88 *C*).

§ 103. Verästelte Muskelfasern. Man schneide einem soeben getöteten Frosche die vorn am Unterkiefer angewachsene, nach hinten freie Zunge aus und bringe sie a) in 20 ccm konzentrierte Salpetersäure und ca. 5 g chlorsaures Kali[1]) . . 24 Stunden, dann hebe man die Zunge mit Glasstäbchen vorsichtig heraus und lege sie b) in ca. 30 ccm destilliertes Wasser, das man öfter wechselt.

Hier kann die Zunge bis zu 8 Tagen liegen bleiben, aber auch schon nach 24 Stunden verarbeitet werden. Zu dem Zwecke bringe man dieselbe in ein zur Hälfte mit Wasser gefülltes Reagenzgläschen und schüttle einige Minuten: die Zunge zerfällt dabei. Nun gieße man das Ganze in ein Schälchen und bringe nach ca. 1 Stunde oder später etwas von dem unterdessen gebildeten Bodensatze in einen Tropfen Wasser auf den Objektträger. Hier kann man mit Nadeln noch etwas isolieren, was jedoch in den meisten Fällen überflüssig ist. Schwache Vergrößerung, Pikrokarminfärbung unter dem Deckglase (§ 41). Konservieren in verdünntem Glyzerin (§ 40, 2) (Fig. 88 *D*).

§ 104. Querschnitte embryonaler Skelettmuskelfasern. Fig. 89 stammt aus Schnitten durch den Kopf eines ca. 10wöchigen menschlichen Embryos; Fixation: Zenkersche Flüssigkeit (§ 14, 8), Einbettung: Paraffin, Färbung: Hansens Hämatoxylin (§ 19), Eosin, Phosphormolybdänsäure, Methylblau nach § 38.

§ 105. Querstreifung. Um gut gestreckte Muskelfasern zu bekommen, fixiere man erst etwa 2 Stunden nach dem Tode; längere parallelfaserige Muskeln spanne man auf dünnen Brettchen auf und fixiere in Zenkerscher Flüssigkeit oder Sublimat-Kochsalzlösung (§ 14, 9). Dünne Paraffinschnitte, die parallel zur Längsrichtung der Fasern angelegt sind, färbe man

a) mit Eisenhämatoxylin nach Heidenhain (§ 31); bei geeigneter Differenzierung bleibt Q gefärbt;

b) mit Hansens Hämatoxylin, Eosin, Phosphormolybdänsäure, Methylblau nach § 38; hierbei färben sich in der Regel Z und M, während die Fibrillen in ganzer Länge rot gefärbt werden; manchmal differenziert sich bei dieser Färbung außer Z und M auch Q.

§ 106. Man lege einen frischen Froschmuskel in 20 ccm 0,1% ige Chromsäure (§ 8, 9). Nach ca. 24 Stunden erhält man beim Zerzupfen in einem Tropfen Wasser leicht Fasern, deren Enden in Fibrillen aufgefasert sind (Fig. 92). Will man ein Dauerpräparat herstellen, so lege man den Muskel a) in destilliertes Wasser . . . . . 1 Stunde, dann b) in 20 ccm Alkohol 33% . . . . . 10—20 Stunden, dann Zerzupfen oder Aufbewahren in 70% igem Alkohol beliebig lange bis zum Verarbeiten. („Isolieren“ § 13.)

Schöne Fibrillen liefern Muskeln nach Technik § 54 fixierter Molchlarven, die man mit Boraxkarmin durchgefärbt hat (§ 21). Stückchen solcher Muskeln werden aus absolutem Alkohol in Karbolxylol übertragen und in einem Tropfen dieser Flüssigkeit auf dem Objektträger zerzupft. Man prüfe zuerst mit schwacher Vergrößerung ohne Deckglas, ob einzelne Fibrillen sichtbar sind, sauge dann das Xylol mit Filtrierpapier ab und konserviere in Xylolbalsam.

Nervengewebe.

§ 107. Multipolare Ganglienzellen des Rückenmarkes. Man befreie frisches Rückenmark mit der Schere so gut wie möglich von der weißen Substanz und lege den grauen Rest in 1—2 cm langen Stücken in eine sehr verdünnte Chromsäurelösung (1 ccm der 0,5% igen Lösung [§ 8, 9] zu 50 ccm destilliertes Wasser). Nach ca. 1½—8 Tagen (die Zeit wechselt sehr je nach der äußeren Temperatur) ist das Rückenmark zu einer weißen Masse mazeriert, die mit einem Spatel vorsichtig

1) Es muß noch ungelöstes Kali am Boden des Gefäßes liegen bleiben.

auf 10—20 Stunden in 20 ccm neutrale Karminlösung[1]) gebracht wird. Dann wird die Masse in ca. 50 ccm destilliertes Wasser übertragen, um einen Teil der Farbe auszuwaschen und nach ca. 5 Minuten in dünner Schicht auf einem trockenen Objektträger mit Nadeln ausgebreitet. Man kann jetzt schon bei einiger Übung die Ganglienzellen an ihren lebhaft rot gefärbten Kernen unterscheiden, vom Zellkörper und den Fortsätzen ist noch nichts zu sehen. Nun lasse man die Schicht vollständig trocknen und bedecke sie dann direkt mit einem Deckglase, an dessen Unterseite ein Tropfen Xylolbalsam aufgehängt ist (Fig. 94, $_3$).

§ 108. Nissl-Körper. Man fixiert Stücke von Gehirn oder Rückenmark in reichlich bemessenem 96%igem Alkohol (die Präparate auf Watte legen), den man am ersten Tage einmal, dann alle 2 Tage wechselt. Einbetten nach 4—5 Tagen in Zelloidin (§ 17).

Färbung: 1. Aqua dest.
2. 0,1%ige wässerige Toluidinblaulösung . . . . . ½—1 Stunde.
3. Aqua dest. . . . . 15 Minuten.
4. Alkohol 70%ig.
5. Alkohol 96%ig, hier so lange differenzieren, bis keine Farbwolken mehr abgehen.
6. Kurz Alkohol absol.
7. Xylol.

Da ein längerer Aufenthalt in Xylol der Färbung schädlich ist, muß man möglichst schnell in Xylolbalsam (§ 40, 3) konservieren.

§ 109. Fig. 97 entstammt dem Kopf eines Hingerichteten, der vom Gefäßsystem aus mit Flemmingscher Flüssigkeit (§ 8, 22) durchspült worden war. Färbung mit Azan (§ 37).

§ 110. Zur Darstellung des „Apparato reticolare" lege man kleine Objekte (zwei, drei Spinalganglien) von frisch getöteten Kaninchen oder Meerschweinchen in 3 ccm einer 2%igen Lösung von Osmiumsäure. Das ins Dunkle gestellte Glas muß öfter geschüttelt, die Flüssigkeit nach 4 Tagen gewechselt werden. Nach 8 bis 12 Tagen werden die Stückchen gewässert (§ 14, 11), schnell gehärtet (§ 15) und mit dem Mikrotom in feine (5—7 μ dicke) Schnitte zerlegt. Suchen bei starker Vergrößerung (Fig. 98).

§ 111. Holzers Gliamethode, s. Zeitschrift für die ges. Neurol. und Psychiatrie Bd. LXIX, S. 354—363.

§ 112. Marklose Nervenfasern. N. vagus eines Kaninchens wird trocken (§ 114) zerzupft, dann mit einigen Tropfen einer ½%igen Osmiumlösung bedeckt; nach 5—10 Minuten sind die markhaltigen Nerven geschwärzt (man überzeuge sich davon bei schwacher Vergrößerung). Nun lasse man die Osmiumlösung ablaufen und bringe statt deren einige Tropfen destillierten Wassers darauf, das nach 5 Minuten durch neues Wasser ersetzt wird. Nach abermals 5 Minuten gieße man das Wasser ab, setze einige Tropfen Pikrokarmin auf das Präparat, bedecke es mit einem Deckglase und bringe es auf 24—48 Stunden in die feuchte Kammer; dann verdränge man das Pikrokarmin durch angesäuertes Glyzerin[2]) (§ 41). Bei starker Vergrößerung sieht man die markhaltigen Nerven blauschwarz, die marklosen sind blaßgrau, fein längsgestreift. Noch zahlreichere marklose Nervenfasern liefert die gleiche Behandlung des Sympathikus. Nur ist dieser Nerv etwas schwerer aufzufinden. Es empfiehlt sich, das große Zungenbeinhorn, sowie den N. hypoglossus zu durchschneiden und auf die andere Seite zu drängen; hinter dem N. vagus findet man den Sympathikus, der an seinem 3—4 mm großen länglichovalen, gelblich durchscheinenden Ganglion cervicale supremum erkennbar ist. Zerzupft man das dicht unter dem Ganglion befindliche Stück, so erhält man die meist (beim Kaninchen) zweikernigen Ganglienzellen; es ist sehr schwer, letztere so zu isolieren, daß die von ihnen ausgehenden Fortsätze deutlich sichtbar werden.

§ 113. Das tief narkotisierte Tier wird von der Aorta zunächst mit körperwarmer Ringerlösung bis zu völliger Entfernung des Blutes durchspült. Sodann erfolgt die Durchspülung mit einer Methylenblaulösung, die nach den Vorschriften von

---

1) 1 g Karmin kalt gelöst in 50 ccm destilliertem Wasser und 5 ccm Liq. ammon. caust. Die tiefkirschrote Flüssigkeit bleibt so lange offen stehen, bis sie nicht mehr ammoniakalisch riecht (ca. 3 Tage). Dann Filtrieren. Sehr lange haltbar trotz des sich bald entwickelnden, üblen Geruchs.

2) Man kann auch nach vollendeter Färbung nochmals zerzupfen, was wegen der deutlicheren Sichtbarkeit der Elemente jetzt leichter ist.

Worobiew und Schabadasch (s. Worobiew, Methodik der Untersuchungen von Nervenelementen, Berlin, Rothacker).

§ 114. Frische markhaltige Nervenfasern. Man lege den N. ischiadicus eines eben getöteten Frosches bloß, schneide denselben unten in der Kniekehle und ca. 1 cm höher oben mit einer feinen Schere durch und zerzupfe auf dem trockenen Objektträger ohne Zusatz, bei „halber Eintrocknung". Indem man am unteren Ende des Nerven die Nadel ansetzt, spannt sich beim Auseinanderziehen ein glänzendes Häutchen zwischen den etwa zur Hälfte der Länge auseinandergezogenen Nervenbündeln, das nun mit einem Tropfen Kochsalzlösung oder mit Osmiumlösung nach Technik § 112 und einem Deckglase bedeckt wird. Das Häutchen enthält zahlreiche, genügend isolierte Nervenfasern. Die Manipulation muß sehr schnell (in ca. 15 Sekunden) vorgenommen werden, damit die Nervenfasern nicht eintrocknen. Man halte sich nicht mit dem Isolieren in einzelne Bündel auf. Resultat Fig. 110, $_{6, 7, 8, 9}$.

§ 115. Veränderungen der Markscheide. Man lasse zu Präparat § 114 einen Tropfen Wasser vom Rande des Deckglases zufließen. Schon nach 1 Minute tritt die Bildung der Marktropfen ein (Fig. 110, $_{10}$).

§ 116. Achsenzylinder. Trocken zerzupfen (wie § 114) und — ohne Benutzung des Wärmeschrankes — färben mit Methylenblau (§ 25); zuerst färben sich die Schnürringe, die oft so dunkel werden, daß man den Achsenzylinder dort nicht erkennen kann (Fig. 110, $_4$). Viele Achsenzylinder schrumpfen rasch und verschieben sich in der Markscheide ($_2$), andere ziehen sich zu stark geschlängelten Bändern zusammen ($_3$).

§ 117. Schnürring, Achsenzylinder. Vorbereitung: 10 ccm der 1% igen Lösung von Argent. nitr. sind zu 20 ccm destilliertem Wasser zu gießen. Nun töte man einen Frosch, eröffne durch einen Kreuzschnitt die Bauchhöhle, präpariere sämtliche Eingeweide heraus, so daß die an der Seite der Wirbelsäule herabsteigenden Nerven sichtbar werden. Dann spüle man durch Aufgießen destillierten Wassers die Bauchhöhle aus und gieße, nachdem das Wasser abgelaufen ist, etwa ⅓ der Höllensteinlösung auf die Nerven. Nach 2 Minuten schneide man die feinen Nerven vorsichtig heraus und lege sie auf ca. ½ Stunde in den Rest der Höllensteinlösung. Ins Dunkle stellen! Dann übertrage man die Nerven in ca. 10 ccm destilliertes Wasser, wo sie 1—24 Stunden verweilen können. Betrachtet man alsdann den Nerven in einem Tropfen Wasser, so erkennt man bei schwacher Vergrößerung die aus platten Zellen bestehenden Häutchen (s. „zerebrospinale Nerven") und zahlreiche Pigmentzellen; oft liegt noch ein Blutgefäß dem Nerven an. Nun zerzupfe man den Nerven, bedecke ihn dann mit einem Deckglase und setze an den Rand desselben einen kleinen Tropfen dünnen Glyzerins. Untersucht man bei starker Vergrößerung, so wird man im Anfang wenig von gefärbten Schnürringen und Achsenzylindern sehen, läßt man aber das Präparat einige Stunden im Tageslichte liegen (im Sonnenlichte nur wenige Minuten,) so tritt die Schwärzung der genannten Teile ein. Dem Ungeübten wird es im Anfang schwer fallen, die bikonischen Anschwellungen, die durch das Zerzupfen oft weit vom Schnürringe weg verlagert worden sind, zu erkennen; bei einiger Übung sieht man leicht Bilder, wie sie Fig. 109 zeigt.

Zirkulationssystem.

§ 118. Neubildung von Kapillaren. Man töte ein 7 Tage altes Kaninchen durch Chloroform, spanne es mit Nadeln auf (§ 11), eröffne durch einen Kreuzschnitt die Bauchhöhle, nehme rasch Milz, Magen und das daran hängende große Netz heraus und lege diese Teile in ca. 80 ccm gesättigte wässerige Pikrinsäurelösung (§ 8, 19). Hier breitet sich das sonst schwer abzulösende große Netz leicht aus. Nach 1 Stunde schneide man dasselbe ab, übertrage es in 60 ccm destilliertes Wasser und teile es mit der Schere in ca. 1 qcm große Stücke. Ein solches Stück wird auf einem trockenen Objektträger gebracht (das Wasser durch Fließpapier abgesogen) und dann mit Nadeln möglichst glatt ausgebreitet, was um so leichter gelingt, je weniger Flüssigkeit dem Präparat anhängt. Die sehr zarten jungen Kapillaren können dabei durch Zerrung leicht von den älteren Kapillaren losgerissen werden und imponieren dann als „isolierte, blutkörperchenhaltige Zellen", man hat solche Kunstprodukte (und auch Rückbildungsformen von Kapillaren) als „vasoformative Zellen" beschrieben. Das Netz ist auch beim Lebenden vielen Zerrungen ausgesetzt, die vielleicht gleichfalls zur Trennung junger Kapillaren von ihrer Ursprungsstelle führen können. Nunmehr bringe man 1—2 Tropfen Hansensches Hämatoxylin auf das Präparat. Nach 1 bis 5 Minuten lasse man das Hämatoxylin ablaufen und lege den Objektträger mit dem

Präparate in eine flache Schale mit destilliertem Wasser; das Präparat wird sich bald vom Objektträger abheben, bleibt aber glatt und wird nun nach 5 Minuten mit dem Spatel in ein Uhrschälchen voll Eosin (§ 8, 46) übertragen, wo es 3 Minuten verbleibt. Dann wird das Präparat in destilliertem Wasser 1 Minute lang ausgewaschen und auf den Objektträger gebracht; das Wasser wird wieder mit Filtrierpapier abgesogen, etwaige Falten mit Nadeln ausgeglichen und endlich ein Deckglas, an dessen Unterseite ein Tropfen verdünnten Glyzerins aufgehängt ist, aufgesetzt. Man kann statt Glyzerineinschluß auch Xylolbalsam (d. h. Alkohol absol., Karbolxylol, Balsam) nehmen, doch gehen feinere Details leicht verloren. Die roten Blutzellen sind durch Eosin glänzend rot gefärbt.

§ 119. Kreislauf im Omentum maius. Das große Netz eines Kaninchens, dem die Bauchgefäße injiziert waren (§ 39), wird nach Fixation in Formalin 10% vorsichtig am Magen abgeschnitten, in Hansens Hämatoxylin (§. 19), dann in Sudan III (s. § 87) gefärbt; schließlich wird ein Stück sorgfältig auf einen Objektträger ausgebreitet und in Glyzerin (§ 40, 2) eingeschlossen (Umranden des Deckglases mit Deckglaskitt [§ 40, 2]). Über den Einschluß in Glyzeringelatine s. § 40, 2.

§ 120. Kleine Blutgefäße und Kapillaren. Man ziehe von einem menschlichen Gehirn an der Basis langsam Stückchen Pia von 1—3 cm Seite ab (dabei werden die senkrecht in das Gehirn eindringenden feinen Blutgefäße mit ausgezogen), dann befreie man sie durch Schütteln in destilliertem Wasser von den anhängenden Gehirnmassen und lege sie in 60 ccm Zenkersche Flüssigkeit auf 1 Stunde; hierauf in womöglich fließendes Wasser auch 1 Stunde (Weiterbehandlung § 15). Betrachtet man ein solches Stückchen in einer Uhrschale auf schwarzem Grunde, so sieht man die feinen Gefäßchen isoliert. a) Mit einer feinen Schere werden kleine Gefäßbäumchen abgeschnitten, 2—5 Minuten in Hansenschen Hämatoxylin gefärbt (§ 19) und in Xylolbalsam (§ 40, 3) eingeschlossen. Oft sind die Blutgefäße prall mit Blutzellen gefüllt, welche ein genaues Studium der Gefäßwand erschweren; diesem Übelstand ist durch einstündiges Einlegen der frisch ausgezogenen Blutgefäße in destilliertes Wasser abzuhelfen. Die Blutzellen werden dadurch entfärbt (§ 72) (Fig. 116). b) Von den größeren Stämmchen der Hirngefäße schneide man ein ca. 5 mm langes Stückchen der Länge nach auf, färbe es in Hansenschem Hämatoxylin und lege es so auf den Objektträger, daß die Externaseite auf dem Glase aufliegt. Konservieren in Xylolbalsam. Man kann durch wechselnde Einstellung des Tubus sehr schön die drei Schichten mit deren Verlaufsrichtung sehen.

Kapillaren findet man auch bei der Untersuchung frischen Gehirns. Man erkennt sie an den parallel verlaufenden Konturen und den ovalen Epithel-(Endothel-) Kernen.

§ 121. Gefäßepithel (-endothel). Man töte ein Kaninchen durch Halsabschneiden, öffne mit der Schere den Bauch durch einen Kreuzschnitt und schiebe unter das Mesenterium, ohne dasselbe mit dem Finger viel zu berühren, einen Korkrahmen von ca. 2 cm Seite, spanne es mit einigen Igelstacheln glatt auf, schneide es rings um den Rahmen ab und lege das aufgespannte Stück in 20—30 ccm der 1% igen Silberlösung (§ 8, 25). Weitere Behandlung s. § 30. Nach erfolgter Bräunung wird das Ganze in ca. 50 ccm 70% igen Alkohol übertragen (die Haut muß in den Alkohol tauchen); nach ½ Stunde schneide man mit einer Schere Stücke von 5—10 mm Seite aus und konserviere in Xylolbalsam nach § 40, 3. Man vergesse nicht, daß man keine Schnitte, sondern wie in § 120 das ganze Gefäß vor sich hat, so daß nur die richtige Einstellung auf die Fläche des Gefäßes ein Bild wie Fig. 117 ergibt.

§ 122. Elastische Fasern der Blutgefäße. Man färbe Schnitte nach § 123 in absolutem Alkohol fixierter Objekte mit Boraxkarmin und Resorzin-Fuchsin (§ 24) und konserviere in Xylolbalsam (§ 40, 3).

§ 123. Herz und größere Blutgefäße. Man schneide einen Papillarmuskel oder von den Mm. pectinati aus einem menschlichen Herzen ein Stück der Aorta von 2 cm Seite und ein 1 cm langes Stück der Vena renalis aus, binde ein 1—3 cm langes Stück der Arteria brachialis mitsamt Venen und umgebendem Bindegewebe auf ein Hölzchen und fixiere die Teile in ca. 40 ccm absolutem Alkohol (§ 14, 1). Nach 24—48 Stunden sind sämtliche Objekte schnittfähig. Man bette in Zelloidin ein und fertige feine Querschnitte an, die mit Hansenschem Hämatoxylin 2—5 Minuten lang gefärbt (§ 19) werden. Einschluß in Xylolbalsam (§ 40, 3 Fig. 118, 121, 123). Elastische Fasern bleiben ungefärbt, können jedoch, oft erst mit starken Vergrößerungen, deutlich erkannt werden.

Querschnitte geben über den Verlauf der Adventitiaelemente ungenügenden Aufschluß. Oft sieht es aus, als ob sämtliche Adventitiaelemente zirkulär angeordnet seien. Die wahre Anordnung kann erst mit Zuhilfenahme von Längsschnitten, welche

auch die Muskelfasern der Externa deutlich zeigen, erkannt werden. Sehr zu empfehlen ist auch die Fixierung in Sublimat und Färbung feiner Schnitte nach van Giesons Methode (§ 36).

§ 124. Lymphgefäße. Zum Studium der Wandung größerer Lymphgefäße wähle man die in die Inguinalknoten einmündenden Lymphgefäße, die groß genug sind, um mit Messer und Pinzette herauspräpariert zu werden. Behandlung wie größere Blutgefäße § 123 oder § 120 b.

§ 125. Bezüglich der Darstellung feiner Lymphgefäße, ihres Verlaufes und ihrer Anordnung bedient man sich oft der Injektion durch Einstich, d. h. man stößt die Nadel einer mit Berlinerblau gefüllten Pravazschen Spritze in das betreffende Gewebe und injiziert; eine rohe Methode, deren Resultate sehr zweifelhaften Wert besitzen. Wenn es auch hier und da gelingt, wirkliche Lymphgefäße dadurch zu füllen, wird doch in vielen anderen Fällen die Injektionsmasse mit dieser Methode einfach gewaltsam zwischen die Spalten des Bindegewebes getrieben. Daraus ergibt sich von selbst, welche Beurteilung die so dargestellten „Lymphräume" und „Lymphgefäßwurzeln" verdienen.

§ 126. Zu Übersichtsbildern der Lymphknoten sind die im Mesenterium gelegenen Lymphknoten junger Katzen am geeignetsten. Man fixiere und härte einen solchen Knoten in ca. 30 ccm absolutem Alkohol; nach 3 Tagen lassen sich leicht feine Schnitte anfertigen, die so gelegt sein müssen, daß sie den makroskopisch an einer Einsenkung leicht kenntlichen Hilus treffen. Längsgerichtete, beide Pole des Knotens treffende Schnitte sind die besten, doch sind auch Querschnitte brauchbar. 6—8 Schnitte werden in Hansenschem Hämatoxylin (2—3 Minuten), dann in Eosin (höchstens 1 Minute) gefärbt (§ 33), dann in ein zur Hälfte mit destilliertem Wasser gefülltes Reagenzgläschen gebracht und 3—5 Minuten lang geschüttelt. Gießt man die geschüttelten Schnitte in eine flache Schale, so kann man schon makroskopisch Rinde und Mark unterscheiden; erstere ist gleichmäßig blau, letzteres ist gefleckt. Konservieren in Xylolbalsam (§ 40, 3). Die Trabekel sind nur wenig entwickelt. Man verwechsele nicht die den Knoten aufsitzenden Reste von Fett mit retikulärem Gewebe. Starke Vergrößerungen bieten keinerlei Vorteil; es verschwinden nur die scharfen Konturen, das Bild verliert an Deutlichkeit.

§ 127. Der Bau der Lymphknoten älterer Tiere und des Menschen ist oft schwer verständlich, da die ganze Rinde in eine zusammenhängende Masse verwandelt ist, in die unregelmäßige Keimzentra eingestreut sind, doch geben feine Schnitte kleiner, in Zenkerscher Flüssigkeit fixierter (§ 14, 8) und in allmählich verstärktem Alkohol gehärteter Drüsen, die nach van Gieson (§ 36), Azan (§ 37) oder Hämatoxylin-Eosin gefärbt werden, gute Übersichtsbilder (Fig. 127). Durch Schütteln kommen die Lymphsinus der Follikel nur undeutlich zum Vorschein, die Keimzentra fallen gern aus und erscheinen, schon makroskopisch erkennbar, als runde Lücken.

§ 128. Zur Darstellung des Netzes der Markstränge und Trabekel eignen sich sehr gut die mesenterialen Lymphknoten des Rindes. Man lege 2 cm lange Stücke derselben in 200 ccm konzentrierte wässerige Pikrinsäurelösung und versuche nach 24 Stunden mit scharfem, mit Wasser benetztem Messer feine Schnitte anzufertigen. Das gelingt freilich nicht so gut wie nach Alkoholfixierung, allein selbst etwas dickere Schnitte sind noch brauchbar. Die Schnitte werden auf 1 Stunde in 100 ccm öfters zu wechselndes destilliertes Wasser gebracht, dann mit Hansenschem Hämatoxylin und Eosin gefärbt und geschüttelt (s. § 126). Einschluß in Xylolbalsam (§ 40, 3). Die Balken sind rot, die Markstränge blau; bei starken Vergrößerungen sieht man sehr schön das retikuläre Bindegewebe der Lymphsinus; die in dessen Maschen befindlich gewesenen Leukozyten sind durch die Pikrinsäurebehandlung gelockert und durch Schütteln meist entfernt worden (Fig. 130).

§ 129. Blutlymphknoten, makroskopisch den Lymphknoten ähnliche Gebilde von dunkelroter Farbe, finden sich in individuell sehr wechselnder Zahl längs der Vorderfläche der Wirbelsäule, am Ursprung der A. mesent. sup. und der A. renalis. Beim Menschen von der Größe eines Stecknadelkopfes bis zu der einer Mandel sind sie am besten an Eingeweiden zu finden, die in 4% iger Formollösung fixiert waren. Dadurch werden die Knoten dunkelbraun gefärbt und treten schärfer hervor. Am leichtesten sind sie beim Schwein längs der Brustaorta, beim Schaf in der Bauchhöhle zu finden, fehlen aber auch zuweilen da. Technik wie § 127.

§ 130. Milz. Man fixiere die ganze Milz, ohne sie anzuschneiden, in Müllerscher Flüssigkeit. (Bei menschlicher Milz 1 Liter, bei Katzenmilz 200—300 ccm.) Nach 2 (bei Tieren) bis 5 (beim Menschen) Wochen wasche man die Milz 1—2 Stunden in womöglich fließendem Wasser, schneide Stücke von ca. 2 cm Seite aus und härte sie in ca. 60 ccm allmählich verstärktem Alkohol (§ 15). Einbetten in Zelloidin oder

Paraffin. Man sieht auf der Schnittfläche die Milzknötchen schon mit unbewaffnetem Auge. Nicht zu feine Schnitte färbe man mit Hansenschem Hämatoxylin (§ 19) und konserviere sie in Xylolbalsam (§ 40, 3). Will man die Balken färben, so lege man die mit Hämatoxylin gefärbten Schnitte ½ Minute[1]) in Eosin (§ 33). Bei gelungenen Präparaten erscheinen die Pulpastränge und die Knötchen blau, die Balken rosa, die mit Blutzellen strotzend gefüllten Gefäße braun. Möglichst schwache Vergrößerungen liefern die besten Bilder (Fig. 131), bei stärkeren Vergrößerungen sind die so scharf gewesenen Konturen oft undeutlich. Für feine Schnitte ist Fixierung in Zenkerscher Flüssigkeit oder Susa usw. (§ 14, 10) und Färbung mit Azan (§ 37) zu empfehlen (Fig. 133 d).

§ 131. Zur Darstellung des retikulären Bindegewebes der Milz sei Studničkas Modifikation (§ 29) empfohlen. Sehr gut kann man dasselbe nach Ausspülung der Pulpa mit Ringerlösung (§ 8, 2) von den Gefäßen aus an dünnen Schnitten nach § 37 oder § 38 färben (Fig. 133 b).

§ 132. Blutgefäße der Milz erhält man gelegentlich der Injektion des Magens und des Darmes, vgl. § 182.

§ 133. Nerven der Milz. Am besten geeignet ist die Milz der Maus, die halbiert nach Golgis Methode (§ 26) behandelt wird; 3 Tage Aufenthalt in der osmiobichromatischen Mischung (in der Wärme) und ebenso lange in der Silberlösung genügt zuweilen; oft führt erst einmalige oder doppelte Wiederholung des Verfahrens zu guten Resultaten.

Bewegungsapparat.

§ 134. Bündel quergestreifter Muskeln. Man mache mit einem scharfen Rasiermesser in einen parallelfaserigen Muskel (z. B. in einen Adduktor des Kaninchens) einen tiefen, quer zum Faserverlauf gerichteten Einschnitt und 2—3 cm abwärts von diesem einen zweiten Schnitt, verbinde beide durch Längsschnitte und präpariere, ohne zu zerren, das so umschriebene Stück vorsichtig heraus. Fixieren in 100 ccm Kalibichromat-Essigsäure (§ 14, 4). Querschnitte ungefärbt in verdünntem Glyzerin betrachten. Man sieht sehr verschieden dicke Muskelfasern; die ganz dünnen sind querdurchschnittene Enden. Obwohl die Muskelfasern zylindrisch sind, also im Durchschnitt rund sein sollen, erscheinen sie hier durch gegenseitigen Druck unregelmäßig polygonal. Das Perimysium der einzelnen Muskelfasern ist besser bei starken Vergrößerungen (240mal) und Färbung nach van Gieson (§ 36), die Cohnheimschen Felder (Fig. 90, S. 83) nur an dünnen Mikrotomquerschnitten zu sehen. Muskelspindeln lassen sich leicht an den Querschnitten des menschlichen M. omohyoideus finden (Fig. 135).

§ 135. Sehnen. Man schneidet ein 5—10 cm langes Stück einer Sehne aus und lasse dasselbe an der Luft (nicht an der Sonne) trocknen. Dünne Sehnen (z. B. die des M. flexor. digit. pedis) sind bei Zimmertemperatur schon nach 24 Stunden hinreichend trocken, dickere bedürfen mehrerer Tage. Dann stelle man mit dem Skalpell (nicht mit dem Rasiermesser) eine glatte Querschnittfläche dar, und schnitzle feine Späne von der Sehne, indem man den Daumen der rechten Hand an die eine Seite, das von den übrigen Fingern gehaltene Skalpell an die andere Seite der Sehne ansetzt. Die meist sehr kleinen Späne werden in ein Schälchen mit destilliertem Wasser geworfen und nach 2 Minuten in einem Tropfen destillierten Wassers betrachtet (Fig. 138); will man konservieren, so färbe man in 3 ccm Pikrokarmin (5 Minuten lang) und schließe in verdünntem Glyzerin (§ 40, 2) ein. Sehr häufig sieht man auf dem Querschnitte eine das ganze Präparat durchziehende Streifung, welche durch die Messerführung entstanden ist.

Einen zweiten Schnitt bringe man ungefärbt in einen Tropfen Wasser auf einen Objektträger und lasse dann unter dem Deckglase einen Tropfen Essigsäure zufließen. Die Randpartien des Querschnittes werden alsbald zu gewundenen Bändern aufquellen (Essigsäurereaktion des Bindegewebes § 80).

§ 136. Muskeln und Sehnen. Man fixiere eine junge (10—20 Tage alte) weiße Maus mit Sublimatkochsalzlösung (§ 14, 9) und behandle sie entsprechend (§ 14, 10) weiter, schneide dann aus der Brustwand ein Stück heraus, das etwa drei Rippenknorpel mit den dazwischen verlaufenden Interkostalmuskeln enthält, bette in Zelloidinparaffin (§ 17) ein. Die 5 μ dicken Schnitte werden aufgeklebt und nach § 99, b gefärbt (s. Fig. 137).

---

1) Färbt man länger, so werden die Erythrozyten ziegelrot, die Balken dunkelrot, wodurch die leichte Unterscheidbarkeit verloren geht.

Andere, zum Teil sehr komplizierte Methoden siehe in den Büchern über Mikroskopische Technik.

§ 137. Zu Präparaten über Knochenentwicklung sind menschliche Embryonen aus dem 4.—6. Monat und tierische Embryonen, Schaf, Schwein oder Rind von 10—14 cm Länge (von der Schnauzenspitze bis zur Schwanzwurzel gemessen) geeignet. Letztere sind leicht aus Schlachthäusern zu beschaffen. Man bestelle sich die ganzen Uteri („Tragsäcke"). Man lege von menschlichen Embryonen einzelne Stücke, von Tieren die ganzen Embryonen (2—3 Stück in 1 Liter) in Zenkersche Flüssigkeit auf 48 Stunden. Dann lege man dieselben ebenso lange in (womöglich fließendes) Wasser und härte sie in 200—400 ccm allmählich verstärktem Alkohol (§ 15). Nachdem die Embryonen 1 Woche oder länger in 90%igem Alkohol gelegen haben, schneide man den Kopf, die Extremitäten dicht am Rumpfe ab und entkalke sie (§ 16). Stücke der Wirbelsäule, Rippen, geben ebenfalls instruktive Bilder. Nach 2—5 Tagen, während welcher man die Entkalkungsflüssigkeit etwa 3mal gewechselt hat, werden die Extremitäten herausgenommen (der Kopf wird noch nicht ganz entkalkt sein und muß noch einige Tage in der Salpetersäure liegen bleiben) und nach § 16 weiter behandelt.

Zu Präparaten über die ersten Vorgänge der Knochenentwicklung (Fig. 140 bis 144) mache man von der Beugeseite zur Streckseite gerichtete (sagittale) Längsschnitte durch die in Zelloidin eingebetteten Phalangen und die (bei den genannten Tieren sehr langen) Metakarpen; gute Schnitte müssen die Achse der Extremitäten treffen, Randschnitte geben unklare Bilder.

Für vorgeschrittene Stadien mache man vorzugsweise Querschnitte durch Humerus und Femur. Schnitte durch die Diaphyse liefern mehr perichondralen, Schnitte durch die Epiphysen mehr endochondralen Knochen.

Die schönsten Osteoblasten erhält man an Unterkieferquerschnitten, die auch zu Präparaten über Zahnentwicklung zu verwerten sind (Fig. 139).

§ 138. Für noch spätere Stadien (Epiphysenfuge) sind Skelettstücke neugeborener Tiere zu verwenden, deren Phalangen zum Teil noch ziemlich frühe Vorgänge erkennen lassen. Die Karpalknochen zeigen noch die ersten Anfänge. Die Entkalkung nimmt hier etwas mehr Zeit (bis 8 Tage) in Anspruch.

Für Bindegewebsknochen mache man Flachschnitte durch Scheitel- und Stirnbein der Embryonen.

Sämtliche Schnitte werden vom Sublimat befreit durch Jodalkohol (§ 14, 10), auf 2—10 Minuten in ca. 4 ccm Hansensches Hämatoxylin (§ 19) eingelegt, auf 10 Minuten in ca. 10 ccm destilliertes Wasser übertragen, dann 1 Minute lang in ca. 4 ccm Eosin (§ 33) gefärbt, auf 2 Minuten in ca. 5 ccm destilliertes Wasser gebracht und in Xylolbalsam (§ 40, 3) konserviert.

Ist die Färbung gelungen, so sind Knorpel (besonders die verkalkten Partien) blau, Knochen rot. Zuweilen färbt sich der Knorpel nicht lebhaft blau, alsdann lege man die Schnitte anstatt in die gewöhnliche Hämatoxylinlösung in 5 ccm destilliertes Wasser + 5 Tropfen der filtrierten Hämatoxylinlösung. Nach 6—14 Stunden wird der Knorpel blau sein. Die Eosinfärbung des Knochens ist oft nicht gleichmäßig, die jüngsten, unverkalkten Knochenpartien, z. B. die Ränder der Knochenbälkchen, sind in bald hellerem, bald dunklerem Tone gefärbt.

§ 139. Knochenschliffe. Die zu Schliffen zu verwendenden Knochen dürfen nicht vor der Mazeration getrocknet sein, sondern müssen frisch auf mehrere Monate in Wasser, das mehrmals gewechselt wird, eingelegt werden. Dann werden sie getrocknet, die Knochen müssen dann rein weiß sein; zeigen sich dagegen noch gelbliche, durchsichtige Stellen — die Zeichen unvollkommener Entfettung —, so müssen die zu schleifenden Stückchen in Xylol im Warmen entfettet werden. Vgl. auch Schaffer, „Methodik der histolog. Unters. d. Knochengewebes". Zeitschr. f. wissensch. Mikroskopie, Bd. X. Ein Stück wird zwischen zwei Korkstücke oder zwischen Tuch in einen Schraubstock geklemmt und mit einer Laubsäge ein 1—2 mm dickes Blatt der Quere bzw. der Länge nach abgeschnitten. Das Blatt wird mit Siegellack auf die Unterfläche eines Korkstöpsels fest angeklebt (der Siegellack muß das Blatt rings umgeben), das Ganze einen Moment in Wasser getaucht und dann zuerst mit einer flachen, groben und nachher mit einer feinen Feile ganz eben gefeilt; dabei muß die Feile öfter in Wasser getaucht werden, um die ihr anhängenden Teile abzuspülen und um die Erwärmung des Siegellackes durch die Reibung zu verhindern. Dann löst man durch Erwärmen des Siegellackes das Knochenblatt ab und klebt es mit der anderen, geebneten Seite auf den Stöpsel. Jetzt wird das Blatt mit der Feile so lang bearbeitet, bis es so dünn geworden ist, daß der Siegellack durchscheint. Alsdann bringt man das Ganze in 90%igen Alkohol, wo sich binnen weniger Minuten

das Knochenblatt leicht ablösen läßt. Nun nimmt man einen groben Schleifstein, befeuchtet ihn mit Wasser, stellt durch Reiben mit einem zweiten Schleifstein etwas Schmirgel her, legt das Knochenblatt hinein und schleift es auf beiden Seiten in kreisförmiger Bewegung, indem man einen glatten (keine Risse tragenden) Korkstöpsel einfach auf das Knochenblatt aufsetzt; ein Ankleben des Blattes ist nicht nötig. Hat der Schliff die nötige Dünne erreicht — man überzeuge sich davon, indem man ihn zwischen Filtrierpapier abtrocknet und dann bei schwacher Vergrößerung betrachtet, der Schliff muß durchsichtig sein —, so glättet man ihn auf einem feinen Schleifsteine (die Manier ist dieselbe wie das Schleifen auf dem groben Steine) auf beiden Seiten, trocknet ihn dann mit Filtrierpapier ab und poliert ihn. Zu letzterem Zwecke nagele man ein Stückchen Rehleder (Waschleder) glatt auf ein Brett, bestreiche das Leder mit Kreide und reibe den mit etwas Speichel an die Fingerspitze geklebten Schliff auf und ab. Der bisher matte Schliff wird dadurch eine glänzende Oberfläche erhalten. Zuletzt entferne man die anhaftende Kreide durch Streichen auf reinem Waschleder. Der fertige Schliff wird trocken unter ein Deckglas gebracht, welches man mit Kitt (§ 40, 2) umrahmt.

Betrachten zuerst mit schwachen, dann mit starken Vergrößerungen. Ist der Schliff zu dick, so ist oft die Betrachtung mit starken Vergrößerungen unmöglich, da das Objektiv nicht nahe genug auf das Präparat gebracht werden kann. Die Knochenhöhlen und Knochenbälkchen sind mit Luft erfüllt, welche bei der üblichen Beleuchtung der Objekte von unten her schwarz erscheint (Fig. 79, S. 73).

§ 140. Für Haverssche Kanälchen und Knochenlamellen mache man Längs- und Querschnitte durch Knochen, welche man, nach vorhergegangener vierwöchiger Fixierung mit Müllerscher Flüssigkeit und Härtung mit Alkohol (§ 15), in 3%iger Salpetersäure entkalkt (§ 16) und dann wieder gehärtet hat. Man wähle dazu einen Metakarpalknochen eines völlig erwachsenen Individuums; kompakte Stücke größerer Knochen (z. B. des Femur) erfordern zu lange Zeit (mehrere Wochen) zur Entkalkung. Das Periost lasse man am Knochen sitzen. Für Längsschnitte der Haversschen Kanäle müssen sehr dicke (0,5 mm und mehr) Schnitte angefertigt werden; Konservieren in Xylolbalsam (nach § 40, 3) und Betrachten bei schiefer Beleuchtung (§ 45) liefert instruktive Bilder (Fig. 146). Für Querschnitte und Lamellensysteme braucht man ebenfalls keine sehr dünnen Schnitte; die Lamellen sieht man am besten, wenn man den Schnitt in einigen Tropfen destillierten Wassers betrachtet und den Spiegel so dreht, daß das Objekt nur halb beleuchtet ist; dann sieht man auch die von den Knochenkanälchen herrührenden, feinen Streifen, die senkrecht zu den Lamellen verlaufen. Man konserviere in verdünntem Glyzerin, das indessen die Lamellensysteme teilweise undeutlich macht. Nicht jede Stelle des Knochens zeigt sämtliche Lamellensysteme; so fehlen häufig die äußeren und auch die inneren Grundlamellen; macht man Schnitte nahe den Epiphysen, so sieht man, wie sich die kompakte Substanz in die Bälkchen der Substantia spongiosa fortsetzt. Die Knochenhöhlen und Knochenkanälchen sind an feuchten Präparaten viel weniger deutlich als an trockenen Schliffen, weil die Konservierungsflüssigkeit die in ihnen enthaltene Luft herausgedrängt hat. Vgl. Fig. 79 und 80 (S. 73) miteinander. Für feinere Schnitte bette man in Zelloidin ein.

§ 141. Zu Schnitten des Gelenkknorpels wähle man Metakarpalköpfchen oder Phalangen erwachsener Individuen, die nach der § 137 angegebenen Methode behandelt werden. Man bette in Zelloidin ein, färbe die Schnitte mit Hämatoxylin-Eosin (Fig. 150). Die im hyalinen Knorpel oft vorhandenen, parallelen Streifen rühren vom Messer her. Die Körnchen des verkalkten Knorpels sind durch die Entkalkung verschwunden.

§ 142. Gelenkkapsel vom Kniegelenk oder anderen größeren Gelenken konserviere man in Müllerformol, bette in Zelloidin ein, färbe die Schnitte mit Hansenschem Hämatoxylin (§ 19) und Eosin (§ 33).

§ 143. Aus dem Kniegelenk eines Neugeborenen, dem die Blutgefäße injiziert sind, schneide man mit einem Rasiermesser einen Flachschnitt vom Knorpel, der den Rand der Synovialhaut mit enthält. Auflegen in Xylolbalsam (Fig. 152).

Nervensystem.

Die Fixation der nervösen Zentralorgane richtet sich danach, welche Elemente in den Präparaten besonders hervorgehoben werden sollen. Unter Hinweis auf die Darstellung der speziellen Technik des Nervensystems (s. besonders Spielmeyer, Technik der Untersuchung des zentralen Nervensystems, Berlin, Springer) kommen hier nur die wichtigsten Methoden zur Besprechung. Man färbt entweder

im Schnitte die Markmäntel der Nervenfasern, sämtliche Zellen oder zum Studium der Zellenform einzelne Zellen mit ihren Fortsätzen. Je nach dem beabsichtigten Färbeverfahren fixiert man in Formalin, Müllerscher Flüssigkeit, Alkohol 96% oder in der Golgi-Mischung. Es empfiehlt sich, von demselben zur Untersuchung gelangenden Gehirn benachbarte Teile in den verschiedenen Mitteln zu fixieren. Will man größere Stücke eines ganzen menschlichen Gehirns konservieren, so muß man genügend große Einschnitte machen, damit die Konservierungsflüssigkeit genügend in die Tiefe wirkt.

§ 145. Darstellung der Markscheiden. a) Methode nach Weigert. Etwa 2 cm lange Stücke des frischen Zentralnervensystems aus: 1. der unteren Halsgegend, 2. der mittleren Brustgegend, 3. der Lendengegend, 4. des Hirnstamms, 5. des Kleinhirns, 6. der Großhirnrinde lege man in 200—500 ccm Müllerscher Flüssigkeit ein (auf Watte). Nach 4—6 Wochen, während welcher Zeit die Flüssigkeit mehrmals gewechselt werden muß, kommen die Stücke direkt, ohne vorher ausgewässert zu werden, in ca. 150 ccm 70%igen und am nächsten Tage in ebensoviel 90%igen Alkohol. Das Glas ist im Dunkeln zu halten (§ 15), der Alkohol während der ersten 8 Tage mehrmals zu wechseln. Dann können die Stücke in Zelloidin (§ 17) eingebettet und geschnitten werden. Die (20—50 μ dicken) Schnitte kommen in eine Schale mit ca. 20 ccm 70%igen Alkohol, aus diesem möglichst bald in 20 ccm filtrierte Kupferlösung (§ 8, 38) + 20 ccm destilliertes Wasser und nach ca. 8—12 Stunden direkt in ca. 30 ccm Weigertsches Hämatoxylin. Zu besserer Färbung setze man zu 150 ccm dieses Hämatoxylins 51 ccm gesättigte, wässerige Lösung von Lithium carbonicum. Nach 12—40 Stunden wird die (unbrauchbar gewordene) Farbe abgegossen und durch zur Hälfte mit destilliertem Wasser verdünnte Blutlaugensalz-Boraxlösung (§ 8, 39) ersetzt, die so oft gewechselt werden muß, als sie Farbe annimmt. Nach 20 bis 60 Minuten (je nach Intensität der Färbung und Dicke des Schnittes) ist die Differenzierung vollendet (graue Substanz gelbbraun, weiße tiefblau; oft sind auch die farbigen Blutzellen dunkel gefärbt), die Schnitte kommen auf 12—24 Stunden in mehrfach zu wechselndes Brunnenwasser und werden dann in Xylolbalsam nach § 40, 3 konserviert. Gelingt die Färbung nicht, so hilft oft Einlegen der ungefärbten Schnitte in Müllersche Flüssigkeit (24—40 Stunden), dann ½ Minute in Aqua destill. abspülen, dann kupfern usw.

b) Schneller führt die Methode von Spielmeyer zum Ziel. Fixation mindestens 3 Tage in Formalin (§ 14, 2), 1 Stunde wässern, 25—35 μ dicke Gefrierschnitte (§ 17, Ba); diese kommen für 6 Stunden in eine 2,5%ige Lösung von Eisenalaun (§ 31). Nach kurzem Abspülen in Wasser kommen die Schnitte für 10 Minuten in 70%igen Alkohol, dann 12 Stunden lang in eine alte Hämatoxylinlösung (man nimmt von einer 10%igen alkoholischen Hämatoxylinlösung 5 Teile auf 100 Teile Aqua dest. und läßt diese Lösung mehrere Wochen stehen; je öfter die Lösung benutzt wird, um so besser färbt sie, weshalb sie nach dem Färben jedesmal in die Flasche zurückfiltriert wird). Nach Abspülen in Wasser werden die schwarzen Schnitte in der Eisenalaunlösung differenziert, bis nur noch die Markscheiden schwarz sind. Nun gründlich wässern, hochführen durch Alkohol in Xylol und Xylolbalsam (§ 40, 3).

§ 146. Zur Darstellung sämtlicher Zellen fixiert und färbt man a) nach Nissl (s. § 108). Man kann auch die nach § 145a in Müllerscher Flüssigkeit fixierten Stücke verwenden und verfährt dann b) folgendermaßen: Nach 4 Wochen werden die Stücke direkt aus der Müllerschen Flüssigkeit in etwa 50 ccm karminsaures Natron (1%ige wässerige Lösung) auf 3 Tage übertragen. Während dieser Zeit muß das Glas mit den Stücken öfter geschüttelt werden. Die so gefärbten Stücke kommen in (womöglich fließendes) Wasser 24 Stunden, dann in ca. 150 ccm 70%igen Alkohol 5 Stunden, dann in ebensoviel 96%igen Alkohol, dann Zelloidineinbettung (s. § 17).

Die Schnitte werden in Xylolbalsam (s. § 40, 3) konserviert (Fig. 158). Bei dieser Methode werden auch Achsenzylinder und gliöse Bestandteile neben Nervenzellen gefärbt.

§ 147. Darstellung einzelner Zellen nach Golgi. a) Man präpariere bei neugeborenen Ratten oder Mäusen das Rückenmark mitsamt der noch knorpligen Wirbelsäule heraus und behandle sie nach der § 26 angegebenen Methode. Der Aufenthalt der Stückchen in der Golgischen Mischung (beziehungsweise Kalibichromat-Formol) beträgt

2—3 Tage, wenn man Neurogliazellen,
3—5 Tage, wenn man Nervenzellen,
5—7 Tage, wenn man Nervenfasern (Kollateralen)

erhalten will. Läßt man die Mischung zu kurz einwirken, so erscheinen die Schnitte

in ihren zentralen Teilen undurchsichtig und durchsetzt mit zahlreichen Niederschlägen; läßt man die Mischung zu lang wirken, so erfolgt keine genügende Schwärzung der Elemente. Da die Stückchen nach dem Herausnehmen aus der Silberlösung sofort weiter verarbeitet werden müssen, bringe man immer nur je ein Stückchen in den absoluten Alkohol. Die Zelloidinschnitte (§ 17) werden durch Rückenmark und Wirbelsäule geführt.

Noch bessere Resultate liefert das Rückenmark von 3—7 Tage alten Hühnerembryonen, Einbetten in Zelloidin (§ 17). Auch das Rückenmark junger Katzen sowie dasjenige menschlicher Feten von 20—40 cm Länge gibt sehr brauchbare Bilder.

b) Für Großhirnrinde sind am besten geeignet 8—30 Tage alte Mäuse (Einwirkungsdauer der Golgimischung 2—3 Tage) oder 1—15 Tage alte Kaninchen und junge, bis zu 6 Wochen alte Katzen (Einwirkungsdauer der Golgimischung 5 Tage). Gehirnstückchen Erwachsener müssen 8—15 Tage in der Golgimischung verweilen

c) Kleinhirnrinde. Man nimmt am besten das aus dem Schädel genommene Kleinhirn neugeborener Meerschweinchen und junger bis 6 Wochen alter Katzen. Die Färbung der Kleinhirnelemente erfolgt schwieriger als diejenige des Großhirns und des Rückenmarks. Mißerfolge sind hier häufiger. Die Schnitte sind hauptsächlich senkrecht zur Längsrichtung der Windungen zu führen.

§ 148. Färbung der Plastosomen durch Behandlung nach § 51.

§ 149. a) Ein ca. 1 cm langes Stück des Plexus chorioideus wird in einem Tropfen Kochsalzlösung ausgebreitet, mit einem Deckglase bedeckt. Man sieht die gewundenen roten Blutgefäße und das Epithel des Plexus. Der Anfänger verwechsle nicht die dunklen Haufen von Fett- oder Pigmentkörnchen mit den hellen Kernen der Epithelzellen.

b) Sehr hübsche Dauerpräparate erhält man folgendermaßen: Man breite ein Stückchen Plexus sorgfältig in Kochsalzlösung aus; sind gute Stellen bei schwacher Vergrößerung sichtbar, dann lasse man die Kochsalzlösung abfließen und bringe ein paar Tropfen Zenkersche Flüssigkeit (§ 14, 8) darauf; dann wird ein Deckglas aufgelegt, an dessen Rand man noch etwas Zenkersche Flüssigkeit zusetzt. Nach 30 Minuten verdränge man diese Flüssigkeit durch destilliertes Wasser (§ 41), nach weiteren 30 Minuten das Wasser durch 50%igen Alkohol, dem man ein paar Tropfen Jodtinktur zugesetzt hat. Nach 15 Minuten nehme man das Deckglas ab und übertrage das nunmehr fixierte Präparat in eine Uhrschale mit neuem 50%igem, weingelbem Jodalkohol, dem Jodtinktur zugesetzt wird, falls der Alkohol rasch abblaßt. Nach 15—30 Minuten wird das Objekt in reinen 70%igen Alkohol übertragen und nach ca. 12 Stunden mit Hämatoxylin und Eosin (§ 33) gefärbt und in Xylolbalsam (§ 40, 3) eingeschlossen.

c) Schnittpräparate fertige man aus mit Formolalkohol (§ 14, 3) fixierten, in Zelloidin (§ 17) oder Paraffin eingebetteten Stücken des Plexus eines menschlichen Gehirnes an. Färbung mit Hansens Hämatoxylin (§ 19) und Eosin (§ 33).

§ 150. Querschnitte der Nervenfaserbündel. Ein Stück eines Nerven, z. B. des N. ischiadicus, womöglich vom Menschen, der ein gut entwickeltes Endoneurium besitzt, wird in Müllerscher Flüssigkeit 4 Wochen fixiert (s. weiter § 14, 6). Ist die Härtung vollendet, so bette man in Zelloidin ein. Der Schnitt wird nach van Gieson gefärbt (§ 36) und nach § 40, 3 in Xylolbalsam eingeschlossen.

Ist der Schnitt gelungen, so sieht man den meist etwas zackig geschrumpften Achsenzylinder, ähnlich einem gelb-roten Kern, umgeben von dem gelblichen Marke, das einerseits wieder von einer dunkelroten Hülle (Neurilemm und Fibrillenscheide) umfaßt wird. Die Querschnitte der Nervenfasern hat man „Sonnenbildchenfigur“ genannt (Fig. 173), die einem Präparate entstammt, das mit Karmin und Pikro-Indigkarmin gefärbt war.

§ 151. Spinalganglien sind schwer erreichbar; man schneide deshalb das lateral von der Spitze der Felsenbeinpyramide gelegene Ganglion Gasseri aus und fixiere es 24 Stunden in ca. 100 ccm Zenkerscher Flüssigkeit (§ 14, 8). Möglichst feine Quer- und Längsschnitte (Paraffin § 17) färbe man in Hämatoxylin und in Eosin (§ 33) oder nach § 38 und konserviere sie in Xylolbalsam. Zuweilen kontrahiert sich das Zytoplasma der Ganglienzellen und erhält dadurch eine sternförmige Gestalt, die den Ungeübten leicht zu einer Verwechslung mit einer multipolaren Ganglienzelle veranlassen könnte.

Die T-förmige Teilung sieht man an Rückenmarkspräparaten, die nach § 147 behandelt sind. Bei den jungen Embryonen sind die Spinalganglienzellen noch bipolar; unipolare Zellen findet man am besten bei ca. 17 Tage alten Hühnerembryonen. Übergänge bei —14 Tage alten Hühnerembryonen und bei Kaninchenembryonen von 5—12 cm Länge. Besonders zu empfehlen ist die Färbung mit Methylenblau (§ 25).

§ 152. O. Schultzes Natronlauge-Silbermethode, ausgearbeitet von Frd. Gros und Phil. Stöhr jun. Gefrierschnitte von Formol-Material werden zunächst gründlich in Aqua dest. gewässert. Dann kommen die Schnitte für 24 Stunden in eine verdünnte Natronlauge, deren Konzentration zwischen 0,5 und 10 ccm $^1/_1$ n NaOH auf 50 ccm Aqua dest. schwanken soll, je nach dem bearbeiteten Material. Hierauf folgt 1 Stunde gründliches Auswaschen in Aqua dest. und Übertragen der Schnitte in eine Silberlösung (0,25—10%ige $AgNO_3$-Lösung, je nach Objekt) für 16—24 Stunden. Reduktion in der Hydrochinon-Formollösung (Stammlösung: 2,5 g Hydrochinon + 100 ccm Aqua dest. + 5 ccm käufliches Formol. Man verwendet 5- und 20fache Verdünnungen dieser 3 Monate lang haltbaren Lösung). Auch die Anwendung der Hydrochinon-Formollösung wechselt nach den Objekten. Nachdem das erwünschte Ergebnis erzielt ist, wäscht man gründlich in Aqua dest. aus und führt die Präparate über 96%igen Alkohol, Karbolxylol in Xylol und Canadabalsam unter Deckglas. (Genaueres s. b. Ph. Stöhr jun., Anat. Anz., Bd. 54, 529—537, 1921.)

§ 153. Sympathische Ganglien. Das große Gangl. cervicale supremum n. sympath. wird fixiert und gehärtet wie § 151. Schon bei schwacher Vergrößerung erkennt man als Charakteristikum die vielen Schräg- und Querschnitte markloser Nervenfaserbündel; die Ganglienzellen sind zwar deutlich zu sehen, ihre Fortsätze treten aber nur sehr ungenügend zutage; an vielen Ganglienzellen sucht man in den Schnitten vergeblich nach Fortsätzen. Letztere werden sehr schön nach Methode § 152 dargestellt.

§ 154. Einfache Tastzellen, intraepitheliale Nervenfasern, Langerhanssche Zellen, Tastkörperchen. Man schneide von der Volarseite eines frisch amputierten Fingers (einer Zehe) mit scharfem Rasiermesser mehrere kleine ca. 5 mm lange und breite, höchstens 1 mm dicke Stückchen der Epidermis und der obersten Schichten des Korium ab (etwa anhaftendes Fett der unteren Koriumschichten muß sorgfältig entfernt werden) und lege sie in die vorher zubereitete Goldameisensäure (s. weiter § 28). Die gehärteten Stückchen werden in Leber eingeklemmt und geschnitten (oder nach Zelloidineinbettung § 17). Konservieren in Xylolbalsam (§ 40, 3). Die Epidermis ist rotviolett in verschiedenen Nuancen, die Kerne sind nur stellenweise deutlich, oft gar nicht wahrzunehmen; das Korium ist weiß, die Kapillaren, die Ausführungsgänge der Knäueldrüsen und die Nerven sind dunkelviolett bis schwarz. Für die einfachen Tastzellen sind möglichst feine Schnitte anzufertigen. Man findet sie oft in der Nähe der Knäueldrüsenausführungsgänge (Fig. 181). Man hüte sich vor Verwechslungen mit geschrumpften Epithelzellenkernen.

Die intraepithelialen Nervenfasern erscheinen als feine Fäden; ihr Zusammenhang mit den im Korium verlaufenden Nervenfasern ist nur schwer zu finden (Fig. 180). Ausläufer von Langerhansschen Zellen können an feinen Schnitten zur Verwechslung mit intraepithelialen Nervenfasern führen (Fig. 181).

Langerhanssche Zellen und Tastkörperchen sind leicht zu sehen; an dicken Schnitten sind die Tastkörperchen tiefschwarz, an dünnen Schnitten rotviolett.

Für die feineren Verhältnisse seien die Methoden der Methylenblaufärbung (§ 25) und der Nervenfibrillenfärbung (§ 27) empfohlen. Besonders die Silberfärbung von Bielschowsky wird heute viel zur Darstellung der peripherischen Nervenendigungen herangezogen.

Für Sehnenspindeln sind die vorderen Hälften der geraden Augenmuskeln des Rindes sehr geeignet, die mit Methylenblau (§ 25) gefärbt und nach § 40, 3 in Xylolbalsam konserviert werden.

§ 155. Die Lamellenkörperchen entnimmt man am besten dem Mesenterium einer frisch getöteten Katze. Sie sind dort, mit unbewaffnetem Auge meist leicht als milchglasartig durchscheinende, ovale Flecke zu erkennen, die zwischen den Fettsträngen des Mesenteriums liegen. Ihre Anzahl wechselt sehr, zuweilen sind sie nur spärlich vorhanden und von so geringer Größe, daß ihr Auffinden schon genaues Zusehen erfordert. Dieser Fall lag bei der Anfertigung des in Fig. 183 abgebildeten Präparates vor; das Körperchen ist sehr klein. Man schneide mit der Schere das das Körperchen enthaltende Stückchen Mesenterium heraus, breite es in einem Tropfen Kochsalzlösung auf dem Objektträger (schwarze Unterlage!) aus und suche es mit Nadeln von den anhaftenden Fetträubchen zu befreien. Man hüte sich, dabei das Körperchen selbst anzustechen. Bei schwacher Vergrößerung (ohne Deckglas) überzeuge man sich, ob das Körperchen hinreichend isoliert ist und bedecke es dann nochmals mit einem Tropfen Kochsalzlösung und einem Deckglase. Druck muß sorgfältig vermieden werden (Fig. 183).

Bei starken Vergrößerungen sieht man deutlich die Kerne der zwischen den Kapseln gelegenen Zellen. Will man konservieren, so lasse man 1—2 Tropfen der 1%igen Osmiumsäure unter dem Deckglase zufließen (§ 41) und ersetze die Säure, nachdem das Nervenmark schwarz, der Innenkolben braun geworden ist, durch sehr verdünntes Glyzerin. Auch die § 25 angegebene Methylenblaufärbung ist (nur Geübten) zu empfehlen.

§ 156. Motorische Nervenendigungen, Endverästelungen. Man schneide 3—4 cm lange, 2—3 Interkostalräume umfassende Stücke der Thoraxwand eines Kaninchens aus und vergolde sie nach der § 28 angegebenen Weise. Nachdem die dunkelvioletten Stückchen 3—6 Tage in 70%igem Alkohol gelegen haben, breite man ca. 5 mm breite Bündel der Muskelfasern in einem Tropfen verdünnten Glyzerins aus, dem man einen ganz kleinen Tropfen Ameisensäure zugesetzt hat. Ein auf das Deckglas ausgeübter leichter Druck ist oft von Vorteil. Zum Aufsuchen der Endverästelungen verfolge man die schon bei schwacher Vergrößerung kenntlichen tiefschwarzen Nervenfasern (Fig. 188). Zusatz eines weiteren Tropfens Ameisen- oder Essigsäure macht das Bild oft deutlicher.

Auch die Methode § 29 gibt, richtig angewandt, ausgezeichnete Bilder (Fig. 189).

§ 157. Kerne der motorischen Platte. Man lege die vorderen Hälften der Augenmuskeln eines frisch getöteten Kaninchens in 97 ccm destilliertes Wasser + 3 ccm Essigsäure. Nach 6 Stunden übertrage man die Muskeln in destilliertes Wasser, schneide ein flaches Stückchen mit der Schere ab und breite es auf dem Objektträger aus. Schon mit unbewaffnetem Auge sieht man die Verästelungen der weiß aussehenden Nerven deutlich; bei schwachen Vergrößerungen (50mal) erblickt man die Anastomosen der Nervenbündel, sowie die durch ihre quergestellten Kerne (der glatten Muskelfasern) leicht kenntlichen Blutgefäße. Das Auffinden der Endplatten ist wegen der großen Anzahl der scharf konturierten Kerne, welche dem intermuskulären Bindegewebe usw. angehören, nicht leicht. Verfolgt man eine Nervenfaser, so sieht man bald, daß deren doppelt konturierte Markscheide plötzlich aufhört und sich in eine Gruppe von Kernen verliert. Das sind die Kerne der motorischen Platte, deren übrige Details nicht deutlich sichtbar sind. Die Querstreifung der Muskelfasern, die sehr blaß sind, ist oft sehr wenig deutlich.

Innersekretorische Organe.

§ 158. Allgemeine Vorschriften zur Herstellung von Organpräparaten. In vielen Fällen handelt es sich darum, übersichtliche Bilder von der Zusammensetzung eines Organes zu erhalten. Hierzu müssen Fixationsmittel verwandt werden, die auch größere Stücke gut durchfixieren: Zenkersche Flüssigkeit, Müller-Formol (§ 14, 7). In diesen Fällen empfiehlt es sich, die Blöcke in Paraffin oder Zelloidin einzubetten (§ 17); nur zur raschen Orientierung genügen Freihandschnitte mit dem Rasiermesser.

Gute, schneller zu erreichende Ergebnisse gibt auch die Fixation mit Formalin (§ 14, 2) mit nachfolgender Anfertigung von Gefrierschnitten (§ 17, B, a).

Die Schnittrichtung ist besonders wichtig bei Organen, deren Bau schichtenweise verschieden ist (Hohlorgane, Nebenniere usw.); hier wählt man am besten genaue Quer- oder Längsschnitte.

Als Färbemethoden geben die beste allgemeine Übersicht: Hansens Hämatoxylin und Eosin (§ 19, § 33), Hansens Hämatoxylin, van Giesons Gemisch (§ 36), Hämatoxylin, Eosin, Phosphormolybdänsäure, Wasserblau (§ 38) und die Azanmethode (§ 37).

Die drei zuletzt genannten Methoden heben das Bindegewebe gut hervor. Zur Färbung der elastischen Fasern verwende man die Weigertsche Elastikafärbung (§ 24).

Die Schnittdicke betrage durchschnittlich 10 μ.

Auf Spezialmethoden ist in den einzelnen Nummern verwiesen.

§ 159. Schilddrüse. Man fixiert in Zenker (§ 14, 8) und verfährt nach § 158. Dicke Schnitte betrachte man in Glyzerin, woselbst die mit Kolloid gefüllten Lymphgefäße oft deutlich hervortreten. Fig. 190 ist mit Azan (§ 37) gefärbt.

§ 160. Das obere Epithelkörperchen findet sich an der Eintrittsstelle der Art. thyreoid. inf. in die Schilddrüse, an der hinteren Kante des Seitenhornes, an dessen unterem Pol (oder tiefer unten) das untere Körperchen liegt. Manchmal fehlt eines. Die Epithelkörperchen sind am leichtesten an frischen Präparaten zu finden, sind von minderer Transparenz als die Lymphknötchen, von festerer Konsistenz als Fettläppchen. Sicheren Entscheid gibt die mikroskopische Untersuchung. Fixation: Formol-Alkohol (§ 14, 3), Einbettung in Paraffin, Färbung nach § 38.

§ 161. Thymus. Man fixiere den Thymus von Feten, neugeborenen und älteren Kindern in Kalibichromat-Essigsäure (§ 14, 4); weiter nach § 158 (Fig. 193 ist nur mit Hämatoxylin, Fig. 195 mit Azan [§ 37] gefärbt). Man verwechsle die Gefäßquerschnitte, deren Lumina beim Heben und Senken des Tubus sich verrücken (wenn sie nicht genau quergeschnitten sind), nicht mit den konzentrisch gestreiften Hassalschen Körpern.

§ 162. Hypophysis. Fixation: Formol-Alkohol; die Paraffinschnitte (7,5—10 μ) werden in Hämatoxylin und Eosin oder in Hämatoxylin und v. Giesons Pikrofuchsin (§ 36) gefärbt. Die azidophilen Zellen sind bei der zweiten Methode gelb, die basophilen dunkelgrau gefärbt.

§ 163. Epiphysis aus einem mittels Flemmingscher Lösung (§ 14, 1) durchspülten Kopf eines Hingerichteten, Zelloidinschnitt, Färbung mit Azan (§ 37) (Fig. 200 und 201).

§ 164. Hirnsand. Man zerzupfe die Zirbel in einem Tropfen Kochsalzlösung. Ist viel Hirnsand vorhanden, so kann man beim Zupfen schon das Knirschen der Körnchen hören und die größten auch mit unbewaffnetem Auge wahrnehmen. Betrachten mit schwacher Vergrößerung ohne Deckglas (Fig. 202); die Körnchen sind nicht immer rund, sondern oft länglich zackig. Dann streife man die größten Körnchen mit der Nadel zur Seite, bedecke einige kleine mit dem Deckglase und lasse 2—3 Tropfen Salzsäure zufließen (§ 41). Die scharfen Konturen der Körnchen verschwinden alsbald unter Entwicklung von Blasen.

§ 165. Nebenniere, Übersichtsbild. Man fixiere die ganze, möglichst frische Nebenniere in etwa 200 ccm Kalibichromat-Essigsäure usw. (§ 14, 4).

§ 166. Zum Studium des feineren Baues der Nebenniere werden Stücke (von 1—2 cm Seite) des möglichst frischen Organs in ca. 100 ccm Müllerscher oder Zenkerscher Flüssigkeit fixiert usw. (§ 14, 8). Die feinen Paraffinschnitte werden mit Hansenschem Hämatoxylin gefärbt usw. (§ 19, Fig. 204).

Sehr schöne Bilder geben auch Präparate, die nach Technik § 38 gefärbt sind (Fig. 205).

§ 167. Zur Darstellung der Nerven ist das Einlegen von Nebennierenstückchen in Golgi-Mischung (s. § 8, 16) auf 6—8 Tage, das Einlegen in 0,75% Silberlösung auf 2—3 Tage, eventuell öftere Wiederholung dieser Prozedur, zu empfehlen.

Verdauungsorgane.

§ 168. Isolierte Plattenzellen des Mundhöhlenepithels. Man kratze mit einem Skalpell von der Oberfläche der eigenen Zunge etwas Schleim ab und mische denselben auf dem Objektträger mit einem Tropfen Kochsalzlösung. Deckglas. Außer den isolierten blassen Plattenepithelzellen findet man noch weiße Blutzellen („Speichelkörperchen“) sowie (bei starkem Abkratzen) abgerissene Spitzen der Papillae filiformes, die nicht selten von einer feinkörnigen dunklen Masse (Mikrokokken) umgeben sind; Pilzfäden, Leptothrix buccalis, haften zuweilen in ganzen Büscheln auf den Mikrokokkenhaufen. Man kann unter dem Deckglase mit Pikrokarmin färben (§ 41) und dann verdünntes, angesäuertes Glyzerin zufließen lassen, wenn nicht zu viel Luftblasen die Konservierung des Präparates unmöglich machen.

§ 169. Darstellung der Drüsenlumina durch Golgis schwarze Reaktion. Kleine Stückchen der Zungenwurzel, des Magens, der Speicheldrüsen und der Leber werden in die Kalibichromat-Formol- und dann in Silberlösung gelegt. Näheres s. § 26. Oft gelingt die Färbung erst nach ein- oder zweimaliger Wiederholung der Prozedur. Nachfärben sehr zu empfehlen. In der Leber färben sich zuweilen die Gitterfasern.

§ 170. Gl. parotis, submaxillaris und sublingualis. Für Übersichtsbilder — auch zum Studium vieler Einzelheiten — werden Stückchen von 0,5—1,0 cm Seitenlänge in Zenkerscher Flüssigkeit fixiert (§ 14, 8). Einbettung in Paraffin oder Zelloidin; wegen des Zellreichtums sollen die Schnitte nicht dicker als 10 μ sein. Bei Färbung mit Hämatoxylin und Eosin (§ 33) kommen die Unterschiede zwischen serösen (rotviolett) und mukösen Teilen (ungefärbt oder blau) schön zum Ausdruck; auch die Sekretrohre sind an ihrer stark roten Zytoplasmafärbung oft sehr leicht zu unterscheiden. Diese Schnitte färbe man zum Hervorheben des Bindegewebsgerüstes nach § 36. Auch die Färbung mit Eisenhämatoxylin (§ 31) ist besonders zu empfehlen.

Will man Schleimdrüsengranula darstellen, so fixiere man in Formolalkohol (§ 14, 3) und vermeide bei der Nachbehandlung wässerige Flüssigkeiten, da durch solche die Schleimgranula quellen und sich auflösen.

§ 171. Zahnschliffe. Die womöglich frisch ausgezogenen Zähne werden, wenn sie zu Querschliffen verarbeitet werden sollen, in ca. 2 mm dicke Querscheiben zersägt, oder, wenn Längsschliffe hergestellt werden sollen, im ganzen auf Kork und Siegellack geklebt und behandelt wie § 139. Längsschliffe sind mehr zu empfehlen, da sie an einem Präparate alle Teile zeigen (Fig. 222, 233, 234). Die fibrilläre Struktur des Zahnbeines ist nur an jugendlichen Zähnen gut zu sehen.

Will man Zähne Erwachsener entkalken, so verfahre man wie in § 140. Der nur 3—5% organische Substanz enthaltende, im übrigen aus Erdsalzen bestehende Schmelz löst sich bei dieser Methode vollkommen auf, so daß nur Zahnbein und Zement übrig bleiben. Entkalkte Zähne bette man in Zelloidin (§ 17) ein und färbe die Schnitte mit Hämatoxylin und Eosin (§ 33).

§ 172. Zu Präparaten über Zahnentwicklung wähle man für die ersten Stadien Schweins- oder Schafembryonen, die am leichtesten aus Schlachthäusern zu beziehen sind. Für das erste Stadium (Fig. 224) sollen die Schweinsembryonen eine Größe von ca. 6 cm haben, für das zweite Stadium ist eine Größe von 10—11 cm zu empfehlen. Für spätere Stadien (Fig. 228) sind die Unterkiefer neugeborener Hunde oder Katzen sehr geeignet. Fehlen für jüngere Stadien Schweinsembryonen, so versuche man, sich Embryonen der Laboratoriumstiere (Maus, Kaninchen, Ratte) zu verschaffen. Man fixiert die ganzen Embryonen in Kalibichromatessigsäure (§ 14, 4), in Zenker (§ 14, 8) oder Müller-Formol (§ 14, 7) und entkalkt ältere Stadien, nachdem sie 6—8 Tage in 90%igem Alkohol gelegen haben, nach § 16. Die jüngeren Stadien bettet man in Paraffin, die Unterkiefer neugeborener Hunde oder Katzen besser in Zelloidin ein. Von den jüngeren Embryonen fertigt man am besten sogenannte Serienschnitte an, d. h. legt alle Schnitte in ihrer Reihenfolge auf den Objektträger und numeriert die Objektträger. Solche „Serien“ bieten für die verschiedensten Studien ein wichtiges Objekt. Man färbt mit Hämatoxylin (§ 19) und Eosin (§ 33). Die Figg. 224—229 stammen von Objekten, die mit Boraxkarmin (§ 21) durchgefärbt waren. Zusatz von Pikrinsäure hat den Schmelz gelb gefärbt.

§ 173. Odontoblasten. Man lege die aus den Kiefern neugeborener Kinder herausgenommenen Zähne in 60 ccm Müllersche Flüssigkeit. Nach 6 Tagen kann man mit einer Pinzette leicht die Pulpa in toto herausziehen; nun schneide man mit der Schere ein linsengroßes Stückchen der Pulpaoberfläche ab und zerzupfe das ziemlich zähe Gewebe ein wenig in einem Tropfen Müllerscher Flüssigkeit. Deckglas, leichter Druck, starke Vergrößerung: man sieht an den Rändern der Stückchen die langen Fortsätze der Odontoblasten wie Haare herausstehen; dort liegen auch vereinzelt vollkommen isolierte Odontoblasten (Fig. 237). Will man konservieren, so lasse man erst destilliertes Wasser unter dem Deckglase durchfließen (2 Minuten), dann Pikrokarmin (§ 41); nach vollendeter Färbung setze man verdünntes, angesäuertes Glyzerin hinzu.

§ 174. Schmelzprismen erhält man, wenn man die Oberfläche des Seitenteiles der Zähne von § 173 in einem Tropfen Müllerscher Flüssigkeit zerzupft und mit starker Vergrößerung betrachtet. Man wird Gruppen von drei und mehr Schmelzprismen erhalten, die sich durch ihre dunklen Umrisse und eine meist wenig deutliche Querstreifung auszeichnen (Fig. 235). Konservieren in Glyzerin (§ 40, 2).

Die prismatische Gestalt der Schmelzprismen erkennt man, wenn man der Oberfläche solcher Zähne parallel gerichtete feine Schnitte oder Kronenquerschliffe von Backzähnen dicht unter dem Ansatz der Kauhöcker nach § 171 anfertigt (Fig. 236).

§ 175. Papillae filiformes, fungiformes, vallatae, Zungenbälge. Man schneide Stückchen (von 2 cm Seite) der menschlichen Zungenschleimhaut von der Oberfläche der Zunge heraus (etwas Muskulatur soll der Oberfläche des ausgeschnittenen Stückes noch anhaften), und zwar für Pap. fungiformes von der Zungenspitze, für Pap. filiform. von der Mitte des Zungenrückens, für Pap. vall. von der Zungenwurzel, endlich Zungenbälge, deren punktförmige Höhleneingänge mit unbewaffnetem Auge zu sehen sind, von der Zungenwurzel und behandle sie nach § 158. Für Pap. filiform. mache man dicke, sagittale Schnitte der Zunge, die man nicht färbt. Zu Fig. 241 und 242 waren die Zungenstücke in 50 ccm absolutem Alkohol fixiert und gehärtet worden. Kaninchenzungen können in toto in 200 ccm Müllerscher Flüssigkeit eingelegt werden. Die Weiterbehandlung ist dieselbe. Dicke Querschnitte durch die vordere Hälfte der ganzen Zunge geben guten Aufschluß über die Anordnung der Muskulatur, feine Schnitte der Zungenwurzel zeigen schöne Schleim- und Eiweißdrüsen.

§ 176. Tonsille. Die Tonsille des erwachsenen Menschen gibt oft nur wenig instruktive Bilder. Die Vorbereitung ist dieselbe wie für § 175.

Dagegen sind die Tonsillen des Kaninchens und der Katze zu empfehlen. Um dieselben aufzufinden, verfahre man folgendermaßen: Man präpariere die Vorderfläche des Halses frei, schneide Trachea und Ösophagus über dem Sternum mit einer starken Schere durch, fasse das durchschnittene Ende der Trachea mit der Pinzette, präpariere mit der Schere beide Röhren nach aufwärts heraus (dabei werden die Hörner des Zungenbeines durchschnitten) und dringe, immer sich dicht auf der Wirbelsäulenvorderfläche haltend, bis zum Schlundkopfe hinauf. Hier wird die Rachenwand durchgeschnitten; dann durchschneide man die Muskulatur dicht an den medialen Rändern der Unterkiefer bis vor zum Winkel, ebenso das Zungenbändchen. (Beim Kaninchen empfiehlt es sich, beide Mundwinkel einzuschneiden und das Zungenbändchen, sowie den M. geniogloss. mit in die Mundspitze eingeführter Schere zu lösen.) Nun ziehe man die Trachea usw. nach abwärts, dränge die Zunge zwischen den Unterkieferästen durch und schneide die letzten Verbindungen (Gaumensegel) dicht am Knochen ab. Die Zunge wird so hingelegt, daß ihre freie Unterfläche nach oben sieht; dann schneide man mit einer feinen Schere die hintere Rachenwand in der Medianlinie bis hinab zum Kehlkopfe durch und klappe die Wände auseinander; die Tonsillen erscheinen alsdann als ein paar ovale, ca. 5 mm lange Prominenzen der seitlichen Rachenwand. Fixieren und Weiterbehandeln nach § 158.

§ 177. Magendrüsen frisch. Man schneide aus dem Fundus ventriculi eines frisch getöteten Kaninchens ein Stückchen von ca. 2 cm Seite, entferne die nur lose anhaftende Muskelhaut von der Schleimhaut, fasse letztere mit einer Pinzette am linken Rande und schneide mit einer feinen Schere einen möglichst schmalen Streifen (0,5—1 mm breit) ab, der in einem Tropfen 0,9% iger Kochsalzlösung fein zerzupft wird. Es gelingt ohne große Mühe, Körper und Grund der Drüsen zu isolieren. Die Körper der Belegzellen (Fig. 419) treten deutlich hervor, die Hauptzellen sind nicht sichtbar; die Kerne kann man mit Pikrokarmin (§ 41) färben, das Präparat in verdünntem Glyzerin (§ 40, 2) konservieren. Die Isolation von Pylorusdrüsen ist nur durch sorgfältiges Zerzupfen möglich.

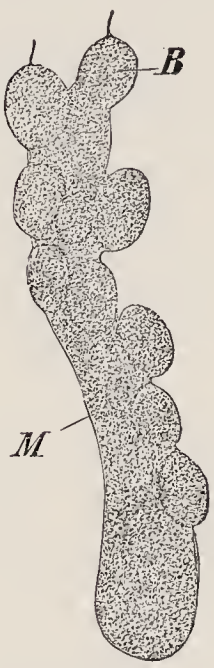

Fig. 419.

Untere Hälfte einer isolierten Fundusdrüse des Kaninchens. 240 mal vergrößert. *B* Belegzellen, *M* Membrana propria.

§ 178. Drüsen. Magen von Hund oder Katze, die womöglich 1—2 Tage gehungert haben, ist am meisten zu empfehlen. Kaninchenmagen ist wegen der sehr geringen Größe der Hauptzellen weniger geeignet. Man präpariere die der Muskelhaut nur lose aufsitzende Schleimhaut ab und lege Stückchen von ca. 1 cm Seite in ca. 10 ccm Alkohol absol.; nach einer halben Stunde wird der Alkohol durch neuen (ca. 20 ccm) ersetzt (§ 14, 1). Einbettung in Paraffin. Die Form der Drüsen läßt sich schon an mittelfeinen Schnitten erkennen; erschwerend ist nur der Umstand, daß die Drüsenschläuche sehr nahe beieinander stehen. Es begegnet dem Anfänger leicht, daß er die Drüsen gar nicht erkennt und die von hellem Epithel ausgekleideten Magengrübchen für Drüsen ansieht. Der Magen des Menschen, der indessen nur wenige Stunden nach dem Tode noch brauchbar ist, zeigt diesen Übelstand weniger. Zur Feststellung des feineren Baues der Drüsen sowie des Oberflächenepithels sind möglichst feine Schnitte nötig.

a) Für Fundusdrüsen, Haupt- und Belegzellen färbe man senkrechte oder noch besser Flächenschnitte der Schleimhaut mit Hansenschem Hämatoxylin (§ 19) 2—4 Minuten; die gut ausgewaschenen Schnitte werden in 5 ccm ½% iger Lösung von Kongorot (§ 8, 48) 3—6 Minuten gebracht, in destilliertem Wasser 2 Minuten ausgewaschen und dann nach § 40 in Xylolbalsam eingeschlossen. Zu dicke Schnitte zeigen alles rot gefärbt, die großen roten Belegzellen verdecken die kleinen Hauptzellen. Man untersuche besonders den Drüsengrund, wo die Belegzellen nicht so übermäßig reichlich sind. Man erkennt die Belegzellen dann schon bei schwachen Vergrößerungen als rote Flecken diskontinuierlich auf rosarotem Grunde. Bei starken Vergrößerungen sieht man auch die leicht blau gefärbten, kleineren Hauptzellen. Das sehr enge Lumen der Fundusdrüsen ist auf Querschnitten der Schläuche (Flächenschnitten der Schleimhaut) noch am besten zu sehen. Die Seitenkanälchen des Hauptlumens sind nur an glücklichen Schnitten wahrzunehmen (Fig. 248).

b) Für Pylorusdrüsen sind senkrechte und Flächenschnitte der Schleimhaut mit Hansenschem Hämatoxylin (§ 19) zu färben und in Xylolbalsam zu konservieren (§ 40, 3). Das Lumen der Pylorusdrüsen ist weiter (Fig. 250). Wegen der

starken Schlängelung der Drüsen enthalten feinere Schnitte nur wenige der ganzen Länge nach getroffene Drüsen, sondern meistens nur Stücke solcher.

Ausgezeichnete Resultate erreicht man durch Fixierung mit Alkohol-Formol (§ 14, 3). Schleimfärbung nach Delafield (§ 23) färbt auch das zuerst farblos bleibende Sekret der Epithelzellen der Magengrübchen.

§ 179. Dünndarm-Epithel und Zotten. Man nehme von der Mitte des Dünndarmes eines soeben getöteten Kaninchens ein ca. 1 cm langes Stückchen, schneide dasselbe der Länge nach auf und entferne durch vorsichtiges Übergießen mit 0,9% iger Kochsalzlösung etwa aufliegenden Darminhalt. Dann fasse man das Stückchen am linken Rande mit der Pinzette und trenne mit einer feinen Schere einen schmalen Streifen ab, den man in einem Tropfen Kochsalzlösung auf einen Objektträger bringt und auf schwarzer Unterlage ausbreitet. Mit unbewaffnetem Auge schon sieht man die Zotten über den Rand des Streifens herausragen. Das Präparat wird zunächst ohne Deckglas bei schwacher Vergrößerung betrachtet. Man erblickt die Zotten teils gestreckt, teils kontrahiert; letzterer Zustand ist an quer über die Zotten verlaufenden Falten zu erkennen. Einzelheiten sind zunächst nicht zu bemerken. Nun lege man ein Deckglas auf; die dadurch breitgequetschten Zotten werden heller, man erkennt deutlich das Zylinderepithel und dicht unter diesem die Blutgefäßschlingen. Enthält das Epithel Becherzellen, so erscheinen diese als hellglänzende rundliche Flecken.

Zur Untersuchung des Epithels kann man

a) das Stückchen etwas zerzupfen; dabei lösen sich einzelne und Gruppen von Zylinderzellen ab, welche mit starken Vergrößerungen zu betrachten sind. Nicht selten findet man einzelne Zylinderzellen kuglig aufgebläht; der Kutikularsaum ist manchmal in sehr deutliche Stäbchen zerfallen. Becherzellen sind, wenn vorhanden, durch ihren eigenartigen Glanz kenntlich; ihre Öffnung ist bei guter Einstellung scharfkonturiert wahrzunehmen. Zuweilen lösen sich die Epithelzellen schwer von ihrer Unterlage; in solchen Fällen stelle man nach einer Stunde eine zweite Untersuchung an, bis dahin ist das Epithel hinreichend mazeriert, um abgestreift werden zu können.

b) Zur Herstellung von Dauerpräparaten lege man ein ca. 1 qcm großes, der Länge nach geöffnetes Darmstückchen in 30 ccm Müllersche Flüssigkeit, nach 3 bis 5 Tagen nehme man das Stückchen heraus, streiche mit der Spitze eines Skalpells über die Oberfläche und zerteile ein wenig des Abgestrichenen in einem Tropfen verdünnten Glyzerins. Deckglas. Starke Vergrößerung.

§ 180. Zu Schnitten von Dünn- und Dickdarm fixiere man Darmstücke von kleineren Tieren unaufgeschnitten, von größeren Tieren und vom Menschen nach Aufspannen des längseröffneten Darmes mittels Igelstacheln auf eine Korkplatte (Schleimhautseite nach oben!) in reichlicher Flüssigkeit (Zenker, Kalibichromatessigsäure, Sublimat-Kochsalzlösung, Alkohol-Formol). Dicke, mit Hämatoxylin (§ 19) gefärbte und in Xylolbalsam (§ 40, 3) eingeschlossene Schnitte zeigen die Zottenform sehr gut. Für feinere Untersuchungen bette man in Paraffin, Zelloidin oder Zelloidin-Paraffin (§ 17) ein (s. auch § 158).

An Formol-Alkohol-Schnitten läßt sich die Muzikarmin(schleim-)färbung (s. Lehrb. d. Mikrotechn., S. 429, Anm.) ausführen; auch Färbung mit Delafieldschem Hämatoxylin (§ 23) hebt die schleimigen Teile (Becherzellen) sehr schön hervor. Für feinere Details leistet die Eisenhämatoxylinfärbung sehr Gutes.

§ 181. Duodenal-Drüsen. Man öffne Magen und Duodenum einer Katze der Länge nach, entferne den Inhalt durch sanftes Bewegen in Kochsalzlösung (§ 8, 2) und befestige den Pylorusteil und die obere Hälfte des Duodenum, also im ganzen ein 5—6 cm langes Stück, mit Igelstacheln auf einer Korkplatte, die man (Schleimhautseite nach unten) nach § 158 weiterbehandelt.

§ 182. Blutgefäße des Magens und des Darmes. Von der Aorta descend. aus injizierte, in 50—200 ccm Müllerscher Flüssigkeit fixierte und in allmählich verstärktem Alkohol gehärtete (§ 15) Magen- und Darmstücke werden teils in dicke (bis 1 mm) Schnitte zerlegt und ungefärbt in Xylolbalsam konserviert (Fig. 262), teils aber auch zu Flächenpräparaten verwendet, die bei wechselnder Tubuseinstellung und schwacher Vergrößerung sehr instruktiv sind. Zu dem Zwecke kann man Dickdarmstücke von 1 qcm Größe aus absolutem Alkohol zum starken Aufhellen in 5 ccm Terpentinöl (statt Karbolxylol) einlegen und in Xylolbalsam konservieren. Es ist auch leicht, die Muskularis von der Mukosa abzuziehen und die einzelnen Häute in Xylolbalsam zu konservieren.

§ 183. Der Aufbau des Pl. myentericus (Fig. 265) kommt besonders klar an Schnitten durch den Dünndarm zum Ausdruck, die in Zenkerscher Flüssigkeit (§ 14, 8) fixiert und mit Eosin-Methylblau (§ 38) gefärbt sind.

§ 184. Blutgefäße der Leber. a) Man lege ein Leberstück (von ca. 2 cm Seite) eines mit Chloroform getöteten Kaninchens schnell, ohne es viel ausbluten zu lassen, in 50 ccm absoluten Alkohol. Nach 2 Tagen sieht man schon auf der Oberfläche die natürliche Injektion durch braune, im Zentrum der Läppchen befindliche Flecke markiert. Der Oberfläche parallel geführte dicke Schnitte werden ungefärbt in Xylolbalsam eingeschlossen. Schwache Vergrößerung. Oft enthalten nur die oberflächlichen Schichten der Leber gefüllte Blutgefäße.

b) Von allen Injektionen gelingen diejenigen der Leber am leichtesten. Man injiziere (§ 39) Berlinerblau entweder von der Pfortader oder von der Vena cava inferior aus. In letzterem Falle empfiehlt es sich, das Tier über dem Zwerchfelle zu durchschneiden, das Herz auf dem Zwerchfelle sitzen zu lassen und vom rechten Vorhofe aus die Kanüle in die Cava inferior einzubinden. Die injizierte Leber wird zunächst in toto in ca. 200 ccm Müllersche Flüssigkeit eingelegt; nach ca. 6 Tagen werden Stücke von ca. 2 cm Seite von den bestinjizierten Stellen ausgeschnitten, abermals auf 2—3 Wochen in ca. 150 ccm Müllersche Flüssigkeit gebracht und endlich in ca. 100 ccm allmählich verstärktem Alkohol gehärtet (§ 15). Dicke Schnitte der Leber konserviere man ungefärbt in Xylolbalsam (Fig. 420).

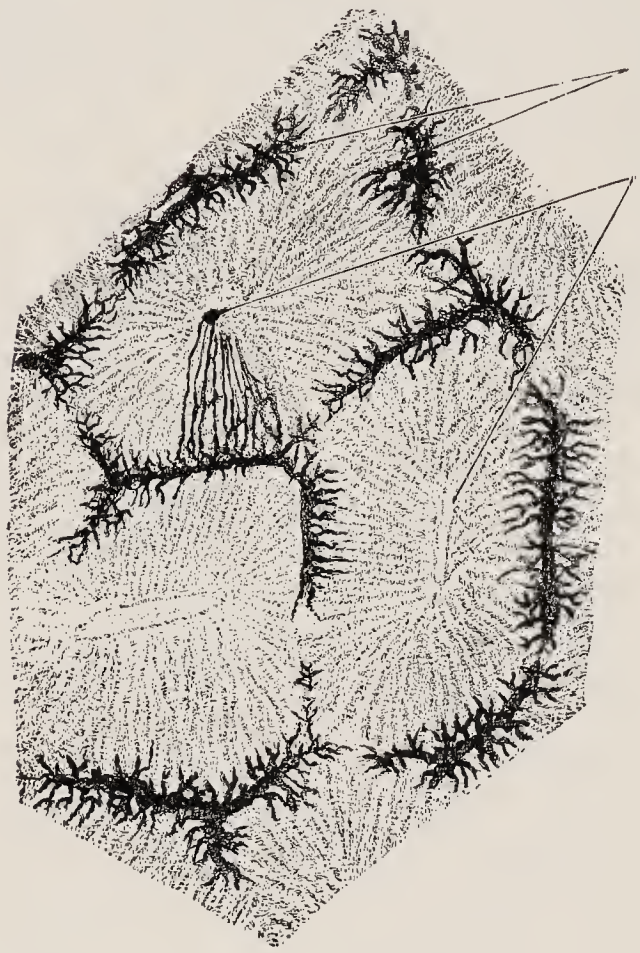

Fig. 420.

Stück eines Flächenschnittes einer Kaninchenleber. Injektion von der Pfortader aus. 40mal vergrößert. Man sieht drei Leberläppchen. Die Injektionsmasse hat nur die Pfortaderäste (Vv. interlobulares) gefüllt; im oberen Läppchen ist sie bis zur Ven. centr. vorgedrungen. Technik § 184b.

§ 185. Zum Studium des Baues der Gallenblase sowie der großen Gallengänge ist nur ganz frische Leber zu gebrauchen, da die alkalisch reagierende Galle bald nach dem Tode die Wandung der Gallenblase durchtränkt, gelb färbt und zu mikroskopischen Untersuchungen untauglich macht. Behandlung wie § 158.

§186. Leberläppchen. Kleine Stücke (von ca. 2 cm Seite) einer Schweinsleber fixiere man in 30 bis 50 ccm absolutem Alkohol (§ 14, 1). Die Einteilung in meist sechseckige Läppchen, die mit unbewaffnetem Auge schon gut an der Leberoberfläche zu sehen war, tritt schon nach einer Minute scharf an den Schnittflächen hervor; auch der Durchschnitt der Venae centrales wird sichtbar. Nach ca. 3 Tagen angefertigte, mit Hansenschem Hämatoxylin gefärbte (§ 19) Schnitte zeigen zwar die Einteilung in Läppchen auch bei schwacher Vergrößerung gut, die Leberzellen aber, sowie die Gallengänge sind zum Studium weniger zu empfehlen.

§ 187. Leberzellen. Man fixiere kleine Stückchen der Leber nach Altmann (§ 51) und färbe entweder nach Altmann oder Altmann-Kull. Sehr dünne Schnitte!

§ 188. Von der menschlichen Leber fixiert man möglichst frische Stücke entweder in Alkohol absol. (Glykogen-Nachweis, s. d. spez. Methodik in den Werken über Mikr. Technik) oder nach § 158. Die Läppchen sind wegen des geringer entwickelten interlobulären Bindegewebes nicht so deutlich abgegrenzt. Makroskopische Betrachtung ermöglicht viel eher die Unterscheidung der Läppchen als die Untersuchung mit dem Mikroskop. Zur Orientierung möge der Anfänger berücksichtigen, daß die einzelnen Gefäßdurchschnitte Lebervenen, mehrere beisammen dagegen Verästelungen der Pfortader, der Arterie und der Gallengänge, also stets interlobulären Gebilden entsprechen. Genau quer durchschnittene Venae centrales sind auch durch die radiär zu ihnen gestellten Leberzellen kenntlich (Fig. 275).

§ 189. Bauchfellepithel. Man verfahre wie § 121, nehme aber statt des Mesenteriums, das übrigens auch brauchbare Bilder liefert, das Omentum majus. Die Stücke können in Hansenschem Hämatoxylin (§ 19) gefärbt und in Xylolbalsam (§ 40, 3) konserviert werden (Fig. 288).

§ 190. Milchflecken des Netzes. Am schönsten bei jungen Kaninchen, denen alle 5—7 Tage 10—15 ccm einer 1%igen Trypanblaulösung (§ 42) subkutan gegeben wurden; auch Ratten (Einzeldosis 2—3 ccm) geben schöne Netzbilder. Nach 6—8 Injektionen Tötung, Eröffnung der Bauchhöhle, Aufspannen des Netzes auf eine Korkplatte. Fixierung: 10%iges Formalin, Wässern, nachfärben mit Alaunkarmin, Xylolbalsam (§ 40, 3).

Atmungsorgane.

§ 191. Kehlkopf, Luftröhre. Man präpariere die Luftröhre (Mensch, Katze, Kaninchen) über dem Manubrium sterni frei, schneide sie und den Ösophagus quer durch und präpariere beide nach aufwärts los (§ 176). Die Zunge kann gleichfalls mit herausgenommen werden. Die Schilddrüse läßt man am Kehlkopf hängen. Behandlung nach § 158. Besonders instruktiv sind Schnitte quer durch die Stimmbänder, auf denen Schleimhaut, Drüsen, Muskeln, Gefäße, Nerven und Knorpel Stoff zu den verschiedensten Studien geben.

§ 192. Bronchialast. Aus dem gleichen Tiere nehme man die Lungen und schneide ein ca. 1 ccm großes Stück heraus, das ein längsverlaufendes Stück Bronchus enthält, entferne mit einer Schere den größten Teil des anhängenden Lungengewebes, Weiterbehandlung nach § 158. Die Methode ist auch zur Darstellung von Alveolen und Alveolengängen zu verwenden.

§ 193. Lungenepithel. Zur Darstellung desselben können nur ganz frisch getötete Tiere verwendet werden; zu empfehlen sind junge (nicht neugeborene) Katzen, die durch Kopfabschneiden getötet werden. Trachea und Lunge werden sorgfältig herausgenommen und mit einer vorher bereiteten verdünnten Lösung von Argent. nitric. (50 ccm der 1%igen Lösung zu 200 ccm destilliertem Wasser) vermittelst einer Glasspritze prall gefüllt. Die Trachea wird dann fest zugebunden und das Ganze auf 1—2 Stunden in den Rest der nicht zum Injizieren verwendeten Silberlösung eingelegt und ins Dunkle gestellt. Alsdann werden die Lungen mit destilliertem Wasser kurz abgespült und in 150 ccm allmählich verstärkten Alkohol übertragen, woselbst sie beliebig lange im Dunkeln aufbewahrt werden können. Die Reduktion kann eine Stunde oder beliebig später nach der Silberinjektion vorgenommen werden. Zu dem Zwecke werden die Lungen in Alkohol dem Sonnenlicht ausgesetzt, woselbst sie sich in wenigen Minuten tief bräunen. Dann bette man in Paraffin (§ 17) ein und schneide 30—40 μ dicke Schnitte, die man aufgeklebt oder unaufgeklebt entparaffiniert, aus Xylol durch Alkohol in Wasser bringt. Die Schnitte werden 10—60 Minuten lang in 5—10 ccm destilliertes Wasser, dem man ein linsengroßes Stückchen Kochsalz zugefügt hat, gelegt und ungefärbt oder nach Hämatoxylinfärbung (§ 19) in Xylolbalsam (§ 40, 3) konserviert. Es ist nicht gerade leicht, sich an solchen Durchschnitten zu orientieren; man beginne die Untersuchungen mit schwachen Vergrößerungen. Die kleinen Alveolen sind leicht kenntlich; die etwas größeren Lücken entsprechen Alveolengängen. Die Epithelzeichnung ist im ganzen zierlicher bei mittelstarken (80:1) Vergrößerungen und durchaus nicht an allen Stellen gleich gut ausgeprägt. Die kubischen Epithelzellen sind meist etwas dunkler braun gefärbt. Man suche sich eine gute Stelle aus und betrachte sie mit starker Vergrößerung (240:1), wobei man nicht zu vergessen hat, durch verschiedene Einstellung (Heben und Senken des Tubus) sich über das Relief des Präparates zu orientieren. Man sieht nämlich bei starker Vergrößerung entweder nur den Grund oder nur den Rand einer Alveole deutlich. Fig. 293 *B* ist bei wechselnder Einstellung gezeichnet. Die Poren sind nicht an jeder Alveole nachzuweisen.

§ 194. Elastische Fasern der Lunge, a) frisch, erhält man, wenn man mit einer Schere von einer frisch angefertigten Schnittfläche einer Lunge (die Lunge kann schon alt sein) ein ca. 1 qcm großes flaches Stückchen abschneidet, mit Nadeln auf dem trockenen Objektträger ausbreitet, mit dem Deckglase bedeckt und ein paar Tropfen zur Hälfte mit Wasser verdünnter Kalilauge zufließen läßt (§ 41). Die verdünnte Lauge zerstört die übrigen Teile, nur die elastischen Fasern bleiben erhalten, deren Dicke und Anordnung bei stärkerer Vergrößerung (240:1) leicht zu untersuchen ist.

b) Für Dauerpräparate fixiere man 1—2 ccm große Stückchen Lunge in Alkohol absol. (§ 14, 1) 48 Stunden, färbe dicke Schnitte mit Resorzin-Fuchsin (§ 24) und konserviere in Xylolbalsam (Fig. 294).

§ 195. Blutgefäße der Lungen. Man injiziere die Lunge von der Arteria pulmonalis aus mit Berlinerblau, fixiere sie dann in Müllerscher Flüssigkeit und härte sie in Alkohol. Man mache dicke, vorzugsweise parallel den Oberflächen der Lungen geführte Schnitte (Fig. 295).

Harnorgane.

§ 196. Harnkanälchen isoliert. Am besten eignen sich Nieren von Maus oder Kaninchen. Die Niere wird halbiert, a) die eine Hälfte zur frischen Untersuchung zurückgestellt, b) die andere in ca. 30 ccm reine Salzsäure (von 1,124 spez. Gewicht) eingelegt.

a) Erbsengroße Stückchen werden in einem Tropfen der 1%igen Kochsalzlösung zerzupft; man sieht bei schwacher Vergrößerung die roten Glomeruli, die gewundenen und geraden Harnkanälchen; die Tubuli contorti sind dunkel, körnig, die anderen Abteilungen heller. Bei starker Vergrößerung sieht man deutlich die Kerne der hellen Abschnitte der Harnkanälchen, die Zellgrenzen sind am besten in den Sammelrohren erkennbar. In den Hauptstücken sieht man nur die feine Strichelung der Basen der Epithelzellen; Zellgrenzen und Kerne dagegen sind nicht sichtbar.



Fig. 421.

Harnkanälchen eines 4 Wochen alten Kaninchens, isoliert. 30mal vergrößert. *a* Nierenkörperchen, *b* Hauptstück, *c* Henlesche Schleife, proximaler, *d* distaler Abschnitt, *f* Sammelrohre, *g* Ductus papillaris.

b) Nach ca. 2 Stunden (genauere Vorschriften lassen sich hier nicht angeben; oft muß der Aufenthalt in der Säure wie im Wasser erheblich [bis zu 20 Stunden und mehr] verlängert werden) wird die rot aussehende Nierenhälfte in eine Schale mit ca. 50 ccm destilliertem Wasser gebracht, woselbst sie rasch schmutziggrau wird mit schmieriger Oberfläche. Wasser wechseln! Nach wenigen Minuten kann man mit Nadeln kleine Stücke ablösen, die sich leicht in Wasser auf dem Objektträger in Kanälchen auflösen lassen. Will man Harnkanälchen in größerem Zusammenhange erhalten, so übertrage man ein ca. 2 ccm großes Nierenstückchen in ein Uhrschälchen, in welches man ein großes Deckglas und so viel destilliertes Wasser gebracht hat, daß dieses das Deckgläschen oben überspült. Nun sucht man mit Nadeln die Kanälchen zu isolieren. Ist die Isolation gelungen — man kann sich davon mit Lupe oder schwacher Vergrößerung überzeugen —, so saugt man vorsichtig mit einer Pipette oder nimmt Filtrierpapier das Wasser aus dem Uhrschälchen und zuletzt vom Deckgläschen, nimmt dieses heraus, reinigt dessen freie Fläche und setzt es mit den anhaftenden Harnkanälchen leise auf einen Objektträger, auf welchen man vorher einen Tropfen verdünnten Glyzerins gebracht hat. Man kann nachher mit Pikrokarmin unter dem Deckglase färben (§ 41) (Fig. 421).

§ 197. Rinden- und Marksubstanz. Nach § 158 fixierte Nieren betrachte man auf dicken und dünnen Schnitten, die Mark- und Rindensubstanz enthalten. Zweckmäßig sind Querschnitte in verschiedenen Höhen einer Papille zum Studium der Markkanälchen (Fig. 303). Die sehr zarten Bürstenbesätze (Fig. 300) sind nur bei sehr feinen Schnitten zu sehen. Sie sind oft abgefallen. Zu ihrer Darstellung bedarf es besonderer Methoden (vgl. Sauer, Arch. f. mikroskop. Anatomie, Bd. 46, S. 116). Ebenso zur Darstellung der Deckzellen (W. v. Möllendorff, Zeitschr. f. Zellf. u. mikr. Anat., Bd. 6, S. 441).

Markstrahlen und Henlesche Schleifen sind besonders schön an gefärbten, senkrechten Schnitten von Nieren junger Tiere zu sehen.

§ 198. Farbstoffspeicherung in der Niere. Die Niere einer nach § 62 behandelten weißen Maus isoliere man nach § 196, der Farbstoff bleibt so lange in den Zellen enthalten, daß man sehr schöne Bilder von seiner typischen Anordnung erhält.

§ 199. Nierengefäße. Man kann eine Niere isoliert injizieren (§ 39) und 4 Wochen in ca. 300 ccm Müllerscher Flüssigkeit fixieren (§ 14, 6). Makroskopisch sind die Flächenansichten der Venae stellatae zu beobachten. Einbettung in Paraffin.

Ungefärbte, dicke Längs- und Querschnitte sind mit Lupe (§ 45) und schwachen Vergrößerungen zu studieren (Fig. 306).

§ 200. Nerven der Niere. Kleine Stückchen sind nach Golgis Methode (§ 26) (3—6 Tage Aufenthalt in der osmiobichromischen Mischung) zu behandeln. Resultat Fig. 307.

§ 201. Epithelzellen des Nierenbeckens, des Ureters und der Blase. Von jedem dieser Teile ist ein ca. 1 qcm großes Stückchen (Ureter aufschneiden) in ca. 30 ccm Ranvierschen Alkohol einzulegen. Isolation und Färbung mit Pikrokarmin (§ 41). Konservieren in verdünntem, angesäuertem Glyzerin (§ 40, 2).

§ 202. Weibliche Harnröhre. Man schneide ein ca. 2 cm langes Stück der weiblichen Harnröhre zusammen mit der anhängenden vorderen Vaginalwand aus und behandle es wie § 158.

§ 203. Männliche Harnröhre. 1—2 cm lange Stücke der Pars prostatica, Pars membranacea, Pars cavernosa und der Fossa navicularis behandeln wie § 158. Man verwechsle Querschnitte der Lacunae urethrales (Morgagni) (d. s. blinde Ausbuchtungen der Harnröhrenschleimhaut) nicht mit Drüsendurchschnitten.

Geschlechtsorgane.

§ 204. Zu Übersichtspräparaten des Hodens schneide man den Hoden und Nebenhoden neugeborener Knaben quer durch und behandle die beiden Stücke nach § 158.

§ 205. Für den feineren Bau der Hodenkanälchen fixiere man Stückchen (von ca. 2 cm Seite) des frisch aus dem Schlachthause bezogenen Stierhodens in ca. 200 ccm Zenkerscher Flüssigkeit (§ 14, 8). Einbetten und Färben nach § 158.

§ 206. Noch bessere Präparate erhält man, wenn man den ganzen Hoden einer Maus oder kleine Stücke größerer Hoden in 10 ccm Chrom-Osmium-Essigsäure fixiert (§ 14, 12) und in Saffranin färbt usw. (§ 20) (Fig. 315).

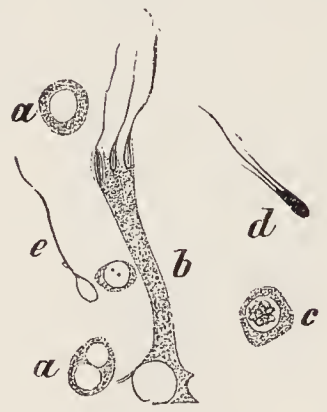

Fig. 422.

Isolierte Elemente des Stierhodens, *a*, *b* Spermatozyten, *c* „Spermatoblast", *d* unfertiges, *e* fertiges Spermium. 240mal vergrößert.

§ 207. Zur Isolation der Hodenelemente lege man ca. 1 ccm große Stückchen des frischen Stierhodens in ca. 20 ccm Ranviers Alkohol (§ 13) und zerzupfe nach ca. 5—6 Stunden in einem Tropfen desselben Alkohols den Inhalt der Kanälchen. Färben mit Pikrokarmin unter dem Deckglase (§ 41) und konservieren in verdünntem Glyzerin. Man versäume nicht, mehrere Präparate von verschiedenen Stellen anzufertigen. Man erhält dann nicht selten Sertolische Zellen, die mit den Spermatiden oder mit den aus ihnen hervorgegangenen Spermien zusammenhängen (Fig. 422 *b*), Bildungen, die früher als „Spermatoblasten" beschrieben worden sind.

§ 208. Elemente des Samens. Man bringe einen Tropfen von der aus der Schnittfläche eines frischen Nebenhodens hervortretenden milchweißen Flüssigkeit auf einen reinen Objektträger, setze einen Tropfen Kochsalzlösung zu, lege ein Deckglas auf und betrachte mit starken Vergrößerungen. Oft sind die Spermien regungslos, ein leichtes Erwärmen des Objektträgers über einer Spiritusflamme ruft dann schnell die Bewegungen hervor. Nach einiger Zeit lasse man einen Tropfen destilliertes Wasser unter das Deckglas fließen (§ 41). Die Bewegung der Spermien wird alsbald aufhören; die Köpfe der meisten Spermien repäsentieren sich dann von der Fläche, der Schwanz krümmt sich ösenförmig (Fig. 316, 3). Nicht vollkommen reife Spermien tragen noch Zytoplasmareste.

§ 209. Die Haltbarkeit der Spermien gestattet auch Untersuchungen zu forensischen Zwecken. Es handle sich z. B. um die Frage, ob die an einem leinenen Hemd befindlichen Flecken von Samen herrühren. Man schneide von den verdächtigen steifen Flecken Stückchen von 2—10 mm Seite aus, weiche sie in einem Uhrschälchen mit destilliertem warmen Wasser 5—10 Minuten lang auf und zerzupfe einige Fasern des Stückchens auf dem Deckglase. Bei starken Vergrößerungen (500 : 1) untersuche man hauptsächlich die Ränder der einzelnen Leinenfasern, an denen die Samenfäden ankleben. Nicht selten brechen die Köpfe ab; sie sind durch ihren eigentümlichen Glanz, ihre Gestalt und ihre (beim Menschen geringe) Größe kenntlich.

§ 210. Eierstöcke kleiner Tiere behandle man im ganzen, solche größerer Tiere und die des Menschen, mit einigen quer zur Längsachse gerichteten Einschnitten versehen, nach § 158. Zu Übersichtsbildern (Fig. 323) müssen dicke Schnitte angefertigt werden, weil sonst der Inhalt großer Follikel leicht ausfällt. Nicht jeder Schnitt trifft größere Follikel; man muß oft viele Schnitte machen, bis man eine günstige Stelle trifft. Menschliche Eierstöcke haben eine sehr dicke Tunica albuginea (Fig. 423). Durchschnitte liefern hier viel weniger dankbare Präparate.

§ 211. Übersichtspräparate des menschlichen Uterus. Man fixiere Stücke von 2 cm Seite in ca. 100 ccm Müllerformol (usw. § 158). Die (zweihörnigen) Uteri vieler Tiere zeigen die oft stark gewundenen Drüsenschläuche schöner, die Anordnung der Muskelschichten ist eine andere, regelmäßigere als beim Menschen. Zu Präparaten der menschlichen Uterusschleimhaut, die womöglich lebensfrisch von Operationen her eingelegt werden soll, schneide man Stücke von 1 cm Seite aus, die wie § 158 behandelt werden. Man erhält wegen der starken Schlängelungen der Drüsen immer nur Bruchstücke der Drüsenschläuche auf den Schnitten (Fig. 331). Die Flimmerhaare sind an fixierten Präparaten nur selten zu sehen.

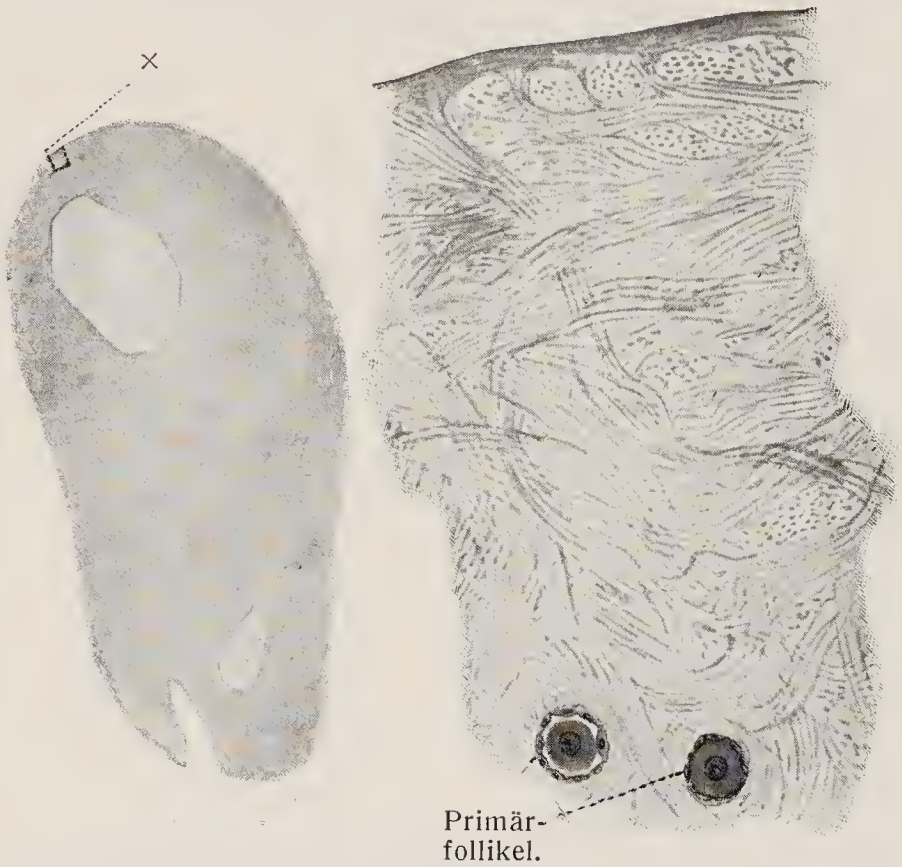

A Fig. 423. *B*

A Durchschnitt des Ovariums eines 17jährigen Mädchens. 3mal vergrößert. × Das in *B* gezeichnete Stück, *B* Tunica albuginea. Die Zellkerne sind hier nicht sichtbar. 120mal vergrößert. Technik § 210.

§ 212. Plazenta fixiere man in toto in Zenkers Flüssigkeit; nach ca. 12 Stunden schneide man mit scharfem Messer Stücke von 1 bis 2 cm Seite heraus, die in frische Zenkerlösung eingelegt und nach weiteren 12 Stunden nach § 158 weiterbehandelt werden.

Haut.

§ 213. Schichten der Haut, Knäueldrüsen. Man schneide von der möglichst frischen Haut der Fingerbeere oder des Handtellers oder der Fußsohle Stückchen (von 1 bis 2 cm Seite) mitsamt einer dünnen Schicht des darunter liegenden Fettes aus und lege sie in ca. 30 ccm absoluten Alkohol. Will man das Einrollen vermeiden, so stecke man die Stückchen auf kleine Korktafeln, die Epidermisseite gegen die Korkfläche gekehrt, und lege das Ganze in absoluten Alkohol. Am nächsten Tage nehme man die Stückchen von den Korkplatten und lege sie auf 3—4 Wochen in 50 ccm 90%igen Alkohol, Zelloidineinbettung (§ 17). Man mache feinere und dickere Schnitte, die am besten die Leistchen genau quer treffen. Letztere sind unerläßlich, wenn man die Ausführungsgänge der Knäueldrüsen in ihrer ganzen Länge erhalten will (Fig. 342). Färben mit Hämatoxylin-Eosin (§ 33) oder mit Resorzin-Fuchsin (§ 24) zur Darstellung der elastischen Fasern.

Zur Sichtbarmachung des Stratum granulosum ist Durchfärben mit Boraxkarmin (2—3 Tage) (§ 21) zu empfehlen; die Körnchen dieses Stratum sind dann intensiv rot gefärbt (Fig. 344). Für Epithelfaserung s. Unna: Eine neue Darstellung der Epithelfasern usw. Monatsschr. f. prakt. Dermatologie 1903.

§ 214. Hübsche Präparate der Unterfläche der Epidermis erhält man durch Fixieren von Epidermisfetzen des Fußrückens, die sich an injizierten Präpariersaalleichen häufig ablösen lassen, in 30 ccm absolutem Alkohol und 2 Minuten langem Färben in Hansenschem Hämatoxylin usw. (§ 19) (Fig. 343).

§ 215. Für Nagelpräparate behandle man das letzte Fingerglied von 8—12jährigen Kindern, bei Erwachsenen dasjenige des kleinen Fingers (womöglich von Frauen), nach § 158. Entkalken! Die Substanz des Nagels zeigt oft verschieden gefärbte Schichten. An Nägeln von älteren Leichen löst sich oft die Keimschicht von den Leistchen.

§ 216. Nagelelemente erhält man, wenn man ein 1—2 mm breites Stückchen des abgeschnittenen Nagels in einem Reagenzgläschen mit ca. 5 ccm konzentrierter Kalilauge über der Flamme bis zu einmaligem Aufwallen erhitzt. Man übertrage dann den Nagel mit einem Tropfen der Lauge auf den Objektträger und schabe etwas von der weich gewordenen Oberfläche desselben ab. Deckglas! Bei starker Vergrößerung findet man Zellen, wie sie Fig. 346 zeigt. Zum Vergleich untersuche man die verhornten Zellen des Stratum corneum, welche man durch leichtes Abschaben der Fingerbeere mit einem steil aufgesetzten Skalpell erhält. Man betrachte die polygonalen Schüppchen in einem Tropfen destillierten Wassers mit starker Vergrößerung.

§ 217. Haare lege man in einem Tropfen Kochsalzlösung auf einen Objektträger und betrachte sie mit schwachen und starken Vergrößerungen. Am besten sind weiße Haare und Barthaare. Die Haarkutikula des Menschen ist sehr fein und läßt die dachziegelartige Zeichnung oft nur sehr unvollkommen erkennen; meist sind nur feingewellte Linien sichtbar. Viele tierische Haare zeigen dagegen die Kutikula sehr schön, z. B. Schafwolle.

§ 218. Zu Studien über Haar und Haarbalg behandle man Stückchen (von 2—3 cm Seite) der möglichst frischen Kopfhaut nach § 158. Längsschnitte des ganzen in der Haut steckenden Haarteiles sind sehr schwer anzufertigen. Man orientiere sich zuerst makroskopisch über die Richtung der Haare. Leichter ist es, Querschnitte zu erzielen; man muß nur darauf achten, genau senkrecht zur Längsrichtung der Haare, nicht parallel der Oberfläche der Haut zu schneiden. Man erhält dann auf einem Schnitte Durchschnitte in verschiedenen Höhen der Haare und Haarbälge. Besonders schön sind die Stellen, an denen die Haarbälge nahe über dem Bulbus durchschnitten sind (Fig. 354).

§ 219. Für Haarentwicklung schneide man Stücke (von ca. 2 cm Seite) der Stirnhaut (nicht der behaarten Kopfhaut) eines 5—6 Monate alten menschlichen Fetus aus, spanne sie auf (§ 213), behandle sie nach § 158. Durchfärben der Stücke mit Boraxkarmin (S. 30) ist zu empfehlen. Man suche möglichst genau in der Richtung der Haarbälge zu schneiden, was viel leichter gelingt als bei der Kopfhaut Erwachsener. Die Schnitte zeigen alle Entwicklungsstadien.

§ 220. Für Haarwechsel liefern Längsschnitte des Nasenrückens 7½-monatiger Feten herrliche Bilder. Behandlung wie § 219. Auch senkrechte Durchschnitte der Kopfhaut Neugeborener liefern oft gute Bilder.

§ 221. Talgdrüsen. Man behandle Nasenflügel neugeborener Kinder nach § 158. Längs des Nasenrückens geführte Schnitte treffen öfters Talgdrüse und Haarbalg zugleich, nur müssen die Schnitte genau senkrecht geführt sein. Nasenflügel Erwachsener geben wegen der sehr großen, mit weiten Ausführungsgängen versehenen Talgdrüsen keine schönen mikroskopischen Bilder. Kleine Talgdrüsen mit Haarbälgen sieht man mit unbewaffnetem Auge beim Abziehen mazerierter Epidermis von älteren Leichen.

§ 222. Blutgefäße der Haut. Man injiziere von der Art. ulnaris (bzw. A. tibial. postic.) aus mit Berlinerblau eine ganze Hand (bzw. einen Fuß) eines Kindes, fixiere sie in 1—2 l Müllerscher Flüssigkeit (§ 14, 6), schneide nach einigen Tagen Stücke (von 2—3 cm Seite) des Handtellers (bzw. der Sohle) aus, welche man 2—4 Wochen in ca. 100—200 ccm Müllerscher Flüssigkeit fixiert (usw. § 14, 6). Einbetten in Zelloidin, Paraffin oder Freihandschnitte. Es müssen mindestens 30—40 μ dicke Schnitte angefertigt werden, die man in Alaun- oder Lithionkarmin nachfärbt. Die Papillen sind an solchen Schnitten oft nur an den Kapillarschlingen kenntlich. Dem Ungeübten scheint es, als ob die Schlingen sich bis in die Keimschicht hinein erstreckten.

§ 223. Zu Übersichtspräparaten der Milchdrüse fixiere und härte man die Brustwarze und einen Teil (von 3—4 cm Seite) der Drüse in 60—100 ccm absolutem Alkohol. Womöglich nehme man Drüsen von Individuen, die vor nicht zu langer Zeit geboren haben, ferner jungfräuliche Drüsen usw. Weiterbehandeln nach § 158.

§ 224. Für den feineren Bau der Milchdrüse lege man lebenswarme Stückchen der Milchdrüse (von 3—5 mm Seite) eines trächtigen oder säugenden Tieres in 5 ccm der Chromosmium-Essigsäure (§ 14, 12). Die sehr feinen Schnitte färbe man mit Saffranin (usw. § 20). Die Bilder sind wegen der kleinen Drüsenzellen (beim Kaninchen) oft schwer verständlich.

§ 225. Elemente der Milch. Man bringe einen Tropfen Kochsalzlösung auf einen reinen Objektträger, fange mit einem auf die Brustwarze einer Stillenden

aufgelegten Deckglase einen Tropfen herausgedrückter Milch auf und setze das Deckglas auf die Kochsalzlösung. Starke Vergrößerung (Fig. 373 *A*).

§ 226. Elemente des Kolostrum. Man verfahre wie bei § 225 an der Brust einer Schwangeren, vor der Geburt. Man vermeide auf das Deckglas zu drücken. Die Kerne der Kolostrumkörperchen sind selten ohne weiteres deutlich zu sehen; auf Zusatz eines Tropfens Pikrokarmin (§ 41) erscheinen sie als einfache runde, mattrote Flecke.

Auge.

§ 227. Der frische Augapfel wird vorsichtig aus der Augenhöhle geschnitten, wobei der N. opticus in möglichster Länge zu erhalten ist; dann wird mit der Schere die anhängende Muskulatur und das Fett entfernt und am Äquator mit einem scharfen Rasiermesser ein alle Augenhäute durchdringender, ca. 1 cm langer Einschnitt gemacht. Nun lege man den Bulbus in ca. 150 ccm Kali-bichromat-Essigsäure (§ 14, 4) ein; nach 15—20 Stunden wird der Bulbus von dem bereits gemachten Einschnitte aus mit einer Schere vollkommen in eine vordere und hintere Hälfte getrennt und die Flüssigkeit gewechselt. Nach weiteren 12—20 Stunden wasche man aus und härte die Stücke in ca. 100 ccm allmählich verstärktem Alkohol (§ 15).

§ 228. Für den feinen Bau der Retina fixiere man ganz frische Bulbi in toto in Zenkers Flüssigkeit (§ 14, 8). Nach vollendeter Härtung schneide man mit scharfem Rasiermesser Stückchen heraus, welche man am besten aus dem Augenhintergrunde nimmt, weil daselbst die Optikusfaserschicht am dicksten ist. Die Radiärfasern sieht man in ihrer ganzen Länge nur auf genau senkrechten Schnitten (weiter nach § 158).

§ 229. Auf gleiche Weise werden Meridionalschnitte durch die Makula und Fovea behandelt. Man löse die an jener Stelle der Chorioidea fester anhaftende Retina nicht von der Chorioidea, sondern schneide Chorioidea und Retina zusammen.

Von Säugetieren besitzen nur Affen eine gelbe Makula und eine Fovea centralis. Dagegen kommt eine nicht gelb pigmentierte, ähnlich der Makula gebaute Stelle, die „Area centralis“, den meisten Säugetieren (Insektivoren und gewisse Nager ausgenommen) zu; Vögel und Reptilien haben stets eine einfache oder mehrfache Fovea, auch bei Knochenfischen ist eine Fovea gefunden worden.

§ 230. Retina nach Golgis Methode. Dazu eignen sich am besten dicke Netzhäute, man wähle deshalb Augen von großen Tieren. Das Auge wird in eine vordere und hintere Hälfte zerschnitten, der Glaskörper herausgenommen, von der Netzhaut ein Stück mit Schere und Pinzette vorsichtig von der Chorioidea abpräpariert. Dieses Stück rolle man schonend zu einem zylindrischen oder sphärischen Klümpchen zusammen und tauche es eine Sekunde lang in dünne Zelloidinlösung, lasse es einige Sekunden lang an der Luft, bis die Zelloidinlösung etwas erstarrt ist, und bringe dann das Stückchen in die Golgische Mischung (§ 26). (Dieses Einrollen hat den Zweck, die Bildung oberflächlicher Niederschläge zu verhindern.) Hier bleibt das Objekt 12—72 Stunden usw. (§ 26).

Die Schwärzung erfolgt zuerst nach 12stündigem Aufenthalt an Stäbchen und Zapfen, nach weiteren 12 Stunden an bipolaren Zellen und Amakrinen, später an den Zellen des Gangl. nerv. optic. und an den Nervenfasern, zuletzt an den Stützzellen.

Auch Kalibichromatformol (§ 14, 5) gibt hier gute Resultate; Zapfen und Stäbchen sowie Radiärfasern werden nach 2tägigem, nervöse Zellen nach 3—6tägigem Aufenthalt in reiner Kalibichromatlösung am besten. Noch bessere Resultate gibt die vitale Methylenblaufärbung (§ 25), nur erfordert hier die richtige Orientierung große Übung.

§ 231. Will man Elemente der Retina frisch untersuchen, so wähle man noch warme Augen soeben getöteter Tiere. Der Bulbus wird am Äquator halbiert, der Glaskörper aus der hinteren Augenhälfte sorgfältig herausgenommen; von der ganz durchsichtigen Retina werden kleine Stückchen von ca. 3 mm Seite ausgeschnitten und in einem Tropfen der Glaskörperflüssigkeit auf dem Objektträger leicht zerzupft. Dann bringe man zwei dünne Papierstreifen zu Seiten des Präparates (§ 41) und setze ein Deckglas auf. Isolierte Elemente wird man nur sehr vereinzelt finden, dagegen erhält man nicht selten recht hübsche Flächenbilder, an denen Stäbchen und Zapfen im optischen Querschnitte, erstere als kleinere, letztere als größere Kreise wahrzunehmen sind. Hat man gleichzeitig ein Stückchen Pigmentepithel auf den Objektträger gebracht, so treten die regelmäßig sechseckigen Zellen desselben schon bei schwacher Vergrößerung deutlich hervor. Die hellen Flecke in den Zellen sind

deren Kerne. Auch diese Zellen sind sehr vergänglich und verlieren bald ihre scharfen Konturen; Molekularbewegung der Pigmentkörnchen ist hier sehr häufig zu beobachten.

§ 232. Für Präparate der Chorioidea, des Corpus ciliare, der Iris, Sklera, Kornea behandle man passend aus nach § 228 oder § 229 fixierten Bulbi herausgeschnittene Stücke nach § 158. Zelloidineinbettung ist am besten.

§ 233. Linsenfasern. Der Bulbus wird hinter dem Äquator mit einer Schere aufgeschnitten. Glaskörper und Linse werden herausgenommen; dabei bleibt das die Ziliarfortsätze überziehende Pigment am Linsenrande hängen. Man löse nun die Linse vom Glaskörper und lege sie in 50 ccm Ranvierschen Alkohol (§ 8, 3 f.). Nach ca. 2 Stunden steche man mit Nadeln an der vorderen und hinteren Linsenfläche ein und ziehe die Kapsel an einer kleinen Stelle etwas ab; das gelingt leicht; bleiben an der Kapsel Linsenfasern hängen, so schadet das nicht. Beim Einstechen hat sich eine trübweiße Flüssigkeit aus der Linse entleert. Dann schüttele man den Alkohol und lasse die Linse weitere 10 oder mehr (bis 40) Stunden liegen. Man kann nach Ablauf dieser Zeit die Linse in dem Alkohol leicht in schalenförmige Stücke zerlegen, ein kleiner Streifen eines solchen Stückes wird in einem kleinen Tropfen destillierten Wassers auf dem Objektträger zerzupft (§ 13). Deckglas unter Vermeidung von Druck auflegen. Will man die Fasern konservieren, so färbe man mit Pikrokarmin (färbt meist in wenigen Minuten) und setze dann angesäuertes dünnes Glyzerin unter das Deckglas (§ 41) (Fig. 383 *A*).

§ 234. Linsenfasern im Querschnitte. Man lege eine Linse in eine Mischung von 25 ccm 0,1% iger Chromsäure und 25 ccm Aqua dest. Man muß auf den Boden des Gefäßes etwas Watte legen, sonst klebt die Linse an und platzt. Das Ankleben läßt sich auch verhindern durch öfteres Schütteln des Gefäßes. Nach 24—48 Stunden spalte man mit Nadeln die Linse in schalenförmige Stücke, übertrage dieselben nach weiteren 10—15 Minuten in ca. 30 ccm 70% igen Alkohol, der am nächsten Tage durch ebensoviel 90% igen Alkohol ersetzt wird.

Die Schalen sind die Ursache der Irrlehre von einer konzentrischen Schichtung der Linse, die auch bei Meridionalschnitten vorgetäuscht wird; was hier sichtbar ist, sind Fasern, aber keine Lamellen. Äquatorialschnitte durch Linsen zeigen nicht das Bild einer Zwiebel, sondern einer Apfelsine, radiäre Lamellen. Die Schalen kommen dadurch zustande, daß Linsenfasern ungefähr gleichen Alters auch gleiche Konsistenz, gleiche physikalische und chemische Beschaffenheit besitzen.

In 90% igem Alkohol schneide man mit einer Schere die Schalen in der Gegend des Äquators durch und klemme ein Stück so in Leber, daß die ersten Schnitte die dem Äquator zunächst liegende Zone treffen und schneide mit dem Rasiermesser. Hat der Schnitt, der gar nicht dünn zu sein braucht, die Fasern quer getroffen, so erscheinen dieselben als scharf begrenzte Sechsecke; ist dagegen der Schnitt zu schräg geführt worden, so sind die einzelnen Fasern durch unregelmäßige gezackte Linien voneinander getrennt oder gar teilweise der Länge nach getroffen. Die Schnitte werden von der Klinge direkt auf den Objektträger gebracht und in verdünntem Glyzerin konserviert (Fig. 383 *B*).

§ 235. Für Präparate der Linsenkapsel und des Linsenepithels lege man von Muskeln und Fett befreite Bulbi in 100—200 ccm Müllersche Flüssigkeit. Will man

§ 235a. Flächenpräparate der Linsenkapsel und des Epithels herstellen, so schneide man nach 2—3 Tagen das Auge auf, nehme die Linse heraus, entferne möglichst die Zonulafasern, ziehe mit einer spitzen Pinzette ein Stückchen der vorderen Linsenkapsel ab, lege dasselbe auf ca. 5 Minuten in ein Uhrschälchen mit destilliertem Wasser, das man einmal wechselt und färbe es dann mit Hansenschem Hämatoxylin (§ 19). Einschluß in Xylolbalsam (§ 40, 3). Die Kapsel ist homogen lichtblau gefärbt, die Kerne und die Konturen der Epithelzellen treten scharf hervor (Fig. 384 *C*). Will man die Linsenkapsel allein haben, so ziehe man ein Stückchen der hinteren Linsenkapsel ab.

§ 235b. Zur Herstellung von Schnitten durch Kapsel und Epithel lasse man den Augapfel ca. 14 Tage in der Müllerschen Flüssigkeit liegen, nehme alsdann die Linse heraus, bringe sie auf 1 Stunde in (womöglich fließendes) Wasser und härte sie in ca. 50 ccm allmählich verstärktem Alkohol (§ 15). Einbetten in Zelloidin ist zu empfehlen. Man mache meridionale Schnitte durch die Vorderfläche und durch den Äquator der Linse, welche man mit Hansenschem Hämatoxylin färbt (§ 19) und in Xylolbalsam (§ 40, 3) konserviert (Fig. 384 *D*), und Äquatorialschnitte, die am hinteren Linsenpol beginnen. Die ersten Schnitte zeigen sehr zierlich den Ansatz der Linsenfasern an die Linsensternstrahlen. Da der feste Linsenkern sich sehr schwer schneidet, empfiehlt es sich, sobald die mit dem Mikrotom angefertigten

Schnitte an dieser Gegend angelangt sind, den Kern mit einem kleinen Messer herauszulösen und die so entstehende Höhle mit Zelloidin wieder vollzugießen.

§ 236. Saftlücken und -kanälchen der Hornhaut. Man nehme ein möglichst frisches Auge; von tierischen Augen sind Ochsenaugen (aus dem Schlachthause zu beziehen) am meisten zu empfehlen. Man kratze mit einem steil aufgesetzten Skalpell das Epithel der Hornhaut weg, spüle alsdann mit einem Strahle destillierten Wassers die Hornhautoberfläche ab, durchschneide das Auge vor den Ansätzen der Augenmuskeln und lege die vordere, die ganze Hornhaut enthaltende Hälfte auf die Epithelseite; dann entferne man mit Pinzette und Skalpell das Corpus ciliare, Linse, Iris, so daß nur mehr der vordere Teil der Sklera und die Kornea übrig bleiben, welche in ca. 40 ccm einer 1% igen Lösung von Argent. nitr. eingelegt werden. Das Ganze wird auf 3—6 Stunden ins Dunkle gestellt und nach Ablauf derselben in ca. 50 ccm destillierten Wassers dem Sonnenlichte ausgesetzt (s. weiter § 30). Von dem in ca. 50 ccm allmählich verstärktem Alkohol (§ 15) gehärteten Objekte werden Flächenschnitte angefertigt, die am leichtesten gelingen, wenn man die Kornea über den linken Zeigefinger stülpt. Es empfiehlt sich, die Schnitte von der hinteren Hornhautfläche zu nehmen, da die Lücken und Kanälchen daselbst regelmäßiger sind. Die Schnitte können mit Hansenschem Hämatoxylin gefärbt (§ 19) und in Xylolbalsam konserviert (§ 40, 3) werden. Die Bilder sind negativ, die Lücken und Kanälchen weiß auf braunem oder braungelbem Grunde (Fig. 387). Man beachte besonders die meist etwas dünneren Ränder der Schnitte. Bei Hämatoxylinfärbung sieht man die mattblauen großen Kerne der fixen Hornhautzellen; die Konturen der Zellen selbst sind nur selten wahrzunehmen.

§ 237. Vergoldung der Hornhautkanälchen nach einer von dem in § 28 angegebenen Verfahren etwas abweichenden Methode. Eine frische Zitrone wird ausgepreßt, der Saft durch Flanell filtriert. Nun töte man das Tier und lege die ausgeschnittene Kornea 5 Minuten lang in den Saft, woselbst sie durchsichtig wird. Besonders zu empfehlen sind Frösche, deren Hornhautkanälchen sehr regelmäßig sind, und deren hintere Hornhautlamellen sich leicht abziehen lassen. Dann wird die Hornhaut in ca. 5 ccm destilliertem Wasser kurz (1 Minute) ausgewaschen und in ca. 10 ccm der 1% igen Goldchloridlösung (§ 8, 27) auf 15 Minuten ins Dunkle gestellt. Darauf wird die Hornhaut mit Glasstäbchen in ca. 10 ccm destilliertes Wasser übertragen, kurz ausgewaschen und in 50 ccm destilliertem Wasser, dem 2 Tropfen Eisessig zugegeben sind, dem Tageslichte ausgesetzt. Nach 24—48 Stunden ist die Reduktion (§ 28) vollendet; das Objekt wird in ca. 10 ccm 70% igen Alkohol eingelegt und ins Dunkle gestellt. Am nächsten Tage schneide man ein Stückchen Hornhaut heraus und ziehe mit Skalpell und Nadel, die man immer am Rande des Objekts ansetzt, feine Lamellen von der hinteren Hornhautfläche ab. Das gelingt bei einiger Aufmerksamkeit ohne große Mühe. Die Lamellen werden in Xylolbalsam eingeschlossen (§ 40, 3) und bieten sehr schöne Bilder.

§ 238. Sehr schöne Präparate der Hornhautkanälchen erhält man nach der Methode von Drasch. Die Objekte werden nicht dem frisch getöteten Tiere, sondern zwischen der 12.—24. Stunde nach dem Tode, während welcher Zeit der Kadaver an einem kühlen Orte aufbewahrt werden muß, entnommen. Kleine (von ca. 6 mm Seite) Stücke der Hornhaut werden ausgeschnitten, in 5 ccm 1% ige Goldchloridlösung (§ 8, 27) + 5 ccm destilliertes Wasser gelegt und 1 Stunde lang ins Dunkle gestellt; während dieser Zeit rühre man öfter mit dem Glasstabe um. Dann werden die Stückchen mit Glasstäbchen in 30 ccm destilliertes Wasser übertragen, woselbst sie im Dunkeln 8—16 Stunden verweilen, dann werden sie in 25 ccm destilliertem Wasser + 5 ccm Ameisensäure dem Tageslichte ausgesetzt. Nach vollendeter Reduktion (§ 28) werden die nun dunkelvioletten Stückchen in allmählich verstärktem Alkohol gehärtet und nach ca. 6 Tagen dünne, der Fläche nach gerichtete Schnitte (Fig. 388) angefertigt, die in Xylolbalsam (§ 40, 3) konserviert werden.

§ 239. Nerven und Blutgefäße der frischen Hornhaut. Man schneide von einem Ochsenauge die Kornea und den angrenzenden Teil der Sklera vor den Ansätzen der Augenmuskeln ab, entferne mit Skalpell und Pinzette das Corpus ciliare, Iris und Linse, schneide alsdann einen Quadranten der Hornhaut aus, lege ihn mit der Epithelseite nach oben auf einen Objektträger und bedecke ihn mit einem Deckglase; als Zusatzflüssigkeit verwende man einige Tropfen der Glaskörperflüssigkeit. Das sehr dicke Präparat untersuche man mit schwacher Vergrößerung. Die schlingenförmig umbiegenden Blutgefäße sind bei Einstellung des Tubus auf die oberflächlichen Hornhautschichten (Heben des Tubus) am Skleralrande zu finden, sie enthalten meist noch Blutzellen. Markhaltige Nerven findet man ebendaselbst, wie auch in tieferen Schichten. Sie sind zu ganzen Bündeln geordnet und lassen sich nur eine kurze Strecke

weit in die Hornhaut selbst verfolgen. Die lang gestreckten Pigmentstreifen, die an den Ochsenaugen sich finden, haben nichts mit den Nerven zu tun.

Für den feineren Verlauf der Nerven leistet diese Methode nichts.

§ 240. Vergoldung der Nerven der Hornhaut. Die 12—24 Stunden nach dem Tode ausgeschnittene Hornhaut wird von Corpus ciliare und Iris befreit und nach den § 238 angegebenen Regeln vergoldet. Nach vollendeter Härtung mache man Flächenschnitte, welche Epithel und die obersten Hornhautschichten enthalten, und senkrecht zur Dicke der Hornhaut gerichtete Schnitte, welche man in Xylolbalsam konserviert (Fig. 390).

§ 241. Methylenblaufärbung der Hornhautnerven. Man töte ein Kaninchen, schneide den Augapfel im ganzen heraus und entferne die noch anhängenden Reste der Augenmuskeln und der Bindehaut. Dann lege man den Augapfel in eine Uhrschale und mache mit einem scharfen Skalpell einen tiefen, alle Augenhäute durchdringenden Schnitt am Äquator; die dabei austretende Glaskörperflüssigkeit wird in der Uhrschale aufgefangen. Dann trenne man mit einer Schere von dem gemachten Einschnitt aus die ganze Kornea ab, lege sie auf einen Objektträger — die konkave Hornhautfläche nach aufwärts gerichtet — und streife Corpus ciliare, Iris und die etwa noch anhängende Linse mit einem Skalpellstiel ab, was leicht gelingt. Die so gereinigte Hornhaut wird sofort in eine zweite Uhrschale gebracht, in welche man 3—10 Tropfen der aufgefangenen Glaskörperflüssigkeit und 3—4 Tropfen Methylenblaulösung (§ 25) gebracht hat. Die Farbe muß auch die konkave, nach aufwärts gekehrte Hornhautfläche etwas bedecken. Da der Eintritt der Färbung nicht zu genau festsetzbarer Zeit erfolgt, empfiehlt es sich, nach etwa 1 Stunde die Hornhaut mit nach oben gekehrter konvexer Fläche auf einen reinen Objektträger zu bringen und ohne Deckglas mit schwachem Objektiv (Leitz Obj. 3) zu betrachten. Ist die Färbung nicht genügend, so bringe man die Kornea wieder in die Uhrschale zurück und wiederhole etwa nach 10 Minuten die gleiche Prozedur. Sobald die Nerven deutlich sind, wird die Hornhaut auf 18—20 Stunden in 20 ccm der Ammoniaklösung (§ 25) übertragen; dann schneide man einen Quadranten aus und konserviere ihn in dünnem Glyzerin, dem man noch einen Tropfen der Ammoniaklösung zugesetzt hat. Nach ca. 24 stündigem Aufenthalt im Dunkeln ist das Präparat durchsichtig genug geworden, um auch mit starken Vergrößerungen untersucht zu werden.

§ 242. Zu Studien über die Gefäße des Auges sind besonders Flächenpräparate zu verwenden. Öffnet man ein frisches Auge am Äquator, so sieht man makroskopisch den Verlauf der A. central. retinae. Zur Darstellung der Gefäße der Chorioidea lege man den von Fett und Muskeln vollkommen befreiten Augapfel auf einen kleinen Glastrichter, den man in eine niedrige Glasflasche gesteckt hat, und trage vorsichtig, am Äquator beginnend, mit Schere und Pinzette die Sklera ab; bei einiger Übung gelingt es, die ganze Sklera bis nahe hinter die Ora serrata und bis zur Optikuseintrittsstelle zu entfernen, ohne die Chorioidea zu verletzen; man muß sich nur hüten, zu reißen; alle festeren, die Sklera mit der Chorioidea verbindenden Stränge (die Vv. vorticosae) müssen abgeschnitten werden. Dann entferne man durch vorsichtiges Streichen mit einem in Wasser getauchten Pinsel die der Chorioidea noch anhaftenden Teile der Lamina suprachorioidea; durch diese Manipulation wird der Verlauf der gröberen Gefäße vollkommen deutlich. Soweit lassen sich die Untersuchungen auch am nicht injizierten Auge vornehmen. Für die Gefäße des Corpus ciliare und der Iris verwende man injizierte, in Müllerscher Flüssigkeit fixierte und in Alkohol gehärtete Augen, welche man vor dem Äquator halbiert. Iris und Corpus ciliare lassen sich leicht von der Sklera abziehen; man konserviere sie nach Wegnahme der Linse in Xylolbalsam (§ 40, 3). Man untersucht am besten zuerst mit der Lupe.

§ 243. Tränendrüse. Die untere Tränendrüse ist beim Menschen leicht, ohne eine äußerlich sichtbare Verletzung zu setzen, vom Fornix conjunctivae aus herauszunehmen. Beim Kaninchen ist die Drüse nur klein, frisch blassem Muskelfleisch ähnlich; man verwechsle sie nicht mit der im medialen Augenwinkel gelegenen Harderschen Drüse. Behandeln wie § 158. Das in Fig. 392 wiedergegebene Präparat war in Flemmingscher Lösung (§ 14, 12) fixiert, mit Hämatoxylin und Eosin gefärbt.

Gehörorgan.

§ 244. Grundbedingung ist die genaue Kenntnis der makroskopischen Anatomie des Labyrinthes. Die Schwierigkeiten, die Mißerfolge beruhen zum guten Teile auf ungenauer Kenntnis der Anatomie des knöchernen Labyrinthes. Zu Beginn der Präparation müssen alle Teile, die lateral vom Promontorium liegen (Os tympanic. und Gehörknöchelchen), entfernt werden, so daß dieses deutlich vorliegt. Die besten

Ergebnisse bekommt man, wenn man das ganze Gehörorgan durch Injektion von Fixierungsflüssigkeiten in die Blutbahn des narkotisierten Tieres oder beim Hingerichteten fixiert. Die Fig. 394, 395, 396, 398, 400, 401, 402 sind auf diese Weise mit Flemmingscher Flüssigkeit fixierten Präparaten entnommen. Die Schnecken wurden teils nach Entkalkung in toto in Zelloidin eingebettet und geschnitten, teils wurde nach Entkalkung der D. cochlearis herauspräpariert und nach Paraffineinbettung in sehr dünne Schnitte zerlegt. Diese wurden mit Saffranin gefärbt.

§ 245. Otolithen. Man meißle das Promontorium, vom oberen Rande der Fenestra vestibuli angefangen bis zum unteren Rande der Fenestra cochleae weg. Dann erblickt man — besonders wenn man das Felsenbein unter Wasser betrachtet — die weißen Flecken (Maculae) im Sakkulus und Utrikulus. Man hebe nun mit einer feinen Pinzette die Säckchen heraus und breite ein Stückchen davon auf dem Objektträger in verdünntem Glyzerin aus. Die Otolithen sind in großer Menge vorhanden, sind aber sehr klein, so daß ihre Gestalt erst bei starken Vergrößerungen (240mal) deutlich erkennbar wird (Fig. 393). Man hüte sich, zu dickes Glyzerin zu nehmen, in welchem die Otolithen vollkommen unsichtbar werden.

Bei dem Herausheben der Säckchen ziehen sich nicht selten Stücke der Bogengänge mit heraus, die man mit Pikrokarmin (§ 41) färben und in verdünntem Glyzerin (§ 8, 30) konservieren kann. Man sieht nur das Epithel und hier und da an optischen Querschnitten die feine Glashaut; das Bindegewebe ist sehr spärlich.

§ 246. Flächenpräparate der Schnecke. Man erinnere sich, daß die Basis der Schnecke im Grunde des inneren Gehörganges liegt, und daß die Spitze gegen die Tube gekehrt ist, daß also die Schneckenachse horizontal und quer zur Längsachse der Felsenbeinpyramide steht.

Man meißle den freien Teil der Schnecke auf, d. h. man entferne das Promontorium dicht vor der Fenestra cochleae, öffne die Spitze der Schnecke und lege dann das von überflüssiger Knochenmasse tunlichst befreite Präparat in 20 ccm 0,5%ige Osmiumsäure (5 ccm 2%ige Osmiumsäure zu 15 ccm Aqua dest.). Nach 12—20 Stunden wässere man das Präparat ca. 1 Stunde lang aus und bringe es dann in 200 ccm Müllersche Flüssigkeit (§ 14, 6). Nach 3—20 Tagen (oder später) breche man die Schnecke vollends auf und betrachte sie nun unter Wasser. Man sieht da die Lamin. spiral. ossea und membranacea als ein feines Blättchen, bzw. Häutchen, an der Schneckenachse befestigt; nun breche man mit einer feinen Pinzette ein Stückchen der Lamin. spiral. ossea ab, hebe dasselbe nicht mit der Pinzette, sondern vorsichtig mit Nadel und Spatel aus der Flüssigkeit und bringe es mit einigen Tropfen verdünnten Glyzerins auf den Objektträger. Man tut gut, den axialen Teil der Lamin. spiral. ossea auf dem Objektträger mit Nadeln abzubrechen, da das verhältnismäßig dicke Knochenblatt das Auflegen des Deckglases erschwert. Die vestibulare Fläche der Lamina muß nach oben gerichtet sein; man erkennt das daran, daß bei hoher Einstellung des Tubus die Gehörzähne zuerst sichtbar sind, während die anderen Teile erst beim Senken des Tubus (bei tieferer Einstellung) deutlich werden. Bei schwacher Vergrößerung sind anfangs nur die Interstitien der Gehörzähne als dunkle Striche sichtbar, die Papillen sind auch bei starken Vergrößerungen nicht sofort zu erkennen, sondern werden erst am zweiten oder dritten Tage deutlich. Die Hauptschwierigkeit liegt nicht in der Anfertigung, sondern in der richtigen Beobachtung des Präparates; bei der geringsten Tubushebung bzw. Senkung ändert sich sofort das Bild. Man kann noch färben mit Pikrokarmin (§ 41) und konservieren in verdünntem Glyzerin. Vorstehende Angaben beziehen sich auf das Gehörorgan des Menschen (Kinderlabyrinthe sind zu empfehlen) und der Katze.

§ 247. Um Schnitte durch die knöcherne und häutige Schnecke anzufertigen, meißle man die Schnecke eines Kindes[1]) aus dem Labyrinth. Die kompakte Knochensubstanz der Schnecke ist von so weicher, schwammiger Knochensubstanz umgeben, daß sich letztere auch mit einem starken Federmesser entfernen läßt; hat man so im Groben die Form der Schnecke hergestellt, so lege man mit einem Meißel an 2—3 Stellen der Schnecke kleine, ca. 1 qmm große Öffnungen an, um das Eindringen der Fixierungsflüssigkeit zu erleichtern. Dann bringe man die Schnecke in 30 ccm Hermannsche Lösung:

---

1) Von tierischen Schnecken sind die des Meerschweinchens und der Fledermaus deswegen zu empfehlen, weil solche Schnecken nicht in schwammige Knochensubstanz eingebettet sind und ohne weiteres Abmeißeln und Öffnen sofort eingelegt werden können. Auch Schnecken junger Katzen sind zu empfehlen. Auch mit Chromosmium-Essigsäure (§ 14, 12) fixierte und nach § 16 entkalkte Schnecken geben gute Bilder.

1%ige wässerige Platinchloridlösung	60 ccm
2%ige wässerige Osmiumlösung	8 „
Eisessig	4 „

Nach 48 Stunden wird das Objekt herausgenommen, in Methylalkohol kurz (einige Sekunden) abgespült, auf 12—24 Stunden in rohen Holzessig übertragen und dann in ca. 60 ccm allmählich verstärktem Alkohol (§ 15) gehärtet. Nach vollendeter Härtung wird die Schnecke in konzentrierter wässeriger oder noch besser in alkoholischer Pikrinsäurelösung entkalkt. Nach vollendeter Entkalkung (§ 16) wird das Objekt nochmals in 50%igem, dann in 70%igem Alkohol gehärtet und nach etwa 8 Tagen, in Zelloidin eingebettet, geschnitten. Die Schnitte müssen die Achse der Schnecke der Länge nach enthalten und werden in Xylolbalsam konserviert (§ 40, 3). Es ist nicht sehr schwer, Übersichtspräparate zu erhalten. Die Membr. vestibularis ist oft eingerissen, so daß Ductus cochlearis und Scala vestibuli einen gemeinsamen Raum bilden. Das Spiralorgan läßt meist zu wünschen übrig; nur feine Schnitte, welche das Organ senkrecht getroffen haben, geben völlig klare Bilder; meist enthält ein Schnitt mehrere innere und äußere Pfeiler, zum Teil nur Bruchstücke solcher; die Hensenschen Zellen sehen blasig gequollen aus, so daß die Orientierung dem Anfänger viele Schwierigkeiten bereitet.

§ 248. Für Nerven der Maculae, Cristae und der Schnecke ist die Behandlung neugeborener bis 10 Tage alter Mäuse nach der § 26 angegebenen, ferner die § 29 zitierte Methode Bielschowsky zu empfehlen. Die Schädelbasis wird nach Entfernung von Schädeldach, Gehirn und Unterkiefer auf 3—4 Tage in die osmiobichromische Mischung und 2 Tage in die Silberlösung gelegt. Meist führt erst die „doppelte Methode“ (§ 26) zum Ziel. Man mache durch den unentkalkten Schädel Horizontal- und Frontalschnitte. Erstere sind bequemer anzufertigen.

§ 249. Um Querschnitte der Ohrtrompete (Knorpel und Schleimhaut) zu erhalten, orientiere man sich zunächst über die schräg median vor- und abwärts gerichtete Stellung der Tube. Man schneide die ganze pharyngeale Abteilung der Tube samt umgebenden Muskeln heraus, fixiere und behandle das Stück weiter nach § 158.

§ 250. Ohrschmalzdrüsen. Man schneide das Ohr mit dem knorpeligen Gehörgange dicht am knöchernen Gehörgange ab, schneide vom knorpeligen Gehörgange ca. 1 qcm große Stücke aus, die man in ca. 30 ccm absoluten Alkohol einlegt. Schon am nächsten Tage kann man Schnitte anfertigen, die ziemlich dick (bis 0,5 mm) sein müssen, wenn man Knäuel und Ausführungsgang zusammen treffen will (Fig. 406). Kernfärbung mit Hansenschem Hämatoxylin (§ 19). Man betrachte auch feinere ungefärbte Schnitte in verdünntem Glyzerin; hier kann man die Fett- und Pigmentkörnchen sehen. Ganz besonders sind Präparate neugeborener Kinder zu empfehlen; bei Erwachsenen sind die Kanäle stark erweitert und geben keine schönen Übersichtsbilder. Dagegen sieht man bei älteren Kindern und Erwachsenen die Kutikula der Drüsenzellen gut, die ich bei Neugeborenen vermisse (vgl. Fig. 407).

§ 251. Äußerer Gehörgang. Um feinere Schnitte durch den äußeren Gehörgang zu erhalten, fixiere man mit Zenkerscher Flüssigkeit oder „Susa“ (§ 14, 10) und behandle weiter nach § 158. Einbettung in Zelloidin (Fig. 405).

Geruchsorgan.

§ 252. Riechzellen. Man durchsäge den Kopf eines soeben getöteten Kaninchens in der Medianlinie. Die Riechschleimhaut ist an ihrer braunen Farbe leicht kenntlich. Ein Stückchen von ca. 5 mm Seite wird samt der dazugehörigen knöchernen Muschel mit einer kleinen Schere vorsichtig ausgeschnitten und in 20 ccm Ranvierschen Alkohol (§ 8, 37) eingelegt. Nach 5—7 Stunden übertrage man dasselbe in 5 ccm Pikrokarmin, am nächsten Tage in 10 ccm destilliertes Wasser. Nach etwa 10 Minuten wird das Stückchen herausgenommen und leicht auf einen Objektträger gestoßen, auf welchen man einen Tropfen verdünntes Glyzerin gesetzt hat. Umrühren mit der Nadel ist zu vermeiden, das Deckglas vorsichtig aufzulegen. Man sieht außer vielen Bruchstücken von Zellen viele gut erhaltene Stützzellen; an den Riechzellen fehlt häufig der äußerst feine zentrale Fortsatz (Fig. 409).

§ 253. Zu Präparaten der Schleimhaut der Regio respiratoria umschneide man Stückchen von 5—10 mm Seite auf der unteren Hälfte des Septum narium, ziehe sie ab und fixiere und härte sie in ca. 20 ccm absolutem Alkohol (§ 14, 1). Weiter nach § 158.

Zu feineren Schnitten verwende man die Nasenschleimhaut des Kaninchenkopfes (§ 252), klemme die Stückchen in Leber ein (§ 17, *A*) und färbe die Schnitte

mit Hansenschem Hämatoxylin (§ 19). Konservieren in Xylolbalsam (§ 40, 3). Zu Übersichtsbildern genügt auch die Schleimhaut menschlicher Leichen, welche in gleicher Weise behandelt wird; nur mache man dicke, ungefärbte Schnitte, die man in verdünntem Ölglyzerin konserviert.

§ 254. Zu Präparaten der Schleimhaut der Regio olfactoria löse man Stückchen (von 3—6 mm Seite) der braunen Riechschleimhaut vom oberen Teile des Septum des Kaninchens (§ 252) und lege sie auf 3 Stunden in 20 ccm Ranvierschen Alkohol (§ 8, 37), welcher die Elemente des Riechepithels etwas lockert; alsdann übertrage man die Stückchen vorsichtig in 3 ccm 2%ige Osmiumlösung + 3 ccm destilliertes Wasser und stelle das Ganze auf 15—24 Stunden ins Dunkle. Nach Ablauf derselben werden die Stücke auf eine halbe Stunde in 20 ccm destilliertes Wasser gelegt und dann in 30 ccm allmählich verstärktem Alkohol gehärtet (§ 15). Die gehärteten Stückchen werden in Zelloidin eingebettet und geschnitten, die Schnitte 20—30 Sekunden in Hansenschem Hämatoxylin (§ 19) gefärbt und in Xylolbalsam eingeschlossen (§ 19).

Will man gute Bilder der Drüsen erhalten (Fig. 411), so mache man dicke, quer zum Verlaufe der Nervenfasern gerichtete Schnitte. Für die Darstellung der Nervenfasern und des Epithels empfiehlt es sich, dünne, längs des Nervenfaserverlaufes gerichtete Schnitte zu machen. Das in Fig. 412 abgebildete Präparat ist in Flemmings Flüssigkeit (§ 14, 12) fixiert worden.

§ 255. Riechzellen mit Nervenfortsätzen erhält man an den nach § 248 hergestellten Präparaten; oft ist auch das Gangsystem der Geruchsdrüsen geschwärzt.

Geschmacksorgan.

§ 256. Zur ersten Orientierung über Zahl und Lage der Geschmacksknospen sind die in § 158 angegebenen Methoden ausreichend. Als passende Objekte sind die Papillae vallatae eines beliebigen Tieres und die Papilla foliata des Kaninchens zu empfehlen. Letztere ist eine erhabene Gruppe paralleler Schleimhautfalten, welche sich am Seitenrande der Zungenwurzel befindet. Schon mittelfeine, senkrecht zur Längsachse der Falten gerichtete Schnitte lassen bei schwachen Vergrößerungen die Geschmacksknospen als helle Flecke erkennen.

§ 257. Zur Darstellung der Nerven lege man eine Papilla foliata eines Kaninchens auf 3 Tage in die osmiobichromische Mischung und dann 2 Tage in Silberlösung. (Doppelte Methode zu empfehlen § 26). Die intergemmalen Fasern sind zahlreicher und schwärzen sich auch leichter (Fig. 415); einzelne Deck- und Geschmackszellen schwärzen sich häufig.

Namen- und Sachregister[1]).

A.

Acervulus cerebri 208.
Achromatin 10.
Achselhöhle 352.
Achsenzylinder 96.
— -faden 309.
Adenoides Gewebe 47.
Aderhaut = Chorioidea 367.
Adrenalin 211.
Adrenalorgan 209, 210.
Adventitiazellen 41, 108.
Adventitielle Scheide 112.
Alaunkarmin 414.
— -Dahlia 415.
Alkohol, absoluter 411.
— Anwendung 418.
— 90% 411.
— 80% 411.
— 70% 411.
— 50% 411.
— allmählich verstärkter 420.
— Ranviers 412.
— Anwendung 417.
— salzsaurer 414.
Alkoholformol 419.
Allinante 7.
Altmannsche Färbung 444.
Alveolarperiost 232.
Alveoläre Drüsen 35.
Alveolen 280, 281, 283.
— -gänge 281.
— -säckchen 281, 283.
— -septa 284.
Alveolenwand 222.
Alveolus 33.
Amakrinen 362.
Ameisensäure 410.
Ameloblasten 228.
Amitotische Teilung 15.
Ammonium, molybdänsaures 414.
— Anwendung 431.
Amnion 330.
Amöboide Bewegung 54.
Amphipyrenin 9.
Ampulle der Bogengänge 385.
— des Eileiters 321.
— des Samenleiters 312.
Anaphase 14.
Anilinfarben 430.
Anisotrope Substanz 84.
Annuli fibrosi 118.
Aorta 113.
Apparato reticolare 29, 89, 181.
Appendix epididymidis (Na) = gestielte Hydatide 313.
Appendix testis (Na) = Morgagnis Hydatide 313.
Appositionelles Wachstum 138, 145.
Aquaeductus cochleae 399.
— vestibuli 385.
Arachnoidea 175, 176.
Arachnoidealgranulationen 177.
Arachnoidealscheide 176.
Arcus spiralis 391.
— tarseus 383.
— — externus 383.
Area centralis 476.
Areae der Großhirnrinde 164.
Arteria auditiva 396.
— centralis retinae 379.
— cochlearis 397.
— hepatica 267.
— hyaloidea 374.
Arteriae arciformes 297.
— bronchiales 285.
— ciliares 377.
— helicinae 316.
— interlobares 297.
— interlobulares 297.
Arterien 110, 111, 211.
— des Labyrinths 396.
Asbestknorpel 68.
Aschoffsche Gänge 269.
Astrosphäre 12.
Astrozyten 92, 93.
Atmungsorgane 278.
Atrioventrikularklappen 118.
— -knoten 117.
Auerbachscher Plexus = Pl. myentericus (Na) 260.
Aufbewahren der Dauerpräparate 441.
Aufhellen 438.
Auge 77, 106.
Augapfel 357, 358, 379.
Augenblase, primäre 357.
— sekundäre 357.

1) Na = Nomenclator anatomicus (Neue Nomenklatur).

Augenkammer, hintere 371.
— vordere 371.
Augenlid, drittes 383.
Augenlider 357, 380.
Augenlidmuskel = Müllerscher Musc. tars. sup. 381.
Ausführungsgang 31.
Ausläufer, freie 331.
Außenglied der Stäbchen 360.
— der Zapfen 360.
Außenpfeiler 391.
Außenstreifen 296.
Außenzone 295.
Axoplasma = Neuroplasma 96.
Azini 33.

B.

Bahnzellen 159.
Bakterien 41.
Balgdrüsen = Zungenbälge 218, 237.
Bänder, elastische 62.
Bänderschneiden 426.
Bartholinische Drüsen = Gland. vestibul. maj. (Na) 334.
Basalfilamente 30.
Basalkörperchen 27.
Basalmembran der Epithelgewebe 26.
— der Kornea, hintere = Lamina elast. post. (Na) 377.
Basalmembran der Kornea, vordere = Lamina elast. ant. (Na) 376.
Basalplatte 333.
Basement membrane 59.
Basophile Körnung 56.
Bauchfell 191, 276.
Bauchspeicheldrüse 261.
Becherzellen 249.
Belegschicht, tympanale 390.
Belegzellen 243.
Beleuchtung, seitliche 442.
— zentrale 442.
Bergmannsche Gliazellen 174.
Bewegung, amöboide 54.
Bewegungsapparat 20, 133.
Bielschowsky, Studnickas Modifikation der Methode 433.
Bindegewebe 22, 43, 46, 58.
— adenoides 47.
— elastisches 62.
— embryonales 20, 101.
— fibrilläres 58.
— formloses 59.
— gallertartiges 20, 58.
— geformtes 60.
— gelbes 45.
— interlobuläres, der Leber 266.
— — der Lungen 284.
— interstitielles, der Nieren 294.
— — des Hodens 304.
— kollagenes 59.
— lockeres 20, 36, 40, 59, 101.
— retikuläres 20, 37.
— subseröses 276.
Bindegewebsbündel 44.
Bindegewebsfibrillen 44.
— -knorpel 67, 70, 71.
— -knochen 137, 138.
— -zellen 37.
Bindehaut s. Konjunktiva 381, 383.
Binnenzellen 159.
Bioblasten 7.
Blase 298.
Blastomeren 16.
Blau, Berliner 436.
Bleu de Lyon 415.
Blut 46, 49.
Blutgefäße des Augapfels 377.
— der Augenlider 383.
— des äußeren Ohres 402.
— des Bauchfelles 278.
— des Eierstockes 320.
— der Eileiter 321.
— der glatten Muskeln 76.
— der Harnblase 300.
— der Haut 352.
— des Herzens 119.
— des Hodens 313.
— des Kehlkopfes 280.
— der Knochen 149.
— des Labyrinthes 396.
— der Leber 265.
— der Luftröhre 280.
— der Lungen 284.
— der Lymphknoten 125.
— des Magens und des Darmes 257.
— der Milchdrüse 357.
— der Milz 130.
— des Mittelohres 400.
— der Mundhöhlendrüsen 221.
— der Mundschleimhaut 213.
— der Nasenschleimhaut 406.
— der Nebennieren 211.
— der Nieren 297.
— des Pankreas 263.
— des Penis 315.
— der peripherischen Nerven 180.
— der Plazenta 333.
— der quergestreiften Muskeln 137.
— der Scheide 334.
— der Schilddrüse 197.
— der Sehnen 137.
— der Synovialmembran 153.
— des Thymus 201.
— des Uterus 323.
— der Zähne 233.
— des Zentralnervensystems 176.
— der Zungenschleimhaut 238.
Blutgefäßsystem 47, 77, 105.
Bluthistiozyten 47.
Blutkapillaren 105.
Blutkörperchen = Blutzellen 51.
— -schatten 53.
Blutkristalle 52.
Blutkuchen 50.
Blutlaugensalz-Boraxlösung 414.
— — Anwendung 462.
Blutlymphknoten 127.
Blutplasma 50.

Blutplättchen 50, 57, 58, 102.
Bluträume 127.
Blutstäubchen 57.
Blutstammzelle 41.
Blutwasser = Serum 50.
Blutzellbildungsherde 52.
Blutzellen, farbige 40, 50.
— farblose (weiße) 53, 59.
— Entwicklung 56.
Bogengänge 385, 386.
Boraxkarmin 414.
— Anwendung 430.
Bowmansche Drüse = Gland. olfactoriae (Na) 458.
— Kapsel = Glomeruluskapsel (Na) 27, 287.
— Membrau = Vordere Basalmembran (Na) 376.
Bronchen 280.
Bronchialäste 283.
Bronchioli respiratorii 280, 281, 282.
Bruchsche Membran 370.
Brunnersche Drüsen = Duodenaldrüsen (Na) 32.
Brustwarze 357.
Bündel, papillo-makuläres 363.
— Tawarasches 117.
Bürstenbesatz 26, 291.
Bulbourethraldrüsen 32.
Bulbus pili 341.
— oculi 357.
— -zapfen 346.
Burdachscher Strang = Funic. cuneatus (Na) 154.

C.

Cajalsche Zellen 165.
Canalis hyaloideus 374.
— Petiti = Spatia zonularia (Na) 373.
Capsula Glissonii = Capsula fibrosa hepatis (Na) 265.
— glomeruli 287.
Capitulum ulnae 70.
Cartilago corniculata (Santorini) 69.
— cuneiformis (Wrisbergi) 69.
Caruncula lacrimalis 383.
Centriolum 11.
Centrosoma = Zentralkörperchen 11.
Cerumen 401.
Cervix uteri 322, 323.
Chondrin 67.
Chondriomiten 7.
Chondriosomen 7.
Chondron 68.
Chondroitinschwefelsäure 44.
Chorda dorsalis 65.
— tendinea 77.
Chordagewebe 65.
Chorioidea 367.
Chorionzotten 331.
Chromaffine Zellen 196, 208.
Chromatin 9, 10.
Chromatinstränge 12.
Chromessigsäure 412.
Chromiolen 10.
Chromosmiumessigsäure 412.
— Anwendung 420.
Chromosomen 10, 12.
Chromsäure 412.
Circulus arteriosus nerv. opt. 377.
— iridis major 377.
— — minor 377.
Clarkesche Säule = Dorsalkern (Na) 156.
Claudiussche Zellen 393.
Cloquetscher Kanal = Canalis hyaloideus 374.
Cohnheimsche Felder 83.
Columna anterior = Vordersäule 156.
— lateralis = Seitensäule 156.
— posterior = Hintersäule 156.
Columnae renales 295.
Coni vasculosi = Lobuli epididymidis (Na) 310.
Conjunctiva palpebralis 381.
— sclerae 383; s. auch unter Konjunktiva.
Corium 60, 335.
Corona radiata 319.
Corpora cavernosa penis 315.
Corpus cavernosum urethrae 316.
— ciliare 368.
— Highmori = Mediastinum testis (Na) 303.
— luteum 33, 319, 326.
— Luysi 164.
— mamillare 163.
— pineale 207.
— spongiosum 301.
— uteri 322.
— vitreum 373.
Corpuscula amylacea 175.
Cortisches Organ = Spiralorgan (Na) 386.
Cotyledo 333.
Cowpersche Drüsen = Bulbourethraldrüsen (Na) 314.
Cristae acusticae 386.
Crista spiralis = Limbus spiralis 387.
Cruor sanguinis 50.
Cumulus oophorus (ovigerus) 319.
Cuticula dentis 229.
Cutis 335.

D.

Darm (Mitteldarm) 246.
Darmdrüsen 32, 248.
— -epithel 248.
— -kanal 47, 77.
— -krypten 31, 248, 250.
— -schleimhaut 247.
— -traktus 25, 27.
— -wand 76, 247.
— -zotten 247.
Deckgläschen 410.
Deckglaskitt 413.
— Anwendung 437.
Deckzellen 39, 59.
Definitionen und Winke zur Erkennung von Geweben 101.

Deitersscher Typus 92.
Deiterssche Zellen des Gehörorgans 391.
Dendriten = Zytoplasmafortsätze 86.
Dentikel 231, 234.
Derma 335.
Descemetsche Membran 377.
Dezidua 326, 327.
— -zellen 326, 327.
Diagnose 103.
Diaphyse 144.
Diarthrosis 150.
Dickdarm 253.
Differenzierung 16, 17.
Differenzierungsprodukte 8.
Diploë 136.
Disks 83.
Dogielsche Körperchen 189.
Dorsalkern 156.
Dotter 3.
— -körner 4.
Dotterkern 7.
Dotterplättchen 5.
Drüsen 29.
— alveoläre 33.
— -ausführungsgang 25, 27.
— Bartholinische = große Vorhofdrüsen (Na) 334.
— Bowmansche = Glandulae olfactoriae (Na) 405.
— Brunnersche = Duodenaldrüsen (Na) 252.
— Cowpersche = Bulbourethraldrüsen (Na) 35.
— der Bronchialäste 282.
— des Dickdarmes 253.
— des Gaumens 35.
— der Haut 350.
— des Magens 33, 34.
— des Mitteldarmes 248.
— der Mundhöhle 214.
— der Mundschleimhaut 213.
— des Pharynx 239.
— des Pylorus 244.
— der Speiseröhre 241.
— des Uterus 34.
— der Zunge 218, 238.
— Ebnersche = seröse Zungendrüsen 216.
— Eiweiß- 217.
— endokrine 32.
— -endstück 31.
— exokrine 32.
— gemischte 218.
— -gewebe 29.
— -granula, Färbung der 434.
— holokrine 30.
— innersekretorische 32.
— „interstitielle“ des Ovariums 320.
— -läppchen 35.
— Lieberkühnsche = Gland. intestinales
— (Na) 248.
— Littresche = Urethraldrüsen (Na) 302.
— -lumen 31.
— Magen, eigentliche 243.
Drüsen, Meibomsche = Tarsaldrüsen (Na) 381.
— merokrine 30.
— Mollsche = Gland. ciliares (Na) 381.
Montgomerysche = Warzenhofdrüsen (Na) 357.
— muköse 218.
— -Nerven 223.
— Nuhnsche = Vordere Zungendrüse (Na) 221.
— offene 32.
— Präputial- (Na) 350.
— polyptyche 30.
— retikuläre 35.
— seröse 30, 238.
— tubulöse 33, 34.
— tubulo-alveoläre 34, 35.
— tubulo-azinöse 33, 35.
— Tysonsche 350.
— -zellen 29.
Drüsenzellen, holokrine 30.
— merokrine 30.
— seröse 30.
Ductuli efferentes = (Vasa efferentia) testis (Na) 310.
Ductulus aberrans = Vas aberrans 313.
Ductus Bartholini = sublingualis (Na) 219.
— choledochus 269.
— cochlearis 386, 387.
— cysticus 269.
— (= Vas) deferens = Samenleiter 311.
— ejaculatorii 312.
— endolymphaticus 385.
— (= Vas) epididymidis 27, 310, 311.
— hepaticus 269.
— pancreaticus 262.
— pancreaticus accessorius 262.
— papillaris 293, 295.
— parotideus 217.
— reuniens 386.
— semicirculares 385.
— Santorini = pancreaticus accessorius (Na) 262.
— Stenonianus = parotideus (Na) 217.
— sublingualis 219.
— submaxillaris 220.
— thyreoglossus 196.
— utriculo-saccularis 385.
— Whartonianus = submaxillaris (Na) 220.
— Wirsungianus = pancreaticus (Na) 262.
Duodenaldrüsen = Brunnersche Drüsen 32, 252.
Duodenum 246, 252.
Dura mater cerebralis 175.
— spinalis 175.
Duralscheide 366.
Durchfärben 430.
Dyaster 14.

E.

Ebnersche Drüsen 216.
— Halbmonde 219.

Ei 1, 317, 318.
Eiballen 317.
Eierstöcke 316.
Eifollikel 317.
Eileiter 321.
Eizelle 3, 102.
Einbetten 423.
— in Paraffin 423.
— in Zelloidin 423.
— in Zelloidinparaffin 425.
Einbettungsrähmchen 410.
Einester 317.
Einkerbungen, Lantermannsche 100.
Einklemmen in Leber 422.
Einrichtung des Laboratoriums 409.
Einschließen und Konservieren der Präparate 436.
Einstrahlungszone 160.
Eischläuche 317.
Eisenlösung 412.
— Anwendung 434.
Eisessig 412.
Eiweißdrüsen der Zunge — Ebnersche Drüsen 215.
Eiweißsubstanzen 28.
Eizelle 3.
Eizytoplasma 4.
Elastica externa 113.
— interna 11.
Elastin 44, 45.
Elastische Bänder 62.
— Fasern 45.
— Färbung 431.
— Häute 45.
Elastische Innenhaut 111.
Elazin 45.
Eleidin 338.
Elementarkörnchen 57.
Email = Substantia adamantina (Na) 231.
Endarterien 258.
Endbläschen 281.
Enddarm 253.
Endigung der sensiblen Nerven 187.
— der motorischen Nerven 194.
Endkolben, zylindrische 189.
| kuglige 191.
Endokardium 117.
Endolymphe 385.
Endometrium 322.
Endoneurallamellen 180.
— -scheiden 180.
Endoneurium 180.
Endost 48.
Endothel 21, 39.
— -zellen 105, 107.
Endplatte 194.
Endstücke 31.
— des Samenfadens 312.
Entkalken 421.
Eosin 414.
— Anwendung 435.
— PMS-Methylblaufärbung 436.
Eosinkörper 173.
Eosinophile Körnung 56.
Ependym der Ventrikel 161, 162.
— -zellen 95.
Epikardium 117, 118.
Epidermis 335, 336.
Epididymis 310.
Epiduraler Spaltraum 175.
Epilemmales Geflecht 223.
Epineurium 179.
Epiphysenfuge 145.
Epiphysen der Knochen 144.
Epiphysis 207.
Epithelfasern 23.
Epithelgewebe 20, 21, 101.
— einschichtiges 23, 27.
— Ernährung der 25.
Epithelkörperchen 33, 197.
Epithel, kubisches 23, 27.
— mehrreihiges 27.
— mehrschichtiges 25, 27.
— oberfläche 26.
— prismatisches 24, 27.
— resorbierendes 21.
— respiratorisches 282.
— -scheide 229.
— sezernierendes 21, 22.
— -strang des Haares 349.
— -zellen 28, 39.
— zylindrisches 24, 27.
Eponychium 340.
Epoophoron 320.
Ergastoplasma 30.
Ernährung des Epithels 25.
— des Herzens 118.
— des Stützgewebes 45.
— des Knorpelgewebes 68.
— des Knochengewebes 74.
Erythroblasten 48, 49, 52, 56.
Erythrozyten 41, 47, 49, 50, 51, 52, 102, 129.
Essigsäure 412.
Etat mamelloné 245.
Exkret 29.

F.

Fadenapparat 360.
Fadengerüst, inneres 27.
Fadenzellen 386.
Farbstoffe, körpereigene 27.
— — fremde 27.
Färbekasten 411.
Färben 428.
— unter dem Deckglase 439.
Färbezylinder 411.
Falten, Kerkringsche = Plicae circulares (Na) 246.
Fascia linguae 237.
Fasciculus cuneatus 154.
— gracilis 154.
Faserhaut des Pharynx 239.
— der Speiseröhre 242.
Faserhülle der Zungenbälge 237.
Faserknorpel 67.
Faserkörbe 363.

Fasern, elastische 45.
— intergemmale 408.
— intragemmale 408.
— von Korffsche 229.
— Sharpeysche 150, 233.
— umspinnende 176.
Faserstoff = Fibrin 50.
Faszien 60, 134, 136.
Federn 27.
Fett in der Eizelle 5.
Fettgewebe 63, 101.
Fettstift 410.
Fettzellen 37, 59, 63, 64, 102.
— seröse 64.
Fibrillen des Bindegewebes 44.
— des Knochens 72.
— der Muskeln 83.
— der Nervenzellen 90.
Fibrillenbündel, kollagene 61.
Fibrillenscheiden 180.
Fibrin 50.
— kanalisiertes 332.
Fibrinogen 50.
Fibroelastika 149.
Fibrozyten 36, 37, 38, 45, 59, 60, 61, 75, 109, 278.
Filarmasse 7.
Filarstruktur 8.
Filtrierpapier 411.
Fingerphalanx 73.
Fissura calcarina 168.
— mediana ant. 154.
— post. 154.
Fixationsmittel 418.
Fixieren 417.
Flagellen 27.
Flechtwerk, interradiäres 165.
— superradiäres 165.
— tangentiales 165.
Fleischteilchen, primitive 83.
Flemmings Flüssigkeit 412.
— — Anwendung 420.
Flimmerepithel 27.
Flimmerzellen 27.
Flügelzellen 61.
Flüssigkeit, Flemmings 412.
— Hermanns 480.
— Müllers 412.
— Orths 412.
— Tellyesnickys 412.
— Zenkers 412.
Folliculi linguales 237.
Folliculus vesiculosus 318.
Follikel, aggregierte 256.
— atretische 320.
— des Eierstockes 318.
— Graafscher = Folliculus vesiculosus (Na) 318.
— solitäre = Solitärknötchen 255.
Follikelzellen 305.
Fontanasche Räume 371.
Foramina nervina 395.
Formatio reticularis 156.
Formol 412.
Formol, Anwendung 418.
Formveränderlichkeit 75.
Fornix conjunctivae 27, 383.
Fovea centralis 363, 364.
Foveolae gastricae 242, 243.
Fundus foveae 364.
Fundusdrüsen = Glandulae gastricae (Na) 32, 243, 246.
Fundusschleimhaut 246.
Furchung 15.
Fuszin 361.

G.

Gänge, Aschoffsche 269.
— Luschkasche (besser Aschoffsche) 269.
— paraurethrale 302.
Galle 269.
Gallenblase 77, 269.
Gallengänge 266.
Gallengangsdrüsen 269.
Gallenkapillaren = Gallenkanälchen 270, 271, 272.
Gallertartiges Bindegewebe 101.
Ganglien 180.
— sympathische 186, 208.
Ganglienzellen 87.
— apolare 87.
— bipolare 87.
— motorische 102.
— multipolare 87.
— T-förmige 87.
— unipolare 87, 183.
Ganglienzellenschicht 361.
Ganglion, interpedunkulare 163.
— spirale 395.
Gaumen, harter 218.
— weicher 218, 239.
Gefäße, Entwicklung der 27.
— perforierende 148.
Gefäßscheiden, adventitielle 42.
Gefäßschicht der Iris 370.
Gefensterte Membran 45.
— Zellen 184.
Geflecht, epilemmales 223.
— hypolemmales 223.
Gefriermikrotom 422.
Gegenfärbung 434.
Gegenpolseite 12.
Gehirn 91, 162.
Gehirnschicht der Retina 358.
Gehörgang, äußerer 400.
Gehörorgan 27, 385.
Gehörsaiten 390.
Gehörzähne, Huschkesche 394.
Geißeln 27.
Geldrollenbildung 53.
Gelenkkapsel 152.
Gelenknervenkörperchen 191.
Gelenkknorpel 66, 67, 151.
Gelenkschmiere 153.
Generallamellen 147.
Genitalien, äußere, weibliche 334.
Genitalnervenkörperchen 191.
Geruchsorgan 402.

Gerüst, achromatisches 9, 10.
— chromatisches 9.
Geschlechtsorgane 191, 303.
— männliche 303.
Geschmackskanal 404.
— -knospen 406.
— -organ 406.
— -porus 406.
— -zellen 407.
Gewebe 21.
— adenoides 47.
— animale 2.
— chromaffines 208.
— elastisches 62.
— -lehre = Histologie 3.
— lymphoide 126.
— osteoblastisches 142.
— retikuläres 46, 49, 101, 126.
— subseröses 65.
— vegetative 2.
— vesikulöses 65.
van Giesons Pikrofuchsin 414.
— — Anwendung 435.
Gießbeckenknorpel 69.
Giftstoffe 9.
Gingiva 233.
Giraldés Organ = Paradidymis 313.
Gitterfasern 44, 273.
Glandula bulbourethralis 314.
— lingualis anterior 221, 238.
— parotis 217.
— sublingualis 218, 220.
— submaxillaris 216, 220, 221.
— suprarenalis 208.
— thyreoidea 195, 196.
Glandulae areolares 352, 357.
— ceruminosae 352, 400.
— ciliares 381.
— circumanales 352.
— duodenales 252.
— gastricae propriae 32, 243.
— intestinales (Darmdrüsen) 248.
— olfactoriae 405.
— parathyreoideae 195, 197.
— praeputiales 350.
— sebaceae 341, 350.
— sudoriparae 351.
— tarsales (Meibom) 352.
— tartaricae 229.
— urethrales 302.
— vestibulares (Vorhofdrüsen) 334.
Glans clitoridis 334.
— penis 316.
Glanzstreifen 78.
Glasfläschchen 410.
Glashäute 59.
Glashaut der Chorioidea = Lamina basalis (Na) 368.
— des Haarbalges 342.
Glaskörper 373.
Glasstäbe 410.
Glastrichter 410.
Gliafibrillen 93.
Gliagewebe 20, 92.
Gliagrenzhäute 94.
Gliazellen 92.
— Bergmannsche 174.
Glioblasten 86, 95.
Glissonsche Kapsel = Capsula fibrosa hepatis (Na) 265.
Globus pallidus 163, 164.
Glomerulus 287.
— -kapsel = Bowmannsche Kapsel 287.
Glomus caroticum 208.
— coccygeum 113.
Glutin 44.
Glykogen 5, 28.
— betr. Technik 470.
Glyzerin 413.
— Anwendung 437.
Goldchlorid 413.
— Anwendung 433.
Golgi-Mazzonische Körperchen 191, 286, 354.
Golginetz 91.
Golgische Mischung 412.
— Anwendung 431.
Golgis schwarze Reaktion 431.
Golgischer Typus 92.
Gollscher Strang = Fasciculus gracilis 154.
Graafscher Follikel = Folliculus vesiculosus 318.
Grandrysche Körperchen 189.
Granula 29.
— der Drüsen 29.
Granulationen, Pacchionische = Arachnoideal-Granulationen (Na) 177.
Granulozyten 42, 43, 278.
— azidophile 43.
— eosinophile 43.
— feingranulierte 43.
— grobgranulierte 43.
Grau der zentralen Höhlen 163.
Grenzmembran der Epithelgewebe 26.
— gliöse 94.
Grenzschicht der Chorioidea 368.
— hintere der Iris 370.
— vordere der Iris 369.
Großhirnganglion 162.
Großhirnrinde 164.
Grünhagensche Räume 249.
Grundlamellen, äußere 194.
— innere 147.
Grundmembran 59, 81.
— Krausesche 84.
Grundschicht 329.
Grundsubstanzen = Interzellularsubstanz 7, 36, 43, 65, 67.
— Färbung der 434.
Grundsubstanz des fibrillären Bindegewebes 89.
— des Knochens 72.
— des Knorpels 67.

H.

Haarbalg 340, 341, 342.
Haarbalgdrüsen 341, 350.

Haarbeet 347, 349.
Haare 27, 340.
— Entwicklung der 347.
— Wachstum der 348.
Haarkanal 348.
Haarkegel 347.
Haarkeim 347.
Haarkutikula 342.
Haaroberhäutchen 342.
Haarpapille 341.
Haarschaft 340.
Haarscheiben 354.
Haarstengel 349.
Haarwechsel 348.
Haarwurzel 341.
Haarzapfen 348.
Haarzellen 386, 393.
Haarzwiebel 341.
Hämalaun 429.
Hämatin 52.
Hämatoidin 52.
Hämatokonien 57.
Hämatoxylin-Eisenlackfärbung, Heidenhains 434.
Hämatoxylin, Hansensches 413.
— Anwendung 429.
— Delafieldsches 414.
— — Anwendung 430.
— Weigertsches 414.
— — Anwendung 462.
Hämin 52.
Hämoglobin 52.
Hämoleukozyten 49, 50, 53, 55.
— eosinophile 56.
— feinkörnige 56.
— grobkörnige 56.
— neutrophile 56.
Hämolymphdrüsen 127.
Hämozytoblast 41.
Härten 420.
Häute, elastische 45.
Haftwurzeln 331.
Halbmonde, Ebnersche 215.
— Pflügersche 220.
Hals des Zahnes 223.
Harnblase 27, 76, 77.
Harnkanälchen 291.
— -leiter = Ureter 298.
— -organe 287.
— -röhre 300, 301.
Harnwege 25.
— ableitende 298.
Hassalsche Körperchen 199.
Haufen, Peyersche = gehäufte Knötchen (Na) 128.
Hauptstücke (Niere) 26, 287, 291.
— der Spermien 310.
Haut, äußere 25, 77, 335.
— elastische der Adventitia = der Externa (Na) 113.
Hautepithel 23.
Hautpigment 339.
Hauttalg 350.
Haverssche Lamellen 142, 147.
— Kanäle 48, 142, 147.
— Systeme 145.
Heidenhains Färbung 434.
Henlesche Faserschicht 361.
— Scheide 180.
— Schicht 345.
— Schleife 287, 292.
Hensensche Zellen 393.
Herbstsche Körperchen 191.
Hermanns Flüssigkeit 480.
Herz 117.
Herzbeutel 118.
Herzklappen 118.
Herzmuskelgewebe 20, 77, 103.
Hexenmilch 357.
Hilus der Lymphknoten 125.
Hinterhorn = Hintersäule (Na) 154.
Hinterstrang 154.
Hirnhaut, harte 175.
— weiche 176.
Hirnsand 208.
Hirnstamm 162.
Histiozyten 41, 278.
Histologie 3.
Hoden 33, 35, 302, 303.
— -kanälchen 303, 305.
— -läppchen 303.
Höhlen, seröse 24, 27, 39, 59.
Hörhaar 393.
Höhlengrau, zentrales 162.
Holmgrensche Kanälchen 91.
Homolaterale Zellen 158.
Hornhaut 375.
— -endothel 377.
— -epithel 375.
— -kanälchen 376.
— -körperchen 376.
— -lamellen 376.
— -zellen 376.
Hornschicht 27.
Hornspongiosa des Rückenmarkes 161.
Hortegazellen 92, 94.
Howshipsche Lakunen 138.
Huf 23.
Hülle, gliöse 97.
Hüllen des Zentralnervensystems 175.
Hülsenarterien 131.
Humerusdiaphyse 144.
Humor vitreus 373.
Hunter-Schregersche Streifen 231.
Huschkesche Gehörzähne 394.
Huxleysche Schicht 345.
Hyalin 332.
Hydatide, gestielte = Appendix epididymidis (Na) 313.
— Morgagnische = Appendix testis (Na) 313.
— ungestielte = Appendix testis (Na) 313.
Hymen 334.
Hypertonische Lösung 53.
Hypoglossuskern 163.
Hypolemmales Geflecht 223.
Hypophyse 32.

Hypophysis cerebri 204.
— pharyngea 205.
Hypophysentasche 204.
Hypotonische Lösung 53.

I.

Ileum 246, 247.
Injizieren 436.
Innenglieder der Stäbchen 360.
— der Zapfen 360.
Innenkolben 189.
Innenpfeiler 391.
Innere Sekretion 32.
Innersekretorische Organe 195.
Inseln, Langerhanssche 263.
Instrumente 409.
Integument 335.
Interfaszialraum (Tenon) 379.
Interglobularräume 230.
Intermediärsinus 127.
Interradiäres Flechtwerk 165.
Interrenalsystem 196.
Interstitielle Körnchen 81.
— Lamellen 147.
Interstitielles Bindegewebe der Nieren 294.
— Wachstum 139.
Interterritorielle Substanz 68.
Intertubuläre Zellhaufen 263.
Intervillöse Räume 329.
Interzellularbrücken 22.
— -räume 25.
— -substanzen 7, 36, 43, 65, 67.
Intravaginaler Lymphraum 379.
Iris 369.
— -fortsätze 371.
— -winkel 371.
Isolieren 416.
— von Drüsenkanälchen 417.
— von Epithelzellen 417.
— von Muskelfasern und Drüsen 417.
Isotonische Lösung 53.
Isotrope Substanz 84.

J.

Jacobsonsches Organ = Org. vomeronasale (Na) 406.
Jejunum 246.
Jodalkohol 420.

K.

Kalibichromat-Essigsäure 412.
— Anwendung 419.
—-Formol 412.
— Anwendung 419.
Kali, doppeltchromsaures 412.
Kalilauge, konzentrierte 413.
Kammer, feuchte 439.
Kammerwasser 371.
Kanälchen, Holmgrensche 91.
Kanäle, Haverssche 48, 142, 147.
— Volkmannsche 148.
Kanal, Cloquetscher = Canal. hyaloideus 374.
Kanal, Petitscher = Spatia zonularia (Na) 373.
— Schlemmscher = Sinus venosus sclerae (Na) 379.
Kapillaren 105.
Kapillarendothelien 21.
— -epithelien 21.
— -hülsen 131.
— -nerven 108.
— -neubildung 107.
— -sprossen 107.
— -wand 48.
Kapsel, Bowmansche = Glomeruluskapsel (Na) 27.
— Glissonsche = Capsula fibrosa hepatis (Na) 265.
— der Ganglienzellen 94.
— der Lymphknoten 125.
— der Milz 129.
Karbolxylol 413.
Kardiadrüsen 241, 242.
Karminsaures Natron 414.
Karotisdrüse = Glomus caroticum (Na) 208.
Karyon 3.
Karyorrhexis 49.
Kehldeckel 69.
Kehlkopf 49, 279.
Keilstrang = Burdachscher Strang 154
Keimbläschen 318.
— -blätter 1.
— drüse, weibliche 316.
— -epithel 305, 317.
— -fleck 3, 9.
— -schicht des Epithels 25.
— der Haut 338.
— — des Nagels 340.
— -zentrum 126.
Keratohyalinkörnchen 338.
Kern 9.
Kernbruch 49.
— -färbung 429.
— -gerüst 10.
— -körperchen 9.
— -membran 9, 10.
— pyknotischer 17.
— -saft 9, 10.
— -spindel 13.
— -teilung 11.
Key-Retzius-Körperchen 191.
Kiefergelenk 90.
Kittlinien 78.
Kittsubstanz 19, 22, 43.
— Färbung 434.
Klasmatozyten 41.
Kleinhirnrinde 90, 162, 170.
Kletterfasern 172.
Klitoris 334.
Knäuel, dichter 12.
— lockerer 12.
Knäueldrüsen 32, 338, 351.
Knochen 49, 146.
— Bindegewebs- 137.

Knochen, Entwicklung der 137.
— — der knorpelig vorgebildeten 137.
— — der Bindegewebsknochen 137.
— Epiphysen der 144.
— -fibrillen 72.
— Gelenkenden der 151.
— -gewebe 20, 44, 46, 70, 103.
— — feinfaseriges 72.
— — geflechtartiges 72.
— — grobfaseriges 72.
— — lamelläres 72.
— -grundsubstanz 72.
— — feinfaserige 72.
— — grobfaserige 72.
— — lamellöse 72.
— -haut 149.
— -höhlen 74.
— -kanälchen 74.
— -kapsel 74.
— -knorpel 72.
— knorpelig vorgebildeter 144.
— -körperchen 74.
— kurze 146.
— -mark 40, 41, 43, 47, 48, 143, 146.
— — gelatinöses 48.
— — platte 146.
— — primäres 142.
— — rotes 49.
— — sekundäres 142.
— Nähte der 150.
— Resorption der 138.
— Substantia compacta der 146.
— — spongiosa des 146.
— Verbindungen der 150.
— -wachstum 144.
— -zellen 37, 72, 74, 102.
Knorpel, elastischer 49, 67, 69, 70.
— Bindegewebs- 70.
— der Bronchialäste 282.
— des Gehörganges 402.
— des Kehlkopfes 270.
— des Kopfes 64.
— der Luftröhre 280.
— gelber 45.
— -gewebe 44, 46, 65, 102.
— -grundsubstanz 67.
— -höhlen 66.
— hyaliner 67, 151.
— -leim 67.
Knorpelkapsel 67.
— -territorien 68.
Knorpelzellen 37, 66, 67, 102.
Knospung 15.
Knötchen 47.
Kochsalzlösung 411.
Kolbenhaar 349.
Kolbenhals 226.
Kolbenlager = Haarbeet 347, 349.
Kollagen 44.
Kollastin 45.
Kollateralen 92.
Kolloide Substanz 197.
Kolostrumkörperchen 355, 357.
Kommissur, graue 155.
— hintere 154.
— vordere 154.
— weiße 154.
Kommissurenzellen 158.
Kongorot 414.
— Anwendung 468.
Konjunktiva 381, 383.
— -buchten 382.
Konservieren der Präparate 436.
Kontralaterale Zellen 158.
Kopfdarm 213.
Kopfkappe 309.
Kopfplatte 391.
Korbzellen 31, 355.
— des Kleinhirns 172.
von Korffsche Fasern 229.
Korium 335.
Körnchen, interstitielle 81.
— -zellen der Glia 94.
Kornea 375.
Kornealfalz 371.
Körnerschicht, äußere 363.
— innere 363.
Körnerzellen 173.
Körnung, basophile 56.
— eosinophile 56.
— neutrophile 56.
— oxyphile 56.
Körper, eosinophile = Eosinkörper 173.
Körperchen, Dogielsche 189.
— Golgi-Mazzonische 191.
— Grandrysche 189.
— Hassalsche 199.
— Herbstsche 191.
— Key-Retziussche 191.
— Malpighische der Milz = Milzknötchen (Na) 130.
— — — Niere = Nierenkörperchen (Na) 287, 289.
— Meißnersche 189.
— Merkelsche 189.
— Nißlsche 88.
— Pacinische = Lamellenkörperhhen (Na) 190.
— Vatersche = Lamellenkörperchen (Na) 190.
— Wagnersche 189.
— Zuckerkandlschen 208.
Körperflüssigkeiten 49.
Krone des Zahnes 223.
Krusta 26.
Krypten, Lieberkühnsche = Darmdrüsen (Na) 31, 248, 253.
Kupferoxyd, neutrales essigsaures 414.
— — Anwendung 462.
Kupula 386.
Kurzstrahler 92.
Kutikularsaum 26, 248, 249.
Kutis 335.

L.

Labdrüsen 243.
Labia majora 334.

Labia minora 334.
Labium tympanicum 387.
— vestibulare 387.
Labra glenoidealia 151.
Labyrinth, häutiges 385.
— knöchernes 385.
Lakunen, Howshipsche 138.
— Morgagnische der Harnröhre = Lakunen 302.
Lamellen, Haverssche 142, 147.
— der Hornhaut 376.
— interstitielle 147.
— -körperchen 190, 278, 286, 354.
— streifige 115.
Lamina basalis 368.
— choriocapillaris 368, 377.
— chorioidea = Grenzschicht 368.
— cribrosa 367.
— elastica anterior 376.
— — corneae 376.
— fusca 375.
— ganglionaris 168.
— granularis externa 168.
— — interna 168
— multiformis 168.
— pyramidalis 168.
— Reissneri = Membrana vestibularis (Na) 387, 389.
— spiralis membranacea 387.
— suprachorioidea 375.
— vasculosa 374.
— zonalis 167.
Langerhanssche Inseln 263, 264.
— Zellen 187.
Langstrahler 92.
Lantermansche Einkerbungen 100.
Lebendige Masse, allgemeiner Bau 3.
Leber 42, 106, 264.
— -kapsel (Capsula fibrosa) 265.
— -läppchen 265, 267.
— -zellen 102, 272.
— -zellenbalken 269.
Lederhaut 60, 335.
Leptomeninx 175.
Leukozyten 40, 47, 49, 255.
— basophile 56.
— gelapptkernige 48.
— oxyphile 42.
— uninukleäre 56.
Lidkante 381.
Lieberkühnsche Krypten = Darmdrüsen (Na) 248.
Ligamentum circulare dentis 233.
— flavum 62.
— interlamellare 190.
— intervertebrale 70, 150.
— iridis pectinatum 371.
— nuchae 62.
— spirale 388.
Limbus spiralis 387.
Linin 9.
Linse 371.
Linsenepithel 373.
— -fasern 372.
Linsenepithelkapsel 373.
— -kern 163.
— -stern 372.
Lippendrüsen 221.
Lipoide 51.
Liquor cerebrospinalis 175.
— folliculi 317, 318.
Lithionkarmin 6.
Littresche Drüsen = Urethraldrüsen (Na) 302.
Lobuli epididymidis 310.
Lobulus renis 296.
Locus coeruleus 163.
Luftröhre 280.
Luftwege 77.
Lungen 35, 280.
Lungenalveolen 24, 27.
Lunula 340.
Luschkasche Gänge 269.
Luteinzellen 63.
Lymphbahnen des Augapfels 379.
— des Labyrinths 399.
— der peripherischen Nerven 180.
— des Zentralnervensystems 175.
Lymphdrüsen 125.
Lymphfollikel 47.
Lymphe 46, 49,
Lymphgefäße 24, 120.
— der Augenlider 383.
— des äußeren Ohres 402.
— des Bauchfelles 278.
— der Blutgefäße 119.
— des Eierstockes 320.
— der glatten Muskeln 77.
— der Haut 352, 353.
— der Harnblase 300.
— der Harnwege 303.
— des Herzens 119.
— des Hodens 309.
— des Kehlkopfes 280.
— der Konjunktiva 383.
— der Leber 273.
— der Luftröhre 280.
— der Lungen 286.
— des Magens und des Darmes 258.
— der Milchdrüse 357.
— der Milz 133.
— des Mittelohres 400.
— der Mundhöhlendrüsen 223.
— der Mundschleimhaut 214.
— der Nasenschleimhaut 406.
— der Nieren 298.
— des Pharynx 239.
— der quergestreiften Muskeln 137.
— der Scheide 334.
— der Schilddrüse 197.
— der Sehnen 137.
— der Speicheldrüsen 223.
— der Speiseröhre 242.
— des Thymus 201.
— des Uterus 324.
— der Zungenschleimhaut 239.
Lymphgefäßsystem 120.
Lymphkapillaren 121.

Lymphknötchen des Magens und des Darmes 255.
— periphere = Noduli lymphatici (Na) 128.
Lymphknoten 42, 47, 125.
— Entwicklung der 121.
— des Halses 122.
Lymphkörperchen = Lymphozyten.
Lymphoglandulae 125.
Lympholeukozyten 53.
Lymphozyten 24, 41, 42, 47, 49, 50, 53, 55, 126, 251.
— -bildung 123.
— durchwandernde 238.
Lymphraum, intravaginaler 379.
Lymphräume, adventitielle 127.
Lymphsinus 127.

M.

Macula lutea 362, 363.
Maculae acusticae 386.
Magen 112, 242.
— -darmkanal 58.
— -drüsen 30, 243.
— -grübchen 243.
— -schleimhaut 242, 244, 245.
— -wand 76.
Makrophagen 42, 47, 56.
Malpighische Körperchen der Milz = Milzknötchen (Na) 130.
— — der Niere = Nierenkörperchen (Na) 287, 289.
Mantelzellen 183.
Margarinkristalle 64.
Mark, gelatinöses 48.
— gelbes 48.
— -Mantel 97.
— primäres 142.
— rotes 48.
— -raum, primordialer 142.
— -reifung 94.
— -scheide 97, 98.
— -strahlen = Ferreinsche Pyramiden 296.
Markstränge 47.
Marksubstanz des Eierstockes 316.
— des Haares 342.
— der Lymphknoten 126.
— der Nebenniere 209.
— der Niere 295.
— des Thymus 210.
Markzellen = Myelozyten 49.
Maschen der Gallenkanälchen 271.
Mastdarm 255.
Mastbindegewebszellen 48.
Mastzellen 42, 59.
Material, Beschaffenheit des 415.
Matrix des Nagels 340.
Matrixzellen 348.
Maulbeerform 50, 53.
Mediastinum testis = Corpus Highmori 303.
Megakaryozyten 48, 49.
Meibomsche Drüsen = Gland. tarsales (Na) 35, 381.
Meißnersche Körperchen 189.
Meißnerscher Plexus = Plexus submucosus (Na) 260.
Melanine 63.
Membrana basilaris 389.
Membrana = Lamina (Na) choriocapillaris 368, 377.
— chorii 330, 331.
— Descemeti = Lamina elastica post. (Na) 377.
— granulosa = Stratum granulosum (Na) 338.
— hyaloidea 373.
— limitans externa 363.
— — interna 363.
— mucosa 212.
— propria 30, 59.
— reticularis 391.
— tectoria 393.
— vestibularis 387, 389.
Membranen, gefensterte 45.
Menisci = Zwischenknorpel 151.
Menstruation 324, 325.
Merkelsche Körperchen 189.
Mesenchym 37, 46, 70.
Mesenterium 59.
Mesosalpinx 320.
Messen 442.
Metakinesis 13.
Metaphase 13.
Metaplasie 70.
Metaplasma 4.
Methylblau 415.
Methylenblau 414.
— Anwendung 431.
Methylviolett B. 414.
— Anwendung 430.
Mikroglia 92, 94.
Mikronen 124.
Mikroskop 409.
— Handhabung des 441.
Mikrotom 409.
Mikrotomtechnik 422.
Mikrozentrum 11.
Milch 357.
Milchdrüse 35, 354.
— -flecken des Bauchfelles 277, 278.
— -kügelchen 357.
— -säckchen 354.
— -zähne 229.
Milz 40, 42.
— -balken 129.
— -fasern 132.
— -kapsel 129.
— -knötchen 130.
— -nerven 133.
— -pulpa 47, 133.
— -retikulum 47.
— -sinus 132.
— -venen 133.
Mitochondrien 7.

Mitose 12.
— pluripolare 15.
Mitteldarm 246.
Mittelmembran 84.
Mittelohr 385, 400.
Mittelstück der Spermien 309.
Molekularschicht = Neurogliaschicht 173.
Mollsche Drüsen = Gland. ciliares (Na) 381.
Monozyten 42, 56.
Montgomerysche Drüsen = Gland. areolares (Na) 357.
Morgagnische Hydatide = Appendix testis (Na) 313.
— Lakunen der Harnröhre 302.
Müllerscher Augenlidmuskel = Musc. tarsal. sup. 381.
— Ringmuskel = zirkuläre Fasern des Ziliarmuskels 369.
— Flüssigkeit 412.
— — Anwendung 419.
Müller-Formol 412.
— — Anwendung 419.
Müllersche Stützfasern = Radiärfasern 362.
Mundhöhle 25.
Mundhöhlendrüse, muköse 218.
Mundhöhlenschleimhaut 213.
Musculus arrector pili 341.
— ciliaris 368.
— — Riolani 381.
— dilatator pupillae 370.
— orbicularis palpebr. 381.
— sphincter pupillae 370.
— — urethrae membr. 303.
— tarsalis 381.
Muskelfasern des Herzens 77.
— glatte 75, 76, 81.
— quergestreifte 79, 102.
Muskelfibrillen 83.
Muskelgewebe 74, 103.
— des Herzens 103.
— -knospen = Muskelspindeln 192.
— -säulchen 83.
— -spindeln 134, 192, 193.
— -system 134.
— -zellen, glatte 20, 75, 77, 102, 103, 109.
Mutterstern 13.
Mutterzellen = Spermatozyten 306.
Muzingeahlt 214.
Myelin 97, 100.
Myeloarchitektonik 164.
Myeloblast 57.
Myelozyten (Markzellen) 49.
Myoblast 80, 83.
Myofibrillen 78, 83.
Myokardium 117.
Myometrium 322.
Myosepten 80.
Myotome 79.

N.

Nabelstrang 58, 334.
Nackenband 62.
Nadeln 410.
Nagel 340.
— -bett 340.
— -falz 340.
— -saum 340.
— -wall 340.
— -wurzel 340.
Nase 67.
Natron, karminsaures 414.
Natriumsulfat 421.
Natriumthiosulfat 412.
— Anwendung 420.
Nebeneierstock (Epoophoron) 320.
Nebenhoden 25.
Nebennieren 32, 33, 47, 196, 208, 209.
Nerven, cerebrospinale 178.
— des Augapfels 380.
— der Augenlider 383.
— des Bauchfells 278.
— der Blutgefäße 119.
— der Drüsen 223.
— des Eierstockes 320.
— der Gelenkkapseln 153.
— der Harnwege 300, 303.
— der Haut 352, 353.
— des Herzens 120.
— des Hodens 313.
— der Hornhaut 380.
— der Iris 380.
— des Kehlkopfes 280.
— des Knochens 149.
— der Leber 274.
— der Lungen 286.
— der Lymphgefäße 122.
— der Lymphknoten 127.
— des Magens und des Darmes 260.
— der Milchdrüse 357.
— der Milz 133.
— der Mundhöhlendrüsen 223.
— der Mundschleimhaut 214.
— der Nebenniere 212.
— der Nieren 298.
— der Scheide 334.
— der Schilddrüse 197.
— des Thymus 201.
— des Uterus 324.
— des Ziliarkörpers 380.
— der Zungenschleimhaut 239.
— markhaltige 98.
— marklose 97.
— -mark 97.
— peripherische 96.
— zentrale 96, 120.
— -zellen 87.
— sympathische 180.
— -system, zentrales 153, 154.
— — peripherisches 178.
Nervenendigungen 187.
— in Terminalkörperchen 188.
— sensible 85.
Nervenfasern 5, 86, 96.
— peripherische 96. 97.
— -schicht der Retina 362.
— zentrale 96.

Nervenfibrillenfärbung 432.
Nervenfilz = Neuropilem 156.
Nervengeflechte 98.
Nervengewebe 19, 20, 28, 84.
Nervus acusticus 395.
— glossopharyngeus 178, 407.
— medianus 178.
— opticus 175, 357, 365, 366.
Netzhaut 358.
Netz, kutanes 352.
— subpapilläres 352.
Neurilemm 97, 98, 99.
Neurit 86.
Neuroblasten 86, 95.
Neuroepithelschicht der Retina 359.
Neurofibrillen 90, 96.
Neuroglia 86, 92, 156, 169.
Neurohypophyse 207.
Neurokeratin 100.
Neuron 85, 86.
Neuropilem 156.
Neuroplasma 88, 96.
Neurosomen 89, 173.
Neutralfett 209.
Neutralrot 439.
Neutrophile Körnung 56.
Nieren 35, 286,
— -Architektur der 294.
— -becken 298.
— -glomeruli 27, 106.
— -kanälchen 29, 291.
— -kelche 298.
— -körperchen 287, 289.
Nißlsche Körper 88.
Noduli lymphatici 128.
— aggregati = (gehäufte Knötchen) 128.
Normoblasten 49.
Nucleolus 3.
Nucleus caudatus 163.
— dentatus 162, 163, 164.
— dorsalis = Dorsalkern 156.
— lentiformis 163.
— olivaris 162.
— pulposus 151.
— ruber 162.
Nuelscher Raum 393.
Nuhnsche Drüse = Gland. lingual. anterior (Na) 221, 238.
Nuklein 9.
Nukleolarsubstanz 9, 11.

O.

Oberhaut 25, 335, 336.
Oberhäutchen des Haares 342.
Objektivmikrometer 442.
Objektträger 410.
Odontoblasten 72, 229, 232, 234.
Ohr, äußeres 69, 385, 400.
— inneres 385.
— -blase 385.
— -schmalz 401.
— — -drüsen 400.
— -speicheldrüse 217.
— -trompete 400.
Okularmikrometer 442.
Oligodendrogliazellen 92.
Oliva inferior 163.
Omentum majus 24, 39, 60, 107, 276.
— minus 276.
Oogonien 317.
Oolemma 318.
Oozyte 318.
Ora serrata 364.
Orange 414.
— Anwendung 435.
Orbiculus = Plexus gangliosus ciliaris (Na) 380.
Organ, Cortisches = Spiralorgan (Na) 386.
— von Giraldès = Paradidymis (Na) 313.
— Jakobsonsches 406.
Organe, innersekretorische 195.
— lymphatische 40, 47.
— des Nervensystems 153.
Osmiumsäure 412.
— Anwendung 420.
Ossifikation, enchondrale 142.
— perichondrale 139.
Ossifikationspunkt = Verkalkungspunkt 140.
Ösophagus 25, 60, 179.
Osteoblasten 70, 72, 142, 143, 229.
Osteoblastisches Gewebe 70.
Osteoklasten 20, 49, 138.
Osteone 138.
Osteozyten 72, 229.
Otoconia 387.
Otolithen 387.
Ovarium (Eierstock) 33, 316.
Ovula Nabothi 323.
Ovulation 322, 324, 326.
Oxydasereaktion 55, 81.
Oxyphile Körnung 56.

P.

Pacchionische Granulationen — Arachnoidealgranulationen (Na) 177.
Pachymeninx 175.
Pacinische Körperchen = Lamellenkörperchen (Na) 190.
Palpebrae 380.
Panethsche Zellen 248, 250.
Pankreas 33, 35, 261, 262, 263.
Panniculus adiposus 336.
Papilla basilaris 389, 397.
— nervi optici 366.
Papillae filiformes 235.
— foliatae 237.
— fungiformes 235, 236, 237.
— gustatoriae 235.
— lenticulares 237.
— operariae 235.
— vallatae (Na) = circumvallatae 235, 236, 407.
Papillarmuskeln 77.
Papillen der Haut 335.
Paradidymis 313.
Paraffin 415.

Paraffinchloroform 415.
Paraganglien 208.
Parakarmin 414.
— Anwendung 430.
Paraplasma 4.
Parathyreoidea (= Epithelkörperchen) 33, 197.
Paraurethrale Gänge 302.
Paraxonen 92.
Pareleidin 338.
Parenchym 105.
Paroophoron 320.
Parotis 32, 216, 218, 219.
Pars intermedia 204.
— retinae ciliaris 365.
— — iridica 358.
— — optica 358.
Paukenhöhle 400.
Penicilli 131.
Penis 315.
Pepsindrüsen 243.
Perichondrium 135.
— Zellschicht des 140.
Perikardium 118.
— viszerales Blatt = Epikardium (Na) 118.
Perimetrium 322.
Perimysium 60, 134.
Perineurium 60.
— externum 134, 136.
— internum 134, 136.
Periost 146, 149.
Peritoneum 136.
Perizyten 108.
Peyersche Haufen = gehäufte Knötchen (Na) 128, 257.
Pfeilerzellen 391.
Pflasterepithel, einfaches 27.
— geschichtetes 27.
Phaeochrome (= chromaffine) Zellen 210.
Phagozyten 54.
Phagozytose 54.
Pharynx 239.
Pharynxtonsille 240.
Phosphormolybdänsäure 415.
Pialscheide 366.
Pia mater 175, 176.
Pigment 89.
— der Epidermis 339.
— -epithel 359, 361.
— -gewebe 62, 101.
— hämatogenes 63.
— -körnchen 6, 339.
— -schicht der Iris 371.
— -zellen 37, 59, 62.
Pikrinsäure 412.
— Anwendung 435.
Pikrofuchsin 414.
— Anwendung = van Giesons Färbung 435.
Pikrokarmin 414.
— Anwendung 439.
Pinzette 410.
Pipette 410.
Placenta fetalis 330.
— uterina 333.
Plaques = gehäuftes Knötchen (Na) 257.
Plasma sanguinis = Blutplasma 50.
Plasmazellen 42, 48, 49, 126, 251.
Plasmosomen 7, 28, 30.
Plastosomen 30, 66, 83, 89, 99.
Platinchlorid 481.
— Osmium-Essigsäure 481.
— — — Anwendung 481.
Platte, motorische 194.
Plattenepithel 24, 27, 102.
Plazenta 20, 328.
Pleura 284.
Plexus annularis 380.
— Auerbachscher = myentericus (Na) 260.
— coeliacus 212.
— chorioidei 176.
— gangliosus ciliaris 380.
— hypogastricus 324.
— Meißnerscher = submucosus (Na) 260.
— myentericus 259, 261.
— myospermaticus 313.
— intraepithelialer der Kornea 380.
— subbasaler der Kornea 380.
— subepithelialer der Kornea 380.
— submucosus 260.
Plica semilunaris 383.
Plicae circulares (Kerkringi) 246.
Polfeld 12.
Polseite 12.
Porenfeld 294.
Polstrahlung 12.
Polykaryozyten 49.
Praedentin 225, 229, 230.
Prämuzingranula 251.
Präparatengläser 410.
Präparatenschalen 410.
Präputialdrüsen 350.
Präspermatiden 307.
Präzipitinreaktion 53.
Primärfollikel 317.
— -knötchen 126.
Primordialei 317.
Processus ciliares 368.
— reticularis = Formatio retic. (Na) 156.
— vermiformis 254, 257.
— vocal. 69.
Prominentia spiralis = Vas prominens 398.
Prophase 12.
Prostata 35, 313.
— -steine 314.
Protoplasma 4, 8.
Protozoen 5.
Pulmonalis 113.
Pulpa-Arterien 130.
Pulpa der Lymphknoten 126.
— — Milz 42, 47, 133.
— — Zähne 223, 226.
— -fortsätze 232.
— -höhle 223.
— -retikulum 131.
— rote 133.

Purkinjesche Fäden 118.
— Zellen 170, 171.
Putamen 163.
Pyknotische Kerne 17.
Pylorusdrüsen 32, 241, 244.
Pyramidenzellen 168.
Pyrenin 9.
Pyrogallussäure 433.

Q.

Querlinien 78.
Querstreifung des Herzmuskels 83.
— des Skelettmuskels 78.

R.

Rachenring, lymphatischer 240.
Radiärfasern 362.
— -kegel 363.
Radix pili 341.
Radkern 42.
Randsinus 127.
Randzone 127.
Ranviersche Einschnürung 99.
Ranviers Drittelalkohol 412.
— — Anwendung 417.
Rasiermesser 417.
Raum, supravaginaler 379.
— Tenonscher = Spatium interfasciale (Na) = supravaginaler 379.
Räume, Fontanasche 371.
— Grünhagensche 249.
— intervillöse 329.
— Nuelsche 393.
Reagenzien 411.
Reagiergläschen 410.
Reaktion, schwarze, Golgis 431.
Reflexbündel 160.
Reflexkollateralen 159.
Regenbogenhaut 369.
Regio olfactoria 404.
— pylorica 242.
— respiratoria 28, 403.
— vestibularis 403.
Reißnersche Membran = Membrana vestibularis (Na) 387, 389.
Reizleitungssystem des Herzens 117.
Remaksches Hemiganglion 239.
Reizwirkungen 9.
Resorption 29, 138, 248.
Resorzin-Fuchsin 415.
— Anwendung 431.
Respirationsapparat 67.
Respirationstraktus 25, 279.
Rete Malpighi = Stratum germinativum 338.
— ovarii 316.
— testis 303, 304, 309, 310.
— vasculosum Halleri = Rete testis (Na)
Retikulinfasern 44, 46, 132.
Retikulumzellen 40, 42, 46, 102, 274.
Retina 358.
Retziussche Zellen 167.
Riechzellen 405.
Riesenpyramidenzellen 168.
Riesenspermien 310.
Riesenzellen 102.
Rindennetz, oberflächliches 315.
— tiefes 316.
Rindensubstanz des Eierstockes 316.
— des Haares 342.
— der Lymphknoten 126.
— der Nebenniere 209.
— der Niere 296.
— des Thymus 198.
Ringersche Lösung 411.
Rippenknorpel 67, 68, 70.
Romanowskysche Färbung 449.
Röhrenknochen 47, 144, 146.
Rubin 414.
Rückenmark 88, 91, 95, 154.
— Neuroglia des 161.
Rückenmarkshaut, harte 175.
— weiche 175.
Ruhende Wanderzellen 36, 40, 41, 59, 60, 109.
Rumpfdarm 240.
Rundzellen, 19.
— basophile 41, 42, 278.

S.

Sacculus ellipticus = Utriculus (Na) 385, 386.
— sphaericus = Sacculus (Na) 385.
Saffranin 414.
— Anwendung 430.
Saftkanälchen 120.
— der Kornea 376.
Saftspalten 43.
— der Hornhaut 376.
Salpetersäure 412.
— Anwendung 421.
Salzlösungen, physiologische 9.
Salzsäure 412.
Samen 309.
— -bläschen 312.
— -fäden = Spermien 305.
— -leiter 311.
— -wege 310.
— -zellen 305.
Sammelröhrchen 293.
Sammelrohre 293.
Sammelvenen der Leber 267.
Sarcous elements 83.
Sarkolemm 81.
Sarkoplasma 78, 81.
Sarkosomen 78, 81.
Säule, Clarkesche = Dorsalkern (Na) 156.
Säurefuchsin 414.
Scala tympani 388.
— vestibuli 388.
Scapus pili 340.
Schaltlamellen 147.
Schaltstück 78, 215.
— der Niere 287, 293.
Schaltvenen der Leber 267.
Scheide 334.
Schaumstruktur 8.
— Henlesche 180.

Scheidenkutikula 346.
Scheide, Schwannsche = Neurilemm 97.
Schere 410.
Schilddrüse 32, 33, 197.
Schleife, Henlesche 287, 292.
Schleifstein 410.
Schleimbeutel 134, 137.
Schleimdrüsen der Zunge 238.
Schleim(speichel-)drüsen = Muköse Mundhöhlendrüsen 216.
Schleimfärbung 430.
Schleimhaut 40, 234.
Schleimhautkörperchen 237.
— -schicht = Stratum germinativum (Na) der Oberhaut 338.
Schlemmscher Kanal = Sinus venosus sclerae (Na) 379.
Schlußleisten 25.
Schlußring, subchorialer 333.
Schmeckbecher 406.
— -zellen 307.
Schmelz = Substantia adamantina (Na) 231.
— -fasern 231.
— -grenze 231.
— -keim 223.
— -membran 228.
— -oberhäutchen = Cuticula dentis (Na) 223, 226.
— -organ 226.
— -prismen = fasern 228, 231.
— -pulpa 22, 228.
— -zellen 225, 227.
Schnecke 386, 387.
Schneiden 421.
— mit dem Rasiermesser 421.
— von Paraffinobjekten 425.
— von Zelloidinobjekten 427.
— von Zelloidinparaffinobjekten 427.
Schnürring 99.
Schutzanpassungen des Epithels 26.
Schwammgewebe 315.
Schwannsche Scheide (= Neurilemm) 197.
— Zellen 98, 99, 101, 187.
Schwangerschaft 324.
Schwanz der Spermien 310.
Schweißdrüsen 351.
— apokrine 351.
— ekkrine 351.
— -pore 351.
Sebum 350.
Segmente, zylindrokonische 100.
Sehnen 134, 136.
— -bündel 134.
— -gewebe 20, 61, 102.
— -scheiden 134, 136.
— -spindeln 191, 193.
— -zellen 37, 61.
Sehnerv 357.
Sehorgan 357.
Seitenhorn = Seitensäule (Na) 156.
Seitenstrang 154.
Sekretgranula 30.
Sekretion 29.
Sekretion, innere 32.
Sekretkapillaren = Sekretkanälchen 32, 219.
Sekretkanälchen, binnenzellige 32.
— zwischenzellige 32.
Sekretröhren 217.
Sekundärknötchen 47, 126.
Septa placentae 333.
Septula medullaria 156.
— testis 303.
Septum linguae 234.
— longitudinale = medianum (Na) posterius 154.
Seröse Drüsen 216.
Sertolische Zellen 305, 306.
Serum 50.
Sesamknorpel 151.
Sharpeysche Fasern 150, 233.
Silberlösung, ammoniakalische 413.
— Anwendung 433.
Silberoxyd, salpetersaures 413.
— Anwendung 432.
Sinnesepithelzellen 28.
Sinnesorgane 27.
Sinus der Dura mater 176.
— der Milz 132.
— -haare 354.
— -knoten 118.
— lactiferus 354.
— urogenitalis 301.
— venosus sclerae 379.
Skelettmuskelfaser 19.
— -gewebe 20, 103.
Skelettsystem 137.
— Entwicklung des 137.
Sklera 374.
Solitärknötchen 128.
— des Darmes 255.
Sonnenbildchenfigur 463.
Spaltraum, epiduraler 175.
Spannmuskeln 114.
Spannzellen 114.
Spatel 410.
Spatia zonularia 373.
Spatium interfasciale 379.
Speicheldrüsen 213.
— -körperchen 237.
— -röhren 217.
— im Bindegewebe 54.
Speicherung im Epithel 28.
— der Fremdstoffe 123.
Speiseröhre 240.
Sperma 309.
Spermatiden 307.
Spermatoblast 473.
— -genese = Spermiogenese 306.
— -gonie 306.
— -zyten 306.
Spermien 305, 309.
Spermiogenese 305.
Speziallamellen 147.
Spinalganglien 87, 181.
Spindel (Zentralspindel und Kernspindel) 12.

Spindelzellen 102.
Spiralblattvene 399.
Spiralfaden 310.
Stäbchen 359.
— -fasern 360.
— -korn 360.
— -sehzellen 359, 360.
— -struktur (Niere) 291.
Stachelzellen 338.
Stammfaser 158.
Stammganglien 162, 163.
Stammzellen = Spermatogonien 306.
Statolithen 387.
Stechapfelform 50, 53.
Steißdrüse = Glomus coccygeum (Na) 113.
Stellulae Verheynii — Venae stellatae (Na) 297.
Stereozilien 27.
Sternoklavikulargelenk 70.
Sternzellen der Leber 273.
Stiftzellen 250.
Stimmband 27.
Stoffe, paraplasmatische 4.
Stoffwanderung 21.
Stoffwechsel im Epithel 28.
Stoffwechselapparat, retikulo-endothelialer 47.
Stomata 24, 106.
Strahlenbändchen 373.
Strang, Burdachscher = Fasciculus cuneatus (Na) 154.
— Gollscher = Fasciculus gracilis (Na) 154.
— zarter = Fasciculus gracilis (Na) 154.
Strangzellen 157.
Stratum corneum 338.
— fibrosum 152.
— germinativum 338.
— granulosum 339.
— — = Membrana granulosa 319.
— lucidum 339.
— Malpighii = germinativum (Na) 338.
— papillare 336.
— reticulare 336.
— subcutaneum 336.
— supravasculare 323.
— synoviale 152.
— vasculare 323.
Streichriemen 410.
Streifige Lamellen 115.
Stria vascularis 388.
Stroma 105.
— ovarii 316.
Stromaplexus 380.
Stützfasern, Müllersche (= Radiärfasern) 362.
Stützgewebe 19, 20, 35, 101.
— embryonales 35.
— Formen des 46.
— gelbes 45.
— vesikulöses 65.
Stützsubstanzen 35.
Stützzellen der Geruchsschleimhaut 404.
— konzentrische 363.
Subarachnoidealraum 176.
— des Sehnerven 366.
Subduralraum 176.
— des Sehnerven 366.
Sublimathaltige Schnitte, Behandlung 420.
Sublimat-Kochsalzlösung 413.
— Anwendung 419.
Sublingualis 32.
Submaxillaris 32.
Substantia adamatina 231.
— compacta 146.
— eburnea 230.
— gelatinosa = grisea (Na) centralis 156.
— gelatinosa (Rolando) 156.
— nigra 162, 163.
— ossea = Zement 232.
— propria corneae 376.
— spongiosa 146.
Substanz, achromatische 9.
— anisotrope 84.
— basisch-färbbare 88.
— chromatische 9.
— elastische 43, 44.
— graue, des Gehirns 162.
— — des Rückenmarks 155.
— interterritoriale 68.
— isotrope 84.
— kollagene 43.
— kolloide 248.
— weiße, des Gehirns 162.
— — des Rückenmarks 154.
Sulcus spiralis intern. 387.
Sulze, Whartonsche 334.
Superradiäres Flechtwerk 165.
Susa (Heidenhain) 420.
Sutura 150.
Symphysis oss. pub. 70.
Synarthrosis 170.
Synchondrosis 67, 150.
Syndesmosis 150.
Synovia 150, 153.
Synovialmembran = Strat. synoviale (Na) 152.
— -zotten 153.
Synzytium 20, 332.
— der Plazenta 26, 328.
Systeme der Blutkapillaren 105.

T.

Tagebuch 442.
Talgdrüsen 30, 35, 213, 338, 350.
Tangentiales Flechtwerk 165.
Tangentialfasern 165.
Tapetum 368.
Tarsaldrüsen 35, 381.
Tarsus 381.
Tasthaare 354.
Tastkörperchen 189, 354.
— einfache 189.
— -meniscus 188, 354.
— -scheibe 189.

Tastkörperchenzellen, einfache 188.
Tastzellen, zusammengesetzte 189, 354.
Tätowierung 123.
Tawarasches Bündel 117.
Teilung, direkte 15.
— indirekte 12.
— Wachstum, Differenzierung 11.
Tela submucosa 213.
Telae chorioideae 176.
Tenonscher Raum = Spatium interfasciale (Na) 379.
Tensor chorioideae 368.
Terminalkörperchen 187, 188.
Thalamus 163.
Thermostat 410.
Thrombose 105.
Thrombozyten 57.
Thymus 22, 32, 58, 198.
— -läppchen 198.
— -lymphozyten 198.
— Rückbildung des 201.
Tigroid 88.
Tochtersterne 14.
Tomessche Fortsätze 228.
Tonsille 22, 47, 239.
Töten und Sezieren der Tiere 416.
Trabekel der Lymphknoten 125.
— der Milz (Milzbalken) 129.
Tränendrüse 32, 35, 384.
— akzessorische 381.
Tränenkanälchen 385.
— -nasengang 386.
— -organ 357, 384.
— -sack 386.
Trichomonas vaginalis 334.
Trigeminusanteil 163.
Trockenofen (= Thermostat) 410.
Trommelfell 400.
Trophoblast 20, 328, 331.
Trophospongium 91.
Trypanblau 6, 41, 178.
Tuba Eustachii (Ohrtrompete) = Tuba auditiva (Na) 400.
— Fallopia (Eileiter) = Tuba uterina (Na) 321.
Tubuli contorti des Hodens 303, 305.
— — der Niere 287.
— recti des Hodens 305.
Tunica adventitia = externa (Na) der Arterien 112.
— albuginea des Eierstockes 316.
— — des Hodens 303.
— — des Penis 315.
— elastica externa 110.
— — interna 111.
— externa der Arterien 112.
— — der Venen 116.
— intima der Arterien 111.
— — der Venen 116.
— media der Arterien 111.
— — der Venen 116.
— mucosa = Membrana (Na) 213.
— propria 213.
— submucosa = Tela (Na) 213.
Tunica vasculosa 374.
Tunnel 391, 393.
Tusche, schwarze 41.
Typus, Deitersscher 92.
— Golgischer 92.
— metaplastischer 144.
— neoplastischer 144.
Tysonsche Drüsen 350.

U.

Übergangsepithel 28, 298.
Uhrgläser 410.
Ultramikronen 124.
Unterkieferdrüse 220.
Untersuchung frischer Objekte 438.
Unterzungendrüse 218.
Ureter = Harnleiter 27, 298.
Urethraldrüsen 302.
Urethra s. Harnröhre 300.
Urniere 320.
Urogenitalsystem 27.
Ursamenzellen 306.
Uterus 76, 320, 322.
Uterusschleimhaut 322.
Utrikulus 385.

V.

Vagina 25, 26, 320.
Vaginalsekret 27.
Vagus 121, 286.
Vaguskern 163.
Vakuolen 28.
Valvula coli 247.
Vas (= Ductus) aberrans Halleri 313.
— afferens 122.
— efferens 122.
— (Ductus) deferens (Samenleiter) 311.
— (Ductus) epididymidis 27, 310, 311.
— prominens = Prominentia spiralis 398.
— spirale 398.
Vasa aberrantia der Leber 269.
— afferentia der Lymphknoten 122.
— centralia retinae 379.
— ciliaria 377.
— efferentia der Lymphknoten 122.
— (Ductuli) efferentia testis 310.
— vasorum 119.
Vatersche Körperchen = Lamellenkörperchen (Na) 190.
Vena aquaeductus vestibuli 398.
— centrales retinae 379.
— hepatica 267.
— portae 266, 267.
— spiralis 398.
Venae bronchiales 285.
— centrales der Leber 267.
— interlobulares der Leber 267.
— — der Niere 297.
— stellatae (Verheynii) 297.
— vorticosae 378.
Venen 110, 115.
Venenklappen 117.
Veränderungen, zyklische 322.
Verbindung der Knochen 150.

Verbindung der Zellen 18.
Verbindungsstück der Harnkanälchen 287.
— der Spermien 309.
Verdauungsorgane 212.
Vereinigung der glatten Muskelfasern 76.
Vergolden 433.
Verhornung 25.
Verkalkungspunkt = Ossifikationspunkt 140.
Versilbern 434.
Vesicula seminalis 312.
Vesikulöses Stützgewebe 85.
Vesuvin 414.
— Anwendung 430.
Vibrissae 403.
Villi intestinalis 247.
Vitale Färbung 439.
— — mit Neutralrot 439.
— — mit Trypanblau 439.
Volkmannsche Kanäle 148.
Vorderdarm 240.
Vorderhorn = Vordersäule (Na) 88, 156.
Vorderstrang 154.
Vorhofdrüsen, große (= Bartholinische Drüsen) 334.
Vorknorpelgewebe 85.

W.

Wachstum 16, 78.
— der Knochen 144.
— des Knorpels 66, 145.
Wagnersche Körperchen = Tastkörperchen 189.
Wanderzellen 40, 60.
— runde 36, 40, 41, 59, 60, 109.
Warzenhof 357.
Wasser, destilliertes 411.
Weigertsches Hämatoxylin 414.
— — Anwendung 462.
Whartonsche Sulze 334.
Wimpern 27.
Wimperzellen 27.
Wollustkörperchen = Genitalnervenkörperchen 191.
Wundernetz 288.
Wurmfortsatz = Proc. vermiformis 254, 257.
Wurzel des Zahnes 223.
Wurzeleintrittszone 160.
Wurzelhaut 223, 226, 229, 232.
Wurzelscheiden des Haares 341, 345.

X.

Xylol 413.
— -balsam 413.
— — Anwendung 437.

Z.

Zahnbein 223, 229, 230.
— -fasern 232, 233.
— -fleisch 223, 229.
— -furche 226.
Zahnbeingewebe 72.
— -kanälchen 230.
— -kugeln 230.
— -leiste 225.
— papillen 227, 229.
— -pulpa 223, 232.
— -säckchen 229.
— -scheiden 230.
— -schmelz 233.
Zähne 223.
— Entwicklung der 224.
Zapfen 359.
— -fasern 359.
— -korn 359.
— -sehzellen 359, 360.
Zarter Strang = Fasciculus gracilis 154.
Zeichnen 442.
Zelle 3.
Zellen, amakrine 362.
— azidophile = oxyphile 56.
— Bewegungserscheinungen der 54.
— Bildung und Fortpflanzung der 11.
— des Bindegewebes 38.
— Cajalsche 165.
— chromaffine 208.
— Claudiussche 393.
— Deiterssche 391.
— eosinophile = oxyphile 129, 251.
— Form der 103.
— freie 19.
— gefensterte 184.
— Größe der 103.
— -haufen, interltubuäre 263.
— Hensensche 393.
— -höfe 67.
— homolaterale 158.
— des Knorpels 66.
— kontralaterale 158.
— Langerhanssche 187.
— muköse 215.
— Panethsche 248, 250.
— phaeochrome — chromaffine 210.
— plurifunikuläre 159.
— Purkinjesche 172.
— Retziussche 167.
— Rougetsche 108.
— Schwannsche 98, 101, 186.
— Sertolische 305, 306.
— -teilung der 11.
— unipolare 183.
— -verband 19, 22.
— Verbindung der 18.
— Wachstum der 11.
— zentroazinäre 262.
Zellgrenzenfärbung 434.
Zellkern 3, 9.
— Arbeits- und Teilungsform 10.
Zelloidin 423.
Zellteilung, Dauer der 15.
Zement = Substantia ossea (Na) 223, 226, 229, 232.
Zenkersche Flüssigkeit 412.
— — Anwendung 419.
Zentralarterien 130.

Zentrales Höhlengrau 162.
Zentralkanal 156, 161.
— -körperchen 11.
— -färbung 434.
— -nervensystem 27.
— — Gefäße des 175.
— — Hüllen des 175.
— -spindel 12.
— -venen der Leber 267.
— -windung 168.
Zentren, nervöse 85.
Zentriol 11.
Zentroazinäre Zellen 262.
Zentrosoma 11.
Zerzupfen 416.
Ziliarkörper 368.
— -muskel 368.
Zilien 27.
Zinnii 373.
Zirbel = Corpus pineale (Na) 207.
Zirkulationssystem 104.
Zona fasciculata 210.
— glomerulosa 210.
— der ovalen Kerne 404.
— pellucida 3, 318.
— reticularis 210.
— der runden Kerne 405.
— spongiosa 156.
Zona terminalis = Randzone 156.
Zonula ciliaris 373.
Zotten des Darmes 247.
— der Plazenta 329.
Zottenräume, zentrale 259.
Zuckerkandlsche Körperchen 208.
Zunge 32, 108, 234.
Zungenbälge 237, 238.
— -drüsen 32, 216.
— -muskeln 234.
— -papillen 235.
— -schleimhaut 234.
— -wurzel 218.
Zwerchfell 108.
Zwergspermien 310.
Zwischenknorpel 151.
Zwischenzellen 304.
Zylinderepithel, einfaches 27.
— geschichtetes 27.
— -glas, graduiertes 410.
— -zellen 24.
Zylindrokonische Segmente 100.
Zymogenkörnchen 262.
Zytoarchitektonik 164.
Zytoplasma 4.
Zytoplasmafärbungen 434.
Zytotrophoblast 329.

WELLCOME LIBRARY INSTITUTE

Druck von Ant. Kämpfe, Jena.